

Springer-Lehrbuch

Chirurgie

Bearbeitet von
Jörg-Rüdiger Siewert

überarbeitet 2006. Buch. XXII, 1038 S. Hardcover

ISBN 978 3 540 30450 0

Format (B x L): 19,3 x 27 cm

Zu [Inhaltsverzeichnis](#)

schnell und portofrei erhältlich bei

**beck-shop.de**
DIE FACHBUCHHANDLUNG

Die Online-Fachbuchhandlung beck-shop.de ist spezialisiert auf Fachbücher, insbesondere Recht, Steuern und Wirtschaft. Im Sortiment finden Sie alle Medien (Bücher, Zeitschriften, CDs, eBooks, etc.) aller Verlage. Ergänzt wird das Programm durch Services wie Neuerscheinungsdienst oder Zusammenstellungen von Büchern zu Sonderpreisen. Der Shop führt mehr als 8 Millionen Produkte.

müssen, erfolgt die Diagnose einer Zwerchfellruptur meist verzögert.

- Die Diagnose der Ruptur ergibt gleichzeitig auch die Indikation zur chirurgischen Therapie, weil eine teilweise oder komplette Verlagerung intraabdominaler Organe in den Thorax nicht zu vermeiden ist.

FrISCHE Zwerchfellrupturen werden transabdominal angegangen und durch direkte Naht verschlossen. Ältere Zwerchfellrupturen werden besser transthorakal freigelegt, um auf diese Weise eine übersichtliche Freipräparation der prolabierten Abdominalorgane zu ermöglichen. Ist ein Direktverschluss des Zwerchfells nicht möglich, kommen alloplastische Materialien (z. B. nicht resorbierbares Netz) zum Einsatz.

In Kürze

Zwerchfellverletzungen

Pathogenese: v. a. bei stumpfem Bauchtrauma, überwiegend linksseitig

Diagnostik: Ösophagusbreischluck

Therapie: Reposition der verlagerten Bauchorgane, sicherer chirurgischer Verschluss der Ruptur

Literatur

- Jamieson GG (ed) (1988) Surgery of the esophagus. Churchill Livingstone, Edinburgh London Melbourne New York
- Siewert JR (Hrsg) (1989) Breitner – Chirurgische Operationslehre, Bd. IV. Urban & Schwarzenberg, München Wien Baltimore
- Siewert JR, Blum AL, Waldeck F (Hrsg) (1976) Funktionsstörungen der Speiseröhre. Springer, Berlin Heidelberg New York
- Siewert JR, Harder F, Allgöwer M et al. (Hrsg) (1990) Chirurgische Gastroenterologie. Springer, Berlin Heidelberg New York
- Skinner DB, Belsey RHR (eds) (1988) Management of esophageal disease. Saunders, Philadelphia

7.7 Magen und Duodenum

J. R. Siewert, A. Sendler, R. Bumm

➤ ➤ Einführung

Der Vater der modernen Chirurgie, Theodor Billroth, hat die Ära der Abdominalchirurgie mit der ersten erfolgreichen Magenresektion 1882 wegen eines Antrumkarzinoms eingeleitet. Noch heute gilt die Magenresektion als das Gesellenstück der Chirurgie und stellt den letzten Schritt in der Ausbildung des chirurgischen Assistenten zum Facharzt dar.

Über 70 Jahre stand die konventionelle Magenresektion – ganz im Sinne Billroths – im Zentrum der Magenchirurgie; egal, ob ein Ulkus oder ein Magenkarzinom entfernt wurde. Dann trennten sich die Wege. Die Ulkuschirurgie entwickelte sich zu einer sog. bionomen Operation, die den Magen zu erhalten und nur die Säure zu reduzieren trachtete. Ausdruck dieser Entwicklung sind die verschiedenen Techniken der Vagotomie. Obwohl diese Chirurgie immer sicherer und erfolgreicher wurde, ist sie heute als Folge neuer Erkenntnisse in der Pathogenese der Ulkuserkrankung (*Helicobacter pylori*) durch eine potente

konservative Therapie fast vollständig aus dem chirurgischen Alltag verdrängt worden. Nur bei den Komplikationen ist der Chirurg unverändert gefordert.

Die Chirurgie des Magenkarzinoms dagegen wurde immer radikaler und aufwendiger. Sie entdeckte die sog. dritte Dimension, nicht nur im Bereich des Tumorbettes, sondern auch im Bereich der Lymphabflusswege. Die sog. systematische Lymphadenektomie wurde als wichtiges Therapieprinzip entwickelt. Auf diese Weise wurde das sog. »chirurgische Fenster« für eine erfolgreiche Therapie zumindest in den Tumorstadien I und II des Magenkarzinoms geöffnet. Multimodale Therapieprinzipien sind in den fortgeschrittenen Stadien an die Seite der Chirurgie getreten. Aktuelle epidemiologische Entwicklungen – wie die Zunahme der Kardiakarzinome, der diffusen Karzinome und komplexe multimodale Therapiestrategien – machen die Magenkarzinomchirurgie immer aufwendiger und zu einer unverändert großen Herausforderung für den Chirurgen.

7.7.1 Anatomie, Physiologie und Pathophysiologie

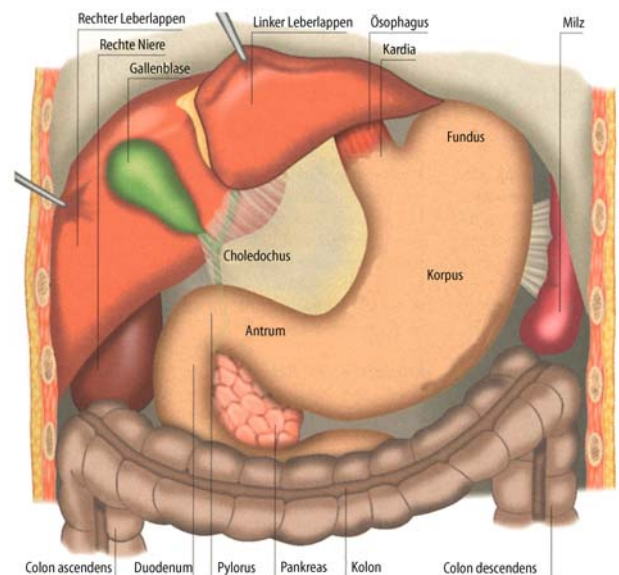
Der Magen ist ein Organ mit Reservoir-, Verdauungs- und Transportfunktion. Er hat die Aufgabe, die Speise zu speichern und nach Durchmischung, Andauung und Zerkleinerung portioniert an das Duodenum weiterzugeben.

Chirurgische Anatomie

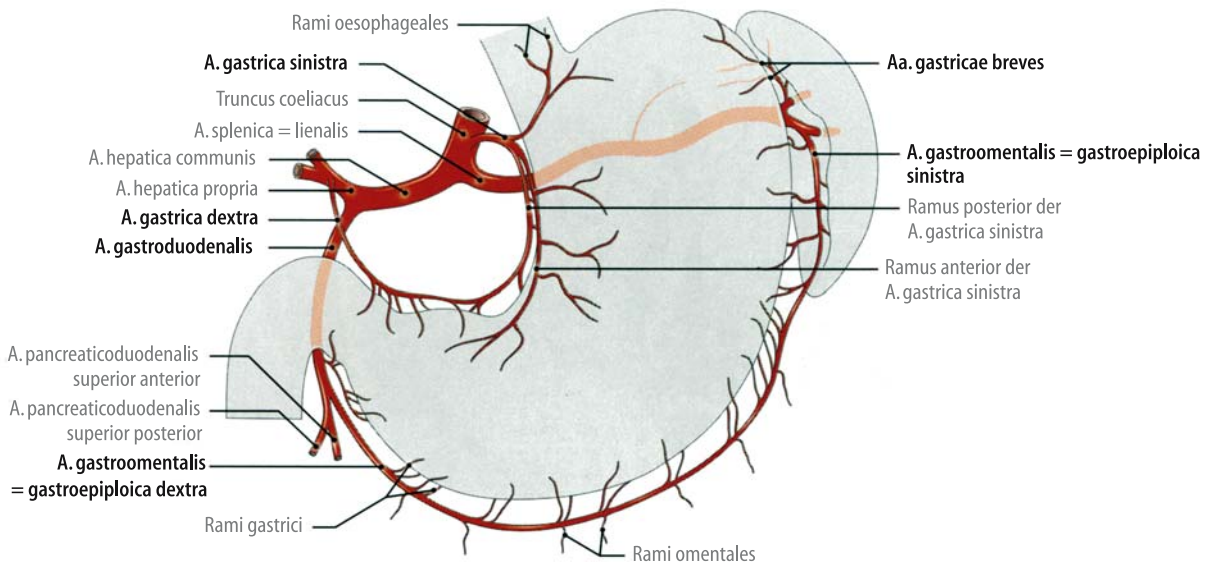
Der Magen stellt eine sackartige Erweiterung des oberen Verdauungstraktes zwischen dem unteren Ösophagusphinkter und dem Pylorus dar. Als anatomische Bezirke werden Kardia, Fundus, Korpus und Antrum unterschieden (▣ Abb. 7.75).

- Aus onkologischer Sicht erfolgt die Aufteilung in ein oberes, mittleres und unteres Magendrittel.

Der Magen ist an seinen beiden Polen, der Kardia und dem gastroduodenalen Übergang, im Retroperitoneum fixiert.



▣ Abb. 7.75. Allgemeine Topographie des Magens



▣ **Abb. 7.76.** Arterien aus dem Truncus coeliacus zur Versorgung des Magens und der Nachbarorgane, Ansicht von vorn

Die anatomische Basis der Magenmotilität bildet die Muscularis propria, an der eine äußere longitudinale, eine mittlere zirkuläre und eine innere schräg verlaufende Schicht unterschieden werden. Die longitudinale Schicht bildet 2 breite Bänder entlang der großen und der kleinen Kurvatur. Senkrecht dazu verläuft die Ringmuskelschicht, die jedoch den Bereich des gastroösophagealen Übergangs auslässt.

Blutversorgung

Für die chirurgische Präparation sind die kleine und die große Kurvatur als Eintrittsstellen der Magendurchblutung besonders wichtig (▣ Abb. 7.76). Die **Vaskularisation** erfolgt minorseitig über die A. gastrica dextra (aus der A. hepatica propria) und A. gastrica sinistra (aus dem Truncus coeliacus) und majorseitig über die A. gastroepiploica dextra (aus der A. gastroduodenalis) und A. gastroepiploica sinistra (aus der A. lienalis).

Innervation

Die neurale Versorgung des Magens verläuft über das autonome Nervensystem. Die wichtige parasympathische Innervation erfolgt über den N. vagus.

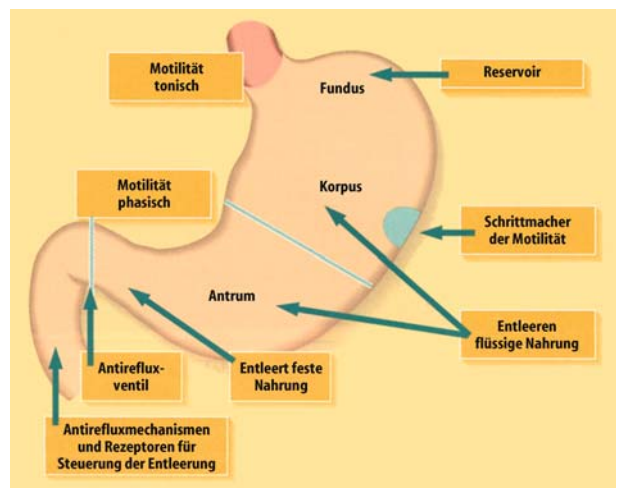
Magenmotilität

Physiologie

➤ Der Magen weist hinsichtlich seiner Motilität eine funktionelle Zweiteilung auf (▣ Abb. 7.77). Der Magenfundus führt überwiegend tonische Wandbewegungen aus, das Antrum zeigt eine ausgeprägte phasische Aktivität.

Gelangt aufgenommene Nahrung in den Magen, so kommt es im Fundusbereich zunächst zu einer neural vermittelten, sog. **rezeptiven Relaxation**, die die entscheidende Voraussetzung für die Reservoirfunktion des Magens darstellt.

Nach Nahrungsaufnahme wird der Mageneingang durch Druckanstieg im unteren Ösophagussphinkter stärker verschlossen und der Fundus kann dann einen tonischen Druck auf den Mageninhalt ausüben. Der antrale Teil des Magens zeigt eine



▣ **Abb. 7.77.** Funktionelle Gliederung der Magen-Duodenal-Motilität

kontinuierliche **phasische Aktivität**, die der Durchmischung des Mageninhaltes dient. Im weiteren Verlauf wird der inzwischen isoosmotisch gewordene Mageninhalt portionsweise in das Duodenum abgegeben. Dieser Vorgang beruht auf der koordinierten Motilität von Antrum, Pylorus und Duodenum, die auch den Reflux von Duodenalinhalt in den Magen verhindert. Flüssige Bestandteile werden von Korpus und Antrum schneller entleert als feste, für deren Entleerung vorwiegend das distale Antrum verantwortlich ist.

Magenbewegungen in der Nüchternphase

Auch in der Nüchternphase kommt es zu starken propulsiven Magenbewegungen, die ihren Ausgang vom sog. Magenschrittmacher – gelegen im Korpus nahe der großen Kurvatur – nehmen. Die dort ca. 3-mal/min erzeugten elektrischen Impulse, dem sog. interdigestiven myoelektrischen Komplex, verlaufen über den gesamten Magen-Dünndarm-Bereich in aboraler Richtung hinweg.

Pathophysiologie

Die Pathophysiologie der Magenmotilität lässt sich in Entleerungsstörungen und in Störungen durch einen duodenogastralen Reflux einteilen.

Magenentleerungsverzögerung. Eine Verzögerung der Magenentleerung kommt v. a. bei mechanischen Hindernissen am Magenausgang vor, aber auch bei Innervationsstörungen wie beim Diabetes mellitus. Folge einer mangelhaften Magenentleerung sind Erbrechen und bei längerem Bestehen Ernährungsstörungen. Eine ausgeprägte Stase kann selten zu einem Ulcus ventriculi führen.

Beschleunigte Magenentleerung. Normalerweise werden im Duodenum kleine, vom Magen kommende, saure Nahrungsportionen durch die Alkalisekretion des Pankreas, der Leber und des Duodenums vollständig neutralisiert. Bei beschleunigter Magenentleerung kann dieser Mechanismus gestört sein, so dass es zu einer Übersäuerung des Duodenums mit der Gefahr eines Ulcus duodeni kommt.

Definition

Durch sturzartige Entleerung von flüssigen Bestandteilen, die einen hohen osmotischen Druck aufweisen, z. B. nach Magenresektion, kann es zum **Dumpingsyndrom** kommen (► Abschn. 7.7.4).

Die Ursache eines gesteigerten **duodenogastralen Refluxes** ist in einer ungenügenden Pylorusfunktion sowie in einer unkoordinierten Antrum- und Duodenalmotilität zu suchen. Ein kontinuierlicher Kontakt der Magenmukosa mit Duodenalsaft (Gallensäure und Pankreassekret) kann ulzerogen wirken.

Magensekretion Physiologie

Die Magensekretion hat die Aufgabe, den Verdauungsprozess, der mit der Durchmischung der aufgenommenen Nahrung mit Speichel eingeleitet wurde, fortzusetzen. Die Sekretionsleistung des Magens umfasst die luminalen Sekretion von Schleim, Elektrolyten, Säure, Pepsinogen, des Intrinsic factors und auch die luminalen Freisetzung des im Antrum gebildeten Gastrins und der Gewebshormone Somatostatin und Histamin.

Bildungsorte

Die **Säurebildung** erfolgt in den Parietalzellen (Belegzellen) der Korpuschleimhaut. Diese befinden sich, von schleimbildenden Zellen umgeben, überwiegend im Bereich des mittleren Drittels der Korpuschleimhautdrüsen. Der Unterschied zwischen der Wasserstoffionenkonzentration im Magenlumen und der im Interstitium oder im Blut beträgt $3 \cdot 10^6:1$. Eine Antagonisierung erfolgt durch eine Inhibition der Protonenpumpe (sog. PPI).

Das **Pepsinogen** wird vorwiegend in den im unteren Drittel der Korpuschleimhautdrüsen lokalisierten Hauptzellen gebildet und in Gegenwart von Säure in aktives Pepsin umgewandelt. Der **Intrinsic factor** wird wie die Säure in den Parietalzellen gebildet. Er führt oral aufgenommenes Vitamin B₁₂ (Extrinsic factor) durch Komplexbildung in eine im terminalen Ileum resorbierbare Form über.

Regulation. Die Regulation der Säuresekretion unterliegt einem komplexen Steuerungsmechanismus, dessen Funktion vom Ausmaß der Schleimhautdurchblutung, von zentralen und lokalen

nervalen Stimuli, von Gewebshormonen und humoralen Faktoren abhängt. Nach der sog. **Dreikomponententheorie** besitzt die Parietalzelle je einen Rezeptor für Azetylcholin, Histamin und Gastrin. Jeder dieser 3 Faktoren kann für sich allein die Parietalzelle zur Säuresekretion stimulieren, eine Addition dieser Stimuli verstärkt die Säurebildung. Der spezifische Antagonist des Azetylcholinrezeptors ist Atropin; durch eine Vagotomie wird die Stimulierbarkeit des Rezeptors reduziert. Der Histaminrezeptor kann durch H₂-Blocker antagonisiert werden. Die Gastrinsekretion lässt sich durch eine Antrektomie beeinflussen.

Phasen der Säuresekretion

Es werden 3 Phasen der unterschieden:

Die **zephale Phase** ist rein vagal vermittelt und wird bereits vor der Nahrungsaufnahme durch psychische Reize wie Betrachten, Riechen oder Schmecken der aufzunehmenden Nahrung ausgelöst.

Die **gastrale** oder **antrale Phase** beginnt mit dem Nahrungseintritt in den Magen und wird vorwiegend humoral über Gastrin und nerval über cholinergische Impulse gesteuert. Auslösendes Moment dieser Gastrinfreisetzung ist dabei die durch die Nahrungsaufnahme bedingte Magendehnung.

Die **intestinale Phase** der Magensekretion beschreibt eine Stimulation der Säuresekretion durch den Eintritt der Nahrung in den Dünndarm. Der physiologische Stellenwert dieser 1–3 h postprandial einsetzenden Sekretion ist unbekannt.

Pathophysiologie

Die Säuresekretion ist gesteigert entweder beim Überwiegen der stimulatorischen Prinzipien (z. B. Gastrinom), bei ungenügendem Abbau der stimulatorischen Prinzipien (z. B. Leberzirrhose, Niereninsuffizienz) und beim Ausfall der inhibitorischen Mechanismen (z. B. Dünndarmresektion). Eine verminderte Säuresekretion findet sich bei Reduktion der Parietalzell- und Hauptzellmasse nach resezierenden Eingriffen und im Gefolge entzündlicher oder immunologischer Prozesse (Gastritis, perniziöse Anämie).

Funktion des Duodenums

Die 4 Hauptaufgaben des Duodenums sind

- die Neutralisation der Säure,
- die Herbeiführung der Isotonizität des Duodenalinhaltes,
- die beginnende Verdauung und
- die Resorption.

Die Verdauung im Duodenum wird durch die Sekretion von Cholezystokinin (CCK), Sekretin und pankreatischem Polypeptid (PP) stimuliert und durch die Stimulation der Pankreassekretion und der Gallenblasenkontraktion unterstützt. Im Duodenum findet bereits eine Resorption von Monosacchariden, Aminosäuren, kurzkettigen Fettsäuren, Eisen und Kalzium statt.

🔗 Die Funktionen des Duodenums sind wichtig für die Entscheidung über die Erhaltung oder Ausschaltung der Duodenalpassage bei resezierenden Eingriffen.

7.7.2 Fehlbildungen und Stenosen

Angeborene Stenosen

Pylorusstenose

Eine typische Fehlbildung im **Säuglingsalter** (1.–3. Woche nach der Geburt) ist die Pylorusstenose, die vorwiegend bei Knaben

vorkommt. Die Ätiologie ist unbekannt. Klinisch steht das schwallartige, nichtgallige Erbrechen nach jeder Mahlzeit im Vordergrund; die Folgen sind Gewichtsabnahme, Exsikkose und Alkalose. Im Abdomenleerbild findet sich eine große Magenblase, die Pylorusstenose kann durch Kontrastmittlröntgen dargestellt werden. Die Therapie besteht in der Myotomie des Pylorus (Kap. 11).

Duodenalatresie

Definition

Der komplette Verschluss des Duodenallumens, hat seine Ursache in einer unvollständigen Rekanalisation des Duodenallumens während der Embryonalentwicklung vom 3. Monat an.

Den sog. **Membranstenosen** liegt bei gleicher Ursache ein inkompletter Verschluss der Lichtung durch eine dünne Membran zugrunde, meist mit einer zentralen Öffnung. Die Symptomatik und Diagnostik entspricht der Pylorusstenose außer der typischen **Gallebeimengung** zum Erbrochenen, da die Atresien meist aboral der Papille liegen.

Bei kompletter Stenose besteht die Therapie in einer Umgehungsanastomose durch Duodenojejunostomie; Membranstenosen können evtl. endoskopisch abgetragen werden.

- Pylorusstenose und Duodenalatresie werden im frühen Säuglingsalter symptomatisch und müssen frühzeitig erkannt und operiert werden.

Pancreas anulare

Definition

Das Pancreas anulare ist eine ringförmige Anordnung von Pankreasgewebe um die Pars descendens des Duodenum.

Ursache ist auch hier eine entwicklungsgeschichtliche Störung der embryonalen Pankreasanlage. Patienten mit Pancreas anulare können zeitlebens asymptomatisch bleiben; das Auftreten einer Stenosesymptomatik bevorzugt die 3.–4. Lebensdekade. Die Diagnostik erfolgt durch ERCP (endoskopische retrograde Cholangiopankreatikographie) und CT. Die Therapie der Wahl besteht bei symptomatischen Patienten in einer Umgehungsanastomose.

Volvulus

Definition

Ein Volvulus des Magens besteht dann, wenn das Organ um mindestens 180° gedreht ist.

Diese Drehung kann um die Längs- oder Querachse erfolgen. Ursache ist ein abnorm langer Bandapparat der peritonealen Fixation. Der akute Volvulus äußert sich als akutes Abdomen mit Stenosesymptomatik, der chronische Volvulus führt zu Oberbauchbeschwerden und Brechreiz. Die operative Therapie besteht in der Derotation und Gastropexie (Kap. 7.11).

Divertikel

Definition

Divertikel sind Ausstülpungen der Magen- oder Duodenalwand, wobei sich meist die ganze Wand, gelegentlich aber auch nur einige Schichten durch die Längsmuskulatur nach außen stülpen.

Ähnlich wie am Ösophagus werden **Pulsionsdivertikel** von Traktionsdivertikeln, die durch Nachbarschaftsprozesse hervorgerufen werden, unterschieden. Die häufigste Divertikellokalisation am Magen ist subkardial, weitere Lokalisationen sind präpylorisch und an der großen Kurvatur. Die meisten Divertikel bleiben asymptomatisch; durch ventilartige Verlegung des Divertikelhalses kann es jedoch zu Druckgefühl und epigastrischen Schmerzen kommen.

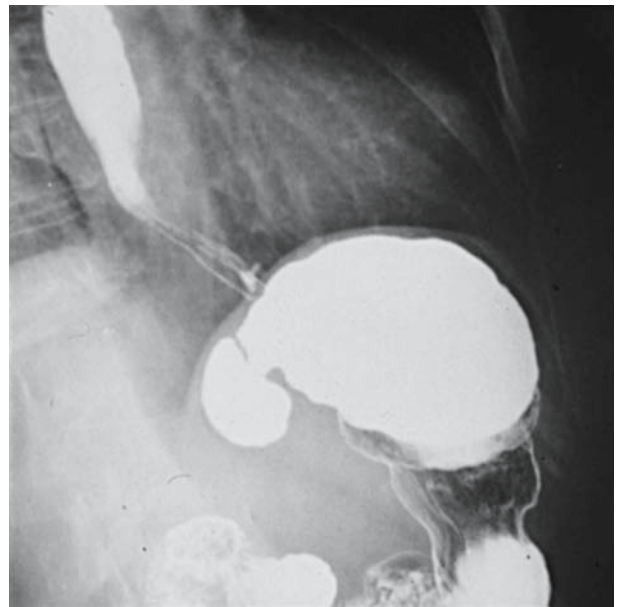
Komplikationen bei Magen- und Duodenaldivertikeln

- Divertikulitis bzw. Ulkus im Divertikel
- Divertikelperforation
- Divertikelblutung
- Duodeno- oder gastrokolische Fistel
- Extrahepatische Cholestase (Duodenum)
- Pankreatitis (Duodenum)

- Die Diagnose wird röntgenologisch (■ Abb. 7.78) oder endoskopisch gestellt.

Die Therapie ist nur bei symptomatischen Divertikeln indiziert und besteht in der laparoskopischen Divertikelabtragung.

Am Duodenum können je nach Lage des Divertikels **extra- und intraluminal** Divertikel unterschieden werden. Bei letzteren handelt es sich um taschenartige Mukosaduplikaturen innerhalb des Lumens, die aus angeborenen, mehr oder weniger hochgradigen Membranverschlüssen des Duodenum entstehen.



■ Abb. 7.78. Fundusdivertikel, Bariumkontrastmittelaufnahme

Die extraluminale Divertikel liegen zu 95% an der Konkavseite des Duodenums und sind am häufigsten juxtapapillär, also in unmittelbarer Nähe zur Papille lokalisiert. Die Divertikel können röntgenologisch oder endoskopisch dargestellt werden und führen nur in seltenen Fällen zu einer obstruktiven Symptomatik. Das operative Vorgehen ist nur bei symptomatischen Divertikeln indiziert und besteht in der Divertikelabtragung. Intraluminale Divertikel können endoskopisch abgetragen werden.

Weitere Duodenalstenosen

Differenzialdiagnose der Duodenalstenosen

- Ulcus duodeni (postpylorische Magenausgangsstenose)
- Tumorstenosen
- Duodenalatresie und Membranstenosen
- Pancreas anulare
- Arterioemesenteriale Kompression
- Paraduodenale Hernie
- Chronische Pankreatitis
- Morbus Crohn

Eine seltene Ursache ist der Morbus Crohn, insbesondere mit isoliertem Befall des Duodenums. Dagegen sind Duodenalstenosen in Zusammenhang mit einer **chronischen Pankreatitis** häufiger. Die Ursachen für diese Stenosen liegen in einer chronischen Duodenalwandentzündung, die vom Pankreaskopf übergreift und zu einer Muskeldestruktion mit Lumenstenosierung führt. Bei erfolglosem konservativen Therapieversuch ist die Gastrojejunostomie indiziert.

Weitere seltene Ursachen

Bei der seltenen **arterioemesenterialen Kompression** handelt es sich um eine Stenose des Duodenums in der Zwinde zwischen Aorta und A. mesenterica superior. Dieses Krankheitsbild ist gekennzeichnet durch lageabhängige intermittierende Obstruktions Symptome des oberen Gastrointestinaltraktes. Da die Ausdünnung der retroperitonealen Fettschicht eine pathogenetisch wichtige Voraussetzung ist, werden fast nur Personen mit asthenischem Habitus symptomatisch. Entsprechend zielt die konservative Therapie auf eine Erhöhung des Körpergewichtes, die chirurgische Therapie besteht in der Umgehungsanastomose.

Die **paraduodenale Hernie** wird hervorgerufen durch einen Bruchsack, der von der retroperitonealen Eintrittspforte des Duodenums am Treitz-Band¹ ausgeht. Die Einklemmung von Darmschlingen in diese Hernie kann zu einer Duodenalkompression und zum Ileus führen. Die Therapie besteht in der Reposition des Dünndarms und dem Verschluss der Bruchpforte.

Duodenalstenosen durch Ulzera oder Tumoren werden in den entsprechenden Kapiteln beschrieben.

In Kürze

Fehlbildungen und Stenosen von Magen und Duodenum

- **Angeborene Stenosen:** Pylorusstenose, Duodenalatresie, Pancreas anulare, Volvulus
- **Sekundäre Duodenalstenosen:** Ulcus duodeni, Tumoren, chronische Pankreatitis, Morbus Crohn, arterioemesenteriale Kompression, paraduodenale Hernie

- **Divertikel:** Magen (Korpshinterwand oder präpylorisch), Duodenum (juxtapapillär oder Bulbus duodeni)

7.7.3 Verletzungen

Fremdkörper

Definition

Fremdkörper im Magen sind nahrungsfremde Gegenstände, die aufgrund ihrer Ausmaße oder ihrer Beschaffenheit zum Verhalt oder zu Wandverletzungen führen können.

Ätiologie

Versehentliches Verschlucken tritt vorwiegend im Kindesalter auf; durch Unachtsamkeit können jedoch auch von Erwachsenen kleinere Gegenstände verschluckt werden. Absichtliches Verschlucken von z. T. gefährlich aussehenden Gegenständen findet sich bei psychisch Kranken, Betrunkenen, Gefangenen oder Drogenkurieren. Iatrogene Fremdkörper, die verschluckt werden, sind z. B. kleines Instrumentarium beim Zahnarzt, Gebissteile oder abgerissene Magensonden.

Diagnostik

Die Diagnostik umfasst die genaue Anamnese, die Inspektion des Rachens, des Halses und des Abdomens. Bei der Inspektion sollte auf Sekundäreffekte der Fremdkörper wie Auslösung von Blutungen, Obstruktionen oder Perforationen geachtet werden.

- Zum Fremdkörpernachweis in Ösophagus und Magen ist das **Röntgenübersichtsbild** von Thorax und Abdomen in 2 Ebenen der erste Schritt.

Damit können die Lage und Anzahl schattengebender Fremdkörper bestimmt und Hinweise für einen Ileus oder eine Perforation gewonnen werden. Bei nichtschattengebenden Fremdkörpern oder Verdacht auf Penetration der Magenwand ist eine Röntgenuntersuchung mit wasserlöslichem Kontrastmittel hilfreich.

Die engste Stelle im Gastrointestinaltrakt ist der Ösophagusmund, nicht Kardie oder Pylorus. Beim Kind verlassen ca. 90%, beim Erwachsenen etwa 60% der verschluckten Fremdkörper den Verdauungstrakt spontan. Die mittlere Passagezeit beträgt ca. 5 Tage.

- Die 3 Komplikationen durch Fremdkörper sind **Blutung, Obstruktion und Perforation**.

Therapie

Jeder peroral in den Magen gelangte Fremdkörper kann endoskopisch aus dem Magen entfernt werden, vorausgesetzt, er hat seine Form nicht verändert und die Wand nicht perforiert. Daher steht der **gastroskopische Extraktionsversuch** ganz im Vordergrund der Behandlung.

¹ Wenzel Treitz, Pathologe, Krakau, Prag, 1819–1872.

- Nur bei erfolglosen endoskopischen Bemühungen oder Komplikationen besteht eine Indikation zum operativen Vorgehen.

Dabei wird der Fremdkörper über eine **Gastrotomie** entfernt, eventuelle Blutungen werden umstochen, Perforationen übernäht.

Traumatische Magenperforation

Traumatische Läsionen oder Rupturen des Magens sind wegen seiner geschützten Lage im Oberbauch selten. Sie treten auf bei stumpfem oder penetrierendem Oberbauchtrauma, grundsätzlich auch bei endoskopischen Maßnahmen, z. B. Fremdkörperextraktionen oder bei Fehlintubationen. Die **Diagnostik** besteht in einer Abdomenleeraufnahme oder Röntgenkontrastmitteldarstellung der Perforationsstelle. Abgesehen von einer gedeckten, asymptomatischen Perforation besteht die **Therapie** aus der Exzision der Wundränder und Übernähung.

Verätzungen

- Die Magenläsionen finden sich abhängig vom Füllungszustand des Organs und der Lagerung des Patienten zum Zeitpunkt der Ingestion besonders kleinkurvaturseitig entlang der Magenstraße und präpylorisch.

Die Einwirkung der chemischen Substanz führt zu einem Pylorospasmus unterschiedlicher Dauer und dadurch zur Ansammlung der Substanz im Antrum und distalen Corpus ventriculi. Bei Voroperationen am Magen, z. B. Billroth-II-Resektion, können bei sehr viel schnellerer Passage der Substanz frühzeitig Schädigungen tieferer Darmabschnitte erfolgen.

Diagnostik

Die radiologische Untersuchung mit Thorax- und Abdomenleeraufnahme oder Kontrastmitteldarstellung kann nur eine Aussage hinsichtlich einer Perforation machen. Für die Beurteilung der Ausdehnung und Tiefe der Verätzung ist die Endoskopie unerlässlich. Endoskopische Befunde und weitere Einzelheiten Kap. 7.5.3.

Therapie

- Eine primäre **Operationsindikation** besteht bei der gesicherten Perforation und bei der endoskopisch nachgewiesenen »schwersten« Verätzung.

Zeigt sich bei der Laparotomie eine komplette transmurale Magenverätzung, wird der Patient gastrektomiert. Der Duodenal- und distale Ösophagusstumpf werden blind verschlossen. Zervikal wird eine Speichelfistel angelegt sowie abdominal eine Ernährungs-sonde (Jejunokath) eingenäht. Bei der Ausdehnung der transmuralen Verätzung auf Ösophagus, Duodenum (Pankreas) oder Dünndarm muss je nach Lokalbefund zusätzlich die Ösophagektomie, die partielle Duodenopankreatektomie oder eine Dünndarmresektion vorgenommen werden. Die Rekonstruktion der gastrointestinalen Passage wird erst zu einem späteren Zeitpunkt ausgeführt, wenn sich der Patient von der Verätzung erholt hat und das Gewebe für eine Reanastomosierung geeignet erscheint.

In Kürze

Verletzungen des Magens

- **Suizidale Verätzung:** häufigste Verletzung des Magens, OP-Indikation bei schwersten Verätzungen; Kap. 7.5.3
- **Ingestierte Fremdkörper:** primär endoskopische Entfernung; Gefahr der Perforation, Blutung oder Obstruktion

7.7.4 Ulkuserkrankheit

Definition

Eine **Erosion** ist ein umschriebener, oberflächlicher, die Lamina muscularis mucosae nicht überschreitender Schleimhautdefekt.

Unter einem gastroduodenalen **Ulkus** versteht man einen Schleimhautdefekt, der über die Lamina muscularis mucosae hinaus in tiefere Wandschichten reicht und in die Bauchhöhle perforieren bzw. in benachbarte Organe penetrieren kann.

Pathogenese

In der Ätiologie des *Ulcus ventriculi et duodeni* gibt es Gemeinsamkeiten, aber auch wesentliche Unterschiede. Beide Ulzera repräsentieren das Resultat verschiedener pathophysiologischer Mechanismen (▣ Abb. 7.79).

- Die **Helicobacter-pylori-induzierte Gastritis** ist ein wesentlicher Faktor für die Ulkuserkrankung.

Die aggressiven Faktoren sind in erster Linie **Säure** und **Pepsin**. Die protektiven Faktoren der Magenschleimhaut umfassen im Rahmen der sog. **Mukosabariere**

- die dem Lumen zugewandte Epithelschicht mit ihrer Fähigkeit zur raschen Erneuerung,
- die über dem Epithel liegende Schleimschicht,
- die Schleim- und Bikarbonatsekretion des Deckepithels,
- die Mukosadurchblutung und
- humorale protektive Faktoren wie Prostaglandine.

Helicobactergastritis

Helicobacter pylori, ein begeißeltes gramnegatives Spiralbakterium, ist ein Urease-produzierender Keim, der auf dem Magenepithel unter der darüber liegenden Schleimschutzschicht wächst.

- Bei ca. 95% der Patienten mit Duodenalulzera und etwa 70% der Patienten mit Magenulzera ist eine Kolonisation der Magenschleimhaut mit *Helicobacter pylori* nachweisbar, die nahezu immer mit einer antralen Gastritis (chronische Gastritis Typ B) auftritt.

Der ulzerogene Wirkmodus dieses Bakteriums resultiert aus dessen schädigendem Einfluss auf das Oberflächenepithel und der Störung der Schleimproduktion. Im Vergleich zu Magengesunden ist bei Patienten mit einer *Helicobacter-pylori*-positiven Gastritis das Risiko für peptische Ulzera um das 10fache erhöht. Die pathogenetische Rolle von *Helicobacter pylori* wird weiterhin dadurch verdeutlicht, dass die Ulkusheilung durch Keimelimination beschleunigt wird und die Rezidivrate durch Eradikation des Keims deutlich reduziert werden kann.

Prävalenz

In Deutschland liegt die Seroprävalenz des *Helicobacter pylori* bei Erwachsenen zwischen 30 und 60%, die Prävalenz des gastroduodenalen Ulkus aber <2%. Diese geringe Anzahl an *Helicobacter-pylori*-positiven Patienten, die ein Duodenalulkus entwickeln und die Voraussetzung der säurebedingten gastralen Metaplasie für die Entwicklung des *Helicobacter-pylori*-positiven Duodenalulkus zeigen, dass *Helicobacter pylori* zwar ein wesentlicher ulzerogener Faktor ist, der jedoch für sich allein nicht zur Entstehung eines Ulkus führt.

Magensäurehypersekretion

Das bereits 1910 von Schwarz formulierte Prinzip »ohne Säure kein Ulkus« hat für die Ätiologie des **Ulcus duodeni** unverändert zentrale Bedeutung.

Kollektiv gesehen sezernieren Ulcus-duodeni-Patienten sowohl basal als auch nach Stimulation signifikant mehr Säure und Pepsin als Magengesunde oder Ulcus-ventriculi-Patienten. Im Einzelfall erlaubt die Kenntnis der Magensekretion jedoch nicht, zwischen diesen Gruppen zu differenzieren, da sich die Werte der Säuresekretion erheblich überlappen.

Beim **Ulcus ventriculi** ist die pathogenetische Bedeutung der Magensäure weniger geklärt. Einerseits treten Ulzera im Magen trotz verminderter Säuresekretion auf, andererseits führt eine Therapie mit Säureblockern zu Beschwerdefreiheit und Abheilung des Schleimhautdefekts. Der Säure, dem Pepsin und zahlreichen anderen Faktoren kommt nach modernem pathophysiologischem Verständnis eine permissive Rolle bei der Induktion eines gastroduodenalen Ulkus in der durch *Helicobacter pylori* vorgeschädigten Schleimhaut zu (Tabelle 7.15, Abb. 7.79).

Ulcus ventriculi

Ulcera ventriculi finden sich vorwiegend im Bereich der kleinen Krümmung des Magens. Sie entstehen meist an der Grenze zwischen Antrum- und Korpusschleimhaut.

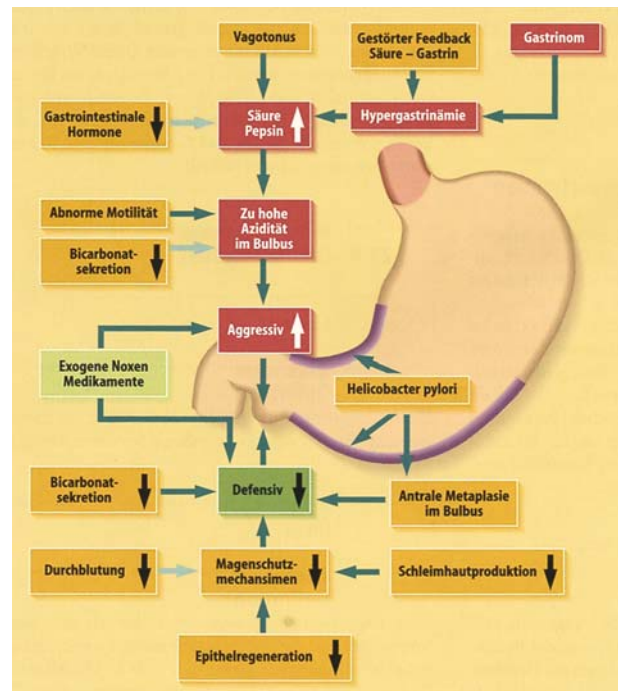


Abb. 7.79. Pathogenese des Ulcus duodeni. Überwiegen aggressiver Faktoren und/oder Mangel defensiver Faktoren tragen zur Ulkuserkrankung bei. (Aus Arnold u. Creutzfeldt, Chir. Gastroenterologie)

Nur etwa 10% aller Magenulzera liegen im Fundus. In diesen Fällen ist die Fundusschleimhaut in antrumartige Schleimhaut umgewandelt, so dass die Geschwüre wiederum ihren Sitz im Grenzgebiet zur sezernierenden Schleimhaut haben. Entsprechend der Lokalisation und Pathogenese werden nach Johnson 3 Gruppen von Magengeschwüren unterschieden (Tabelle 7.16).

Tabelle 7.15. Pathogenetische Faktoren des Ulcus duodeni und des Ulcus ventriculi

Faktor	Ulcus duodeni	Ulcus ventriculi
<i>Helicobacter pylori</i>	+	++
Magensäure	0	+
Hypersekretion von Magensäure (erhöhte Parietalzellmasse, erhöhte basale und maximale Säuresekretion, gesteigerte nächtliche Säuresekretion, erhöhter Vagotonus, erhöhte vagale Histaminfreisetzung, gesteigerte Sensibilität der Parietalzelle gegenüber Gastrin)	+	0
Gesteigerte Pepsinsekretion	+	0
Motilitätsstörungen: verzögerte Magenentleerung, duodenogastraler Reflux beschleunigte Magenentleerung	0 +	+ 0
Antiphlogistika (NSAR, evtl. Kortikosteroide)	+	+
Rauchen	+	+
Alkohol	0	+
Stress, Trauma	+	+
Gestörte Mukosabarriere: Durchblutung, Epithelregeneration, Mukusproduktion verminderte Prostaglandinsynthese	0 +	+ 0
Genetische Faktoren	+	+
NSAR nichtsteroidale Antirheumatika		

■ **Tabelle 7.16.** Einteilung des *Ulcus ventriculi* nach Johnson

Typ I	Lokalisation des Ulkus an der kleinen Kurvatur, Magensaft subazid
Typ II	<i>Ulcus ventriculi</i> in Gegenwart eines <i>Ulcus duodeni</i> , Magensaft hyperazid
Typ III	Präpylorisches Ulkus, Magensaft hyperazid

Das sog. **pylorische oder präpylorische Ulkus** (Typ III nach Johnson) scheint eine besondere pathogenetische Einheit darzustellen, da in der Regel zwar Hyperazidität vorliegt, dieses Geschwür aber auf alleinige Säurereduktion schlecht anspricht und nach Vagotomie eine deutlich höhere Rezidivneigung zeigt als andere Magenulzera oder *Ulcera duodeni*.

Akute Magenulzera im Sinne sog. Stressulzera können nach großen Operationen und Traumen, insbesondere bei Patienten auf Intensivstationen, entstehen. Auch unter einer Therapie mit ulzerogenen Medikamenten, z. B. nichtsteroidalen Antirheumatika wie Azetylsalizylsäure, können relativ schnell Magenulzera auftreten.

! **Cave**

Im Gegensatz zum *Ulcus duodeni* ist ein *Ulcus ventriculi* generell verdächtig auf ein ulzeriertes **Magenkarzinom**, insbesondere bei atypischer Lokalisation.

Daraus ergibt sich die Notwendigkeit einer besonders sorgfältigen endoskopisch-bioptischen Diagnostik.

Symptomatik

Das klassische Symptom des peptischen Ulkus ist der **epigastrische Schmerz**, der beim *Ulcus ventriculi* tendenziell mehr in der Mitte, beim *Ulcus duodeni* mehr zum rechten Oberbauch hin angegeben wird. Von typischen Ulkussymptomen spricht man, wenn der Schmerz im **Nüchternzustand** auftritt, beispielsweise in den frühen Morgenstunden, und nach Nahrungsaufnahme oder Antazida sistiert. Nur etwa die Hälfte der Ulkuspatienten klagt allerdings über typische Ulkusschmerzen, diese treten eher bei jungen Patienten und bei solchen ohne Zweiterkrankung auf. Beim *Ulcus duodeni* werden sie häufiger als beim *Ulcus ventriculi* beschrieben.

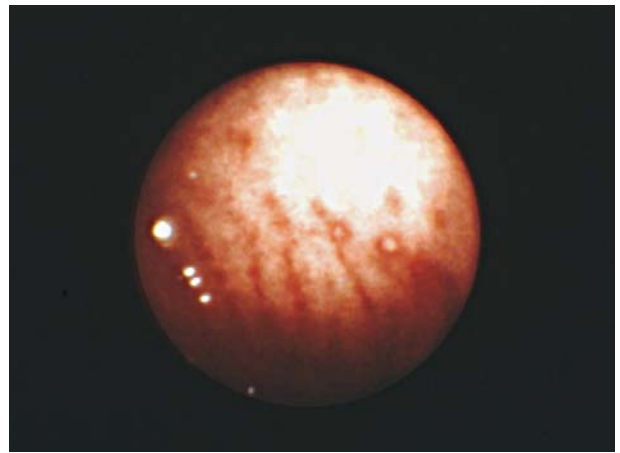
➤ Die Art der Symptome erlaubt keine sichere Differenzierung zwischen beiden Geschwürtypen.

Weitere Symptome bei etwa 50% der Patienten sind Übelkeit und Erbrechen; in einem Teil der Fälle sind sie Ausdruck einer Magenausgangstenose.

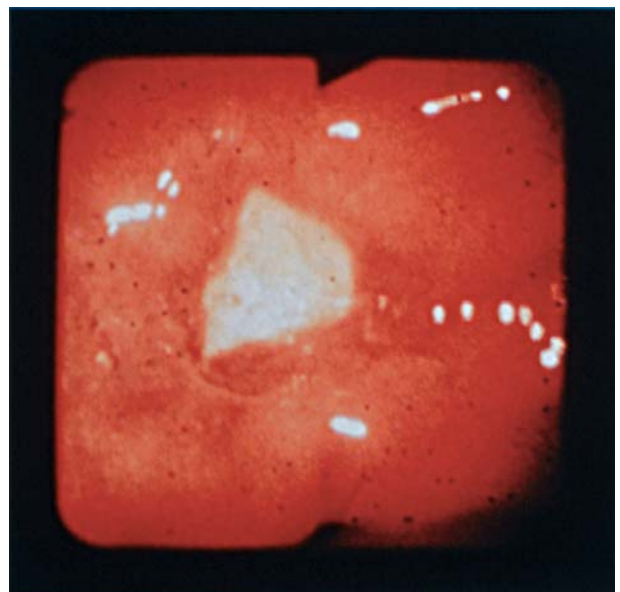
Diagnostik

Die Methode der Wahl ist die **Endoskopie** (Ösophagogastroduodenoskopie, ÖGD (■ Abb. 7.80, Abb. 7.81) mit Biopsie.

Die Endoskopie hat den entscheidenden Vorteil, dass das Ulkus durch Biopsien hinsichtlich seiner Dignität und die Mukosa auf *Helicobacter*-Besiedelung abgeklärt werden kann. Die Mehrfachbiopsie aus Ulkusgrund und -rand ist zwingend erforderlich (bis zu 10 Biopsien). Zudem kann bei blutenden Ulzera sofort therapeutisch interveniert werden: Unterspritzung mit Suprarenin (1:1000) und Fibrinkleber. Kontrollendoskopie und Biopsie sind auch nach Rückbildung des Ulkus unerlässlich; auch dann,



■ **Abb. 7.80.** Magenerosionen, Endoskopisches Bild

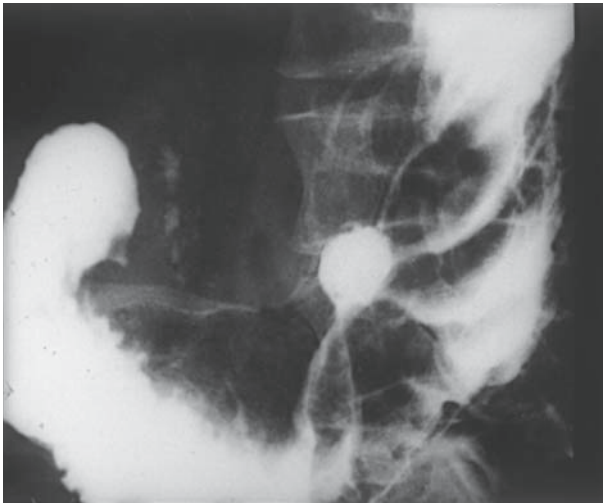


■ **Abb. 7.81.** *Ulcus ventriculi*, florides Stadium, Endoskopisches Bild

wenn endoskopisch nur noch eine Narbe nachweisbar ist. Die klassische Methode der Kontrastmittelröntgenuntersuchung ist heutzutage zur Diagnostik eines Ulkus obsolet. Sie ist nur dann indiziert, wenn es um das Ausmaß und die Lokalisation einer Magenausgangstenose geht (■ Abb. 7.82).

Zur Diagnostik der *Helicobacter-pylori*-Infektion eignen sich v. a. die **histologische Untersuchung von Mukosabiopsien** und der **Ureasetest** (HU-Test), mit dem sich dieser Keim in Biopsien durch seine Ureaseaktivität auch kurzfristig nachweisen lässt. Weitere Möglichkeiten zum Nachweis von *Helicobacter pylori* sind Kultur, Serologie, C^{13} -Atemtest und die Polymerasekettenreaktion (PCR).

➤ Jedes *Ulcus ventriculi* muss bioptisch hinsichtlich seiner Dignität abgeklärt werden. Bei jedem Ulkus muss eine Untersuchung auf *Helicobacter-pylori*-Infektion erfolgen.



■ **Abb. 7.82.** Ulcus ventriculi, Kontrastmittelröntgenuntersuchung

Therapie

Konservative Therapie

- Die Therapie des Ulcus ventriculi ist außer bei Komplikationen oder Karzinomverdacht zunächst immer konservativ. Ziel aller Therapiemaßnahmen sind Beschwerdefreiheit des Patienten, Verkürzung des natürlichen Heilverlaufes und Verhinderung von Rezidiven.

Allgemeine Maßnahmen umfassen u. a. den Verzicht auf Rauchen, da Nikotinabusus die Ulkusalheilung verzögert. Die medikamentöse Therapie des Ulcus ventriculi ist abhängig vom Vorhandensein einer gastralen Helicobacter-pylori-Infektion. Dabei ist das therapeutische Prinzip zum einen die Hemmung der Säuresekretion und zum anderen die Eradikation von Helicobacter pylori, da dadurch die Rezidivneigung deutlich reduziert wird.

✂ Praxisbox: Konservative Therapie des Ulcus ventriculi

Die effektivste Form ist eine 1-wöchige Behandlung mit Omeprazol (1- bis 2-mal 20 mg/Tag), Clarithromycin (2-mal 250 mg/Tag) und Metronidazol (2-mal 400 mg/Tag). Mit dieser **Tripletherapie** werden Eradikationsraten und Ulkusalheilungsraten von 95% erreicht.

Als Alternative kann die sog. **duale Therapie** mit Omeprazol und Amoxicillin für die Dauer von 14 Tagen durchgeführt werden. Der Protonenpumpenhemmer sollte nach der Eradikationstherapie von 1 Woche v. a. bei Ulcera ventriculi für 2–3 Wochen weitergegeben werden, um durch eine insgesamt 3- bis 4-wöchige Behandlung die vollständige Ulkusalheilung zu gewährleisten. Als Nebenwirkungen sind jedoch Antibiotikallergien und Resistenzentwicklungen zu beachten.

Helicobacter-pylori-negative Ulzera

Sie treten v. a. im Rahmen der Einnahmen von nichtsteroidalen Antirheumatika auf. In diesem Fall wird mit dem Absetzen der Antirheumatika und der Verordnung von Säureblockern, wie Omeprazol oder H₂-Blockern behandelt. Weitere beim Ulcus ventriculi wirksame Medikamente sind

Carbenoxolon-Natrium und Sucralfat. Eine medikamentöse Langzeitbehandlung mit Säureblockern als Rezidivprophylaxe ist nur indiziert bei Abbruch oder Unwirksamkeit der Eradikationstherapie.

Chirurgische Therapie

Indikationen zur Operation eines Ulcus ventriculi

- **Malignomverdacht:** Eine verzögerte Heilungstendenz muss Zweifel an der Benignität eines Ulcus ventriculi aufkommen lassen, auch wenn bioptisch zunächst kein Tumorgewebe nachweisbar ist. Wenn das Ulcus trotz adäquater medikamentöser Therapie innerhalb von 12 Wochen nicht vollständig abgeheilt ist, besteht eine Operationsindikation
- **Vermeidung von Komplikationen:** Da Komplikationen, insbesondere die Blutung, für die meist älteren Patienten mit Ulcus ventriculi eine hohe Gefährdung darstellen, sollte bei multiplen Geschwüren, bei Riesenzulzera oder bei vorausgegangenen Ulkuskomplikationen die Operation erwogen werden
- **Leidensdruck:** Eine Operation sollte bei Patienten in Betracht gezogen werden, die unter adäquater konservativer Therapie nicht beschwerdefrei werden

- Das Therapieprinzip beim Ulcus ventriculi einschließlich des präpylorischen Ulkus ist die **Magenresektion**, d. h. die Entfernung des Ulcus ventriculi (histologische Untersuchung!).

Zur Behandlung des Ulkusleidens werden fast ausschließlich **distale Magenresektionen** vorgenommen. Sie werden je nach Lokalisation des Ulkus als 1/3-, 2/3- oder subtotale Resektion ausgeführt.

Bei der Resektion wird:

- die Zahl der Belegzellen durch die Entfernung eines Teils von Korpus und Fundus reduziert,
- das Antrum als Bildungsort des Gastrins entfernt,
- im Falle des Ulcus ventriculi der Loculus minoris resistentiae an der Antrum-Korpus-Grenze der kleinen Krümmung mitsamt dem Ulcus ventriculi eliminiert,
- durch Skelettierung der kleinen Krümmung über die Resektionsgrenze hinaus der Magenrest teilweise vagotomiert,
- die basale (BAO) und maximale (MAO) Säuresekretion um 85–90% reduziert.

Unabhängig vom Ausmaß der Resektion wird die distale Magenresektion nach der Art der Anastomosierung des Magenrestes mit dem Dünndarm bezeichnet. Im Wesentlichen sind hier die Gastroduodenostomie (Magenresektion vom Typ Billroth² I) und die Gastrojejunostomie (Magenresektion vom Typ Billroth II) zu nennen.

Beim Ulcus ventriculi ist die Magenresektion **nach Billroth I** mit Erhaltung der Duodenalpassage das Verfahren der Wahl, weil diese bei gleicher Effektivität wie die anderen Resektionstypen die geringsten Nebenwirkungen und damit die besten Langzeitergebnisse aufweist. Im Vergleich zu den nichtresezierenden Verfahren wie der Vagotomie hat die Billroth-I-Resektion beim Magengeschwür den Vorteil deutlich geringerer Rezidivulkraten.

² Theodor Billroth, Chirurg, Zürich, Wien, 1829–1894.

✂ Praxisbox: Technik der Magenresektion

Die Ulkusoperation umfasst in der Regel eine distale Resektion. Nach partieller Skelettierung der großen Magenkurvatur und nahezu vollständiger Präparation der kleinen Kurvatur werden das Duodenum postpylorisch und der Magen schräg von der kleinen zur großen Kurvatur hin durchtrennt (Abb. 7.83a).

Bei der **Billroth-I-Resektion** erfolgt eine Verkleinerung des Magenquerschnitts bis zur Größe des Duodenallumens (Abb. 7.83b). Abschließend wird die Gastroduodenostomie End-zu-End ausgeführt (Abb. 7.83c).

Bei der **Billroth-II-Resektion** sind die ersten Resektionschnitte gleich; der Duodenalstumpf wird jedoch blind verschlossen (Abb. 7.84a). Die Rekonstruktion des Speiseweges erfolgt durch die Anastomosierung des Magenrestes End-zu-Seit mit der ersten hochgezogenen Jejunalschlinge, die seitlich eröffnet wird (Abb. 7.84a,b). Damit ist die Duodenalpassage ausgeschaltet, und die Speise entleert sich direkt in das Jejunum. Distal der Gastrojejunostomie wird zusätzlich eine Seit-zu-Seit-Verbindung der beiden Jejunalschlingen vorgenommen, eine sog. Braun³-Fußpunktanastomose (Abb. 7.84b). Dadurch wird das gallehaltige Duodenalsekret kurzschlussartig abgeleitet und zum großen Teil der Durchfluss durch den Magenrest vermieden.

Diese Maßnahme dient der Verhinderung des sog. Gallerebrechens und soll die Ausbildung einer durch Gallereflux bedingten Gastritis verringern. Zudem ist der gallige Reflux mit auslösend für das sog. Magenstumpfkarcinom, das 15–20 Jahre nach B II-Resektion auftreten kann.

Diese Maßnahme dient der Verhinderung des sog. Gallerebrechens und soll die Ausbildung einer durch Gallereflux bedingten Gastritis verringern. Zudem ist der gallige Reflux mit auslösend für das sog. Magenstumpfkarcinom, das 15–20 Jahre nach B II-Resektion auftreten kann.

Die **Roux⁴-Y-Rekonstruktion** nach distaler Magenresektion beinhaltet eine Durchtrennung der ersten Jejunalschlinge, das aborale Ende wird Seit-zu-Seit mit dem Magenstumpf verbunden (sog. abführende Schlinge). Die zuführende Jejunalschlinge wird dann weiter distal mit der abführenden Jejunalschlinge anastomosiert (Y-Konfiguration; Abb. 7.85a,b). Dadurch wird ein Gallereflux nahezu vollständig ausgeschaltet.

Postoperative Komplikationen

! Cave

Die gefährlichste Komplikation der Magenresektion ist die **Duodenalstumpfsuffizienz** mit nachfolgender lokaler oder diffuser Peritonitis.

Die seltene Anastomoseninsuffizienz der Gastroduodeno- bzw. der Gastrojejunostomie kann oft konservativ beherrscht werden. Obwohl die dadurch bedingte Mortalität heute gering ist, liegt darin immer noch der entscheidende Unterschied zu den risikoreicheren nichtresezierenden Verfahren, wie der Vagotomie. Weitere Komplikationen sind intraluminale Nachblutung aus der Gastroenterostomie oder Passagestörung durch Verlegung der Anastomose.

Die Magenresektion führt beim Ulcus ventriculi in etwa 95% der Fälle zu einer dauerhaften Heilung der Ulkuskrankheit.

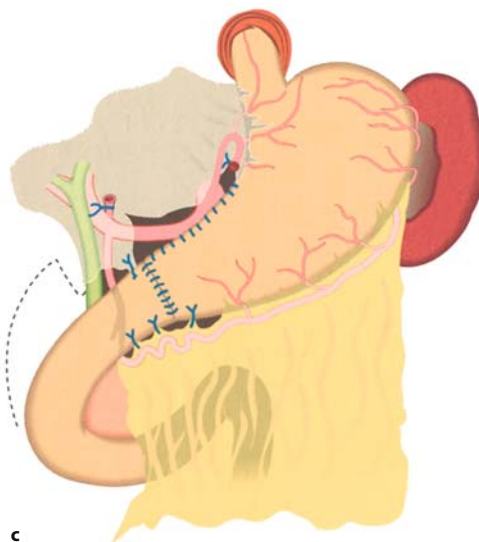
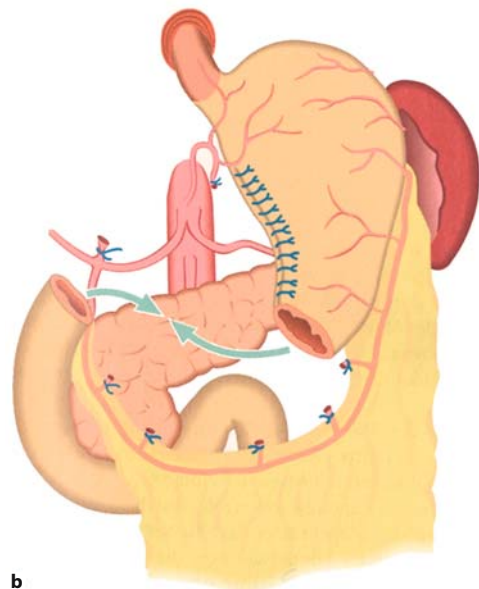
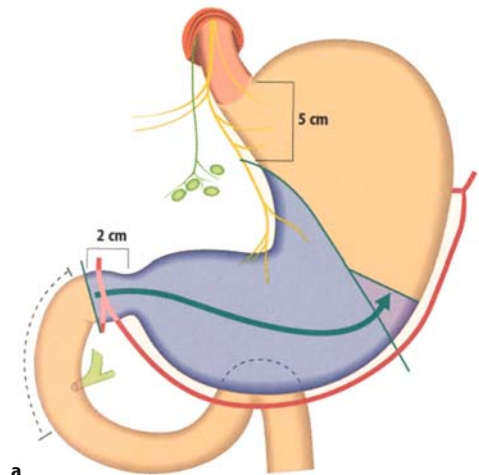
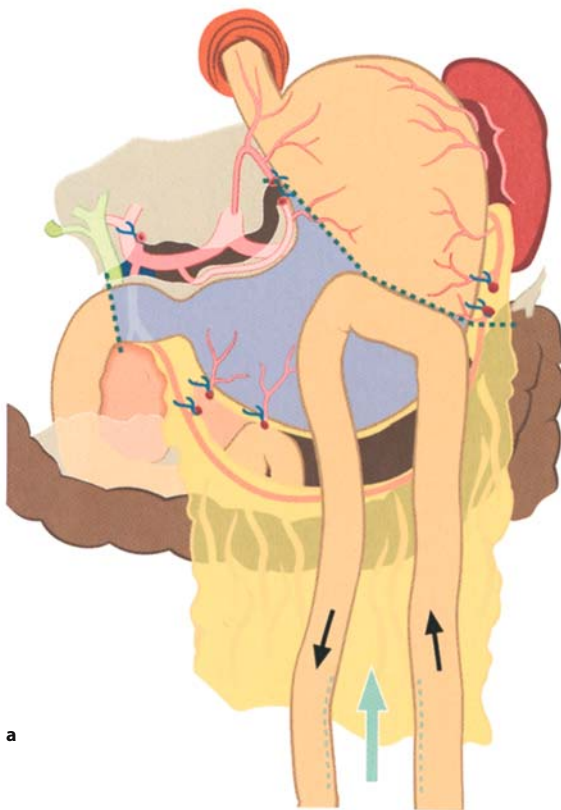

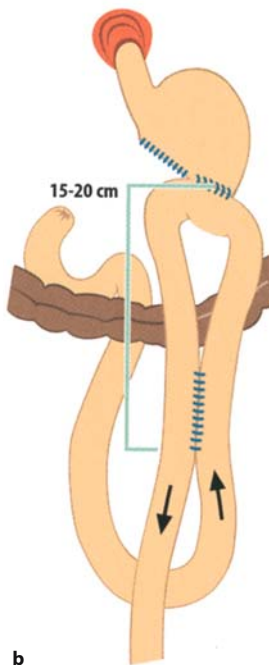
Abb. 7.83a–c. Magenresektion nach Billroth I. **a** Schematische Darstellung des Resektionsausmaßes, **b** nach Resektion und Verkleinerung des Magenquerschnitts, **c** abschließende Situation nach Gastroduodenostomie

³ Heinrich Braun, Chirurg, Göttingen, 1847–1911.

⁴ Caesar Roux, Chirurg, Lausanne, 1857–1934.

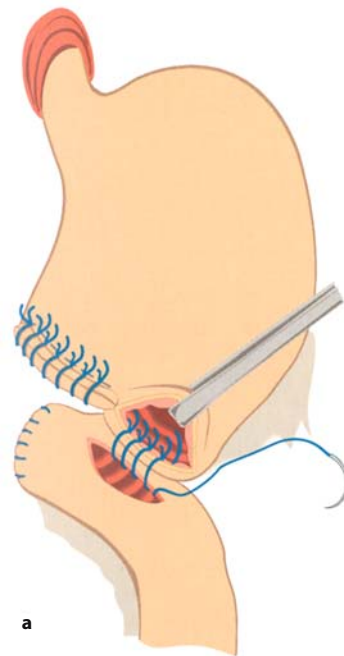


a

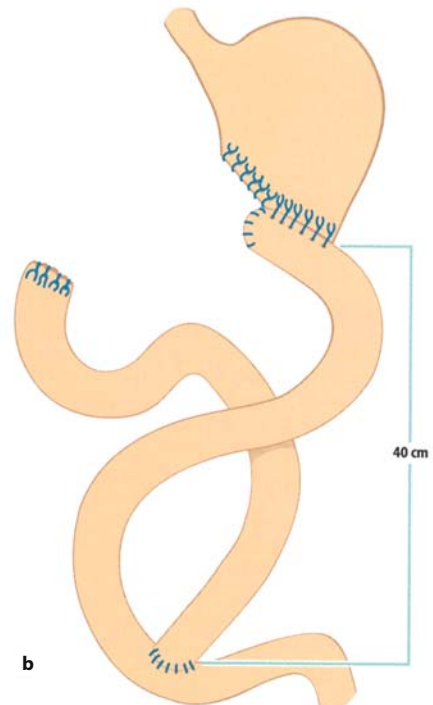


b

■ **Abb. 7.84a,b.** Magenresektion nach Billroth II. **a** Schematische Darstellung des Resektionsausmaßes und der Schlingenführung, **b** abschließende Situation nach antekolischer Gastrojejunostomie mit Braun-Fußpunktanastomose



a



b

■ **Abb. 7.85.** **a** Distale Magenresektion mit Roux-Y-Anastomose. Nach Aufsuchen der 1. Jejunalschlinge wird diese durchtrennt und das nach orale führende Ende der Schlinge blind verschlossen. Es wird zunächst eine End-zu-Seit-Anastomose (Gastrojejunostomie) zum Magen ausgeführt (abführende Schlinge); **b** distale Magenresektion und Rekonstruktion mit Gastrojejunostomie End-zu-Seit in Roux-Y-Konfiguration. Die zuführende Schlinge vom Duodenalstumpf ist ca. 40 cm distal der Gastrojejunostomie End-zu-Seit eingepflanzt

Folgekrankheiten nach Magenresektion

Folgekrankheiten nach Magenresektion

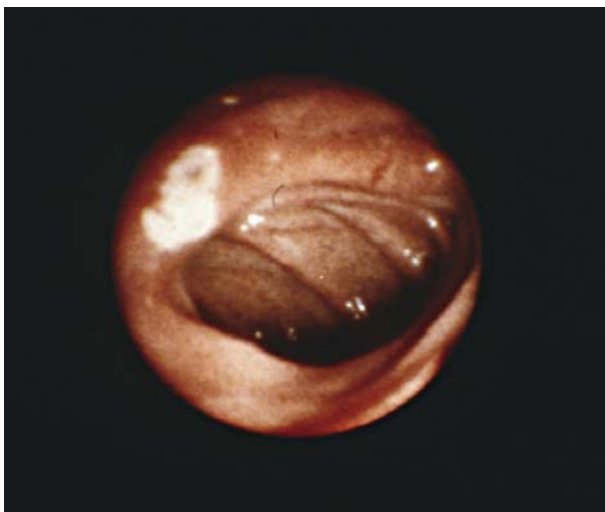
- Postoperative Rezidivulzera
- Dumpingsyndrom
- Syndrom der zu- bzw. abführenden Schlinge
- Refluxösophagitis
- Atrophische Gastritis
- Magenstumpfkarcinom
- Malnutrition, Malabsorption
- Anämie
- Knochenveränderungen

Postoperative Rezidivulzera

Ein postoperatives Rezidivulcus ist definitionsgemäß eine im Anschluss an einen chirurgischen Eingriff wegen gastroduodener Ulkuserkrankung erneut auftretende oder eine über 6 Monate postoperativ persistierende Ulzeration in Magen, Duodenum oder Jejunum. Postoperative Rezidivulzera nach Magenresektion sind überwiegend Anastomosenulzera. Nach Billroth-I-Resektion sind sie vorwiegend im Duodenum, nach Billroth II im Jejunum direkt an der Anastomose lokalisiert, sog. **Ulcus pepticum jejuni** (Abb. 7.86). Die Penetration eines Ulcus pepticum jejuni in das Quercolon kann eine **gastrokolische Fistel** auslösen, die zu Diarrhöen mit Beimengung unverdauter Nahrungsbestandteile und einer Malabsorption mit Anämie und Kachexie führen kann. Die Raten für postoperative Rezidivulzera nach Resektion werden mit 1–5% angegeben.

- Der überwiegende Teil aller Rezidivulzera (95%) tritt nach Operationen wegen *Ulceri duodeni* auf.

Operationstechnische Ursachen, wie zu großer Restmagen, Anastomosenstenose oder Schlingenprobleme, stehen in der Pathogenese der postoperativen Ulzera im Vordergrund. Die Behandlung besteht in der Korrektur dieser Probleme, z. B. in Form einer Nachresektion, ggf. in einer trunkulären Vagotomie. Seltene Ursachen sind ein übersehenes Zollinger-Ellison-Syndrom oder andere hormonelle Erkrankungen, wie Hyperparathyreoidismus.



■ **Abb. 7.86.** Ulcus pepticum jejuni, endoskopisches Bild

Dumpingsyndrom

Definition

Unter einem Dumpingsyndrom versteht man postprandial auftretende abdominale Symptome wie Nausea, Völlegefühl, Bauchbeschwerden und Diarrhöen, zusammen mit systemischen Reaktionen wie Schwäche, Kollaps, Schwitzen und Palpitationen (► Abschn. 7.7.1).

Dieses sog. **Frühdumpingsyndrom** ist auf eine Mageninkontinenz mit beschleunigter Speiseentleerung in das Jejunum zurückzuführen. Die Ingesta bewirken dort durch einen starken osmotischen Effekt einen raschen Flüssigkeitseinstrom in den Darm mit entsprechender Distension und einen konsekutiven Abfall des Plasmavolumens.

Das Dumpingsyndrom entsteht aufgrund von 3 ursächlichen Mechanismen:

- der überstürzten Magenentleerung mit ihren mechanischen Folgen (Dehnung),
- dem Eintritt hyperosmolarer Lösung in den Dünndarm und
- der zu raschen Kohlenhydratresorption.

Das seltenere **Spätdumpingsyndrom** tritt 60–90 min postprandial auf und wird durch eine reaktive Hypoglykämie verursacht. Dumpingsymptome im Sinne des sehr unterschiedlich ausgeprägten Frühdumping werden deutlich häufiger nach Gastrojejunostomie (15–40%) als nach Gastroduodenostomie (5–30%) beobachtet.

- Die Behandlung besteht in erster Linie in diätetischen Maßnahmen; nur wenn diese vollständig ausgeschöpft sind, kann eine Reoperation in Betracht kommen.

Syndrom der zu- bzw. abführenden Schlinge

Das »**afferent loop syndrome**« wird durch eine hochgradige Stenosierung im Anastomosenbereich nach Billroth-II-Resektion (ohne Braun-Anastomose) ausgelöst. Dadurch kommt es zu einer Stauung von Pankreas- und Gallensekret in der zuführenden Schlinge, die sich bei erhöhtem Druck explosionsartig in den Magen entleert und Galleerbrechen provozieren kann. Das »**efferent loop syndrome**« resultiert aus einer Stenose im Bereich der abführenden Schlinge nach Billroth-II-Resektion, hervorgerufen durch innere Hernien, Narben oder Adhäsionen. Klinisch stehen krampfartige Beschwerden und Erbrechen im Vordergrund.

- In beiden Fällen erfolgt die Korrektur durch Neuanlage der Gastrojejunostomie bzw. Stenoseresektion.

Refluxösophagitis

Die postoperative Refluxösophagitis äußert sich in den Symptomen

- retrosternaler Schmerz,
- saures oder bitteres Aufstoßen oder sogar
- Dysphagie.

Sie lässt sich zumindest manometrisch indirekt häufiger nach einer Billroth-I- als nach einer Billroth-II-Resektion nachweisen. Für die Entwicklung dieser Refluxkrankheit ist dabei vorwiegend der regulierte alkalische Dünndarminhalt, weniger ein saurer

Reflux verantwortlich. Die Behandlung besteht in Säureblockern oder Gallensäuren-bindenden Substanzen wie Cholestyramin.

Atrophische Gastritis

- ▶ Etwa 5–10 Jahre nach einer Magenresektion findet sich bei 80–90% der Operierten im Magenstumpf eine atrophische Gastritis unterschiedlichen Ausmaßes.

Die große Mehrzahl der Magenresezierten Patienten ist trotz ausgedehnter histologischer Veränderungen jedoch beschwerdefrei. Nur etwa 10% klagen über behandlungsbedürftige Symptome, wie epigastrisches Brennen, Völlegefühl und Galleerbrechen. Ursache der genannten Beschwerden ist offenbar nicht die atrophische Stumpfgastritis, sondern der enterogastrale Reflux, der in der Mehrzahl der Fälle mit dem endoskopischen Bild einer Hyperämie der Magenschleimhaut (sog. Magenerythem) einhergeht.

Magenstumpfkarcinom

Die chronisch-atrophe Stumpfgastritis mit intestinaler Metaplasie wird als fakultative Präkanzerose angesehen. Nach retrospektiven Analysen kommt das Magenstumpfkarcinom häufiger nach Operation wegen *Ulcus ventriculi* als wegen *Ulcus duodeni* und öfter nach Billroth-II- als nach Billroth-I-Resektion vor.

! Cave

Auf dem Boden der atrophischen Gastritis kann sich nach Magenresektion ein Magenstumpfkarcinom entwickeln.

Allgemeine Probleme nach Magenresektion

Weitere mögliche Probleme, die einen Patienten nach Magenresektion belasten können, sind Malnutrition, Anämie und Knochenveränderungen. Ein **Gewichtsverlust** nach Magenresektion wird als Folge einer ungenügenden Aufnahme und Verdauung der Nahrung bzw. ihrer gestörten Resorption aus dem Darm angesehen. Die Ursachen von Malnutrition und Malabsorption sind vielfältig. Die meisten dieser Störungen sind in der Regel von geringerem Ausmaß und werden nur selten zu einem klinischen Problem.

20 Jahre nach Magenresektion ist bei etwa der Hälfte der Patienten eine **Anämie** nachweisbar, der ein Eisenmangel-, ein Vitamin-B₁₂-Mangel oder ein Folsäuredefizit zugrunde liegen kann. Die Ursache besteht in einer mangelnden Aufnahme dieser Substanzen mit der Nahrung und einer gestörten Resorption aufgrund der reduzierten Säurekonzentration, der fehlenden Duodenalpassage und der beschleunigten Passage durch den Darm. Die Anämie kann durch orale oder i. v.-Gabe von Eisen und regelmäßigem Ersatz von Vitamin B₁₂ behandelt werden.

Knochenveränderungen. Nach Magenresektion sind Knochenveränderungen meist nur diskret ausgeprägt; sie werden aber langfristig, z. T. sogar in Form eines vermehrten Auftretens von Frakturen, bei bis zu 40% aller Patienten beschrieben. Als Faktoren für das Auftreten von Osteomalazie und Osteoporose nach Magenresektion sind vorwiegend eine verminderte Aufnahme und Malabsorption von Kalzium und Vitamin D verantwortlich gemacht worden.

Ulcus duodeni

Das Geschwür des Zwölffingerdarms ist etwa 5-mal häufiger als das des Magens. Während das Magengeschwür Männer und Frauen

gleich oft betrifft, erkranken Männer 2- bis 3-mal häufiger an einem *Ulcus duodeni* als Frauen.

- ▶ Duodenalulzera sind fast ausschließlich auf den Bulbus duodeni beschränkt, weiter distal gelegene Ulzera sind selten und weisen auf ein Zollinger-Ellison-Syndrom hin.

Wie im Magen können auch im Duodenum infolge von Stress, d. h. nach großen Operationen und Traumen, bei schweren Verbrennungen oder anderen lebensbedrohlichen Krankheitsbildern, sog. Stressulzera auftreten. Von diesen akuten Ulzera sind die rezidivierenden Geschwüre der Ulkuskrankheit abzugrenzen.

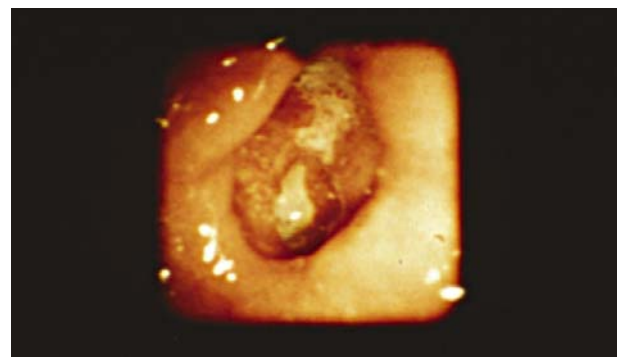
Eine endokrine Ursache der *Ulcera duodeni* liegt beim **Zollinger-Ellison-Syndrom**^{5,6} (ZES) vor. Dieses nach den Erstbeschreibern genannte Syndrom ist definiert als die Kombination von atypischen *Ulcera duodeni* und Hypersekretion von Magensäure, ausgelöst durch einen Gastrin-produzierenden Tumor (Gastrinom) des Pankreas oder Duodenums. Der klinische Verdacht erhebt sich bei multiplen oder atypischen (postbulbär) gelegenen Ulzera, Kombination mit Diarrhöen, Ulkuskomplikationen, häufigen Rezidiven oder Rezidivulzera nach operativer Behandlung eines bisher als regulär angesehenen Ulkus.

Die Symptomatik des *Ulcus duodeni* entspricht der des *Ulcus ventriculi*.

Diagnostik

Die endoskopische Diagnostik beim *Ulcus duodeni* ist die gleiche wie beim *Ulcus ventriculi* (▣ Abb. 7.87). Das typische *Ulcus duodeni* erfordert jedoch keine biopsische Abklärung der Dignität, da Duodenalkarzinome eine ausgesprochene Rarität sind. Biopsien sind nur bei Riesenulzera oder anderweitig auffälligen Geschwüren im Bulbus (aufgeworfener Rand, unregelmäßiger Grund) vorzunehmen. Bei jedem *Ulcus duodeni* sollte jedoch eine Untersuchung auf *Helicobacter-pylori*-Infektion des Magens erfolgen.

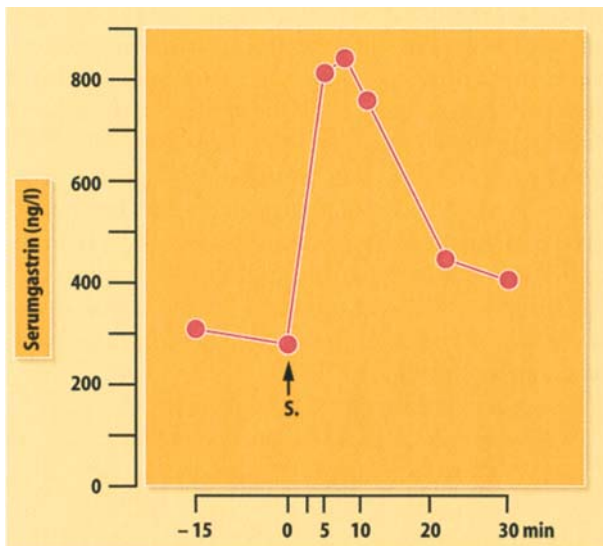
Im Vergleich zu endoskopisch-biopsischen Verfahren spielen **Funktionstests** bei der Erstdiagnostik eines unkomplizierten peptischen Ulkus eine untergeordnete Rolle. Wenn sich jedoch der klinische Verdacht auf ein ZES ergibt, wird man auf eine **Serumgastrinbestimmung** nicht verzichten können. Die Indikation zur Durchführung dieser nicht besonders aufwendigen Verfahren sollte trotz der Seltenheit des ZES relativ großzügig gestellt werden, da sich die Symptomatik bei Patienten mit ZES nicht immer von der bei »normalen« Ulkuspatienten unterscheiden muss.



▣ **Abb. 7.87.** *Ulcus duodeni*, endoskopisches Bild

⁵ Robert M. Zollinger, Chirurg, Ohio, *1903–1992.

⁶ Edwin H. Ellison, Chirurg, Ohio, 1918–1970.



▣ **Abb. 7.88.** Typisches Verhalten des Serumgastrins bei einem Patienten mit Zollinger-Ellison-Syndrom; S i.v.-Sekretininjektion

Gastrinbestimmung und Sekretintest

Gastrin wird im Nüchternserum bestimmt. Die Normalwerte liegen bei jugendlichen Normalpersonen bei 20–50 ng/l, mit steigendem Lebensalter und abnehmender Säuresekretion können Serumgastrinspiegel bis 100 ng/l gemessen werden. Zur Diagnostik eines ZES führen massiv erhöhte Serumgastrinwerte (>1000 ng/l); bei weniger eindeutig erhöhten Serumspiegeln und zum sicheren Beweis wird ein **Sekretintest** angeschlossen. Bei diesem Provokationstest führt die Sekretininjektion im Falle eines ZES zu einem charakteristischen Anstieg (>100%) des Serumgastrins (▣ Abb. 7.88).

Als Erfolgskontrolle der Vagotomie sind bei Ulcus-duodeni-Patienten prä- und postoperative Magensekretionsanalysen bzw. intragastrale pH-Metriem sinnvoll. Dadurch kann postoperativ die durch die Vagotomie erzielte Säurereduktion und damit der Erfolg der Operation objektiviert werden.

Therapie

Konservative Therapie

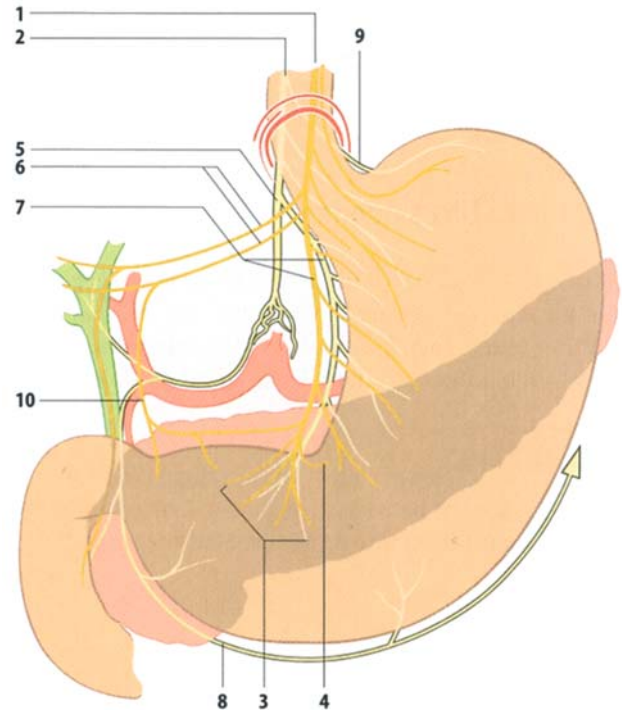
- Auch beim Ulcus duodeni ist die primäre Behandlung konservativ.

Die medikamentöse Behandlung unterscheidet sich im Wesentlichen nicht von derjenigen beim Ulcus ventriculi und besteht ebenfalls in der Hemmung der Säuresekretion und der Eradikation von *Helicobacter pylori*.

Indikation zur chirurgischen Therapie

- Eine Indikation zur operativen Behandlung beim Ulcus duodeni besteht bei Versagen der konservativen Therapie.

Dieses ist heute nur sehr selten gegeben, und vorwiegend auf eine mangelnde Compliance der Patienten zurückzuführen. Dabei sollte immer die Einnahme nichtsteroidaler Antirheumatika ausgeschlossen werden. Grundsätzlich sprechen für eine Operation junges Alter, schlechte Compliance des Patienten sowie Ulkusrezidive.



▣ **Abb. 7.89.** Chirurgische Anatomie des N. vagus. 1 anteriorer Stamm, 2 posteriorer Stamm, 3 Endigung des Latarget-Astes, 4 rekurrente Zweige, 5 zöliakaler Ast, 6 Nn. hepatopylorici, 7 Latarget-Nerven, 8 N. gastroepiploicus, rechts, 9 posteriorer gastraler Ast, 10 N. pyloroduodenalis

Chirurgische Therapie

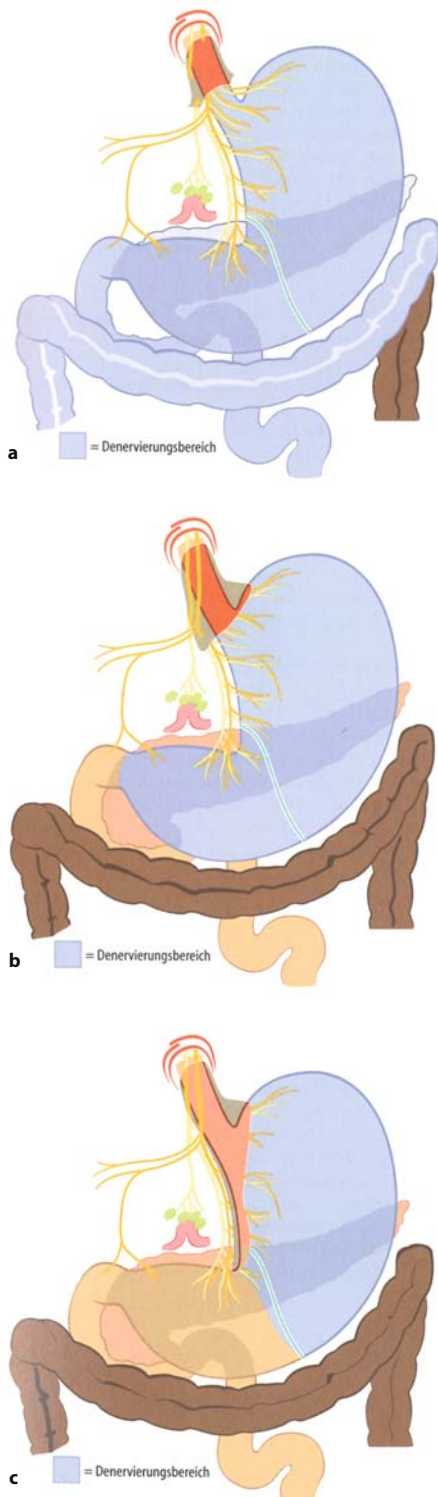
Die Therapie der Wahl beim Ulcus duodeni ist die **Vagotomie**, d. h. die Durchtrennung der präganglionären efferenten parasympathischen Fasern des N. vagus (▣ Abb. 7.89). Dadurch wird die vagal vermittelte Säuresekretion des Magens vermindert. Diese Operation hat sich von einem Standardverfahren bis in die 1970er-Jahre, zu einer heute äußerst selten durchgeführten Therapieform gewandelt. Drei verschiedene Formen der Vagotomie werden unterschieden: die trunkuläre Vagotomie (TV), die selektiv-gastrale Vagotomie (SGV) und als Verfahren der Wahl zur elektiven chirurgischen Behandlung des Ulcus duodeni die proximal-gastrische Vagotomie (PGV).

✂ Praxisbox: Chirurgische Therapie des Ulcus duodeni

- Die **trunkuläre Vagotomie (TV)** umfasst die Durchtrennung des vorderen und hinteren Vagusstammes am Ösophagus unterhalb des Zwerchfells (▣ Abb. 7.90a) und führt zu einer nahezu vollständigen vagalen Denervation des Magen-Darm-Traktes. Die resultierende erhebliche Stase des Mageninhaltes macht immer eine Drainageoperation notwendig. Darunter versteht man die Erweiterung des Magenausgangs durch eine sog. Pyloroplastik, um einer Verzögerung der Magenentleerung entgegenzuwirken.

Alternativ kann dazu auch eine Gastroenterostomie (GE) zwischen Magen und Jejunum angelegt werden. Wegen der hohen Rate an Nebenwirkungen wird die





■ **Abb. 7.90a–c.** Formen der Vagotomie (Denervierungsbereich blau)
a Trunkuläre Vagotomie (TV). Durchtrennung der Vagusstämme knapp unterhalb des Zwerchfells und oberhalb des Abgangs der hepatopylorischen Äste bzw. des R. coeliacus. **b** Selektiv-gastrale Vagotomie (SGV). Durchtrennung aller zum Magen führenden Äste der Nn. vagi unterhalb des Abgangs der Rr. hepatopylorici, damit Schonung der Rr. hepatopylorici und des R. coeliacus. **c** Proximal-gastrische Vagotomie (PGV). Selektive Unterbrechung der zu den säureproduzierenden Magenanteilen führenden Vagusfasern unter Erhaltung des vorderen und hinteren R. antralis

trunkuläre Vagotomie heute nur noch zur Behandlung des *Ulcus pepticum jejuni* nach Magenresektion angewendet und häufig thorakoskopisch ausgeführt.

- Bei der **selektiv-gastralen Vagotomie (SGV)** werden alle zum Magen führenden Äste der Nn. vagi durchtrennt, so dass der Magen total vagal denerviert ist (■ Abb. 7.90b). Auch bei dieser Form der Vagotomie ist wegen der Beeinträchtigung der Magenentleerung ein Drainageverfahren angezeigt.
- Bei der auch laparoskopisch durchgeführten **proximal-gastrischen Vagotomie (PGV)** wird nur der proximale Teil des Magens denerviert, um eine selektive Unterbrechung der zu den säureproduzierenden Magenanteilen führenden Vagusfasern zu erreichen (■ Abb. 7.90c). Der vordere und hintere R. antralis des N. vagus (N. Latarget)⁷ wird dabei erhalten. Dieses gewährleistet eine intakte Antrummotilität, so dass nur eine geringe Störung der Magenmotorik mit einem nahezu normalen Entleerungsverhalten resultiert. Eine Drainageoperation ist nicht notwendig.

Die PGV führt zu einer Reduktion der Säuresekretion von 40–80%. Durch diese Verminderung kommt es bei ca. 80% der *Ulcus-duodeni*-Patienten zu einem andauernden Schutz vor *Ulcusrezidiven*. Bei *Ulcera ventriculi*, insbesondere den präpylorisch lokalisierten, liegen diese Heilungsraten deutlich niedriger, so dass die PGV auch wegen der dabei notwendigen Ulkusexzision nicht das adäquate Verfahren ist. Eine Kombination beider Verfahren ist die sog. »combined operation«, bei der die SGV mit einer Antrektomie verbunden wird. Diese Methode führt trotz der sparsamen Resektion zu einer sehr sicheren Verhütung von *Rezidivulzera*.

Postoperative Komplikationen nach PGV sind sehr selten. Sie resultieren vorwiegend aus der intraoperativen Verletzung angrenzender Organe, wie Ösophagus (Peritonitis) und Milz (Nachblutung).

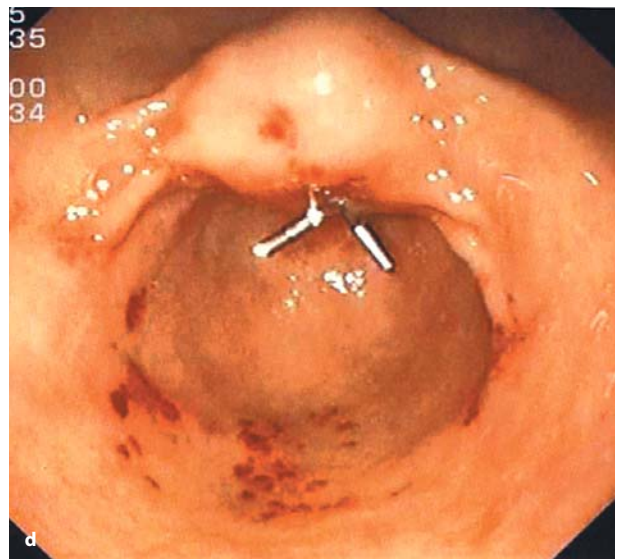
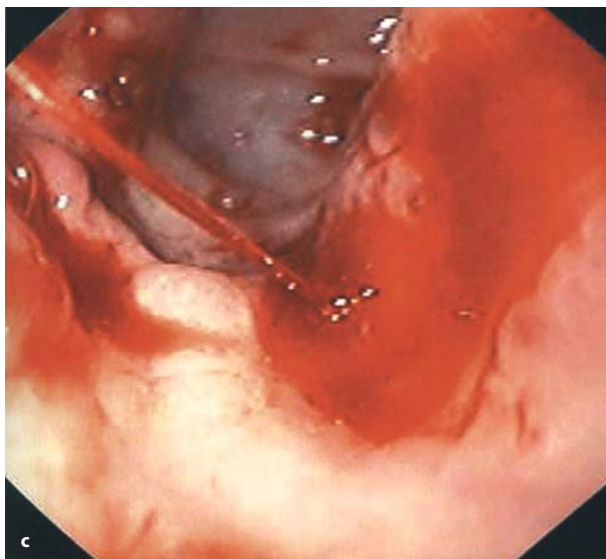
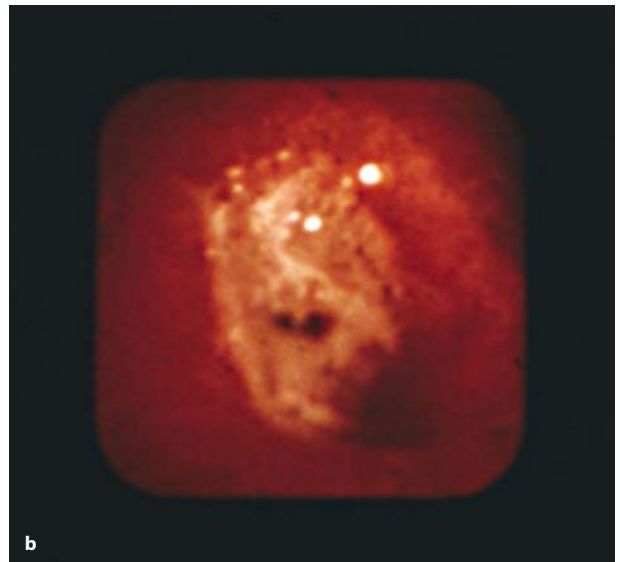
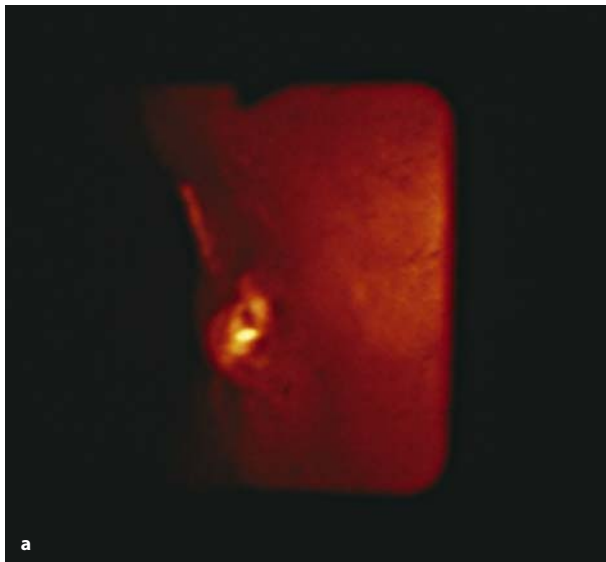
Folgekrankheiten nach Vagotomie

Ein entscheidender Vorteil der PGV gegenüber den Resektionsverfahren ist die deutlich geringere Langzeitmorbidität. Die typischen Folgeerscheinungen wie Magenretention, Dumping oder Diarrhö, werden relativ selten und nur in leichten Formen bzw. vorübergehend beobachtet. Das Hinzufügen einer Pyloroplastik erhöht die Rate dieser Nebenwirkungen jedoch deutlich. Ein Nachteil der PGV ist dagegen die höhere Rate an *Rezidivulzera*, die sich bei einer Nachbeobachtungszeit von 10 Jahren auf 15–20% beläuft. Ein großer Teil dieser Geschwüre verläuft jedoch asymptomatisch, und die meisten Rezidive lassen sich aufgrund der schon vorhandenen Säurereduktion gut konservativ behandeln.

Ulkuskomplikationen Blutung

Die Blutung ist die häufigste Ulkuskomplikation und tritt bei ca. 20% der Patienten mit Ulkuskrankheit auf, v. a. bei älteren Patienten und insbesondere unter Therapie mit nichtsteroidalen Antirheumatika. Blutungen sind in bis zu 20% der Fälle die Erstmanifestation der Ulkuskrankheit (■ Abb. 7.91a–d).

⁷ Andre Latarget, Anatom, Lyon, 1877–1947.



■ **Abb. 7.91** **a** Endoskopisches Bild eines Ulkus mit sichtbarem Gefäßstumpf (Forrest IIa). **b** Endoskopisches Bild eines Ulkus mit rotem Fleck

(Forrest IIb). **c** Spritzende Blutung aus Ulkus im Duodenum (Forrest Ia), endoskopisches Bild. **d** Endoskopische Blutstillung mit Clips

Diagnostik

Die Diagnostik der gastroduodenalen Ulkusblutung entspricht der des *Ulcus ventriculi*. Am Ende der diagnostischen Phase muss die Frage der Aktivität und der Lokalisation der Blutung sowie der *Helicobacter-pylori*-Status geklärt sein.

Risikogruppe. Die Indikationsstellung zur chirurgischen Therapie wird durch Aktivität, Intensität und Lokalisation der Blutung sowie durch patientenbezogene Faktoren beeinflusst.

- Hinsichtlich der **Blutungsaktivität** sind v. a. die Forrest-Ia-Blutung und die Forrest-IIa-Situation mit Nachweis eines thrombozytären Gefäßstumpfes (hohes Rezidivblutungsrisiko) von Bedeutung (■ Tabelle 1.2).

In Bezug auf die **Blutungsintensität** ist entscheidend, dass Patienten mit einem Ausgangs-Hb unter 6 g/dl und einem initialen

Verbrauch von mehr als 6 Konserven eine besonders schlechte Prognose haben. Prä- und postpylorische Hinterwandulzera und Magenzulzera mit einer **Lokalisation** subkardial an der kleinen Krümmung bringen wegen ihrer direkten Nachbarschaft zu großen arteriellen Gefäßen (A. gastrica dextra bzw. sinistra) die Gefahr einer massiven Blutung mit sich.

- Ulzera der Duodenalhinterwand sind wegen ihrer engen Lagebeziehung zur A. gastroduodenalis (massive arterielle Blutung) weit gefährlicher als Ulzera der Vorderwand (Perforation und lokale Peritonitis).

Patienten jenseits des 60. Lebensjahres und solche mit Begleiterkrankungen sind durch eine Blutung stärker gefährdet als andere und bedürfen daher einer besonders aktiven Indikation zur Blutstillung. Patienten >60 Jahre haben bei der Ulkusblutung eine 10fach höhere Letalität als die <60 Jahre.

Spontanverlauf. Eine wesentliche Voraussetzung für die richtige Indikationsstellung ist die Kenntnis des sog. Spontanverlaufs der gastroduodenalen Ulkusblutung: In durchschnittlich 65% der Fälle kommt die Blutung spontan endgültig zum Stillstand. Etwa 5% der Patienten bluten massiv weiter oder zeigen eine Sickerblutung, so dass eine Blutstillung (endoskopisch oder operativ) unter Notfallbedingungen notwendig wird. Bei den übrigen Patienten (etwa 30%) steht die Blutung vorübergehend, um später wieder einzusetzen. Diese sog. frühen Blutungsrezidive treten vorwiegend (90%) in den ersten 2–3 Tagen nach der Erstblutung auf und sind mit einer hohen Letalität verbunden. Die Häufigkeit der Rezidivblutung nimmt mit Intensität und Aktivität der Erstblutung sowie dem Alter des Patienten zu.

➤ Aus den genannten Fakten ergeben sich 2 **Operationsindikationen:**

- die Operation der persistierenden Blutung (trotz endoskopischer Intervention),
- die Operation als Prophylaxe der Frührezidivblutung.

Bei persistierender Blutung sollte eine **endoskopische Blutstillung** durch Unterspritzung der Blutungsquelle (Suprarenin 1:1000 und Fibrinkleber) unbedingt versucht werden. Gelingt dies nicht, so schließt sich direkt die Operation an. Bei erfolgreicher endoskopischer Blutstillung wird täglich endoskopisch kontrolliert, bei wieder auftretender Blutung ist die Operation indiziert. Die Operation als Prophylaxe der Frührezidivblutung ist angezeigt bei Patienten, die der oben genannten Risikogruppe

zuzuordnen sind. Diese Einstellung ergibt sich aus der Tatsache, dass das Risiko einer Operation im Intervall nach guter Vorbereitung deutlich geringer ist als bei einem Eingriff unter Notfallbedingungen bei erneuter Blutung. Aufgrund der zeitlichen Charakteristik der Rezidivblutung sollte der Zeitpunkt der Intervalloperation innerhalb von 36 h nach Blutungsbeginn liegen.

Therapie

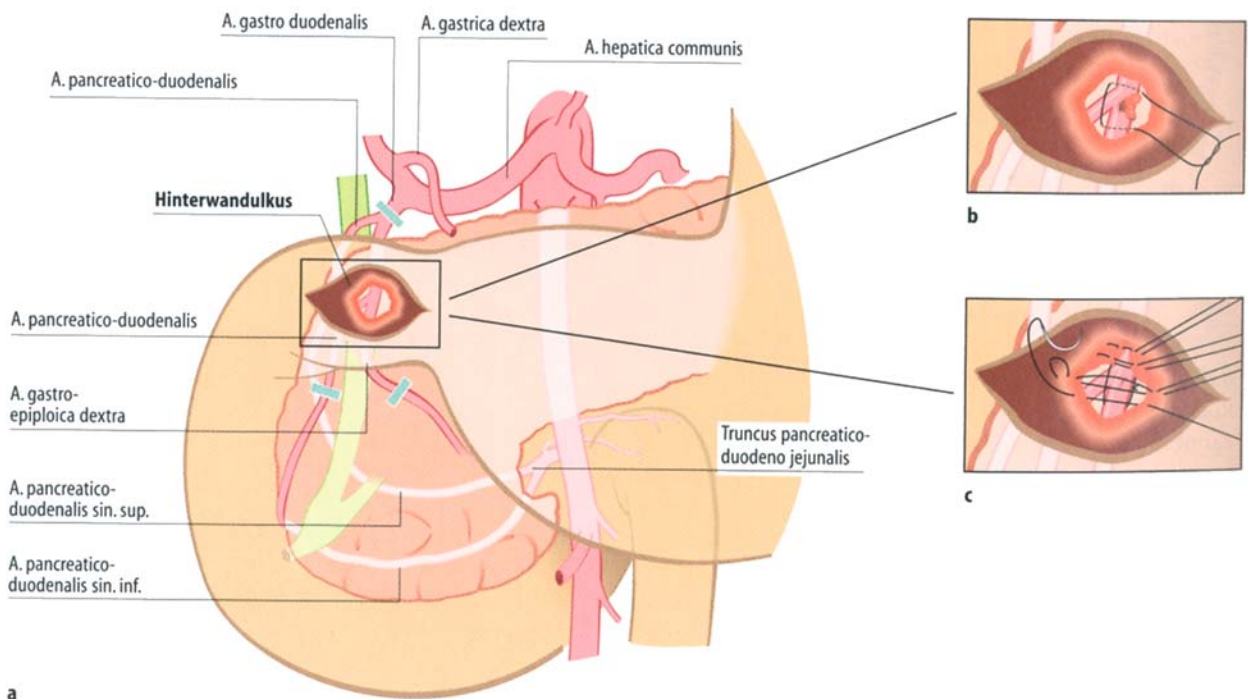
Für die konservative Therapie stehen wirksame Medikamente zur Prophylaxe, weniger zur Behandlung einer aktiven gastroduodenalen Blutung zur Verfügung.

➤ Indiziert ist die konservative Therapie nach spontaner oder endoskopischer Blutstillung, bei der genannten Risikogruppe während der Vorbereitung zur Intervalloperation und bei Patienten, die nicht dieser Risikogruppe zuzuordnen sind.

Es wird eine rasche Eradikation von *Helicobacter pylori* angestrebt und eine intravenöse Säureblockade in erster Linie mit Omeprazol eingeleitet.

Einen wichtigen Beitrag leistet die konservative Behandlung in der Prophylaxe von **Stressulkusblutungen**. Blutungen aus diesen meist multiplen akuten gastroduodenalen Läsionen sind chirurgisch schwierig zu stillen und dabei mit einer hohen Letalität behaftet.

Für die Planung der chirurgischen Blutstillung ist die präoperative endoskopische Lokalisation der Blutungsquelle von entscheidender Bedeutung.



■ **Abb. 7.92.** a Versorgung der Ulcus-duodeni-Blutung durch chirurgische Neutralisierung des Versorgungsgebiets der A. gastroduodenalis mittels Umstechung. Beachte: zusätzliche Umstechung der A. gastroepiploica außerhalb des Duo-

denums (blaue Balken) b Die A. gastroduodenalis wird von intraluminal umstochen. c Vorlegen der Einzelknopfnähte zur Exterritorialisierung des Ulkusgrundes

✂ Praxisbox: Technik der chirurgischen Blutstillung beim blutenden Ulkus

Beim **Ulcus duodeni** wird das in aller Regel an der Bulbus-hinterwand liegende gut tastbare Ulkus durch eine Duodenotomie der Vorderwand freigelegt und das blutende Gefäß im Ulkusgrund umstochen. Zur sicheren Vermeidung einer Rezidivblutung erfolgt zusätzlich die extraluminale Ligatur der 3 zuführenden Gefäße (■ Abb. 7.92a–c).

Die Therapie der Grundkrankheit ist sekundär und wird heute in der Regel mit begleitender medikamentöser Behandlung angestrebt.

Die chirurgische Blutstillung des **Ulcus ventriculi** erfordert immer eine vollständige transmurale Exzision des Ulkus (■ Abb. 7.93a,b).

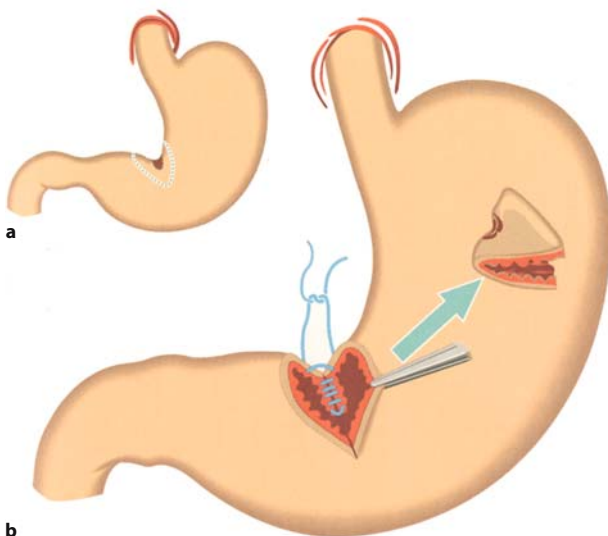
Der Grund dafür liegt in dem submukösen Verlauf arterieller Gefäße in der Magenwand, die bei alleiniger Umstechung erneut bluten können. Zum anderen sollte durch die histologische Untersuchung des exzidierten Ulkus ein Karzinom ausgeschlossen werden. Aus technischen Gründen, z. B. bei Riesenzulzera oder subkardialen Ulzera, kann die Magenresektion nach Billroth I vorteilhafter sein als eine ausgedehnte Ulkusexzision.

Perforation

Perforationen eines Ulkus treten bei bis zu 5% der Patienten mit gastroduodenalem Ulkus auf. Plötzlich einsetzende, heftige Schmerzen im Epigastrium, meist mit Ausstrahlung in die Schulter und den Rücken, sind die klassischen Symptome (weitere Symptomatik und Diagnostik Kap. 1.1 und Kap. 7.11).

➤ Die freie Perforation eines **Ulcus duodeni** oder **ventriculi** ist eine **absolute Operationsindikation**.

Die Ergebnisse der chirurgischen Behandlung der Ulkuserforation sind entscheidend abhängig vom Ausmaß der Peritonitis



■ **Abb. 7.93a,b.** Operative Versorgung des perforierten **Ulcus ventriculi**, die in gleicher Weise beim blutenden Ulkus angewendet werden kann. **a** Exzision des perforierten Ulkus, **b** querer Verschluss der Exzisionsstelle

und damit vom **Zeitintervall** zwischen der Perforation und der chirurgischen Intervention.

Letalität bei Perforation

Liegt zum Zeitpunkt der operativen Versorgung das Perforationsereignis <6 h zurück, so beträgt die Letalität 1,5%. Ist die Zeitspanne jedoch >12 h, so erhöht sich die Letalität auf über 30%. Von Bedeutung für die Prognose der Ulkuserforation ist wie bei der Blutung das Alter des Patienten und das Vorhandensein gravierender Zweiterkrankungen. So verdoppelt sich die Letalität bei Patienten etwa ab dem 60. Lebensjahr.

Die Ziele der operativen Behandlung beim perforierten **Ulcus ventriculi** und **duodeni** sind:

- die Beseitigung der Perforation und damit der Peritonitisursache,
- die Behandlung der Peritonitisfolgen, d. h. der lokalen oder diffusen Peritonitis.

Die gleichzeitige Therapie der Grundkrankheit ist wie bei der Ulkusblutung sekundär und nur in Ausnahmefällen indiziert. Zur Beseitigung der Perforation stehen einerseits die Übernähung mit sparsamer oder ausgedehnter Ulkusexzision und andererseits die Magenresektion zur Verfügung (■ Abb. 7.83a–c, 7.84a,b, 7.85a,b und 7.93a,b).

✂ Praxisbox: Technik der chirurgischen Therapie des perforierten Ulkus

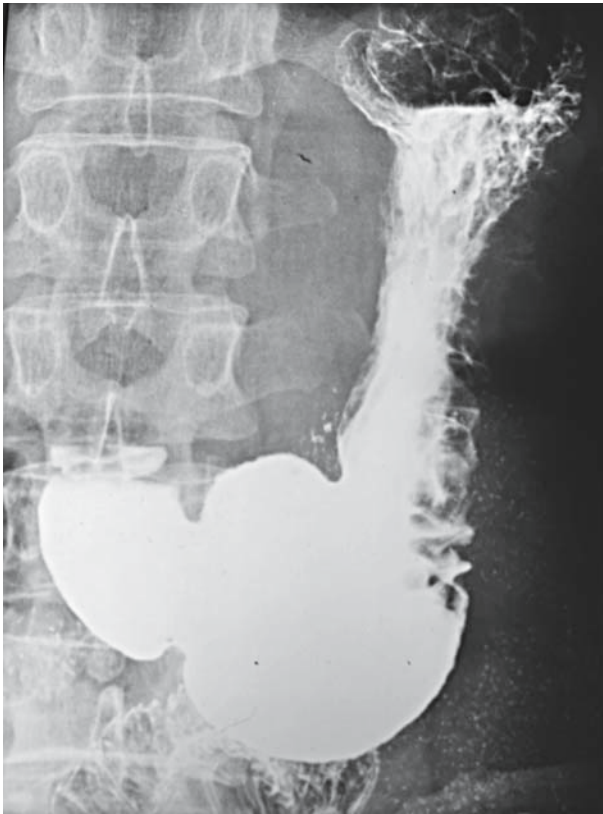
Beim typischen perforierten **Ulcus duodeni** an der Bulbusvorderwand wird das Geschwür in der Regel sparsam quer exzidiert und der Defekt durch Naht verschlossen (sog. Übernähung). Dieses Verfahren ist auch laparoskopisch durchführbar. Nur bei sehr ausgedehnten Ulzera oder Geschwüren mit breitbasiger Penetration, z. B. in das Pankreas, ist aus technischen Gründen eine Resektion des Magenausganges (Bulbus duodeni und Pylorus) erforderlich. Dabei wird in Form einer sog. »Anastomosierungsplastik« mit End-zu-End-Anastomose zwischen Duodenum und Antrum rekonstruiert. Eine Magenresektion nach Billroth II ist nur sehr selten notwendig.

Beim **Ulcus ventriculi** wird zur histologischen Sicherung in der Regel eine ausgedehntere Exzision des Ulkusbezirks als beim Duodenalgeschwür angestrebt (■ Abb. 7.93a,b). Die entsprechende Übernähung des Defektes stellt bei dem weiten Magenlumen kein Problem dar. Wie bei der Ulkusblutung kann mehr aus technischen Gründen, z. B. bei Riesenzulzera oder bei subkardialen Geschwüren, selten jedoch zur Behandlung der Grundkrankheit, eine Magenresektion notwendig sein.

Magenausgangsstenose

Definition

Eine benigne Magenausgangsstenose resultiert aus der narbigen Abheilung präpylorischer, pylorischer oder postpylorischer Ulzera. Die Stenose ist selten im eigentlichen Pyloruskanal lokalisiert (10%), sondern findet sich vorwiegend postpylorisch im Duodenum (70%).



■ **Abb. 7.94.** Bariumkontrastmittelaufnahme bei Magenausgangsstenose mit starker Dilatation des Magens und großen Speiserestmengen

Ulcera ventriculi sind in etwa 20% der Fälle Ursachen von Obstruktionen im Bereich des distalen Magens. Unter pathogenetischen Gesichtspunkten muss unterschieden werden zwischen:

- florider Magenausgangsstenose (Folge einer entzündlichen Reaktion mit begleitendem Ödem im akuten Ulkusschub) und
- narbiger Magenausgangsstenose (Narbenbildung nach Abheilung der peptischen Läsion).

Diese Differenzierung ist besonders wichtig für die Wahl zwischen konservativer und chirurgischer Therapie. In jedem Fall muss eine Magenausgangsstenose zunächst durch Dekompression des dilatierten Magens (Magensonde), Ausgleich des Wasser- und Elektrolythaushaltes und totale parenterale Ernährung behandelt werden (■ Abb. 7.94).

- Die benigne Magenausgangsstenose ist nie als ein chirurgischer Notfall anzusehen, so dass genügend Zeit für die Schaffung elektiver Operationsbedingungen bleibt.

Nach 5–7 Tagen kann anhand des klinischen Verlaufes sowie des gastrokopischen und radiologischen Befundes über das weitere Vorgehen entschieden werden. Dabei ist das Versagen der konservativen Therapie jenseits des 5.–7. Tages eine Indikation zur Operation. Die endoskopische Dilatationsbehandlung hat sich als nicht effektiv erwiesen. Bei Patienten, die eine Rückbildung der Obstruktion unter konservativer Therapie zeigen, wird die medikamentöse Therapie zu Ende geführt.

Die chirurgische Therapie besteht bei zugrunde liegenden Ulcera duodeni in der Stenosenresektion und Anastomosie-

rungsplastik (► oben), evtl. mit proximal gastrischer Vagotomie. Bei Ulcera ventriculi kann die chirurgische Therapie grundsätzlich auch auf eine Stenosenresektion mit anschließender konservativer Behandlung beschränkt werden. In vielen Fällen bietet die Magenresektion nach Billroth I jedoch weiterhin die Maßnahme mit den besten Langzeitresultaten.

! Cave

Jede Magenausgangsstenose muss bis zum Beweis des Gegenteils als maligne angesehen werden.

In Kürze

Ulcus ventriculi und duodeni

Pathogenese: gestörtes Gleichgewicht protektiver und aggressiver Faktoren (v. a. *Helicobacter pylori*, Hypersekretion von Pepsin und HCl); Ulcera ventriculi vorwiegend an der kleinen Kurvatur; Ulcera duodeni v. a. im Bulbus duodeni

Symptomatik: epigastrische (Nüchtern-)Schmerzen, evtl. Übelkeit und Erbrechen, evtl. Blutungssymptomatik

Diagnostik: Endoskopie und Biopsie (beim Ulcus ventriculi Karzinom-, bei Ulcus ventriculi und duodeni Abklärung einer *Helicobacter*-Infektion), Röntgen, ÖGD

Komplikationen: Blutung, Perforation, Magenausgangsstenose

Therapie:

- **primär medikamentöse Behandlung:** Eradikation von *H. pylori*, Hemmung der Säuresekretion durch Protonenpumpenhemmer
- **OP bei Versagen der konservativen Therapie:** Verfahren der Wahl beim Ulcus ventriculi: Magenresektion nach Billroth I; beim Ulcus duodeni: proximal-gastrische Vagotomie
- Postoperativ: nach **Magenresektion:** Rezidivulzera, Dumpingsyndrom, »afferent/efferent-loop-syndrom«, Refluxösophagitis, atrophische Gastritis, Magenstumpfkarzinom, Gewichtsverlust, Anämie, Knochenveränderungen; nach **Vagotomie:** v. a. Ulkusrezidive

7.7.5 Gutartige Tumoren

Definition

Unter einem gutartigen Tumor versteht man eine autonome, expansiv wachsende Gewebeneubildung, die lokal begrenzt bleibt und nicht infiltrierend oder destruierend wächst.

Bei den gutartigen Tumoren des Magens und des Duodenums besteht die klinische Bedeutung in der Differenzialdiagnose, der Erfassung von Beschwerden und Komplikationen und der Möglichkeit der malignen Entartung. Gutartige Tumoren sind polypöse Gebilde, die entweder vom Epithel (epitheliale Tumoren) oder von den tieferen Abschnitten der Magen- oder Duodenalwand (nicht epitheliale, mesenchymale Tumoren) ausgehen (■ Tabelle 7.17).

Adenom. Der wichtigste benigne Tumor ist das Adenom, das eine tubuläre (»flat adenoma«), tubulopapilläre oder papilläre (villöse) Struktur haben kann.

■ **Tabelle 7.17.** Wichtige gutartige Magen- und Duodenaltumoren

	Epitheliale Tumoren	Mesenchymale Tumoren
Neoplastisch	Adenom	Gastrointestinale Stromatumoren
Nichtneoplastisch	Hyperplasiogener Polyp Drüsenkörperzyste Brunnerom (Duodenum)	Lipom Hämangiom Entzündlich-fibromatöser Polyp Peutz-Jeghers-Polyp Lymphfollikelhyperplasie
Endokrin	Gastrinom	

- Das Adenom stellt eine echte Neoplasie dar, es kann maligne entarten und wird deshalb als Präkanzerose eingestuft.

Die nichtneoplastischen epithelialen Tumoren haben dagegen praktisch keine Entartungstendenz; sie können meist in Form von Drüsenkörperzysten auch als Polyposis besonders im Magen auftreten.

Gastrinom. Ein seltener endokriner Tumor ist das Gastrinom, das sich in etwas weniger als der Hälfte der Fälle in der Duodenalwand entwickelt (▶ Abschn. 7.7.4). Trotz einer Größe von nur wenigen Millimetern können Gastrinome endokrin hochaktiv sein und ein Zollinger-Ellison-Syndrom auslösen. Etwa 60% der Gastrinome sind maligne und führen zu Metastasen.

Gastrointestinale Stromatumoren. Gastrointestinale Stromatumoren (GIST) des Magens (■ Abb. 7.95). sind nicht selten. Unabhängig vom feingeweblichen Bild entwickeln diese mesenchymale Tumoren auf der Kuppe der Vorwölbung häufig eine Erosion bzw. Ulzeration, die durch das expansive Wachstum des Tumors im Sinne einer Druckschädigung der Mukosa zu verstehen ist. Diese führt häufig zu einer oberen gastrointestinalen Blutung und damit erst zur Diagnose. Nichtepitheliale Magentumoren wachsen häufig mehr extragastral als intragastral, so dass endoskopisch die Größenerfassung des Tumors oft ein falsches Bild gibt.

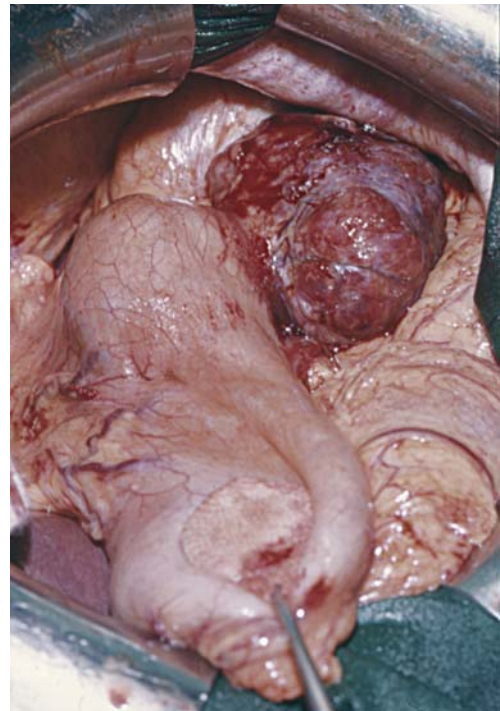
Diagnose

Die Diagnostik der benignen gastrointestinalen Tumoren besteht in **Endoskopie** und **Biopsie**, da eine makroskopische Dignitätsdiagnose nicht möglich ist.

Therapie

- Adenome, neuroendokrine Tumore und GIST müssen wegen der Gefahr der malignen Entartung entfernt werden.

Sie können bis zu einer Größe von ca. 2 cm endoskopisch polypektomiert werden, größere Läsionen werden reseziert. Ein GIST des Magen muss lokal exziiert werden, was meistens laparoskopisch möglich ist. Die genaue pathohistologische Aufarbeitung – Mitoseindex, Proliferationsindex (Ki-67) und Größe des Tumors – führt dann erst zur Einstufung gering, mittelgradig oder hochmaligne. Wenn der GIST in toto entfernt wurde ist eine Nachresektion mit Lymphadenektomie nicht erforderlich.



■ **Abb. 7.95.** GIST des Magens, intraoperative Aufnahme

In Kürze

Gutartige Magentumoren

Diagnose: Endoskopie und Biopsie

Therapie: zwingend operative Entfernung von Adenomen, Karzinoiden und GIST (mögliche maligne Entartung)

7.7.6 Magenkarzinom

Das Magenkarzinom ist trotz abnehmender Inzidenz nach wie vor von großer klinischer Bedeutung. Seine Epidemiologie ändert sich; es werden zunehmend mehr Karzinome im proximalen Drittel und vom diffusen Wachstumstyp diagnostiziert. In der Diagnostik ist die Endoskopie zielführend. Ein verbessertes präoperatives Staging (endoluminaler Ultraschall, Computertomographie, Laparoskopie) lässt das Tumorstadium präoperativ exakt erfassen und ermöglicht eine stadiengerechte Therapie.

Das mediane Überleben für alle Patienten mit Magenkarzinom beträgt nach Diagnose nur 23 Monate. Dennoch hat die Therapie für einzelne Untergruppen in den letzten Jahren erhebliche Fortschritte gemacht (neoadjuvante Chemotherapie, erweiterte extra- und intraluminale chirurgische Radikalität, verbesserte Risikoanalyse), so dass eine Verbesserung der Prognose für die Zukunft erhofft werden kann.

- **Entscheidenden Durchbruch könnte allerdings nur die Frühdiagnostik bringen – Frühkarzinome sind heilbar! Die uncharakteristische bzw. häufig ganz fehlende Symptomatologie steht dem aber entgegen.**

Pathologische Anatomie Magenfrühkarzinom

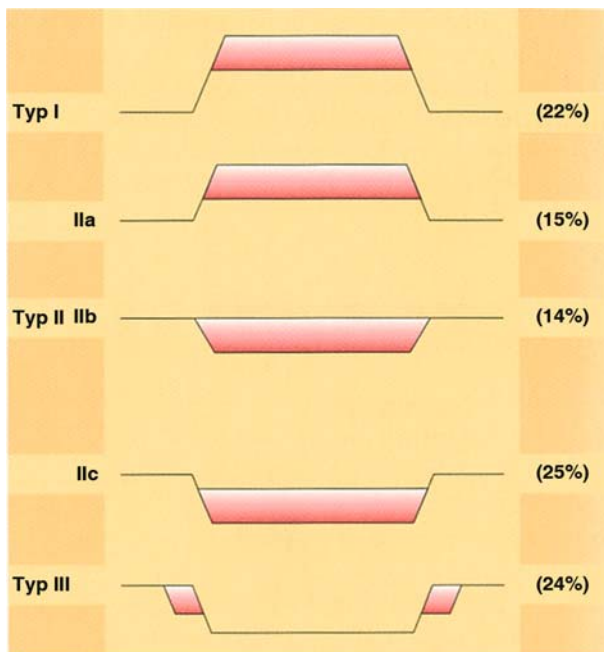
Definition

Das Frühkarzinom (»early gastric cancer«) ist definiert als Karzinom, das nur die Mukosa bzw. die Submukosa infiltriert, unabhängig vom Nachweis von Lymphknotenmetastasen.

»Früh« bezieht sich somit nicht auf den zeitlichen Ablauf der Karzinomentstehung, sondern auf die Infiltrationstiefe.

Klassifikation des Magenfrühkarzinom

Unter endoskopisch-makroskopischen Aspekten wird das Magenfrühkarzinom entsprechend der japanischen Klassifikation eingeteilt (Abb. 7.96). Am häufigsten findet es sich im distalen Magen (51% der Fälle). Der proximale Magen ist seltener betroffen. Nach der **Infiltrationstiefe** werden die Frühkarzinome in Mukosakarzinome und Submukosakarzinome eingeteilt. Die Infiltration der lymphgefäßreichen Submukosa ist prognostisch



■ **Abb. 7.96.** Endoskopische Klassifikation des Magenfrühkarzinoms. Typ I vorgewölbte Form; Typ II oberflächliche Form, IIa erhaben, IIb eben, IIc eingesenkt; Typ III exkavierte Form

bedeutend, da sie die entscheidende Voraussetzung für die Entwicklung von **Lymphknotenmetastasen** ist.

- **Lymphknotenmetastasen kommen beim Mukosatyp in nur 4–5% der Fälle, beim Submukosatyp jedoch in bis zu 22% vor (therapeutische Relevanz!).**

Die Mehrzahl aller Frühkarzinome ist größer als 2 cm im Durchmesser, so dass ihre endoskopische Diagnostik möglich ist. Seltener treten Magenfrühkarzinome multizentrisch auf (5–12%).

Magenkarzinom

Definition

Von einem **eigentlichen Magenkarzinom** spricht man, wenn die Karzinominfiltration die Submukosa überschritten und die Muscularis propria bzw. tiefere Wandschichten erreicht hat.

Makroskopische Klassifikation des Magenkarzinoms

Aufgrund des makroskopischen Erscheinungsbildes kann man **4 Typen** des Magenkarzinoms unterscheiden (Klassifikation nach Borrmann,⁸ Abb. 7.97). Das makroskopische Erscheinungsbild lässt aufgrund des Wachstumstyps auch Rückschlüsse auf die Prognose zu (5-Jahres-Überlebensrate 35–40% bei Typ I und II; 10% bei Typ III und IV).

Das Magenkarzinom ist in der Regel ein Adenokarzinom. Entsprechend dem **Zellbild** können auch undifferenzierte Karzinome unterschieden werden. Alle Tumortypen können durch starke Schleimbildung zu Gallertkarzinomen oder durch überwiegende Bindegewebebildung zum Szirrhus werden. Siegelringzellen weisen auf ein diffuses Karzinom (entsprechend der Laurén-Klassifikation) hin.

Histologische Klassifikationen des Magenkarzinoms

Konventionelle Klassifikation (sog. Typing)

Diese geht auf die Vorschläge der WHO aus dem Jahre 2000 zurück. Derzeit gilt folgende Einteilung:

- papilläres Adenokarzinom,
- tubuläres Adenokarzinom,
- muzinöses Adenokarzinom,
- Siegelringzellkarzinom,
- adenosquamöses Karzinom,
- Plattenepithelkarzinom,
- kleinzelliges Karzinom,
- undifferenziertes Karzinom.

Laurén-Klassifikation

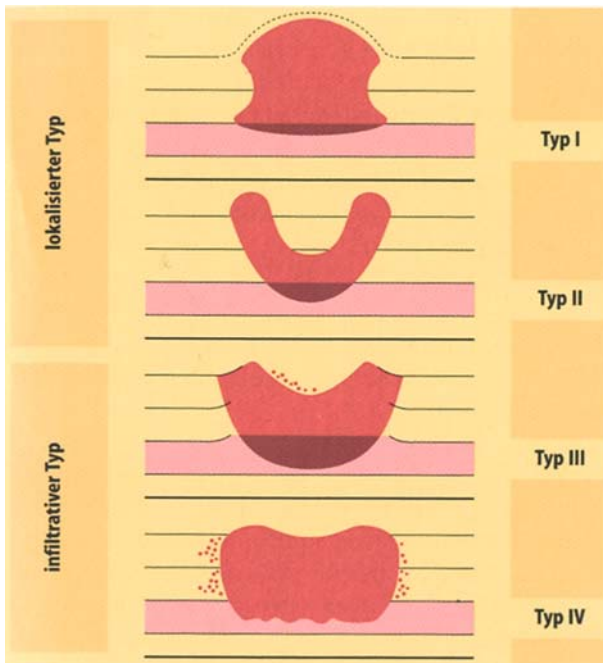
Laurén⁹ hat 1965 zwischen 2 Karzinomtypen unterschieden:

- dem intestinalen und
- dem diffusen Typ.

Etwa 40% der Magenkarzinome entsprechen dem intestinalen Typ, ca. 60% dem diffusen. 10–15% der Karzinome sind nach Laurén nicht klassifizierbar.

⁸ Robert Borrmann, Pathologe, Bremen 1870–1943.

⁹ Pekha Laurén, Pathologe, Turku, Finnland *1922.



▣ **Abb. 7.97.** Klassifikation der makroskopischen Form des Magenkarzinoms nach Borrmann

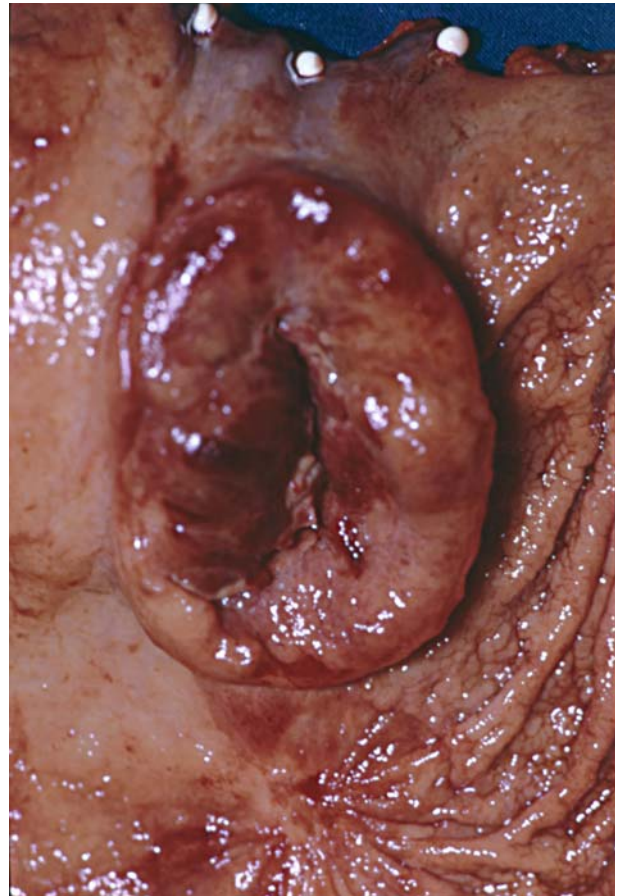
Intestinaler Typ. Dieser ist makroskopisch gewöhnlich **scharf abgrenzbar**, die Ausbreitung in der Magenwand erfolgt in geschlossenen Zellformationen. In aller Regel entspricht er den makroskopischen Typen Borrmann I und II. Die Bezeichnung intestinaler Typ soll die morphologische Ähnlichkeit mit Strukturen des Intestinums hervorheben. Das Überwiegen des intestinalen Typs in bestimmten Altersgruppen und in Endemiegebieten hat dazu geführt, diesen Karzinomtyp auch als **epidemischen Tumortyp** zu bezeichnen (▣ Abb. 7.98).

Diffuser Typ. Diese Bezeichnung betont die Wachstumsart des Tumors und insbesondere sein Verhalten zum Stroma. Makroskopisch erscheint dieser Tumortyp als Borrmann III oder IV. Er ist weniger scharf abgegrenzt und breitet sich häufig **großflächig** in der Magenwand aus (▣ Abb. 7.99). Im Gegensatz zum intestinalen Typ ist das diffuse Karzinom von Vorschädigungen der Mukosa und vom Lebensalter offenbar unabhängig, scheint jedoch von genetischen Faktoren beeinflusst zu werden und wird daher auch als **endemischer Tumortyp** bezeichnet. Bezeichnend für diesen Typ sind Siegelringzellen und eine ausgeprägte Desmoplasie (vermehrte Bindegewebsbildung) in der Magenwand durch den Tumor. Dieses führt zum Bild des szirrhösen Magenkarzinoms (»leather bottle stomach«).

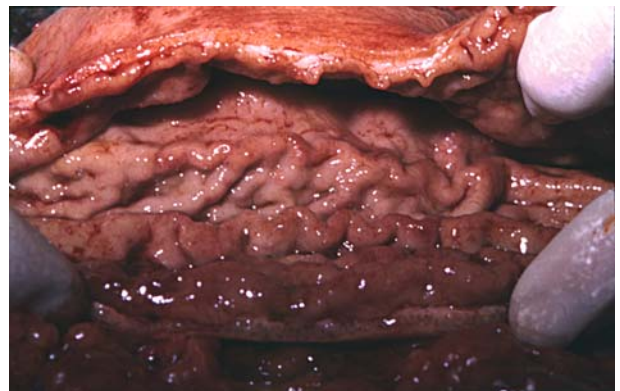! Cave

Von chirurgisch-therapeutischer Wichtigkeit ist, dass beim diffusen Karzinomtyp die makroskopisch feststellbaren Tumorgrenzen nicht den mikroskopischen entsprechen. Erst ca. 6–8 cm vom makroskopischen Tumorrand entfernt kann man bei einem diffusen Karzinom sicher sein, gesundes Gewebe anzutreffen.

Im Gegensatz dazu lässt sich beim intestinalen bzw. expansiven Typ eine genauere makroskopische Tumorbegrenzung vornehmen. Der Wachstumstyp ist entscheidend für die Festlegung des luminalen Resektionsausmaßes.



▣ **Abb. 7.98.** Magenkarzinom, intestinaler Typ (Borrmann III)



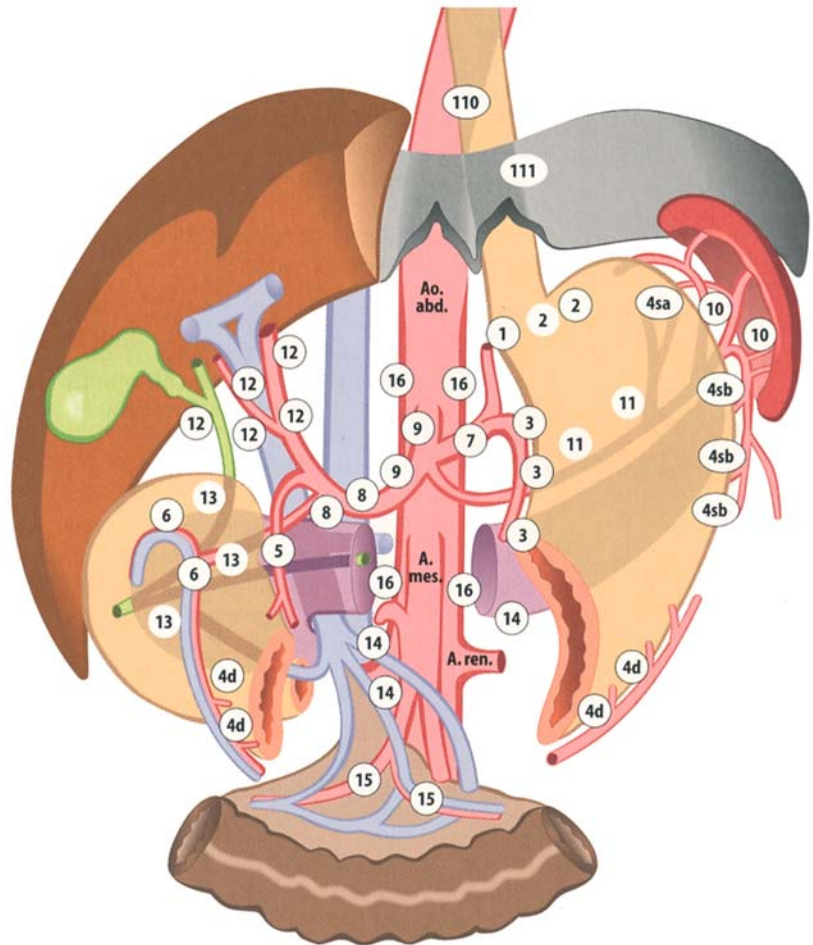
▣ **Abb. 7.99.** Magenkarzinom, diffuser Typ

Metastasierungswege

Embryologie der Lymphabflusswege

Die Anatomie der Lymphabflusswege des Magens ist auf den ersten Blick verwirrend. Dies hat seine Ursache in der embryonalen Entwicklung des Magens aus der Nabelschleife und seiner Rotation während der Embryogenese. Die Lymphabflusswege sind zunächst streng mittelständig angelegt und erfahren im Verlaufe der Entwicklung eine Torquierung analog der Magendrehung.

■ **Abb. 7.100.** Abflusswege des Magens entsprechend der Klassifikation der Japanese Gastric Cancer Society. 1–6 Kompartiment I, 7–12 Kompartiment II, 13–16 Kompartiment III, 1 rechts parakardial, 2 links parakardial, 3 kleine Kurvatur, 4 große Kurvatur, 4sa Aa. gastricae breves, 4sb A. gastroepiploica sinistra, 4d A. gastroepiploica dextra, 5 kranial des Pylorus, 6 kaudal des Pylorus, 7 A. gastrica sinistra, 8 A. hepatica communis, 9 Truncus coeliacus, 10 Milzhilus, 11 A. lienalis, 12 Lig. hepatouodenale, 13 hinter dem Pankreaskopf, 14 Mesenterialwurzel, 15 A. colica media, 16 Aorta abdominalis, 110 paraösophageal kaudal, 111 Zwerchfell



Die von der Japanese Gastric Cancer Society vorgeschlagene systematische Auflistung der Lymphabflussstationen wurde in den letzten Jahren verbindlich (■ Abb. 7.100). Aus chirurgischer Sicht ist es sinnvoll, dieses Lymphabflussgebiet in 3 Kompartimente zu unterteilen.

Lymphabflusskompartimente des Magens

- **Kompartiment I:** alle direkt an der großen und kleinen Kurvatur des Magens lokalisierten Lymphknoten, Lymphabflussstationen 1–6 (■ Abb. 7.101a)
- **Kompartiment II:** alle Lymphabflussstationen im Bereich des Truncus coeliacus, A. hepatica propria und A. lienalis (■ Abb. 7.101b)
- **Kompartiment III:** paraaortale und mesenteriale Lymphabflussstationen (■ Abb. 7.101c)

Die lymphogene Metastasierung des Magenkarzinoms erfolgt über lange Zeit schrittweise über diese Lymphabflussstationen.

- Aus prognostischer Sicht entspricht eine Lymphknotenmetastasierung bis in das Kompartiment III bereits einer Fernmetastasierung, d. h. die Prognose ist genauso schlecht wie beim Vorliegen viszeraler Fernmetastasen.

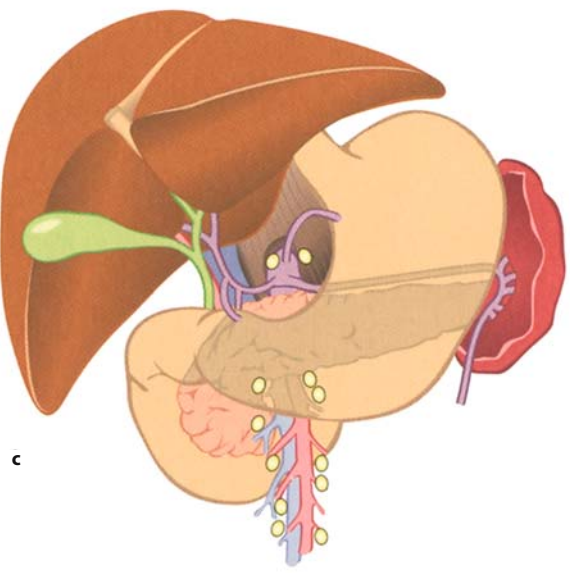
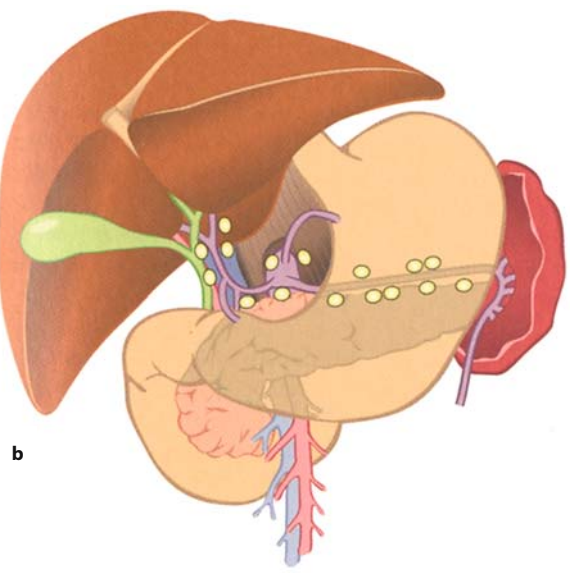
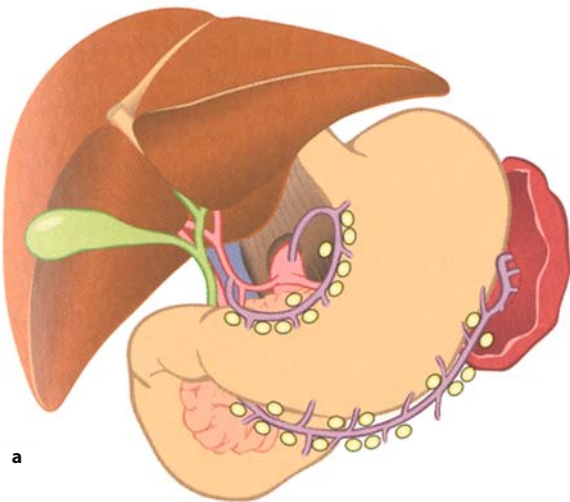
Durch direkte Gefäßeinbrüche kann beim Magenkarzinom zudem eine **hämatogene Metastasierung** erfolgen, diese betrifft in erster Linie die Leber. Darüber hinaus kann es, wenn der Primärtumor die Serosa des Magens überschritten hat, zu einer **Peritonealkarzinose** oder zu Abklatschmetastasen im Bereich des Peritoneums, z. B. der Ovarien (sog. Krukenberg-Tumoren), kommen. Die Peritonealkarzinose ist oft ein Zeichen für ein diffuses Karzinom.

Klassifikation (Staging)

Für das Staging des Magenkarzinoms liegen Empfehlungen der UICC (Union Internationale Contre Cancer) aus dem Jahre 2002 vor (■ Tabelle 7.18). Die UICC verwendete klinische und pathologische Kriterien als Grundlage ihrer Klassifikation. Aus den Kategorien Primärtumor (pT), regionale Lymphknoten (pN) und Fernmetastasierung (pM) ergibt sich die **Stadiengruppierung** (■ Tabelle 7.19). Bei allen resezierten Magenkarzinomen sollte neben der pathologischen Stadieneinteilung zusätzlich auch die R-Klassifikation angegeben werden, die sich auf den sog. Residualtumor am Ende der Operation bezieht.

R-Klassifikation des Residualtumors

- R0: kein Residualtumor
- R1: mikroskopischer Residualtumor
- R2: makroskopischer Residualtumor



■ **Abb. 7.101a–c.** Lymphabflusswege des Magens, aufgeteilt in entsprechende Kompartimente. **a** Kompartiment I, **b** Kompartiment II, **c** Kompartiment III. (Aus Siewert 1989)

■ **Tabelle 7.18.** TNM-Klassifikation des Magenkarzinoms. (UICC 2002)

Klassifikation	Definition
T: Primärtumor	
T0	Kein Anhalt für Primärtumor
Tis	Carcinoma in situ: intraepithelialer Tumor ohne Infiltration der Lamina propria
T1	Tumor infiltriert Lamina propria oder Submukosa
T2	Tumor infiltriert Muscularis propria oder Subserosa T2a Tumor infiltriert Muscularis propria T2b Tumor infiltriert Subserosa
T3	Tumor penetriert Serosa (viszerale Peritoneum), infiltriert aber nicht benachbarte Strukturen
T4	Tumor infiltriert benachbarte Strukturen
N: Regionäre Lymphknoten	
N0	Kein Anhalt für regionäre Lymphknotenmetastasen
N1	Metastasen in 1–6 regionären Lymphknoten
N2	Metastasen in 7–15 regionären Lymphknoten
N3	Metastasen in mehr als 15 regionären Lymphknoten
M: Fernmetastasen	
MX	Fernmetastasen können nicht beurteilt werden
M0	Kein Anhalt für Fernmetastasen
M1	Nachweis von Fernmetastasen
<i>pTNM: Pathologische Klassifikation</i>	
Die pT-, pN- und pM-Kategorien entsprechen T-, N- und M-Kategorien	
pN0	Regionäre Lymphadenektomie und histologische Untersuchung üblicherweise von 15 oder mehr Lymphknoten

■ **Tabelle 7.19.** Stadieneinteilung des Magenkarzinoms der UICC 2002

Stadium	T	N	M
Stadium 0	Tis	N0	M0
Stadium IA	T1	N0	M0
Stadium IB	T1	N1	M0
	T2a/b	N0	M0
Stadium II	T1	N2	M0
	T2a/b	N1	M0
	T3	N0	M0
Stadium IIIA	T2a/b	N2	M0
	T3	N1	M0
	T4	N0	M0
Stadium IIIB	T3	N2	M0
Stadium IV	T1, T2, T3	N3	M0
	T4	N1, N2, N3	M0
	jedes T	jedes N	M1

Epidemiologie

Häufigkeit. Das Magenkarzinom ist in Deutschland die fünfthäufigste Krebserkrankung bei Frauen und die sechsthäufigste bei Männern. Trotz rückläufiger Inzidenz gehört das Magenkarzinom mit zu den häufigsten tumorbedingten Todesursachen. Das mittlere Erkrankungsalter liegt für Männer bei 68, für Frauen bei fast 74 Jahren. Seit über 30 Jahren ist in Deutschland wie auch in den anderen Industrienationen ein stetiger Rückgang der Neuerkrankungen zu beobachten. Die Inzidenz in der Mitte der 1990er-Jahre ist bei Männern und Frauen nur noch halb so hoch wie Anfang der 1970er-Jahre. Derzeit beträgt die Mortalität des Magenkarzinoms in Deutschland pro Jahr im Mittel für Männer 17,4 und für Frauen 9,3 auf 100.000 Einwohner.

- Die **endemische Form** des Magenkrebses (entsprechend dem diffusen Typ nach Laurén) nimmt in seiner Häufigkeit – obwohl die allgemeine Morbidität für Magenkarzinome zurückgeht – nicht wesentlich ab und scheint eher durch individuelle Faktoren als durch Umwelteinflüsse bedingt zu sein.

Die **epidemische Form** (entsprechend dem intestinalen Typ nach Laurén) wird deutlich von Umwelteinflüssen geprägt. Der Rückgang des Magenkarzinomrisikos bezogen auf die Gesamtpopulation ist größtenteils auf das Seltenerwerden dieses Tumortyps zurückzuführen.

Prädisposition bei H.-pylori-Infektion

Epidemiologische Studien haben zudem ein 4- bis 6fach höheres Karzinomrisiko bei einer länger als 10 Jahre bestehenden Helicobacter-pylori-Infektion gezeigt. Die Prädisposition zur Karzinomentstehung bei H.-pylori-Infektion ist derzeit ein aktuelles Thema der Forschung, es werden verschiedene Stämme des Bakteriums mit unterschiedlicher kanzerogener Wirkung und eine genetische Prädisposition des Wirtes (Interleukinpolymorphismen) diskutiert.

Relativ häufig werden Karzinome im proximalen Magendrittel und im Bereich der Kardia gefunden. Die immer noch gültige diagnostische Situation in Deutschland gibt **Abb. 7.102** wieder.

Chirurgische Diagnostik (Abb. 7.103)

Symptomatik. Magenkarzinome werden häufig erst im fortgeschrittenen Stadium symptomatisch.

- Das größte Problem in der Frühdiagnostik des Magenkarzinoms ist die fehlende Symptomatik.

Auf der anderen Seite zeigt die Erfahrung mit Frühkarzinomen, dass selbst diese bereits symptomatisch werden können. Die Konsequenz daraus muss sein, dass auch ein vager Hinweis auf eine Magenerkrankung zur endoskopischen Abklärung Anlass geben muss (Völlegefühl, Leistungsknick, Oberbauchbeschwerden, Gewichtsverlust etc.).

Endoskopie

- Mit einer Treffsicherheit von nahezu 100% ist die Endoskopie richtungsweisend für Diagnostik und Therapie des Magenkarzinoms.

Schwierigkeiten können sich lediglich beim Vorliegen eines Ulcus ventriculi in Hinblick auf die biopsische Verifizierung eines Malignoms ergeben. Hier müssen Biopsien in ausreichend großer Zahl und ggf. wiederholt entnommen werden.

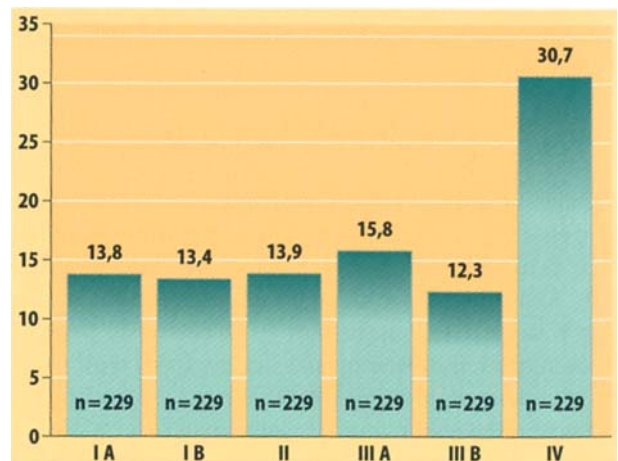


Abb. 7.102. Derzeitige diagnostische Situation bei Patienten mit Magenkarzinom in Deutschland (Deutsche Magenkarzinom-Studie 1992)

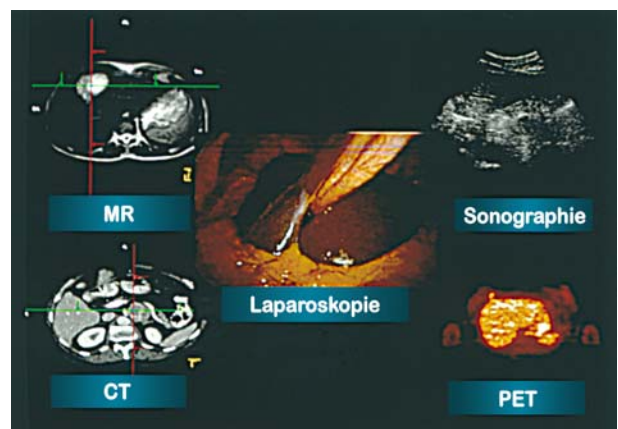


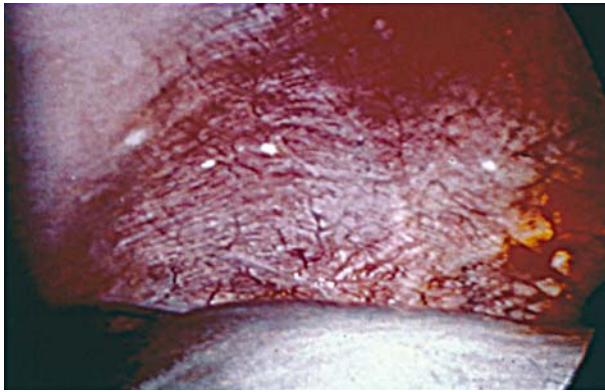Abb. 7.103. Aktuelle Diagnostik beim Magenkarzinom

Sonographie. Durch den endoluminalen Ultraschall (EUS) ist eine exakte Festlegung der **Infiltrationstiefe** des Primärtumors möglich (diagnostische Treffsicherheit bis zu 85%). Die Beurteilung von Lymphknotenmetastasen ist endosonographisch schwieriger (diagnostische Treffsicherheit 65–75%).

- Bei Frühkarzinomen ist der Ausschluss der Fernmetastasierung durch die perkutane Sonographie ausreichend. Bei allen anderen Formen muss aufgrund des Metastasierungsmusters und zur Operationsplanung eine Computertomographie (CT) des gesamten Abdomens durchgeführt werden.

Laparoskopie. Einen zunehmend höheren Stellenwert im präoperativen Staging nimmt die Laparoskopie ein (ab T3-Tumoren). Mit ihrer Hilfe gelingt es, eine Peritonealkarzinose (**Abb. 7.104**) auszuschließen oder nachzuweisen. Ein zusätzlich durchgeführte abdominelle Lavage zeigt außerdem das Vorliegen freier Tumorzellen an.

Weitere Untersuchungen. Die Röntgenuntersuchung des Kolons oder die Skelettszintigraphie etc. werden nur unter bestimmten Indikationen notwendig. Die Tumormarker haben bislang keinen gesicherten Platz in der Diagnostik des Magenkarzinoms



■ **Abb. 7.104.** Diagnostische Laparoskopie mit Peritonealkarzinose

erobert. Die verbesserte präoperative Möglichkeit der Feststellung des Tumorstadiums durch intraluminalen Ultraschall, Laparoskopie und CT ermöglicht eine zunehmend differenziertere Indikationsstellung zur Therapie.

📌 Fallbeispiel

Ein 45-jähriger Mann in gutem AZ und EZ fühlt sich seit 6 Wochen nicht mehr so leistungsfähig wie zuvor. Nur auf Befragen schildert er ein uncharakteristisches Druckgefühl im Oberbauch. Unter H₂-Blockern, die vom Hausarzt zunächst verordnet werden, bessern sich die Beschwerden, ohne jedoch zu einer völligen Wiederherstellung zu führen.

Weiteres Vorgehen?

- Fortfahren in der Therapie mit H₂-Blockern, evtl. Dosis erhöhen?
- Röntgenuntersuchung des Magens?
- Endoskopie?

Antwort: Die hier geschilderte Situation stellt eine absolute Indikation zur Endoskopie dar. Ein Magenkarzinom **muss** bei dieser Anamnese ausgeschlossen oder bewiesen werden.

📌 Fallbeispiel

Ein 60-jähriger Patient mit histologisch durch Biopsie gesichertem Magenkarzinom im mittleren Drittel wird zur Operation eingewiesen. Der Patient ist in einem reduzierten AZ und EZ.

Weiteres Vorgehen?

- OP-Vorbereitung und Gastrektomie?
- Zunächst parenterale Ernährung zur Verbesserung des AZ und EZ. Nach eingetretener Besserung Operation?
- Weitere präoperative Diagnostik (EUS, CT, evtl. Laparoskopie) zur Festlegung des Tumorstadiums und ggf. Einleitung einer stadiengerechten Therapie (z. B. präoperative Chemotherapie)?

Antwort: Im geschilderten Fall ist eine weitere präoperative Diagnostik nötig. Antwort C ist richtig.

Chirurgische Therapie

Indikationsstellung

Traditionell bedeutet die Diagnose Magenkarzinom zugleich die Indikation zur chirurgischen Intervention. Auch die palliative Resektion eines

Magenkarzinoms kann für die weitere Lebensqualität des Patienten als sinnvoll angesehen werden. In Zentren, in denen die Möglichkeiten einer präoperativen Therapie (neoadjuvante Chemotherapie) gegeben sind, erfolgt die Indikationsstellung zur Chirurgie heute differenzierter.

Die Therapie des Magenkarzinoms ist heute individuell und stadienspezifisch.

- Unumstritten sinnvoll ist die Resektion des Magenkarzinoms immer dann, wenn es gelingt, eine komplette Tumorexstirpation (sog. R0-Resektion: kein Residualtumor) zu erreichen. Nur in diesen Fällen kann die Prognose des Patienten signifikant verbessert werden.

Ergibt das präoperative Staging Hinweise darauf, dass eine R0-Resektion nicht möglich ist, d. h. dass mit großer Wahrscheinlichkeit bei der Resektion ein mikroskopischer oder makroskopischer Tumorrest zurückgelassen werden muss, sollte eine **präoperative Chemotherapie** erwogen werden. Das Magenkarzinom kann grundsätzlich als chemosensibel angesehen werden. Eine präoperative Chemotherapie wird allerdings nur bei Patienten in gutem Allgemeinzustand (Karnofsky-Index >80) sinnvoll.

Die Indikation zur palliativen Tumorresektion (R1- oder R2-Resektion) ist nur bei Tumorblutung und Tumorobstruktion gegeben. Eine palliative Resektion verlängert das Überleben eines Patienten nicht.

Chirurgische Verfahrenswahl

Man muss zwischen dem

- luminalen (das Organ betreffenden) und dem
- extraluminalen (die dem Organ anhängenden Strukturen betreffenden) Resektionsausmaß unterscheiden.

Hinsichtlich des **luminalen** Resektionsausmaßes unterscheidet man beim Magenkarzinom zwischen der subtotalen Gastrektomie (4/5-Resektion), der totalen Gastrektomie und der transhiatal erweiterten Gastrektomie (■ Abb. 7.105a–d).

- Extraluminal muss jede Form der Gastrektomie immer durch die Lymphadenektomie der Kompartimente I und II (sog. erweiterte Lymphadenektomie) ergänzt werden.

Magenfrühkarzinom

Indikation zur operativen Behandlung des Magenfrühkarzinoms

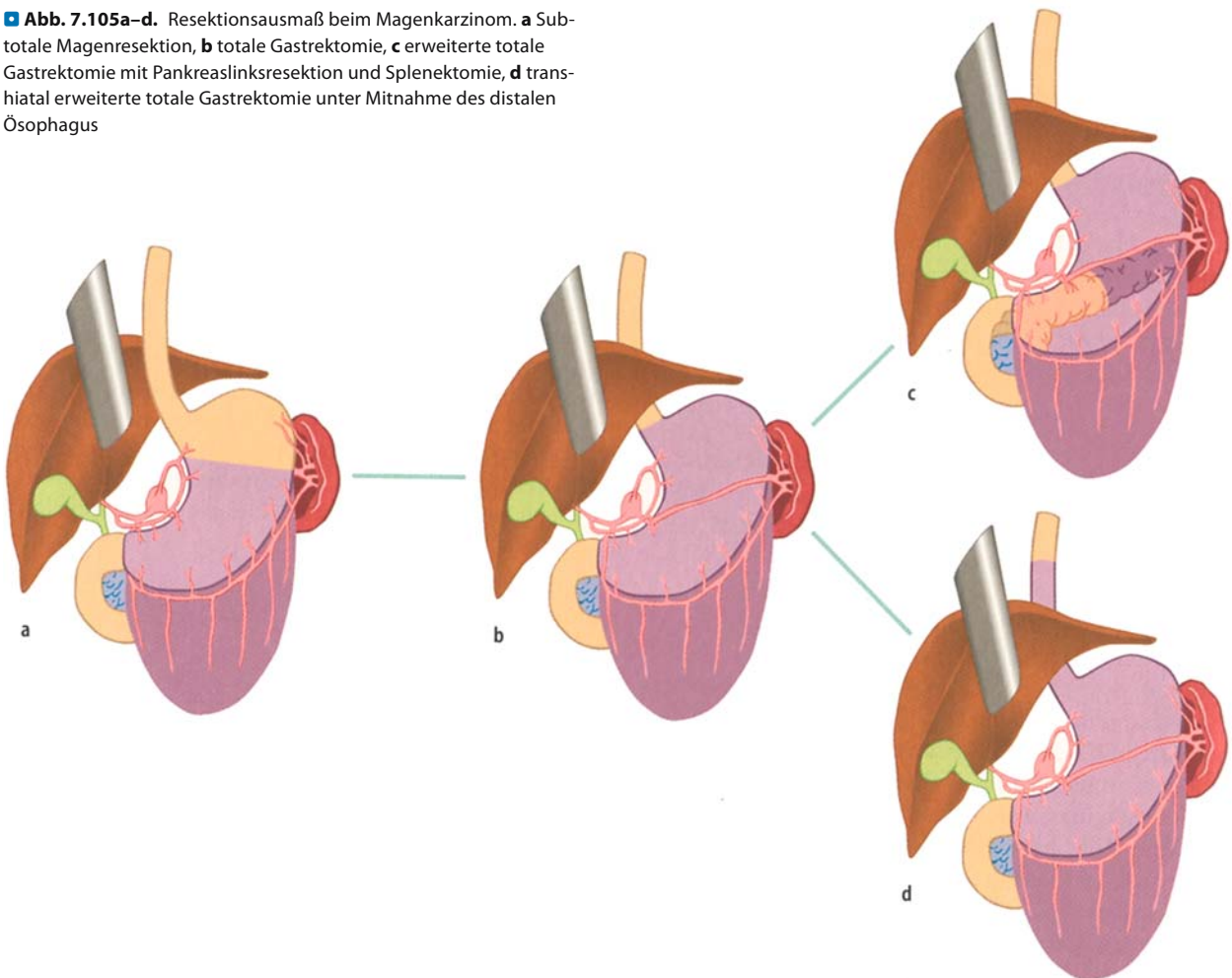
- Subtotale Gastrektomie mit Lymphadenektomie im Kompartiment I und II: in Anbetracht der häufigen Lokalisation des Magenfrühkarzinoms in den distalen 2/3 des Magens im Regelfall ausreichend
- Totale Gastrektomie: bei multizentrischem Vorkommen des Magenfrühkarzinoms bzw. bei proximaler Lokalisation

Bei der Entscheidung über das Resektionsausmaß ist auch hier die Information über den Wachstumstyp (Laurén-Klassifikation) wichtig.

Magenkarzinom

Das Resektionsausmaß orientiert sich an der Klassifikation nach Laurén, der T-Kategorie und der Lokalisation des Tumors.

■ **Abb. 7.105a–d.** Resektionsausmaß beim Magenkarzinom. **a** Subtotale Magenresektion, **b** totale Gastrektomie, **c** erweiterte totale Gastrektomie mit Pankreaslinksresektion und Splenektomie, **d** transhiatal erweiterte totale Gastrektomie unter Mitnahme des distalen Ösophagus



Standardindikation für die operative Behandlung des fortgeschrittenen Karzinoms

- Antrumkarzinom: die subtotale Gastrektomie (4/5-Gastrektomie)
- Karzinome des Korpus: totale Gastrektomie
- Proximale Karzinome (Fundus) sowie beim Karzinom mit Infiltration des ösophagogastralen Übergangs: die transhiatal erweiterte Gastrektomie (unter Mitresektion eines Teiles des distalen Ösophagus)
- T4-Karzinome: sofern eine R0-Resektion erreicht werden kann u. U. eine multiviszerele Resektion (Kolonresektion, Pankreaslinksresektion)

In allen Fällen schließt der Eingriff die systematische Lymphadenektomie der Kompartimente I und II ein.

Rekonstruktion nach Gastrektomie (Magenersatz)

Zwei grundsätzlich verschiedene **Rekonstruktionsprinzipien** stehen zur Verfügung (■ Abb. 7.106a,b):

- die direkte **End-zu-Seit-Ösophagojejunostomie** und
- die **ösophagoduodenale Interposition**.

Entscheidender Unterschied ist die Duodenalpassage. Diese wird bei der direkten Ösophagojejunostomie aufgegeben, während sie bei der ösophagoduodenalen Interposition erhalten bleibt.

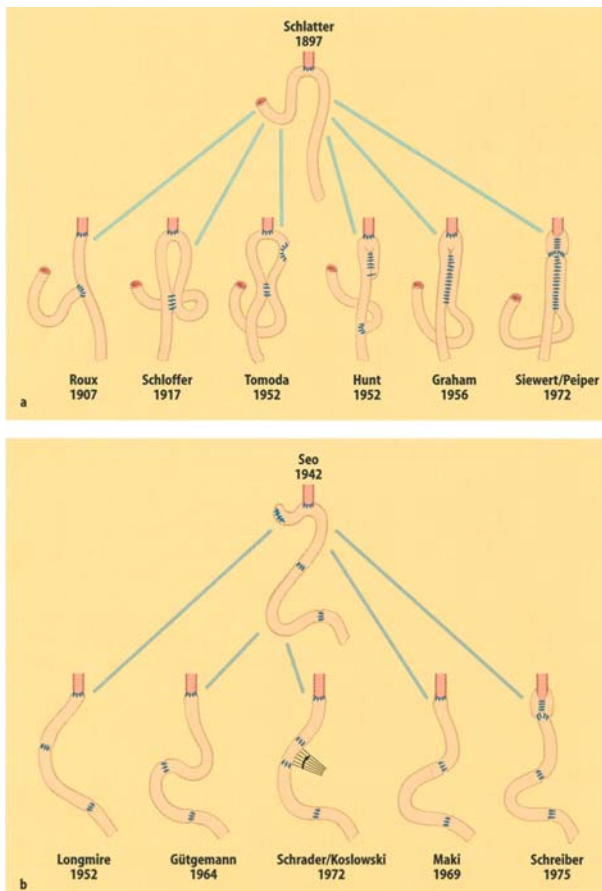
Beide Rekonstruktionsprinzipien wurden im Laufe der Jahre durch eine Fülle von Variationen ergänzt. Wesentlichste Gesichtspunkte der verschiedenen Modifikationen sind die Bildung eines Reservoirs und die Vermeidung des intestinoösophagealen Refluxes. Die Verfahrenswahl orientiert sich an den ursprünglichen Funktionen – Reservoirfunktion Relaxation, Sekretion von Säure und Pepsin, gesteuerte Magenentleerung sowie Verhütung eines gastroösophagealen und duodenogastralen Refluxes (Einzelheiten ► Abschn. 7.7.1).

Die Funktionen des Magens sind von unterschiedlicher Wertigkeit:

- Reservoirfunktion und Antirefluxbarrieren stehen im Vordergrund;
- die Magenentleerung und Zusatzfunktionen sind von geringerer Wichtigkeit;
- die Sekretion tritt dagegen in ihrer Bedeutung zurück.

Magenersatz

Der Magenersatz sollte deshalb verschiedenen Gesichtspunkten Rechnung tragen.



▣ **Abb. 7.106.** a Magenersatz nach dem Prinzip der Ösophagojejunostomie mit Modifikationen. b Magenersatz durch Jejunuminterposition in verschiedenen Modifikationen

Reservoirbildung. Ein mechanisches Reservoir ohne gesteuerte Entleerung kann aus 2 miteinander anastomosierten Dünndarmschlingen gebildet werden. Eine solche Reservoirbildung führt zu einer Verbesserung der Lebensqualität des Patienten, da er in der Lage ist, größere Mahlzeiten zu sich zu nehmen.

Refluxvermeidung. Ein alkalischer intestinoösophagealer Reflux kann zu schweren postoperativen Problemen führen (alkalische Refluxösophagitis), die eine regelrechte Nahrungsaufnahme unmöglich machen können. Seiner Vermeidung kommt deswegen besondere Bedeutung bei der Magenersatzbildung zu.

✂ Praxisbox: Technik der Refluxvermeidung bei Magenersatz

Ein intestinoösophagealer Reflux kann grundsätzlich auf zweierlei Weise vermieden werden:

- Eine mechanische Ableitung des Duodenalinhaltes kann durch eine End-zu-Seit-Roux-Y-Anastomose oder durch eine ausreichend lange Interposition (40–50 cm) eines Dünndarmsegments zwischen Ösophagus und Duodenum erreicht werden.



- Zur Verhinderung eines intestinoösophagealen Refluxes nach Gastrektomie kann auch eine mechanische Klappe in Form der Ösophagojejunoplicatio gebildet werden (mechanische Ventilbildung).

Duodenalpassage

Ob die Erhaltung der Duodenalpassage für den Patienten von Wert ist, wird bis heute kontrovers diskutiert. Trotz einiger pathophysiologischer Vorteile (Erhaltung der pankreatikocibalen Synchronie, verbesserte Glukoserückresorption, verbesserte Eigenresorption) ergibt sich in der Gesamtbilanz für den Patienten kein nennenswerter Vorteil. Ein klinisch relevanter Einfluss auf die Entwicklung von Folgekrankheiten nach Gastrektomie lässt sich ebenfalls nicht nachweisen. Aussagekräftige evidenzbasierte Studien zum Vergleich der konkurrierenden Rekonstruktionsverfahren sind nicht vorhanden.

Verfahrenswahl

Aus den theoretischen Überlegungen kann sich z. B. die in ▣ Abb. 7.107a–c dargestellte Verfahrenswahl ergeben:

- subtotale Gastrektomie: B-II-Rekonstruktion,
- totale Gastrektomie mit intraabdominaler Anastomose: Ösophagojejunostomie mit Pouch-Bildung, Roux-Y-Rekonstruktion (▣ Abb. 7.108),
- erweiterte Gastrektomie mit intramediastinaler Anastomose: Ösophagojejunostomie; Roux-Y-Rekonstruktion. Bei intramediastinaler Anastomose ist eine Pouch-Bildung aus anatomisch-funktionellen Gründen nicht durchführbar.

Operationsrisiko

Die Letalität der totalen Gastrektomie liegt <3%, in erfahrenen Zentren noch darunter.

Wesentlichster Gefahrenpunkt ist die ösophagoenterale Anastomose, die insuffizient werden kann. Die Inzidenz der **Anastomoseninsuffizienz** wurde durch den Einsatz von Klammernahtgeräten (Stapler) signifikant gesenkt. Die Letalität einer derartigen Insuffizienz ist hoch (ca. 30%). Andere Komplikationen sind selten (Duodenalstumpfsuffizienz, Thromboembolie, Pneumonie etc.).

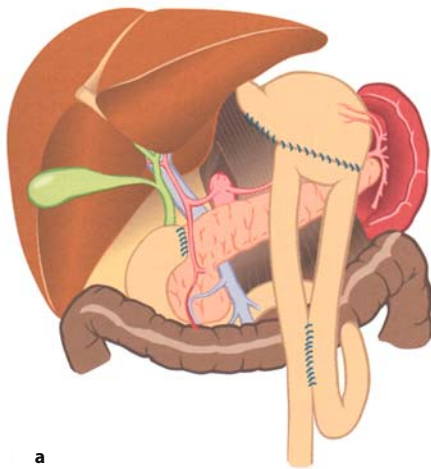
Folgekrankheiten nach Gastrektomie

Folgekrankheiten nach Gastrektomie

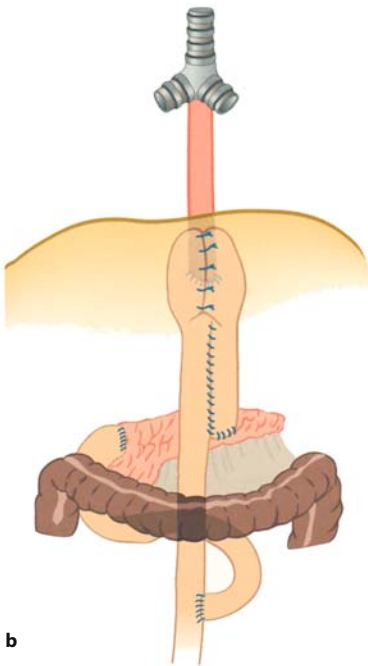
- Malnutrition, Malabsorption
- Dumpingsyndrom
- Alkalische Refluxösophagitis
- Anämie

Postoperative Malnutrition. Ursächlich werden Malabsorption bzw. unzureichende Kalorienaufnahme (Malnutrition) diskutiert. Im Durchschnitt liegt das Gewicht gastrektomierter Patienten um 15–20% unter ihrem Idealgewicht.

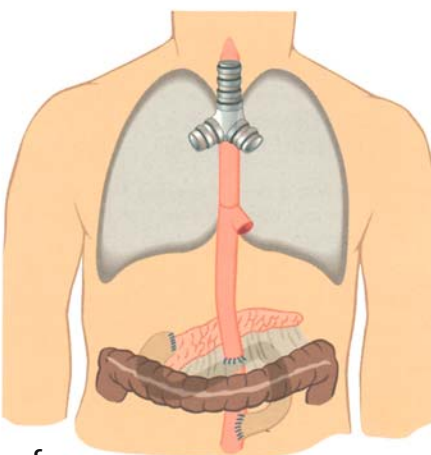
Die Erfahrung zeigt, dass die Malnutrition ursächlich im Vordergrund steht. Ursachen einer derartigen Malnutrition können Folgekrankheiten wie Dumping oder alkalische Refluxösophagitis sein, die jedoch bei entsprechender Operationstechnik vermieden werden können. Häufig klagen Patienten nach Gastrektomie über ein **fehlendes Hungergefühl**.



a

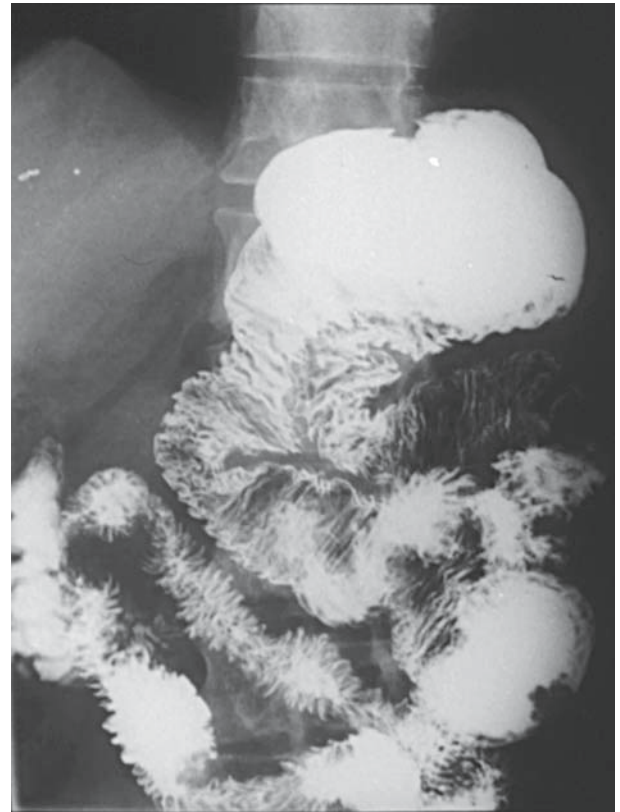

b



c

■ **Abb. 7.107a–c.** Standardrekonstruktion nach **a** subtotaler Magenresektion (Billroth II), **b** totaler abdominaler Gastrektomie (Ösophagojejunoplasticatio mit Pouch), **c** transmediastinal erweiterter totaler Gastrektomie (Ösophagojejunostomie nach Roux-Y)



■ **Abb. 7.108.** Totale Gastrektomie, Rekonstruktion mit Ösophagojejunoplasticatio, postoperative Bariumkontrastmittelaufnahme

Dumpingsyndrom. Es ist nach totaler Gastrektomie insgesamt seltener und klinisch weniger relevant als nach distaler Resektion. Die Häufigkeit des Dumpingsyndroms nach Gastrektomie liegt bei etwa 10–30%. Die Therapie besteht in einer entsprechenden Diät.

Alkalische Refluxösophagitis. Eine alkalische Refluxösophagitis sollte bei den heute zur Verfügung stehenden Magenersatztechniken nicht mehr vorkommen. Entwickelt sie sich dennoch, muss eine **Umwandlungsoperation** (z. B. Roux-Y-Anastomose) durchgeführt werden. Die konservative Therapie der alkalischen Refluxösophagitis ist schwierig und unbefriedigend.

Anämie. Am häufigsten handelt es sich um eine Eisenmangelanämie, seltener um eine megaloblastische Anämie. Eine Anämie kommt bei bis zu 50% aller Patienten nach totaler Gastrektomie vor. Die Therapie der Anämie ist einfach.

➤ Zur Vorbeugung gegen eine perniziöse Anämie dient die lebenslange parenterale Gabe von **Vitamin B₁₂** (1000 mg i. m. alle 4 Monate).

Prognose

Die Überlebenszeiten von Patienten mit Magenkarzinom werden durch bestimmte prognostische Faktoren geprägt.

➤ Das Ausmaß der Lymphknotenmetastasierung ist der entscheidende prognostische Faktor.

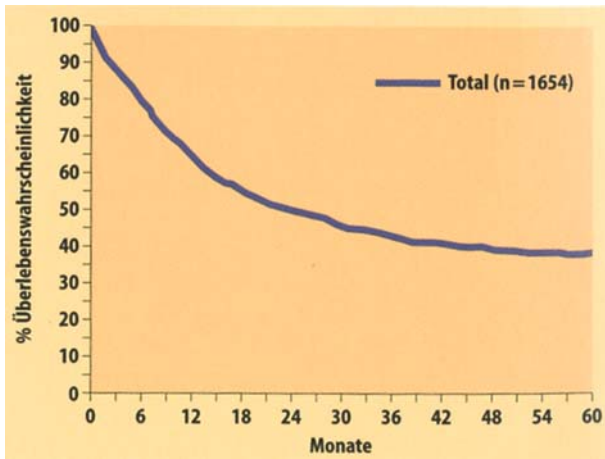


Abb. 7.109. Gesamt fünfjahresüberlebensrate beim Magenkarzinom (GCCS 1992)

Infiltrationstiefe des Primärtumors (pT). Die Infiltrationstiefe ist für die weitere Metastasierung verantwortlich. Beim Erreichen der Submukosa beginnt die Lymphknotenmetastasierung, bei Überschreiten der Serosa kann es zu einer Peritonealkarzinose kommen. Infiltrationstiefe des Primärtumors und Ausmaß der Lymphknotenmetastasierung sind miteinander korreliert.

Lymphknotenmetastasierung (pN). Eine Metastasierung bis N1 kann durch eine radikale Operation prognostisch günstig beeinflusst werden. Eine Metastasierung bis in das Kompartiment II dagegen führt zu einer 50%igen Verschlechterung der Prognose.

Fernmetastasierung (pM). Eine Lymphknotenmetastasierung bis in das Kompartiment III hat eine gleich schlechte Prognose wie das Vorliegen von viszerale Fernmetastasen. Die Prognose ist in diesen Fällen außerordentlich schlecht; die medianen Überlebenszeiten liegen unter 1 Jahr.

Größe des Primärtumors. Tumoren <5 cm Durchmesser haben eine bessere Prognose als größere Tumoren.

Die Gesamtprognose aller Patienten mit Magenkarzinom ist in Form einer 5-Jahres-Überlebenskurve in Abb. 7.109 dargestellt. Individuell prägt das Tumorstadium (UICC 1987) zu Beginn der Therapie die Prognose (Abb. 7.110a,b).

Der wichtigste tumorunabhängige Prognosefaktor ist die Möglichkeit einer kompletten (R0-)Resektion des Tumors.

Der Wert postoperativer Maßnahmen (Chemotherapie, Immunotherapie, Strahlentherapie etc.) ist derzeit noch umstritten. Eine Prognoseverbesserung ist bislang nicht belegt.

In Kürze

Magenkarzinom

Pathologie: histologische Unterscheidung in intestinalen (epidemischen, scharf abgrenzbaren) und diffusen (endemischen, großflächigen) Typ (Laurén), nach Infiltrationstiefe in Magenfrühkarzinom und Magenkarzinom. Häufigste Lokali-

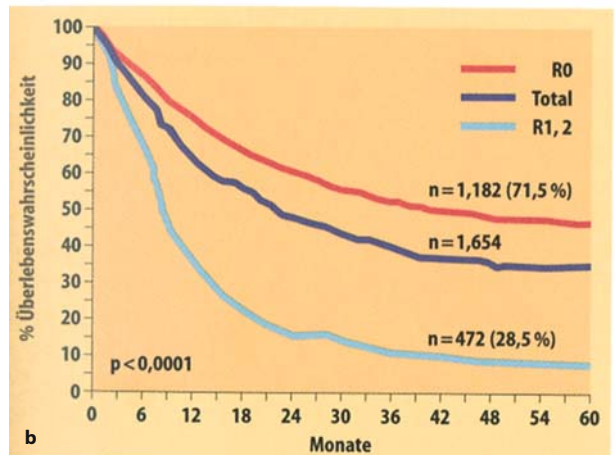
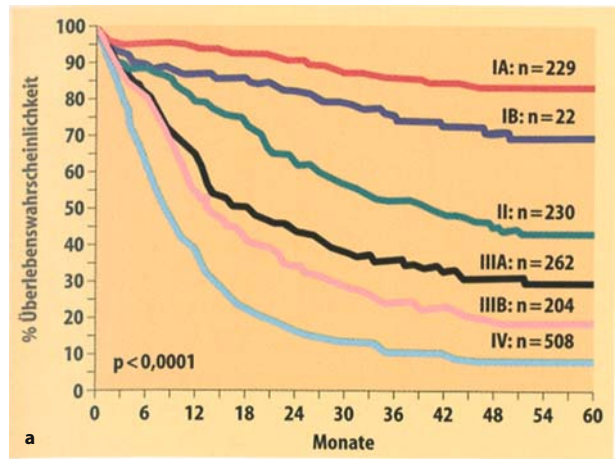


Abb. 7.110a,b. Überleben beim Magenkarzinom. a UICC-Stadien/ resezierte Patienten (n=1654); b Residualtumor R-Kategorie (GCCS 1992)

sation im distalen Magen; lymphogene Metastasierung über 3 Kompartimente

Symptomatik: uncharakteristisch bzw. fehlend im Frühstadium, daher jeden Verdacht abklären!

Diagnostik: endoskopisch (ca. 100%), Sonographie, Röntgen, präoperativ: Laparoskopie

Therapie:

- **Magenfrühkarzinom:** subtotale Gastrektomie mit Lymphadenektomie Kompartiment I + II
- **Magenkarzinom:** abhängig von der T-Kategorie und Laurén-Klassifikation subtotale Gastrektomie bzw. totale oder erweiterte Gastrektomie mit Rekonstruktion durch End-zu-Seit-Ösophagojejunostomie oder ösophagoduodenale Interposition, ergänzt durch Lymphadenektomie der Kompartimente I, II und evtl. III. Bei zweifelhafter R0-Resektion präoperative Chemotherapie
- **Postoperativ:** Malnutrition, Anämie (Vitamin B₁₂), Dumpingsyndrom, alkalische Refluxösophagitis

Prognose:

- Nur im **Frühstadium** (UICC-Stadien Ia + b): heilbar (allerdings Diagnose von nur 8% in diesem Stadium)

- **Stadium II und Stadium IIIa:** Prognoseverbesserung durch radikale Chirurgie mit erweiterter Lymphadenektomie und ggf. Chemotherapie. Heilung ist nur noch im Ausnahmefall möglich
- **Höhere Stadien** (knapp 50% aller Patienten mit einem Magenkarzinom): nur noch eine palliative Therapie zur Verbesserung der Lebensqualität bei kurzer Überlebenszeit

7.7.7 Primäre Magenlymphome

Maligne Lymphome werden in **Hodgkin-** und **Non-Hodgkin-Lymphome (NHL)** unterteilt. Nachdem es gelungen ist, niedrigmaligne B-Zell-Lymphome des MALT (»mucosa-associated-lymphatic-tissue«) als eigenständige Entität abzugrenzen, finden sich primäre Non-Hodgkin-Lymphome des Gastrointestinaltraktes nur noch selten. Die Herkunft der Lymphome lässt sich von verschiedenen Funktionsformen des B- und T-Zellsystems ableiten, was in den modernen Klassifikationssystemen berücksichtigt ist. **Niedrigmaligne Lymphome** bestehen überwiegend aus kleineren Zellen (Zyten), **die hochmalignen Lymphome** aus mittelgroßen bis großen Blasten.

Häufigkeit. Das Durchschnittsalter zum Zeitpunkt der Erstmanifestation liegt bei **55 Jahren**, das männliche Geschlecht ist durchschnittlich 1,5fach häufiger betroffen als das weibliche. Non-Hodgkin-Lymphome (NHL) treten in 10–25% primär **extranodal** auf. Davon sind etwa 1/3 im Gastrointestinaltrakt lokalisiert, der somit die **häufigste Lokalisation** primär extranodaler NHL ist.

- Am häufigsten finden sich Non-Hodgkin-Lymphome im Magen (48–69%), gefolgt vom Dünndarm (15–26%), dem Dickdarm (11–16%) und der Ileozökalregion (4,5–13%).

Zuordnung der NHL zu MALT-Lymphomen

Primäre NHL lassen sich erst in jüngster Zeit eindeutig histopathologisch den Lymphomen des MALT zuordnen. Dabei wurden gastrointestinale Manifestationen ausgeschlossen, da eine Abgrenzung von den nodalen Lymphomen erfolgen sollte. Dies führte naturgemäß zu stark voneinander divergierenden Zahlen der Inzidenz- und Stadieneinteilung der primären NHL des Magens.

Mit einem Anteil von 2–5% aller primären Magentumoren ist das primäre Magenlymphom eine seltene Erkrankung. Die Inzidenz der primären Magenlymphome wird mit 7–10/1 Mio. Einwohner/Jahr angegeben. Sie haben einen Anteil von ca. 9% an allen nodalen- und extranodalen Lymphomen. Nach Literaturangaben wird über eine Verdopplung der Inzidenz von primären MALT berichtet. Diese statistischen Angaben sind jedoch möglicherweise das Ergebnis der genaueren Diagnose und Änderungen der Definition des primären Magenlymphoms.

Pathogenese

- Obwohl der gesunde Magen primär kein Mucosa-associated-lymphatic-tissue (MALT) besitzt, sind die meisten primären Lymphome des Magens MALT-Lymphome. Sie entstehen fast immer

auf dem Boden eines sekundären MALT-Systems, das sich bei einer Immunreaktion im Rahmen einer chronischen Helicobactergastritis entwickelt und oft B-Follikel in der Mukosa ausbildet.

MALT-Lymphome zeigen ein über lange Zeit organgebundenes Wachstum in Folge einer lokalen Antigenstimulation bzw. von Homing-Phänomenen. Falls es zu einem Auftreten des Lymphoms in anderen Organen kommt (etwa 30%), die Metastasierung ist hier eher unwahrscheinlich, sind zunächst andere MALT-Organen betroffen, wie die Tonsillen oder der übrige Gastrointestinaltrakt (v. a. der Dünndarm). Erst mit zunehmender Progression ist mit einem Befall von Lymphknoten oder mit einer Generalisation (Knochenmarkinfiltration) zu rechnen.

Zahlreiche Daten zeigen übereinstimmend die hohe Bedeutung des Helicobacter pylori, sowohl für die Entstehung als auch für die Progression des MALT-Lymphoms.

Histologische Klassifikation. Wegen Unterschieden in Prognose und Therapie sind **niedrig- und hochmaligne B-Zell-Lymphome** des MALT abzugrenzen. Die sehr häufigen **B-Zell-MALT-Lymphome** müssen von den sehr seltenen (1–2%) und meistens aggressiv verlaufenden **gastralen T-Zell-Non-Hodgkin-Lymphomen** (NHL) oder noch selteneren Lymphomtypen immunhistochemisch abgegrenzt werden.

- Die primären Lymphome des Magens werden in ihrer großen Mehrheit heute als niedrig- und hochmaligne B-Zell-Lymphome des MALT eingeordnet.

Klassifikation der primären Lymphome des Magen-Darm-Traktes

B-Zell-Lymphome (98%)

- Mucosa associated lymphoid tissue (MALT)
 - Low grade
 - High grade
 - Immunoproliferative Dünndarmerkrankung

— Low grade

— Mantelzellymphome

— Burkitt-ähnliche Lymphome

T-Zell-Lymphome

Lokalisation und Ausbreitung. Zum Zeitpunkt der Diagnose ist die Erkrankung häufig lokal fortgeschritten. Der mittlere Durchmesser der Tumoren liegt bei 9 cm (max. 30 cm), 50% der Tumore haben bereits die Serosa erreicht. Ein Befall der Lymphknoten findet sich bei 30–70% der Patienten. Am häufigsten sind Korpus und Antrum befallen, wohingegen der Magenfundus seltener betroffen ist.

Symptomatik

Zum Zeitpunkt der Diagnose sind alle Patienten symptomatisch. Neben unspezifischen Symptomen (diffuse Bauchschmerzen, Gewichtsverlust, Übelkeit) liegt bei den Patienten häufig das Bild eines chronischen Ulcus ventriculi vor. Bis zu 20% der Patienten werden durch eine Magenblutung symptomatisch.

Diagnostik

- Im Vordergrund der Diagnostik steht die endoskopisch-biopsische Beurteilung des Magens.

In mehr als 80% wird vom Untersucher ein malignomverdächtiger Befund beschrieben. Makroskopisch ist die Unterscheidung eines malignen Lymphoms des Magens von einem Karzinom oder einem Ulcus ventriculi nicht möglich.

➤ Die Diagnose einer primär extranodalen Manifestation ist eine Ausschlussdiagnose; ein möglicher sekundärer Befall muss durch weitere diagnostische Maßnahmen ausgeschlossen werden.

Durch die modernen immunhistologischen und molekularpathologischen Verfahren ist die Diagnose eines Magenlymphoms heute sehr sicher.

Praxisbox: Präoperatives Staging des primären Magenlymphoms

- CT von Hals/Thorax/Abdomen
- HNO-Untersuchung (Waldeyer-Rachenring ist häufig mitbefallen)
- Knochenmarkbiopsie (Zytologie und Histologie)
- Proktosigmoideoskopie
- Thoraxröntgen in 2 Ebenen
- LDH-Bestimmung

■ Tabelle 7.20 zeigt die derzeitige Stadieneinteilung der gastrointestinalen Lymphome.

Therapie

Die Therapie der Magenlymphome hat sich in den letzten Jahren grundlegend gewandelt. Dabei wurde die Rolle der Chirurgie zunehmend in den Hintergrund gedrängt.

Niedrigmaligne Lymphome

➤ Bei histologisch nachgewiesenem niedrigmalignem Lymphom des MALT im Stadium IE (■ Tabelle 7.20; Endosonographie!) und nachgewiesener Helicobacter-pylori-Infektion der Magenschleimhaut ist **nur** in diesem Stadium die alleinige Helicobacter-pylori-Eradikation zu empfehlen.

In diesem Stadium kann eine komplette Lymphomregression durch die Eradikationstherapie bei 48–90% der Patienten erzielt werden. Diese Therapieform setzt engmaschige endoskopische/biopsische Kontrolluntersuchungen über mindestens 6 Monate voraus.

■ **Tabelle 7.20.** Stadieneinteilung der gastrointestinalen Non-Hodgkin-Lymphome (sog. Ann Arbor Staging System)

Klassifikation	Beschreibung
IE	Begrenzt auf das gastrointestinale Organ
II1E	+ regionale Lymphknoten
II2E	Lymphknoten außerhalb der regionalen Lymphknoten (paraaortal etc.)
III E	Befall anderer intraabdominaler Organe
IV E	Befall außerhalb des Abdomens

E primär extranodale Lokalisation

In allen anderen Stadien ist nach den Ergebnissen der Deutschen Gastrointestinalen Non-Hodgkin Studie aus dem Jahre 2001 zunächst eine Chemotherapie oder auch eine kombinierte Radio-Chemo-Therapie zu empfehlen. Die Langzeitergebnisse sind denen der Chirurgie gleich. Nur bei fehlender Regression – und wenn eine R0-Resektion erreicht werden kann – ist die totale Gastrektomie mit erweiterter Lymphadenektomie zu empfehlen.

In Kürze

Primäre Magenlymphome

Symptomatik: unspezifisch (Schmerzen, Gewichtsverlust, Übelkeit), Magenblutung

Diagnostik: in erster Linie Endoskopie mit Biopsie. Präoperatives Staging: CT von Hals/Thorax/Abdomen, HNO-Untersuchung, Knochenmarkbiopsie, Koloskopie, Thoraxröntgen, LDH-Bestimmung

Therapie: Chemo- oder kombinierte Radio-Chemo-Therapie. Bei fehlender Regression oder möglicher R0-Resektion: Gastrektomie. Low-grade-MALT-Lymphome, Stadium IE und H. pylori-Infektion: Eradikation des H. pylori

Weiterführende Literatur

Bumm R, Frimberger E, Harder F (2002) Gutartige Erkrankungen von Magen und Duodenum. In: Siewert JR, Harder F, Rothmund M. Praxis der Viszeralchirurgie, Bd.1, Springer, Berlin Heidelberg New York, pp 337–438

Classen M, Siewert JR (Hrsg) (1993) Gastroenterologische Diagnostik. Leitsymptome, Entscheidungsprozesse, Differentialdiagnostik. Schattauer, New York

Koch P, del Valle F, Berdel WE et al. (2001) Primary gastrointestinal non-Hodgkin's lymphoma: II. Combined surgical and conservative or conservative management only in localized gastric lymphoma—results of the prospective German Multicenter Study GIT NHL 01/92. J Clin Oncol 19:3874–3883

McColl KE (1997) Helicobacter pylori: clinical aspects. J Infect 34:7–13

Sendler A, Siewert JR (2003) Individualizing therapy in gastric cancer. Expert Rev Anticancer Ther 3:457–470

Siewert JR (Hrsg) (1989) Breitnersche Operationslehre, Bd. 4. Oesophagus, Magen, Duodenum 2, 2. Aufl. Urban & Schwarzenberg, Wien München Baltimore

Siewert JR, Böttcher K, Stein H, Roder JD, and the German Gastric Carcinoma Study Group (1998) Relevant prognostic factors in gastric cancer. Ann Surg 228:449–461

Siewert JR, Sendler A, Fink U (2001) Das Magenkarzinom. In: Siewert JR, Harder F, Rothmund M (Hrsg) Praxis der Viszeralchirurgie, Bd. 2. Springer, Berlin Heidelberg New York, pp 447–487