

*belajar
dokter*



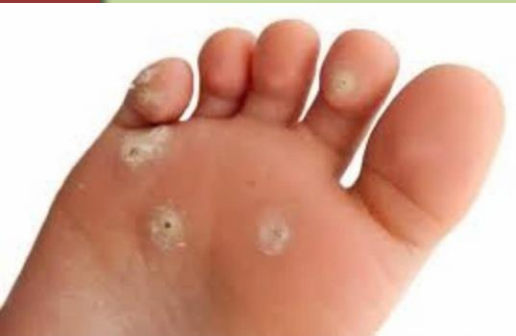Clavus

MEDICAL SCIENCE CHANNEL
MEDICAL & PUBLICATION CHANNEL



Definisi

- Nama lain: mata ikan Area epidermis yang menebal, berbatas tegas dan memiliki inti pusat. Paling sering ditemukan di kaki dan seringkali terasa nyeri, diakibatkan tekanan mekanis pada epidermis.



Istilah terkait Clavus

Istilah Vernacular	Lokasi
Jeweler's callus, cherry pitter's thumb, cameo engraver's corn	Ibu jari
Weight lifter's callus	Kalus diatas sendi palmar metacarpophalangeal
Prayer callus	Kalus pada dahi
Cigarette lighter's thumb	Hiperkeratosis pada bagian radial ibu jari
Knuckle pads	Hiperkeratosis pada buku jari
Russell sign	Kalus pada punggung telapak tangan di sendi metacarpophalangeal dan interphalangeal
Screwdriver operator's klavus	Pada permukaan telapak tangan
Spine bumps	Hiperkeratosis pada kolumna spinalis
Hairdresser's hand	Jari pertama pada tangan dominan
Sucking calluses	Bibir, tangan, atau kaki bayi baru lahir
Vamp disease ³	Kaki

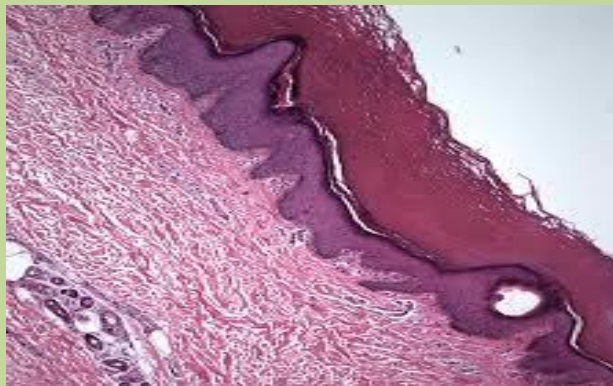
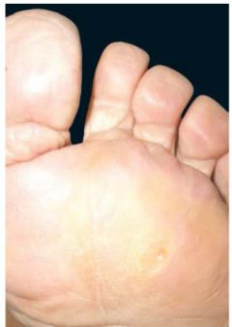Patofisiologi

- Stres mekanik berulang pada area epidermis spesifik → hiperkeratosis (hipertrofi/hyperplasia sel stratum korneum) → patologis (clavus) → nyeri



Manifestasi Klinis

- Nyeri (terbakar) khususnya pada area pemakaian sepatu atau menahan beban
- Lesi papul keratotik dan plak yang timbul pada area yang menahan gerakan mekanik berlebih atau gerakan gesek.
- Dapat dijumpai maserasi dan infeksi jamur atau bakteri sekunder
- Berhubungan dengan deformitas struktural dan kelainan biomekanik.
- Pemeriksaan pasien harus mencakup penilaian jenis alas kaki dipakai, kegiatan yang dilakukan, kiprah, dan terapi rumah saat ini atau terapi yang ditentukan sebelumnya.
- Biopsi dari lesi mengungkapkan hiperkeratosis dan, kadang-kadang, deposisi musin.



Tatalaksana

Tujuan:

- Mengatasi gejala simtomatik
- Mencari sumber stress mekanik yang abnormal
- Menyembuhkan penyebab
- Mempertimbangkan tindakan bedah bila upaya penatalaksanaan tersebut tidak berhasil



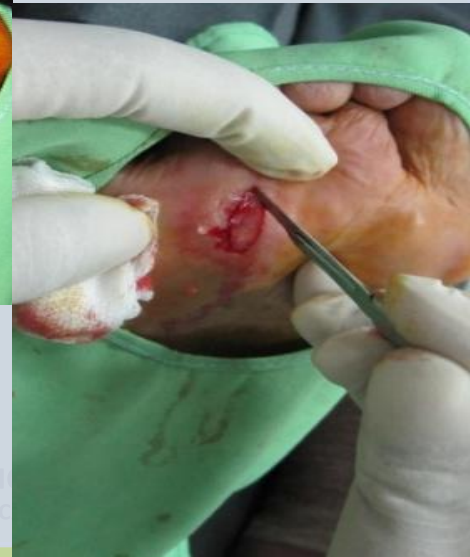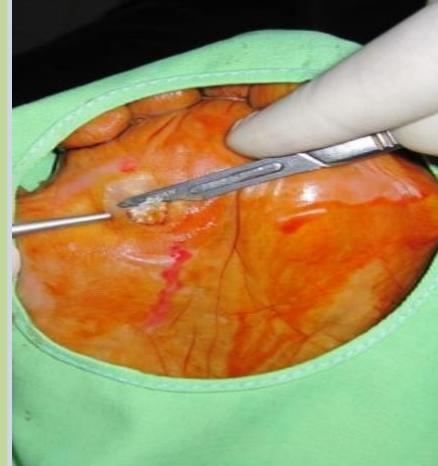
Tatalaksana

Non Bedah

- Mengganti alas kaki
- Penggunaan bantalan alas kaki
- Injeksi *artificial filler* seperti silikon
- Pengelupasan rutin (scalpel dan terapi lanjutan dengan alat penggosok), Asam salisilat (10-20%)

Bedah

- Pengelupasan klavus
- Bedah koreksi



TERIMA KASIH



MEDICAL SCIENCE CHANNEL
MEDICAL & PUBLICATION CHANNEL