

## Wie lese ich ein Audiogramm?

Ein Tonschwellenaudiogramm oder auch Tonaudiogramm dient zur subjektiven Erfassung des Hörvermögens eines Menschen. Es wird zumeist vom HNO-Arzt, vom Kinderarzt oder vom Hörgeräte-Akustiker für beide Ohren einzeln aufgenommen. Ein geübtes Auge kann ein solches Tonaudiogramm mit einem Blick „erfassen“ und begreifen. Schaut man allerdings zum ersten Mal auf diese vielen Linien, ist man wahrscheinlich zunächst etwas verwirrt und benötigt wohl einige Erläuterungen:

In das Tonaudiogramm werden die Ergebnisse der über geeichte Kopfhörer und Knochenleitungshörer erfolgten Hörschwellen-Messung eingetragen. Als Hörschwelle eines Menschen gilt diejenige Lautstärke eines Tones, die der Patient gerade eben wahrzunehmen beginnt. Darüber hinaus wird manchmal auch die „Unbehaglichkeitsschwelle“ erhoben; das ist die Lautstärke, ab der es für den Probanden unangenehm laut wird. Diese Unbehaglichkeitsschwelle ist übrigens bei manchen Kindern mit Schulproblemen deutlich herabgesetzt. Man erkennt dies beispielsweise an einer hohen Empfindlichkeit des Kindes gegenüber dem Geräusch von Staubsaugern und Küchenmaschinen.

Der praktische Ablauf vollzieht sich so, dass dem Probanden ein Kopfhörer aufgesetzt wird, in dem von einem Audiometer in kleinsten Lautstärkestufen veränderbare Reintöne mit den genormten Frequenzen 125 – 250 – 500 – 1.000 – 2.000 – 4.000 – 8.000 Hertz getrennt für jedes Ohr ertönen. Zumeist wird der jeweilige Ton erst eingeschaltet, nachdem die Lautstärke um eine Stufe erhöht wurde. Der Proband gibt an, ob er diesen Ton nun wahrnimmt. Bei der sogenannten Spielaudiometrie, die für das Vorschulalter etwa ab drei Jahren eingesetzt wird, wird das Kind so konditioniert, dass es jeweils beim Hören eines Tones einen Bauklotz in ein Körbchen legt.

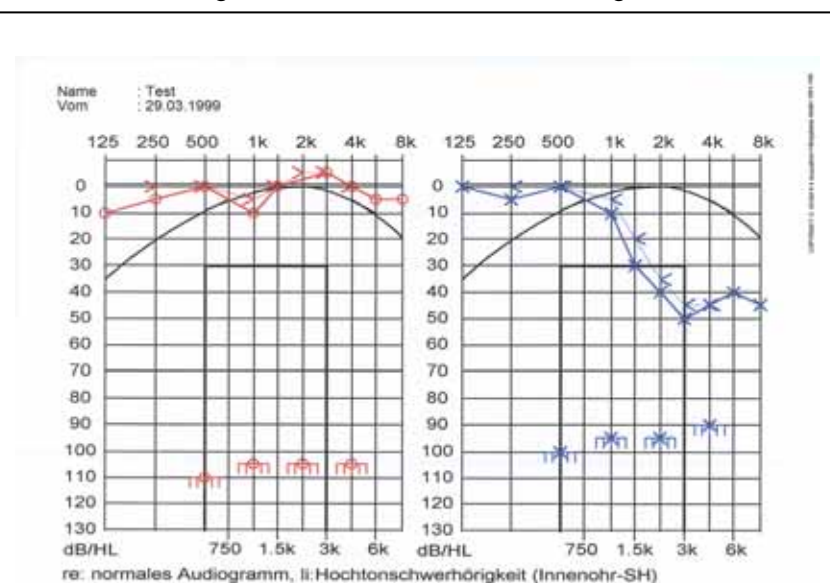


Bild 1

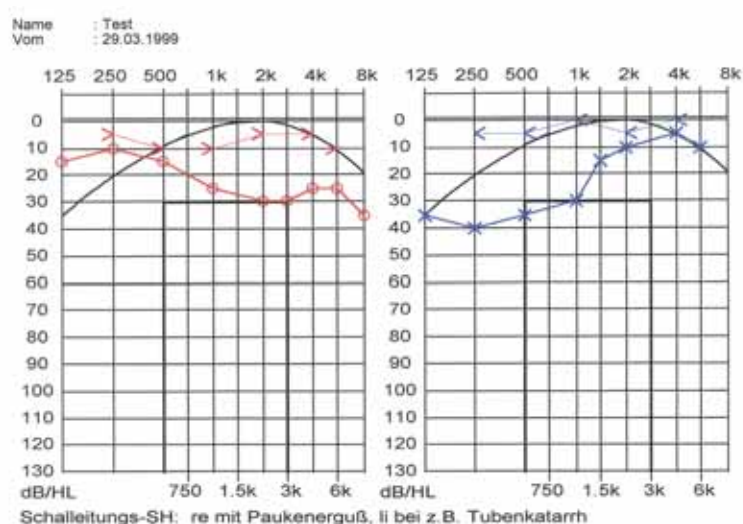


Bild 2

Dieser Messpunkt wird im Audiogramm-Vordruck – früher von Hand, jetzt automatisch – farblich markiert. Grundsätzlich werden die Befunde des *rechten* Ohres in roter Farbe in das *linke* Feld eingetragen, die Befunde des *linken* Ohres in blauer Farbe in das *rechte* Feld. Bekommt man kopierte Audiogramme, bei denen die eingetragenen Kurven nur noch schwarz sind, geben die verwendeten Zeichen zusätzlichen Aufschluss, welche Graphik für das rechte und welche für das linke Ohr steht. So wird die Hörschwelle über Kopfhörer, die sogenannte Luftleitung, für das rechte Ohr mit einem Kreis **o** eingetragen, für das linke mit einem Kreuz **x** (Bild 1).

Die zusätzliche Messung mit dem Knochenleitungshörer überträgt die Schwingungen über den Schädelknochen direkt auf das Innenohr. Bei dieser Messung wird somit das Mittelohr, die Übertragungskette aus Hammer, Amboss und Steigbügel, die den Luftschall vom Trommelfell auf das ovale Fenster der Schnecke (Cochlea) überträgt, gewissermaßen umgangen, was Rückschlüsse auf die sogenannte Schalleitung zulässt: Ist die Knochenleitungskurve normal, die Luftschallmessung dagegen auffällig, so muss eine Beeinträchtigung im Bereich des Mittelohres vorliegen. Die Knochenleitungskurve wird mit Pfeilen markiert (re **>**, li **<**). (Bilder 1 + 2).

Am oberen Rand des Tonaudiogrammes findet sich eine waagerechte doppelte Null-Linie. Um diese Linie herum sollten bei einem einwandfreien peripheren Hörvermögen die Kurven der Luftleitung und der Knochenleitung liegen. (Toleranz -10dB bis +20 dB). Je tiefer die Hörschwellen nach unten in das Bild rutschen, desto schlechter ist das periphere Hörvermögen. Dabei kann man folgende Einteilung vornehmen:

- 10 dB bis 20 dB = normalhörend
- 20 dB bis 40 dB = leichtgradig hörbeeinträchtigt
- 40 dB bis 60 dB = mittelgradig hörbeeinträchtigt
- 60 dB bis 100 dB = hochgradig hörbeeinträchtigt
- > 100 dB = an Taubheit grenzend

Die Töne (Frequenzen) sind in der Waagerechten in der Einheit Hertz (Hz), also in Schwingungen pro Sekunde, aufgetragen. Je höher die Frequenz, desto höher klingt der Ton. Als Hauptsprachbereich hat man den Bereich von 500 Hz bis 4000 Hz definiert. Er entspricht ungefähr dem Übertragungsbereich des herkömmlichen Telefons.

In manchen Audiogrammen sieht man noch 30 dB unterhalb der Null-Linie eine fett gedruckte Linie. Diese liegt waagrecht zwischen 500 Hz und 3000 Hz und bildet mit den jeweils angrenzenden Vertikalen ein Kästchen. Dies ist das sogenannte „Indikations-Feld“. Schneidet die Hörschwelle (oder auch „Hörkurve“) dieses Kästchen, ist aus ärztlicher Sicht eine Hörgeräteversorgung angezeigt und zulässig. Dieses Indikations-Feld ist ein in erster Linie seitens der Kostenträger definiertes Feld. Es hat offenbar für einige deutsche Phoniater bei manchen zentral fehlhörigen Kindern keine Bedeutung mehr, denen sie mitunter selbst bei normalen Hörkurven aus für uns unverständlichen Gründen ebenfalls Hörgeräte verordnen.

Liegt diese Knochenleitung um die Null-Linie, so ist die Leistung des Innenohres normal (Bild 1, rechtes Ohr, also linke Bildhälfte). Zeigt sich dann in der Luftleitung eine Differenz dazu, muss dieser Hörverlust auf dem Weg über Außenohr und Mittelohr passiert sein. Wir sprechen dann von einem Schalleitungs-Schaden, da der Hörverlust eben auf dem „Weiterleitungswege“ passiert ist. Eine reine Schalleitungs-Schwerhörigkeit kann man z. B. mit einem Wattepfropf, den man sich in den Gehörgang steckt, produzieren. Hat man vorher ganz normal gehört, so liegt

jetzt ein Hörverlust vor, der über Kopfhörer zu messen ist. Die Knochenleitungsmessung fällt dann ganz normal aus, weil man dabei den Wattepfropf „umgeht“.

Liegt die Kurve der Knochenleitung nicht um die Null-Linie, sondern darunter, so handelt es sich hier um eine Schädigung des Innenohres. (Bild 1, linkes Ohr, also rechte Bildhälfte). Ursachen für eine solche Schädigung können Lärm, Abnutzung der feinen Haarsinneszellen, Hörsturz, aber auch angeboren sein. Ist die Knochenleitungskurve abgesenkt, so ist stets auch die Luftleitungskurve abgesenkt. Die Luftleitungskurve kann nie oberhalb der Knochenleitungskurve liegen; denn die Knochenleitung bildet ja nur das ab, was das Innenohr maximal hören kann. Über das Mittelohr kann diese Leistung darum nicht besser werden, sondern leider nur schlechter.

*Darum merke:* Einen reinen *Schalleitungs*-Schaden kann man dadurch erkennen, dass die Knochenleitung um die Null-Linie liegt, die Luftleitung hingegen schlechter ist. In Bild 2 ist für das rechte Ohr eine Schalleitungsstörung infolge eines Paukenergusses zu erkennen. Für das linke Ohr dagegen liegt eine Schalleitungsstörung infolge eines Tubenkatarrs vor, der den Druckausgleich im Mittelohr beeinträchtigt. Beachten Sie, dass in beiden Fällen von Bild 2 die Knochenleitung einwandfrei ist. Ein reiner Innenohr-Schaden, also eine *Schallempfindungs*-Schwerhörigkeit, wäre dagegen daran zu erkennen, dass die Luftleitung (LL) etwa gleich der Knochenleitung (KL) ist (Bild 1, rechte Hälfte, also linkes Ohr), wobei wegen der Messgenauigkeit eine Toleranz von 10 dB zwischen LL und KL zulässig ist.

Daneben gibt es noch die sogenannte kombinierte Schalleitungs-/Schallempfindungs-Schwerhörigkeit, bei der das Innenohr geschädigt ist, außerdem aber noch eine Blockade im Außen- oder Mittelohr besteht. Schon die Knochenleitung liegt dann nicht auf der Null-Linie; darüber hinaus besteht noch eine erhebliche Differenz zwischen der Knochenleitung und der Luftleitung.

Die Unbehaglichkeitsschwelle wird mit einer Art „Kamm“ in das Audiogramm eingetragen (Bild 1, rechtes und linkes Ohr). Die U-Schwelle bei einem Normalhörenden liegt bei 100 ... 110 dB. Bei Innenohrschwerhörigkeiten kommt es vor, dass die Empfindlichkeit für sehr laute Töne größer wird. Die U-Schwelle rutscht im Audiogramm also zu niedrigeren Pegeln. Dieses Phänomen nennt man Recruitment, es hat mit dem Aufbau und der Pegelverarbeitung im Innenohr zu tun. Liegt die Unbehaglichkeitsschwelle pathologisch niedrig im Bereiche von etwa 70 ... 75 dB, so spricht man auch von einer Hyperakusis.

Wird ein Audiogramm beschrieben, so werden Begriffe benutzt wie Hochtenschwerhörigkeit, Hochtonsteilabfall, Mitteltonsenke, Tieftenschwerhörigkeit, breitbandig, mit dem dazugehörigen Grad (wie oben beschrieben). Es würde den Rahmen dieses Übersichtsbeitrages sprengen, die einzelnen Werte in exakten Zahlen zu benennen. Zur Einteilung des Frequenzbereiches sei nachstehende Hilfe gegeben. Diese Einteilung ist für die Beschreibung des Verlaufs eines Audiogramms gebräuchlich; es gibt jedoch keine offizielle internationale Einteilung:

125 Hz ... 500 Hz = Tieftonbereich  
500 Hz ... 2.000 Hz = Mitteltonbereich  
2.000 Hz ... 12.000 Hz = Hochtonbereich

Hat man erst einmal mehrere Audiogramme betrachtet, kann man bald das „Bild“ besser und schneller erfassen und interpretieren. Der vorliegende Text hat dazu sicher einen guten Einstieg und einige nützliche Hilfestellungen vermitteln können.