

 Open access • Journal Article • DOI:10.1007/S10049-008-1038-4

## Die notfallmäßige Koniotomie — [Source link](#)

Till S. Mutzbauer, Michael Bernhard, Sara Doll, Alfred Völkl ...+1 more authors

**Institutions:** University Hospital Heidelberg, Heidelberg University

**Published on:** 13 Jul 2008 - Notfall & Rettungsmedizin (Springer-Verlag)

Related papers:

- [Difficult Airway Society guidelines for management of the unanticipated difficult intubation](#)
- [Invasive Techniken in der Notfallmedizin](#)
- [\[Cricothyroidotomy training on cadavers - experiences in the education of medical students, anaesthetists, and emergency physicians\].](#)
- [Präklinisches Atemwegsmanagement in Norddeutschland](#)
- [Prehospital airway management: A prospective evaluation of anaesthesia trained emergency physicians](#) ☆

Share this paper:    

View more about this paper here: <https://typeset.io/papers/die-notfallmasige-koniotomie-1uscxfn8bb>



University of Zurich  
Zurich Open Repository and Archive

Winterthurerstr. 190  
CH-8057 Zurich  
<http://www.zora.uzh.ch>

---

*Year: 2008*

---

## Die notfallmässige Koniotomie

Mutzbauer, T S; Bernhard, M; Doll, S; Völkl, A; Gries, A

Mutzbauer, T S; Bernhard, M; Doll, S; Völkl, A; Gries, A (2008). Die notfallmässige Koniotomie. Notfall & Rettungsmedizin, 11(5):310-316.

Postprint available at:  
<http://www.zora.uzh.ch>

Posted at the Zurich Open Repository and Archive, University of Zurich.  
<http://www.zora.uzh.ch>

Originally published at:  
Notfall & Rettungsmedizin 2008, 11(5):310-316.

# Die notfallmässige Koniotomie

## Abstract

Alle internationalen Empfehlungen zum Management des schwierigen, mit konventionellen Mitteln nicht beherrschbaren Atemweges beinhalten als „ultima ratio“ die Notfallkoniotomie. Diese invasive Notfalltechnik stellt eine relativ sichere und schnelle Möglichkeit der notfallmässigen Atemwegsicherung dar. Dennoch kann die Notfallkoniotomie insbesondere in der Prähospitalphase mit Komplikationen behaftet sein. Als Verfahren stehen die chirurgisch-anatomische Präpariertechnik und diverse Punktionsverfahren zur Verfügung. Neben der reinen Beherrschung der Notfalltechniken muss sich der potentielle Anwender bereits vor dem Notfall über die Indikationen der Notfallkoniotomie, den entsprechenden Entscheidungsprozess und das gewählte Vorgehen bei einer schwierigen Atemwegsicherung im Klaren sein. Diese invasive Notfalltechnik muss trainiert werden, um sie im Ernstfall effektiv einsetzen zu können. Hierbei eignen sich sowohl Kurse an Leichenpräparaten als auch an Phantommodellen.

DOI	10.1007/s10049-008-1038-4
Copyright	Springer Medizin Verlag – 2008

## Leitthema

# Die notfallmäßige Koniotomie

T.S. Mutzbauer<sup>1</sup> · M. Bernhard<sup>2</sup> · S. Doll<sup>3</sup> · A. Völk<sup>3</sup> · A. Gries<sup>4</sup>

<sup>1</sup> Klinik für Kiefer- und Gesichtschirurgie, Zentrum für Zahn-, Mund- und Kieferheilkunde, Zürich

<sup>2</sup> Klinik für Anaesthesiologie, Sektion Notfallmedizin, Universitätsklinikum Heidelberg, Heidelberg

<sup>3</sup> Institut für Anatomie und Zellbiologie, Ruprecht-Karls-Universität Heidelberg, Heidelberg

<sup>4</sup> Interdisziplinäre Notfallaufnahme, Klinikum Fulda gAG, Fulda

---

PD. Dr. Dr. dent. T.S. Mutzbauer (korrespondierender Autor)

Klinik für Kiefer- und Gesichtschirurgie, Zentrum für Zahn-, Mund- und Kieferheilkunde

Plattenstrasse 15

8032 Zürich

Schweiz

info@mutzbauer.org

M. Bernhard

Klinik für Anaesthesiologie, Sektion Notfallmedizin, Universitätsklinikum Heidelberg

Heidelberg

S. Doll

Institut für Anatomie und Zellbiologie, Ruprecht-Karls-Universität Heidelberg

Heidelberg

A. Völk

Institut für Anatomie und Zellbiologie, Ruprecht-Karls-Universität Heidelberg

Heidelberg

A. Gries

Interdisziplinäre Notfallaufnahme, Klinikum Fulda gAG

Fulda

---

## Zusammenfassung

Alle internationalen Empfehlungen zum Management des schwierigen, mit konventionellen Mitteln nicht beherrschbaren Atemweges beinhalten als „ultima ratio“ die Notfallkoniotomie.

Diese invasive Notfalltechnik stellt eine relativ sichere und schnelle Möglichkeit der notfallmäßigen Atemwegsicherung dar. Dennoch kann die Notfallkoniotomie insbesondere in der Prähospitalphase mit Komplikationen behaftet sein. Als Verfahren stehen die chirurgisch-anatomische Präpariertechnik und diverse Punktionsverfahren zur Verfügung. Neben der reinen Beherrschung der Notfalltechniken muss sich der potentielle Anwender bereits vor dem Notfall über die Indikationen der Notfallkoniotomie, den entsprechenden Entscheidungsprozess und das gewählte Vorgehen bei einer schwierigen Atemwegsicherung im Klaren sein. Diese invasive Notfalltechnik muss trainiert werden, um sie im Ernstfall effektiv einsetzen zu können. Hierbei eignen sich sowohl Kurse an Leichenpräparaten als auch an Phantommodellen.

### **Schlüsselwörter**

Invasive Notfalltechniken · Notfallkoniotomie · Atemwegsicherung · Leichenpräparat · Phantommodell

## **Emergency coniotomy**

### **Abstract**

All international recommendations on management of the difficult airway which cannot be mastered by conventional means include emergency coniotomy (cricothyrotomy) as the final option. This invasive emergency procedure is a relatively safe and rapid option to secure the airway in an emergency situation. However, emergency coniotomy can lead to complications, especially in the prehospital phase. The procedure includes surgical anatomical preparation techniques and a variety of puncture methods. In addition to purely mastering emergency techniques, the potential user must be fluent with the indications for emergency coniotomy, the necessary decision-making process and the selected method for a difficult airway prior to the emergency situation. This invasive emergency technique must be practiced in order to be implemented in an emergency. This can be achieved by suitable courses with practice on corpses or phantom models.

### **Keywords**

Invasive emergency techniques · Emergency coniotomy · Airway management · Corpse · Phantom model

---

**Alle internationalen Empfehlungen zum Management des schwierigen, mit konventionellen Mitteln nicht beherrschbaren Atemweges beinhalten als „ultima ratio“ die notfallmäßige Koniotomie. Diese Maßnahme offeriert eine relativ sichere und schnelle Möglichkeit des notfallmäßigen Atemwegzuganges, die allerdings vor allem präklinisch auch mit Komplikationen behaftet sein dürfte. Es ist allerdings erforderlich, sich vor Durchführung dieser Maßnahme in einer Notfallsituation, eingehend mit den diversen Techniken, sei es chirurgisch präparierend oder mittels Punktionsverfahren, zu beschäftigen und den Einsatz am Phantom oder am Leichenpräparat zu üben.**

Die endotracheale Intubation ist der Goldstandard des Atemwegmanagements bei Verlegung der Atemwege, respiratorischer Insuffizienz und Atemstillstand. Auch wenn im Rahmen aktuell gültiger Empfehlungen die Dringlichkeit der endotrachealen Intubation bei der kardiopulmonalen Reanimation nach hinten gerückt ist, handelt es sich um eine Kardinalmaßnahme der Notfallmedizin.

Beim Anästhesisten liegt der Schwerpunkt der Fähigkeiten in der Intubation. Die „cannot intubate cannot ventilate“-Situation wird gedanklich aber eher mit dem Unvermögen einer Intubation als mit einer unmöglichen Maskenbeatmung verknüpft. Den Bestrebungen, Maskenbeatmungstechniken im Training zu optimieren, haben Entwicklungen aus der jüngeren Vergangenheit durch Produkte wie Larynxmaske und Larynxtubus aber möglicherweise auch entgegengewirkt.

## **Indikationen für die Notfallkoniotomie**

1. Beatmung mit Beutel und Maske, der Einsatz pharyngealer Atemweghilfsmittel und eine endotracheale Intubation gelingen nicht (also z. B. auch in der Situation einer supraglottischen Atemwegverlegung) – eine adäquate Oxygenierung des Patienten ist nicht möglich.
2. Die endotracheale Intubation gelingt nicht. Eine adäquate Oxygenierung mittels Beutel und Maske oder mit supraglottischen Atemweghilfsmitteln ist zwar möglich, aber für das weitere präklinische Management nicht akzeptabel.

– „American Society of Anaesthesiologists“ (ASA),

- „International Liaison Committee on Resuscitation“ (ILCOR),
- „American Heart Association“ (AHA),
- „European Resuscitation Council“ (ERC) und die
- Deutsche Gesellschaft für Anästhesiologie und Intensivmedizin (DAGI)

empfehlen bei unmöglicher Ventilation und Intubation den Einsatz der supraglottisch positionierten Intubationsalternativen [1, 2, 7, 11, 19].

Hilfsmittel wie

- Larynxmaske,
- Combitubus,
- Larynxtubus oder
- „easy tube“

sollten zum Einsatz kommen, wenn Maskenbeatmung und Intubation nicht gelingen, bevor eine Koniotomie in Erwägung gezogen wird [4].

**! Die Primärindikation zur Notfallkoniotomie besteht bei Patienten mit supraglottischer oder auf Glottisebene befindlicher Atemwegobstruktion.**

Diese Atemwegobstruktion macht den wirksamen Einsatz eines Endotrachealtubus bzw. pharyngealer Beatmungshilfsmittel unmöglich.

Es gibt aber auch *weichere* Indikationen für eine Koniotomie: wenn die Beatmung zwar möglich, aber für das weitere (präklinische) Management oder den Transport ungeeignet ist oder z. B. Verzögerungen in der weiteren Versorgung bewirkt. So könnte z. B. bei einem Kopf-Hals-Traumatisierten der installierte supraglottische Atemweg schwellungsbedingt verloren gehen und sich sozusagen vorausschauend eine planbare Koniotomieindikation ergeben [13].

Bezüglich der zu wählenden Methode der Koniotomie ist es entscheidend, auch das Dislokationsrisiko des Beatmungskatheters mit zu berücksichtigen. Bei Anwendung eines Punktionskatheters mit Jet-Oxygenator beispielsweise dürfte das Risiko einer Fehllage während der Rettungsmaßnahmen bei einem eingeklemmten Patienten höher liegen als bei Anwendung eines chirurgisch in die Koniotomiewunde eingebrachten Endotrachealtubus oder einer vorgefertigten Koniotomiekanüle (z. B. Melker, Portex oder Quicktrach).

Anhand der direkten Laryngoskopie kann möglicherweise schon entschieden werden, ob bei unmöglicher Intubation der Zwischenschritt über ein supraglottisches Atemweghilfsmittel sinnvoll ist, oder ob der nächste Schritt bereits in einer Koniotomie bestehen muss. Die Indikationen zur notfallmäßigen Koniotomie beim prähospitalen Einsatz finden sich in [Tab. 1](#).

Dabei muss der Notfallmediziner folgende Fragen vor dem Hintergrund des individuellen Einsatzgeschehens beantworten [\[16\]](#):

- Welche Alternativmethoden stehen zur Verfügung?
- Mit welcher Methode hat der Notarzt am meisten Erfahrung?
- Wie hoch ist die Dislokationsgefahr (z. B. eines Oxigenierungskatheters)?
- Wie hoch ist die Aspirationsgefahr einzuschätzen (Anamnese)?
- Wie lange dauert der Transport voraussichtlich (Stadt/Land)?
- Welche Interventionsmöglichkeiten bestehen während des Transports?
- Welches Transportmittel ist geeignet (Rettungswagen/Hubschrauber)?

## Häufigkeit der präklinischen Koniotomie

Gemäß der Literatur gilt eine notfallmäßige Koniotomie als eine selten durchgeführte Maßnahme [\[22\]](#). Die genaue Häufigkeit ist nicht bekannt [\[15\]](#).

In den USA wurde in Untersuchungen über die prä- und innerklinischen Notfallkoniotomien gefunden, dass die Indikation für diesen Eingriff präklinisch viel häufiger (10,9%) als innerklinisch (1,1%) gestellt wurde, obwohl 90% aller Intubationen im Schockraum und nur 10% außerhalb der Klinik durchgeführt worden waren [\[3, 9\]](#). In einer weiteren Studie über präklinische Koniotomien, die durch Paramedics durchgeführt worden waren, hat sich eine Häufigkeit von 14% ergeben, während die Indikation von Ärzten in 0,1 bis 3,3% gestellt wurde [\[8, 15, 18\]](#).

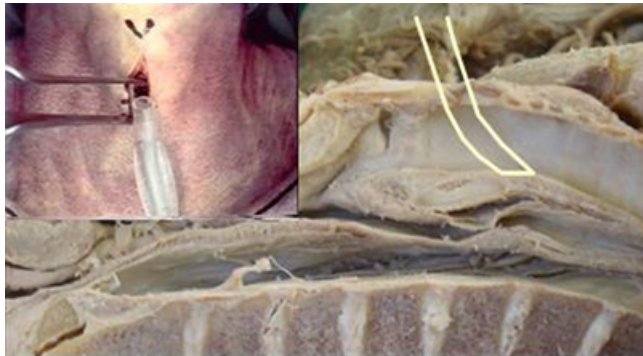**> Koniotomien sind präklinisch häufiger (10,9%)  
als innerklinisch (1,1%)**

Offenbar hängt die Entscheidung, eine notfallmäßige Koniotomie durchzuführen, von mehreren Faktoren ab, unter anderem auch von den äußeren Umgebungsbedingungen und dem jeweiligen Anwenderkollektiv [\[17\]](#).

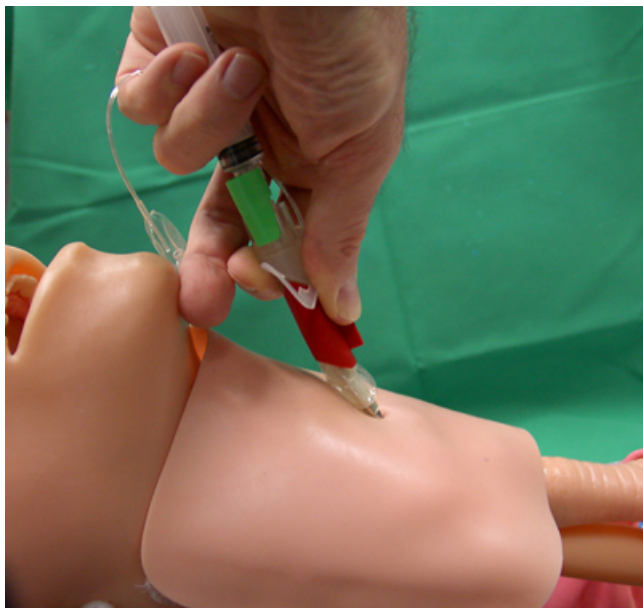


## Techniken und Material

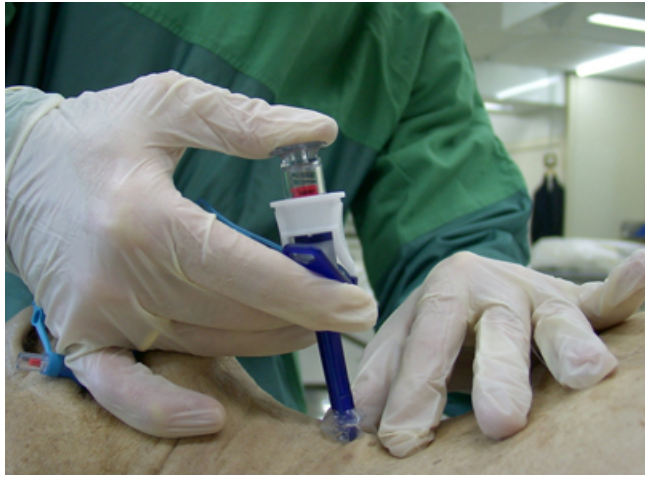Zur Durchführung der Koniotomie wurden mehrere Techniken beschrieben. Die Verfahren können grob in das chirurgische Vorgehen mit anatomischer Präpariertechnik ([Abb. 1](#)) und in Punktionsverfahren ([Abb. 2](#), [Abb. 3](#)) eingeteilt werden. Hierzu wurden verschiedene industriell vorgefertigte Instrumentarien entwickelt. Einen Sonderfall stellt hierbei die sog. *Ravussin-Kanüle* dar, die im Wesentlichen aus einem Teflon-Katheter besteht und die im Gegensatz zu den anderen Verfahren mittels eines Jet-Systems allenfalls eine Oxygenierung, nicht jedoch eine Ventilation ermöglichen dürfte [20]. Der Zwischenschritt, der vereinzelt propagiert wurde, liegt zwischen Intubation und Koniotomie und besteht also in der transtrachealen Jet-Oxygenierung, wobei diese Maßnahme im Rettungsdienst selten zur Verfügung stehen dürfte. Als Option würde man diese Maßnahme allerdings nicht grundsätzlich ausschließen.



**Abb. 1** Koniotomie mittels chirurgischer Präpariertechnik (Inlet nach [16])



**Abb. 2** Position bei der Punktion mit dem Quicktrach II



**Abb. 3** Position bei der Punktion mit dem Portex Crico Kit

Bei der Koniotomie mittels chirurgischer Präpariertechnik ([Abb. 1](#)) zeigt bei der Tubusinsertion mit Hilfe des langen Killian-Spekulums der Schliff nach oben. Nach der Insertion wird der Tubus 180° nach kranial gewendet, sodass der Schliff wie in der Skizze an der Tracheahinterwand anliegt. So wird das Verletzungsrisiko der Schleimhaut minimiert und der Tubus schlägt nicht nach kranial um.

Bei der Punktion mit dem Quicktrach II ([Abb. 2](#)) wird nach Anstoßen am roten Stopp über die aufgesetzte Spritze aspiriert, um die intratracheale Kanülenposition zu sichern. Anschließend wird der rote Stopp entfernt und die Außenkanüle über die Stahlinnenkanüle gleitend in die Trachea geschoben. Eine versehentliche Reinsertion der scharfen Innenkanüle wird durch das grüne Sicherheitselement verhindert.

Bei der Punktion mit dem Portex Crico Kit ([Abb. 3](#)) verfügt das System in der scharfen Punktionskanüle über eine stumpfe federbelastete Tastvorrichtung, welche etwas vorsteht. Vor einer Schneidewirkung der Kanüle dient die Tastvorrichtung als (im Bild rot markierter) Indikator eines Kontaktes (in diesem Fall mit der Haut bzw. dem Lig. cricothyroideum). Nach Perforation des Lig. cricothyroideum schnellte die Feder wieder zurück und der Indikator verschwindet. Er wird erst wieder sichtbar, wenn die Tastvorrichtung an der Tracheahinterwand anstößt. Erst dann soll das System mit der Spitze nach kaudal geschwenkt werden und der Tubus über den Dilatator vorgeschoben werden. Die Aspiration über eine aufgesetzte Spritze ist optional.

Generell gilt, dass nach einer Punktion mit einer 14-G-Kanüle, so verfügbar, im Bereich der Trachea die alleinige Beatmung über die „flush“-Funktion an einem Beatmungs-/Narkosegerät mangels ausreichender Flussrate nicht genügt. Wenn diese

Maßnahme zum Einsatz kommt, muss ein entsprechender Hochdruck-Jet-Applikator zur Verfügung stehen [21].

Jedes vorgefertigte Instrumentarium hat bestimmte Eigenschaften, die der Anwender nur beherrschen kann, wenn er sich vor dem Einsatz damit beschäftigt. Bei der Koniotomie in chirurgischer Präpariertechnik ist es wichtig, den Tubus bei der Insertion so zu schwenken, dass der Schliff an der Tubusspitze zur Trachealhinterwand zeigt ([Abb. 1](#)). Beim Seldinger-Verfahren mit dem Melker-Set (Cook, Mönchengladbach) und beim Portex Crico Kit (Smith Medical GmbH, [Abb. 3](#)) wird mit einem Dilatator gearbeitet, während das Quicktrach II (VBM, Sulz a. N., [Abb. 2](#)) ohne einen solchen auskommt. Die Einstichrichtung ist beim Portex-System initial viel steiler als bei den beiden anderen Systemen.

Für ein Koniotomieinstrumentarium sind folgende Eigenschaften zu fordern [12]:

- 1 unmittelbare Verfügbarkeit (Instrumentarium am Mann)
- 2 leichte Handhabbarkeit
- 3 Standard-Konnektor für Beatmungseinrichtung sowie
- 4 geringes Verletzungsrisiko für benachbarte anatomische Strukturen.

Das Koniotomieinstrumentarium sollte steril vorgepackt und übersichtlich sein. Die nach innen sterile Verpackung kann gleichzeitig als Ablage für die sterilen Instrumente dienen. Einen Vorschlag für eine entsprechende Zusammenstellung eines Koniotomieinstrumentariums bietet [Tab. 2](#).

Es hat sich bewährt, identisch gepackte Instrumentarien in mehreren Arbeitsbereichen, in denen der Notarzt innerklinisch zusätzlich tätig ist, also z. B. Intensivstation, Aufwachraum und Operationssaal vorzuhalten.

Probleme bei der chirurgischen Notfallkoniotomie [13, 18] sind:

- 1) Entscheidung zur Durchführung,
- 2) vorbereitende Maßnahmen sowie die
- 3) technische Durchführung.

Bei Notfallpatienten, insbesondere beispielsweise bei traumatisierten und ggf. auch schlecht zugänglichen eingeklemmten Patienten, die aufgrund ihres Verletzungsmusters beatmet werden müssen, ist regelhaft mit Intubationsschwierigkeiten zu rechnen. Erschwerte

Intubationsbedingungen bei diesen Patienten erfordern im Gegensatz zu gleichartigen Situationen im Operationssaal ein besonderes Vorgehen [16].

Es bestehen eingeschränkte Lagerungsmöglichkeiten des Patienten und vielleicht sogar mangelhafte Positionierungsmöglichkeiten des Notarztes zum Patienten. Hinzu kommen die fehlende Nüchternheit des Traumapatienten und ein forciertes Handlungsbedarft bei eventuell bereits vorbestehender Hypoxie. Ein standardisiertes Vorgehen ist situationsbedingt unter Umständen nicht möglich. Eine Narkoseeinleitung erfolgt fast immer aufgrund einer absoluten Indikation zur Intubation.

Idealerweise kommt ein Verfahren zur Atemwegsicherung zur Anwendung, welches der Behandler sehr gut beherrscht. Die Kardinalfrage muss also darin bestehen, ob ein Verfahren verfügbar ist, welches in der Routine trainierbar ist.

Dies gilt bereits uneingeschränkt für die konventionelle endotracheale Intubation und pharyngeale Hilfsmittel wie Larynxmaske und Larynxtubus.

## Gefahren der Koniotomie

Die Komplikationsrate der präklinischen Koniotomie liegt bei etwa 40%. Akute Komplikationen schließen das potentiell lebensbedrohliche Scheitern der Bemühungen um einen Atemweg ein [13]!

**> Die Komplikationsrate der präklinischen Koniotomie liegt bei etwa 40%**

Mögliche Komplikationen bei der Koniotomie sind:

- venöse und arterielle Gefäßverletzung,
- Fraktur/Verletzung des Ringknorpels,
- Verletzung des Schildknorpels,
- des 1. Trachealrings,
- des Schilddrüsenisthmus oder
- des Lobus pyramidalis,
- Punktion des Oesophagus,
- Tracheahinterwandverletzungen,
- Tubusdeviation nach kranial und
- paratracheale Tubuslage [19].

Die Komplikationen der Koniotomie sind möglicherweise verfahrensabhängig. Die meisten Komplikationen, die in der Literatur nach Einsatz vorgefertigter Koniotomiesets beschrieben wurden, resultierten daraus, dass die vulnerablen Strukturen bei diesen Techniken weder sichtbar noch palpabel waren. Jedoch ist die Blutungshäufigkeit bei diesen Verfahren vermutlich geringer [13, 18].

Langenstein [14] konnte bei Versuchen zur notfallmäßigen Beatmung mit einem Standardbeatmungsbeutel über das Mini-Trach-System zwei wesentliche Nachteile dieses Systems aufzeigen, die insbesondere den Einsatz bei eingeklemmten Traumapatienten limitieren dürften:

- 1) ein geringes Tubuslumen mit dem Risiko eines „Airtrapping“ im Falle einer totalen Atemwegobstruktion nach kranial sowie
- 2) eine Limitierung des Minutenvolumens durch den Verlust eines erheblichen Teils des Beatmungsvolumens durch den Larynx nach kranial.

Die Mehrheit der industriell vorgefertigten Sets zur Koniotomie beinhaltet eine Blockermanschette. Dieser wesentliche Bestandteil eines konventionellen Endotrachealtubus verhindert eine Leckage und den teilweisen Verlust von Beatmungsvolumen durch den Larynx nach kranial.

Speziell Patienten mit schwerem Mittelgesichtstrauma und begleitender Schädel-Hirn-Verletzung bieten präklinisch unter Umständen massive Intubationsprobleme. Exzessive Kohlendioxidpartialdrucke im Blut sollen bei diesem Patientenkollektiv vermieden werden. Eine adäquate Minutenventilation ist durch nichtblockbare Koniotomiekanülensysteme vermutlich nicht zu erzielen. Des Weiteren minimiert die Anwendung eines blockbaren Endotrachealtubus das gerade beim Notfallpatienten erhöhte Risiko einer Aspiration, nachdem der Tubus-Cuff geblockt wurde. Die Tatsache, dass die anatomische Präpariertechnik, wie wir sie früher als Goldstandard propagiert haben, in eigenen Untersuchungen nicht zu einer paratrachealen Tubusfehlage oder Perforation der dorsalen Trachealwand geführt hat, bedeutet nicht, dass sich diese Komplikationen mit dieser Technik gänzlich ausschließen lassen [18]. Jedoch dürfte die Wahrscheinlichkeit einer paratrachealen Tubuslage aufgrund der direkten Sicht bzw. aufgrund des direkten Tastbefundes niedriger liegen als bei einer Punktionstechnik. Eine Perforation der dorsalen Trachealwand dürfte durch einen konventionellen Endotrachealtubus ebenfalls

weniger wahrscheinlich sein, da bei dieser Technik kein scharfer Führungsmandrin zum Einsatz kommt. Verletzungen größerer Blutgefäße oder des Perichondriums können durch restriktiveren Einsatz des Skalpells vermieden werden, wenn jenseits der Korium-Subkutis-Grenze lediglich stumpf mit der Präparierschere gearbeitet wird. Das Skalpell darf dann erst wieder zur Spaltung der Membrana cricothyroidea verwendet werden. An dieser Stelle befindet sich aber gelegentlich der Ramus cricothyroideus aus der A. thyroidea superior. Wird die Membran inzidiert, könnte es u. U. zu einer stärkeren Blutung kommen. In der Literatur wird dieses Risiko jedoch als gering oder unbedeutend bewertet [6]. Dennoch sind uns zwei Fälle mit stärkerer Blutung aus eben dieser Region bekannt, die auch publiziert wurden [10, 16]. Zur Vermeidung derartiger Blutungen wird eine Inzision der Membrana cricothyroidea in der unteren Hälfte entlang der Begrenzung zum Ringknorpel empfohlen [6].

Die vertikale Hautinzision wird v. a. von Nichtchirurgen und Nichtotorhinolaryngologen bevorzugt, da einerseits das Risiko der Durchtrennung eines in dieser Region vertikal verlaufenden Gefäßes dabei geringer erscheint, andererseits die Lage der Membrana cricothyroidea durch die Präparation in Relation zur Hautoberfläche verändert wird und dem Operateur so eine einfachere und schnellere Korrekturmöglichkeit seiner Präparationsrichtung gegeben wird.

**! Die Fixierung des Atemwegzugangs und seine Sicherung gegen Dislokation und Abknicken sind bei Rettung, Transport und Umlagerung sehr wichtig.**

Der Zeitbedarf für eine Koniotomie wird in der Literatur mit 30 [8] bis 140 s [14] angegeben, während erfahrene Probanden in eigenen Untersuchungen im Median 73 s, unerfahrene 180 s benötigten [18].

Bei 26% der Patienten, bei denen eine Koniotomie chirurgisch präparierend mit der sog. „rapid four step technique“ durchgeführt wurde, dauerte das Verfahren mehr als 2 min [21].

Die Zeit für die Bereitstellung des Instrumentariums muss im Vorfeld berücksichtigt werden. Im Rettungsdienst sollte sich dieses Instrumentarium daher immer *am Mann* befinden, so dass es bei Bedarf auch bei Einsatzorten, die z. B. in einer deutlichen Entfernung zum Landeplatz des Rettungshubschraubers bzw. zum Standort des Notarzteinsatzfahrzeugs

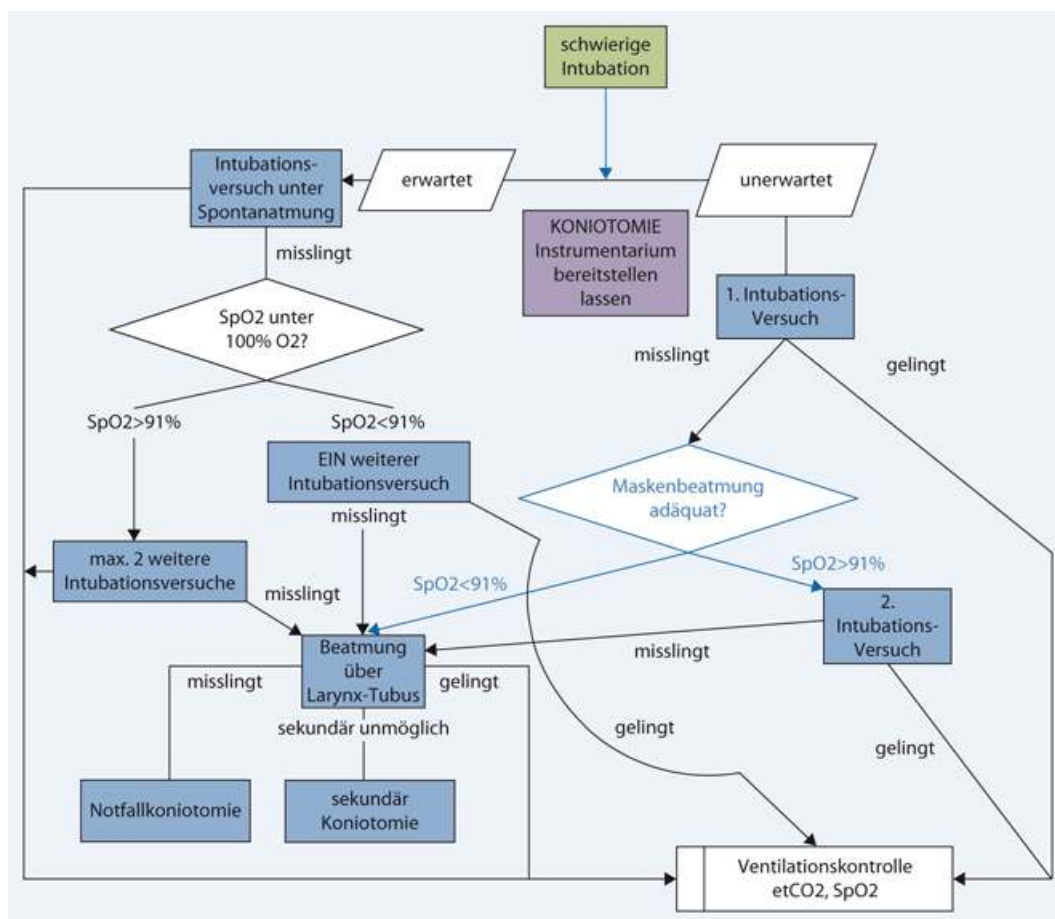
lokalisiert sind, insbesondere also auch in der Lage des eingeklemmten Patienten, sofort verfügbar ist.

Des Weiteren ist eine Bevorratung identisch bestückter Sets sowohl in Schockräumen, Intensivstationen und Operationssälen der Institution, die für die Organisation des Rettungsdienstes zuständig ist, zu fordern, damit im Einsatzfall ein uniformes Vorgehen ermöglicht wird, welches zuvor auch trainierbar ist.

Von übergeordneter Wichtigkeit ist die geistige Vorbereitung auf ein derartiges Ereignis bzw. die manuelle wiederholte Durchführung. Algorithmen, wie in ([Abb. 4](#), „download“ unter [www.mutzbauer.ch/airway.html](http://www.mutzbauer.ch/airway.html)) dargestellt, haben sich bewährt, um Handlungsabläufe im Gedächtnis zu behalten bzw. im Ernstfall parat zu haben. Beim Algorithmus *Schwieriger Atemweg* [1] ist die Voraussetzung eine absolute Intubationsindikation, die sich nach Narkoseeinleitung bei einer relativen Intubationsindikation ergibt. Das Instrumentarium muss bereit gestellt sein, wenn weitere Intubationsversuche unternommen werden müssen, da bei Misslingen der konventionellen Techniken nicht mehr auf die Vorbereitung des Koniotomieinstrumentariums gewartet werden kann. Der Larynxtubus wurde hier exemplarisch eingesetzt, da er sich präklinisch bei uns bewährt hat. Bei initial erfolgreichem Einsatz des Larynxtubus (bzw. Larynxmaske) muss im Falle von sekundären Beatmungsproblemen, die auf eine Fehllage zurückzuführen sind, sekundär koniotomiert werden. Beispielsweise bei eingeklemmten Traumapatienten ergibt sich aber eventuell nach Befreiung aus dem eingeklemmten Zustand eine neue Möglichkeit der Lagerung, die dann eine konventionelle Intubation ermöglicht. Selbst erstellte Modifikationen des dargestellten Algorithmus erlauben eine Anpassung an örtliche Gegebenheiten und eigene Fähigkeiten.

**> Algorithmen haben sich bewährt**





**Abb. 4** Algorithmus *Schwieriger Atemweg* für den Rettungsdienst. (Mod. nach [1])

Die Entscheidung zum Einsatz vorgefertigter Sets zur Koniotomie oder zur Durchführung einer chirurgischen Koniotomie sollte sich danach richten, mit welcher Methode der Notarzt die beste Erfahrung hat. Es empfiehlt sich, die Methode öfter zu üben. Besonders gut geeignet hierfür sind Leichenpräparate in entsprechenden Kursen oder Koniotomie-Phantome.

Die Absolvierung entsprechender Seminare erhöht das Selbstvertrauen in die eigenen Fähigkeiten zur Durchführung einer Koniotomie. Selbst Notärzte mit Koniotomieerfahrung nehmen an derartigen Seminaren teil [5].

Diese Tatsache ist begrüßenswert, zumal die einmalige erfolgreiche Durchführung dieser Maßnahme mögliche weitere Situationen mit erhöhtem Schwierigkeitsgrad nicht ausschließt.

Es ist zu beachten, dass es sich bei den Patienten, bei denen schließlich eine notfallmäßige Koniotomie indiziert ist, regelhaft nicht um präoxygenierte, sondern um bereits hypoxische Individuen handelt. Nach Scheitern einer endotrachealen Intubation müssen weitere Intubations- bzw. Maskenbeatmungs- oder Insertionsversuche pharyngealer Hilfsmittel parallel mit der Entscheidung zur chirurgischen Atemwegsicherung und damit der Bereitstellung des Koniotomie-Instrumentariums einhergehen.



Bei der Entscheidung zur Koniotomie und der Bereitstellung des Instrumentariums dürfte es sich um die eigentlich zeitraubenden Faktoren der Maßnahme handeln. Zusätzlich wird dann noch Zeit für die Durchführung der Koniotomie an sich benötigt. Die frühzeitige Bereitstellung des Koniotomieinstrumentariums muss daher als wesentlicher Bestandteil in den Algorithmus *Schwieriger Atemweg* integriert werden.

Das chirurgische Vorgehen mit anatomischer Präpariertechnik und Anwendung eines konventionellen Endotrachealtubus idealerweise verstärkt durch eine Drahtspirale ist nicht die einzige Methode, die zur Verfügung steht. Auch vorgefertigte Sets mit blockbaren Koniotomiekanülen/-kathetern wie z.B. Quicktrach II, Melker oder das Portex Crico Kit eignen sich gut für diese Maßnahme.

Die Vorteile einer Koniotomie mittels industriell vorgefertigter Sets könnten sogar in einer reduzierten Blutung liegen [18].

## Fazit für die Praxis

Die Häufigkeit präklinischer Koniotomien ist vermutlich höher als die in der Klinik. Die Durchführung einer Koniotomie außerhalb der Klinik ist vermutlich schwieriger als in der Klinik (aber außerhalb der Klinik dürfte es keine Unklarheiten bezüglich der personellen Entscheidungskompetenz geben).

Wenngleich die Koniotomie als relativ sichere Methode gilt, wurden doch auch schwere Komplikationen (z. B. schwere Blutungen) beschrieben, die wahrscheinlich unvermeidbar sind. Die Komplikationsrate der präklinischen Koniotomie liegt bei etwa 40%. Akute Komplikationen schließen das potentiell lebensbedrohliche Scheitern der Bemühungen um einen Atemweg ein!

Die Fixierung des Atemwegzuganges und seine Sicherung, insbesondere gegen Dislokation und Abknicken, sind während des Transportes, bei der Umlagerung oder bei der Rettung von Traumapatienten besonders wichtig. Die Entscheidung zum Einsatz vorgefertigter Sets zur Koniotomie oder zur Durchführung einer chirurgischen Koniotomie sollte sich danach richten, mit welcher Methode der Notarzt die beste Erfahrung hat. Es empfiehlt sich, die Methode öfter zu üben. Besonders gut geeignet hierfür sind Leichenpräparate in entsprechenden Kursen oder Koniotomie-Phantome.

Die Absolvierung entsprechender Seminare erhöht das Selbstvertrauen in die eigenen Fähigkeiten zur Durchführung einer Koniotomie. Selbst Notärzte mit Koniotomieerfahrung

nehmen an derartigen Seminaren teil. Diese Tatsache ist begrüßenswert, zumal die einmalige erfolgreiche Durchführung dieser Maßnahme mögliche weitere Situationen mit erhöhtem Schwierigkeitsgrad nicht ausschließt.

---

**Interessenkonflikt** Der korrespondierende Autor gibt an, dass kein Interessenkonflikt besteht.

## Literatur

1. International Liaison Committee on Resuscitation (ILCOR) (2005) Part 4: Advanced life support. *Resuscitation* 67: 213–247
2. American Society of Anesthesiologists Task Force on Management of the Difficult Airway (1993) Practice guidelines for management of the difficult airway. *Anesthesiology* 78: 597–602
3. Bair AE, Panacek EA, Wisner DH et al. (2003) Cricothyroidotomy: a 5-year experience at one institution. *J Emerg Med* 24: 151–156
4. Bein B, Scholz J (2005) Supraglottic airway devices. *Best Pract Res Clin Anaesthesiol* 19: 581–593
5. Bernhard M, Zink W, Sikinger M, et al. (2005) Das Heidelberger Seminar „Invasive Notfalltechniken“ (INTECH) 2001–2004. Detaillierte Auswertung eines praxisorientierten notfallmedizinischen Ausbildungskonzepts. *Notfall Rettungsmed* 8: 399–407
6. Boon JM, Abrahams PH, Meiring JH, Welch T (2004) Cricothyroidotomy: A clinical anatomy review. *Clin Anat* 17: 478–486
7. Braun U, Goldmann K, Hempel V, Krier C (2004) Airway management. Leitlinie der Deutschen Gesellschaft für Anästhesiologie und Intensivmedizin. *Anaesthesiol Intensivmed* 45: 302–306
8. Breitmeier D, Schulz Y, Wilke N, et al. (2004) Koniotomieübungen an der Leiche – Erfahrungen in der Ausbildung mit Medizinstudenten, Anästhesisten und Notärzten. *Anästhesiol Intensivmed Notfallmed Schmerzther* 39: 94–100
9. Brofeldt BT, Panacek EA, Richards JR (1996) An easy cricothyroidotomy approach: the rapid four-step technique. *Acad Emerg Med* 3: 1060–1063

10. Burgau M, Helm M, Mutzbauer TS, Lampl L (1999) Koniotomie nach schwerem Inhalationstrauma. *Notarzt* 15: 153–156
11. Caplan RA, Benumof JL, Berry FA et al. (2002) ASA Task Force on Difficult Airway Management (2002) Practice guidelines for management of the difficult airway. Internet: <http://www.asahq.org/publicationsandservice>
12. Frei FJ, Meier PYR, Lang FJW, Fasel JHD (1990) Krikothyreotomie mit dem „Quicktrach“-Koniotomiebesteck. *Anasth Intensivther Notfallmed Schmerzther* 25(1): 44–49
13. Helm M, Gries A, Mutzbauer T (2005) Surgical approach in difficult airway management. *Best Practice Res Clin Anaesth* 19: 623–640
14. Langenstein H (1986) Notfallbeatmung über Ambu-Beutel mit einem neuen Koniotomie-Set. *Anaesthesist* 35: 697–699
15. Leibovici D, Fredman B, Gofrit ON et al. (1997) Pre-hospital cricothyroidotomy by physicians. *Am J Emerg Med* 15: 91–93
16. Mutzbauer TS, Helm M (2001) Präklinisches Airway-Management bei Patienten mit Einklemmungstrauma. *Notarzt* 17: 57–62
17. Mutzbauer TS, Keul W, Bernhard M et al. (2005) Invasive Techniken in der Notfallmedizin. IV. Koniotomie im Notarztendienst. *Anaesthesist* 54: 145–154
18. Mutzbauer TS, Munz R, Helm M et al. (2003) Notfallkoniotomie – Punktion oder chirurgisch anatomische Präpariertechnik? Besonderheiten zweier Verfahren zur notfallmässigen Atemwegssicherung dargestellt am anatomischen Präparat. *Anaesthesist* 52: 304–310
19. Nolan JP, Deakin CD, Soar J et al. (2005) European Resuscitation Council Guidelines for Resuscitation 2005. Section 4. Adult advanced life support. *Resuscitation* 67(1): S39–S86
20. Ravussin P, Freeman J (1985) A new transtracheal catheter for ventilation and resuscitation. *Can Anaesth Soc J* 32: 60–64
21. Thompson C, Halder S, Wimbush S (2007) Effective ventilation following emergency needle cricothyrotomy. *Resuscitation* 72: 164–166
22. Wong DT, Prabhu AJ, Coloma M, et al. (2003) What is the minimum training required for successful cricothyroidotomy? A study in mannequins. *Anesthesiology* 98: 349–353

**Tab. 1** Intubationshindernisse im Bereich von Mund/Rachen und Kehlkopf. (Nach [16])

- Zungenschwellung (z. B. allergisch durch Insektenstich, ACE-Hemmer, hereditäres Angioödem)	
- Verbrennung von Gesicht und Hals mit Weichteilschwellung	
- Inhalationstrauma mit Schleimhautschwellung	
- Blutung in Mund/Rachen bei Gesichtstrauma oder Schädelbasisfraktur	
- Massive Mundöffnungsbehinderung	
- Bolusgeschehen	
- Verletzung des Kehlkopfskeletts (z. B. laryngeales Trauma)	
- Einklemmter Patient ohne Möglichkeit des Atemwegzuganges	

ACE „angiotensin converting enzyme“.

**Tab. 2** Bestandteile des Koniotomieinstrumentariums. (Nach [12, 15, 16, 17])

- Abdecktuch
- Lochtuch durchsichtig
- Skalpell Nr. 11 oder 15
- Metzenbaum-Präparierschere
- Killian-Spekulum lang
- 2 Halstedt-Mosquito-Klemmchen, gebogen, scharf
- Blockerspritze 10 ml
- Drahtspiraltubus mit angeschliffener Tubusspitze (z. B. Mallinckrodt Safety Flex) 6,5 und 6,0
- Chirurgischer Sauger, starr, mit Adapter für mobile Absaugpumpe
- Sterile Kompressen
- Nahtmaterial 2,0 mit scharfer Nadel
- Eventuell Nadelhalter