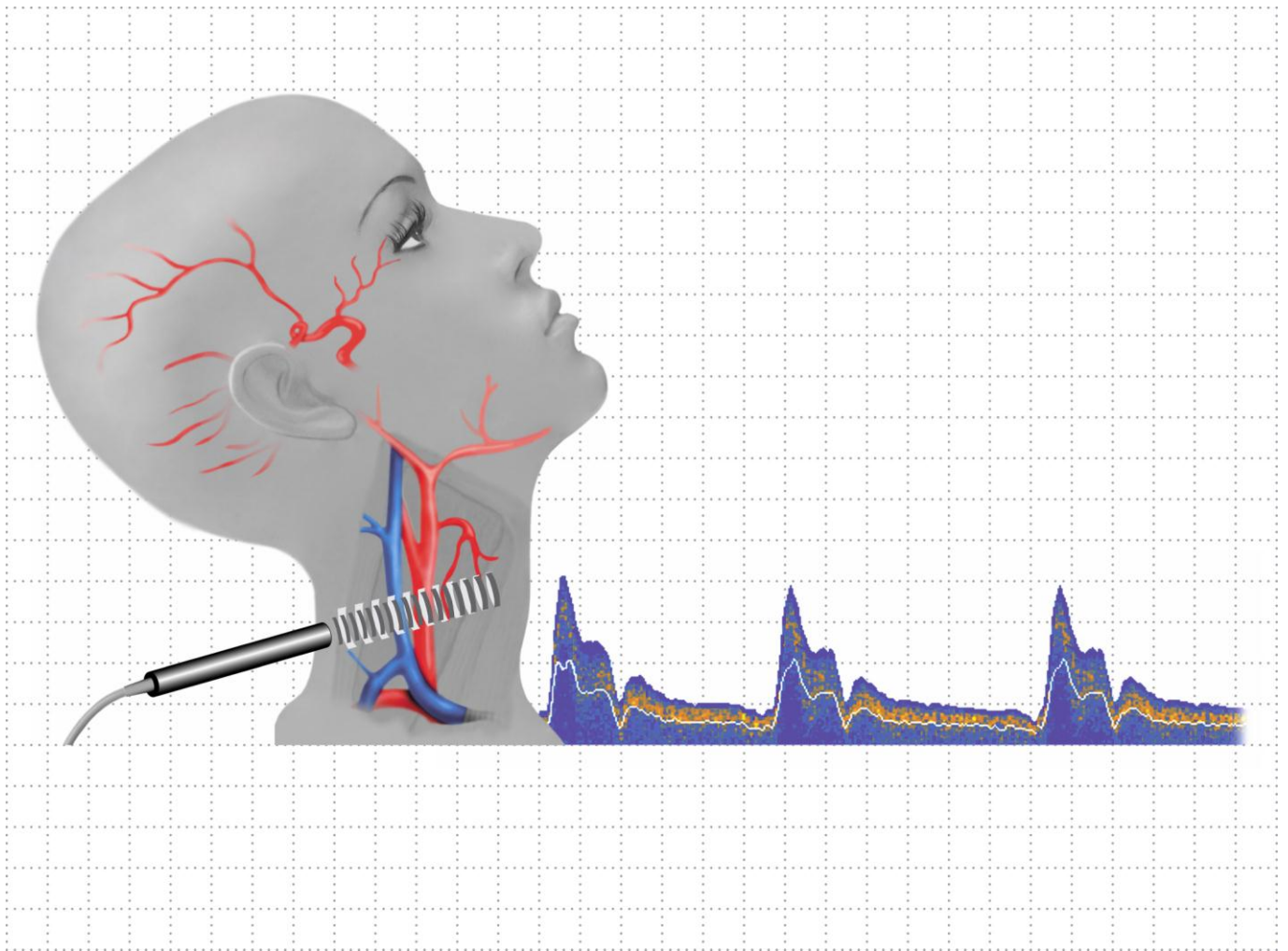


# Die Doppler-Sonographie in der Gefäßdiagnostik



 **ELCAT** GmbH  
innovative medical products



## Vorwort

---

Der hohe Stellenwert der Dopplersonographie in der Gefäßdiagnostik ist seit vielen Jahren unter führenden Angiologen unumstritten. So schreibt z.B. Bollinger/Zürich in seinem Vorwort zu einer von Thieme bereits 1978 herausgegebenen Referate-Sammlung: „Die Ultraschall-dopplertechnik stellt die größte Bereicherung der angiologischen Diagnostik in den letzten 10 Jahren dar.“ Oder M. Marshall/München fordert im Vorwort seines 1984 erschienenen Buches „Praktische Dopplersonographie“: „... dass diese Methode nun breitesten Eingang in die praktische Anwendung finden sollte.“

Mittlerweile gehört die Ultraschall-doppleruntersuchung zur Routinediagnostik der

Gefäßsprechstunde in der täglichen Praxis. Dem Anwender stehen heute Dopplergeräte unterschiedlichster Technik für eine breite Anwendungspalette zur Verfügung.

Diese Broschüre soll einen Überblick über die verschiedenen Gerätetechniken und deren Anwendungsmöglichkeiten vermitteln – vom unidirektionalen und bidirektionalen Continuous-Wave Doppler über die Frequenzanalyse bis hin zum gepulsten Doppler für die transkranielle Dopplersonographie. Darüber hinaus behandelt sie die physikalischen Grundlagen des Schalls und des Dopplereffekts und gibt einen kurzen Einblick in die Duplex- und Farbduplex-Sonographie.

**ELCAT** GmbH  
medizinische systeme

Bgm.-Finsterwalder-Ring 27  
82515 Wolfratshausen  
Germany  
ISO 13485:2003

Telefon +49 08171 4214-0  
Telefax +49 08171 4214-49  
E-Mail [info@elcat.de](mailto:info@elcat.de)  
Homepage [www.elcat.de](http://www.elcat.de)



1.	Physikalische Grundlagen	
1.1.	Das Wesen des Schalls	1
1.2.	Die Erzeugung von Ultraschall	3
1.3.	Der Dopplereffekt	5
2.	Gerätetechnische Grundlagen	
2.1.	Der unidirektionale Continuous-Wave Doppler	11
2.2.	Der bidirektionale Continuous-Wave Doppler	12
2.3.	Die Frequenzspektrumanalyse	14
2.4.	Der gepulste Doppler	16
2.5.	Das Duplex-System	20
2.6.	Das Farb-Duplex-System	22
3.	Methodisches Vorgehen	
3.1.	Die richtige Sendefrequenz	23
3.2.	Die Sondenpositionierung	27
3.3.	Die Geräuschcharakteristika	28
4.	Periphere Arterien	
4.1.	Diagnostik mittels unidirektionaler Doppler: Die Doppler-Blutdruckmessung	29
4.2.	Diagnostik mittels bidirektionaler Doppler	31
5.	Extrakranielle Arterien	
5.1.	Diagnostik mittels bidirektionaler Doppler	35
5.1.1.	Die direkte Beschallung des Carotis-Stromgebietes	36
5.1.2.	Die indirekte Beschallung des Carotis-Stromgebietes	39
5.1.3.	Die Beschallung des Vertebralis-Subclavia-Systems	41
5.1.3.1.	Die Beschallung der A. vertebralis	41
5.1.3.2.	Die Beschallung der A. subclavia	42
5.1.3.3.	Der „Subclavian Steal-Effekt“	42
5.2.	Quantifizierung von Stenosegraden mittels bidirektionaler Doppler?	43
5.3.	Diagnostik mittels der Frequenzspektrumanalyse	45
6.	Transkranielle Dopplersonographie	51
6.1.	Der transtemporale Zugang	53
6.2.	Der transorbitale Zugang	55
6.3.	Der okzipitale Zugang	56
7.	Venen	59
7.1.	Normale und pathologische Befunde: s-sounds	60
7.2.	Normale und pathologische Befunde: a-sounds	62
7.3.	Der Untersuchungsgang	63
7.4.	Spezielle Befunde bei der V. femoralis communis	64
7.5.	Spezielle Befunde bei der V. poplitea	64
7.6.	Spezielle Befunde bei der V. saphena magna	65
8.	Literaturverzeichnis	67



Das Wesen des Schalls

1.1.

Schallwellen – oder allgemein mechanische Wellen – werden in der Regel von schwingenden Körpern, wie z.B. dem Resonanzboden eines Streichinstruments oder den oszillierenden Zungen einer Stimmgabel erzeugt. Wie in Abb. 1.1.1 dargestellt, komprimiert die oszillierende Zunge einer Stimmgabel bei einer Schwingung nach außen kurzzeitig die Moleküle in ihrer unmittelbaren Umgebung. Es entsteht ein definierter Bereich höherer Moleküldichte (Überdruckzone). Diese Überdruckzone breitet sich kettenreaktionsartig in Schwingungsrichtung aus.

nicht etwa durch das Medium, sondern pendeln lediglich um ihren gleichgewichtigen Ruhepunkt (Abb. 1.1.2).

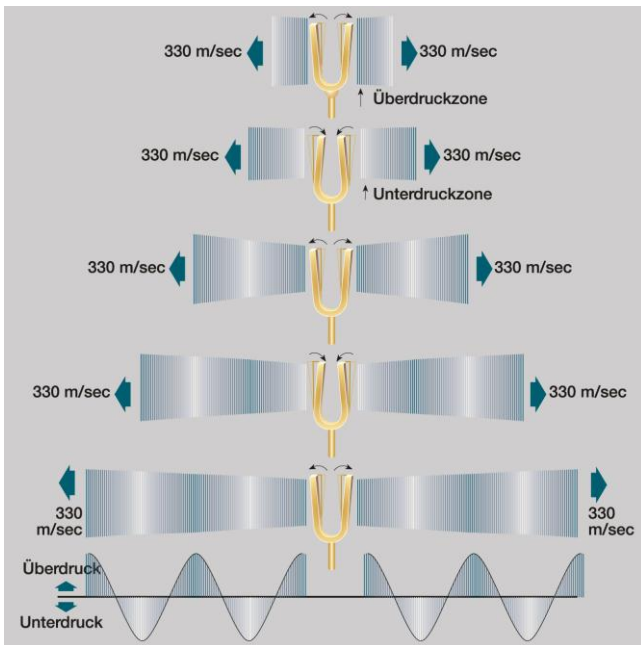


Abb. 1.1.1  
Generierung einer Schallwelle in Form zyklischer Druckunterschiede durch eine Stimmgabel

Noch während sich diese Überdruckzone ausbreitet, schwingt die Zunge der Stimmgabel nach innen. Hierbei entsteht ein leichter Sog, der die Moleküle zwingt, der Bewegung der Zunge zu folgen. Dadurch werden die Molekülverbindungen nun etwas gedehnt. Es entsteht so ein Bereich verringerter Moleküldichte (Unterdruckzone). Diese pflanzt sich ebenfalls im Medium fort und folgt der zuvor erzeugten Überdruckzone.

Die Ausbreitung dieser Druckzonen basiert auf der elastischen Verbindung der Moleküle untereinander. Die Moleküle wandern dabei

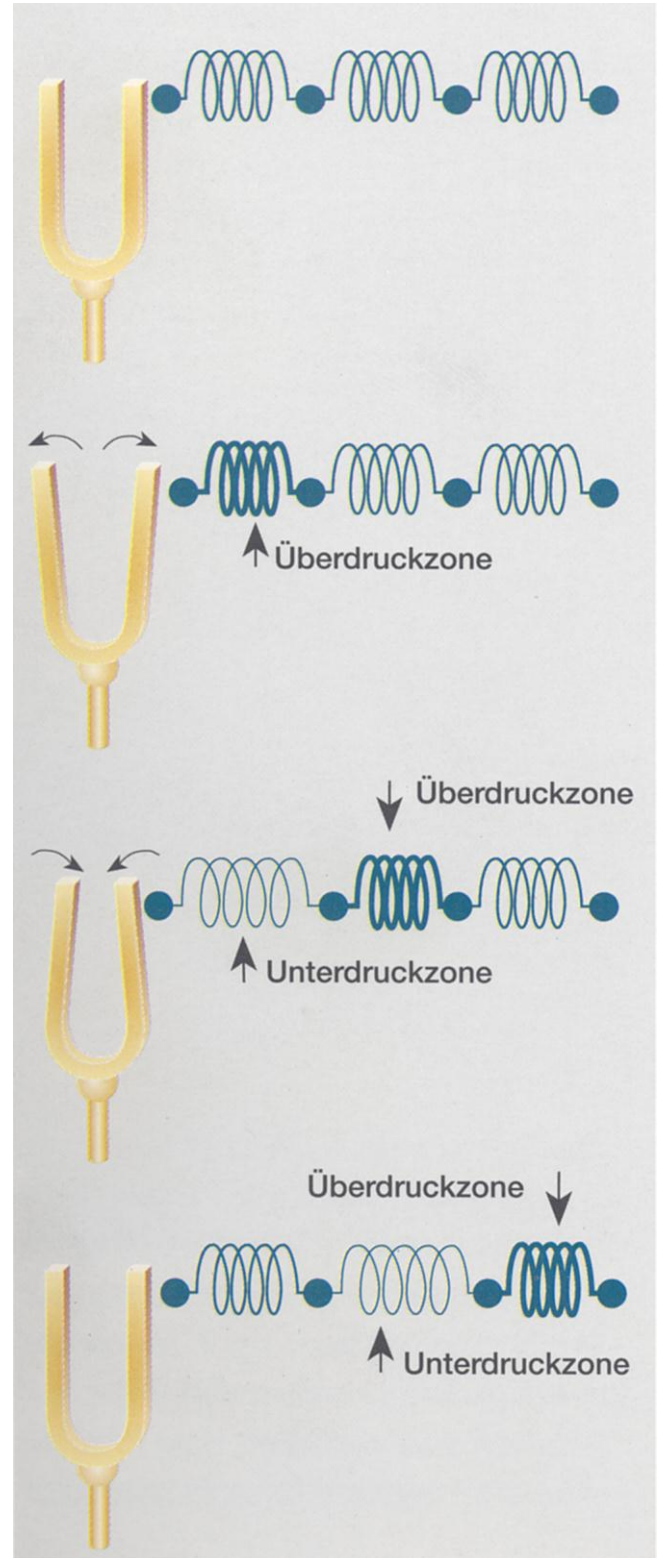


Abb. 1.1.2  
Idealisierte Darstellung der Ausbreitung zyklischer Druckunterschiede basierend auf der elastischen Verbindung (Feder) der Moleküle untereinander



Die Ausbreitungs- bzw. Schallgeschwindigkeit ist abhängig von der Elastizität und der Moleküldichte des jeweiligen Mediums. Sie beträgt z.B. in:

Luft	330 m/s
Wasser	1.480 m/s
Weichteilgewebe	ca. 1.540 m/s
Knochen	2.700 – 4.100 m/s

Schallwellen breiten sich also – ausgehend von schwingenden Körpern – in Form von zyklischen Druckunterschieden mit material-spezifischer Geschwindigkeit aus.

Schwingt nun ein Körper recht langsam hin und her, so ist der Abstand zwischen zwei Druckzonen, die sogenannte Wellenlänge, groß. Das menschliche Gehör empfindet eine solche Schwingung als tiefen Ton. Andererseits erzeugt ein schneller Schwinger eine kurze Wellenlänge und somit einen hell klingenden Ton.

So schwingt z.B. der Resonanzboden eines Contrabasses bei Anstreichen des tiefsten Tones nur ca. 30 Mal pro Sek. hin und her. Dabei generiert er Schallwellen mit einer Wellenlänge von ca. 10 m.

Wird der höchste Ton einer Violine, das 4 gestrichene h angespielt, so schwingt der Resonanzboden etwa 4.000 Mal pro Sek. und erzeugt eine Wellenlänge von lediglich etwa 8 cm (Abb. 1.1.3).

Die Tonhöhe ist also abhängig von der Anzahl der am Trommelfell eintreffenden Druckzonen und somit von der Anzahl der Schwingungen pro Zeiteinheit, der Frequenz.

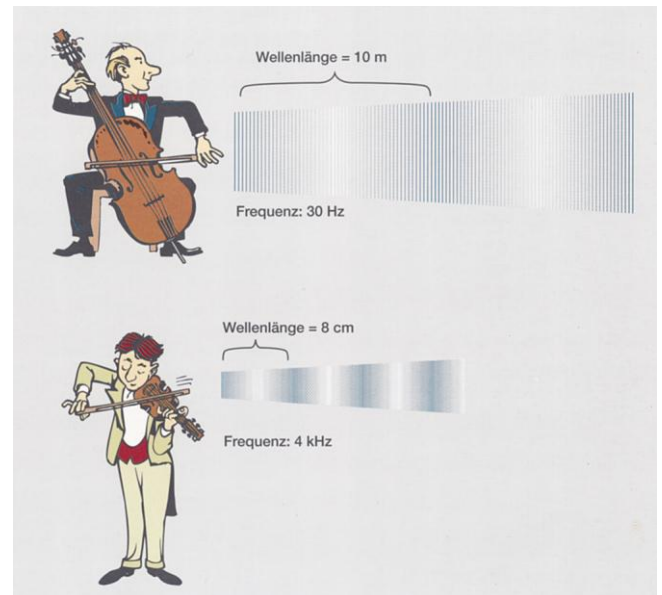


Abb. 1.1.3  
Generierung unterschiedlicher Wellenlängen in Abhängigkeit der Schwingungsfrequenz

Für die Schwingungsfrequenz verwendet man die Maßeinheit „Hertz“ (Hz). 1 Hz beschreibt dabei 1 Schwingung pro Sekunde. Für 1.000 Hz wird die Bezeichnung 1 Kilohertz (1 KHz) und für 1.000.000 Hz die Bezeichnung 1 Megahertz (1 MHz) verwendet.

Das menschliche Gehör umfasst einen Frequenzbereich von ca. 16 bis – abhängig vom Lebensalter – etwa 10.000 bis 20.000 Hz. Frequenzen außerhalb dieses Hörvermögens unterhalb 16 Hz werden als Infraschall, Frequenzen oberhalb 20.000 Hz als Ultraschall bezeichnet.



## Die Erzeugung von Ultraschall

1.2.

Zur Erzeugung der in der medizinischen Diagnostik gebräuchlichen extrem hohen Ultraschallfrequenzen zwischen 1 und 20 MHz verwendet man dünne Scheibchen aus Quarzkristall (Abb. 1.2.1).




Abb. 1.2.1  
Quarzkristallscheibchen mit Zuleitungsdrähtchen

Diese Quarzkristallscheibchen sind beidseitig mit einer dünnen Metallbeschichtung versehen, an die je ein Zuleitungsdrähtchen angelötet ist. Legt man an diese Zuleitungsdrähtchen eine Gleichspannung an, baut sich zwischen den Metallschichten ein elektrisches Feld auf.

Interessanterweise stoßen sich, beeinflusst durch dieses elektrische Feld, die atomaren Ladungen des Kristalls gegenseitig ab. Das Kristallgitter nimmt daher einen etwas größeren Raum ein – der Kristall wird etwas dicker. Wechselt man nun die Polarität – vertauscht also Plus und Minus – ziehen sich die Ladungen an und das Kristallgitter nimmt etwas weniger Raum ein – der Kristall wird etwas dünner (Abb. 1.2.2).

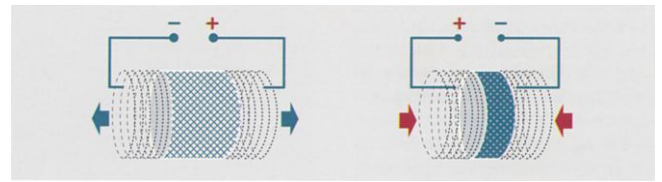


Abb. 1.2.2  
Veränderung der räumlichen Ausdehnung eines Quarzkristallgitters durch Wechseln der Spannungspolarität

Die mechanischen Bewegungen des Kristalls folgen fast trägheitslos der jeweiligen Spannungspolarität. Erzeugt man nun über einen Wechselstromgenerator ständig wechselnde Polarität, verdickt und verdünnt sich der Kristall im Rhythmus der Wechselspannung. Der Kristall wird somit zu einem schwingenden Körper und generiert Schallwellen entsprechend der Frequenz der angelegten Wechselspannung (Abb. 1.2.3).

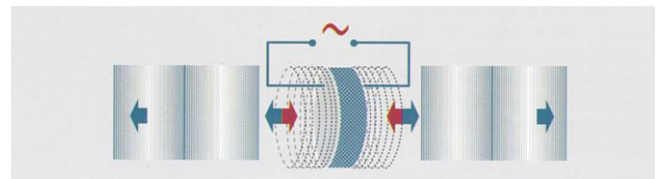


Abb. 1.2.3  
Generierung von Schallwellen durch einen Quarzkristall infolge einer angelegten Wechselspannung

Quarzkristalle eignen sich jedoch nicht nur zum Abstrahlen, sondern umgekehrt auch für den Empfang von aus dem Gewebe zurückkehrenden Ultraschallechos. Wird der Kristall nämlich von mechanischen Schallwellen, also von Überdruck- und Unterdruckzonen getroffen, erzeugt er seinerseits eine elektrische Wechselspannung mit der Frequenz des empfangenen Schalls (Abb. 1.2.4). Dieses Phänomen ist als Piezo-Effekt bekannt und wurde 1880 von Pierre Curie entdeckt.

Da die Amplitude der empfangenen Spannungen recht klein ist, wird diese über einen HF-Verstärker (Hochfrequenz-Verstärker) aufbereitet und dann der Geräteelektronik zugeführt.

Diese Sende- und Empfangstechnik von Ultraschall mit Hilfe eines Quarzkristalls fin-

det in allen medizin-diagnostischen Ultraschallsystemen – ganz gleich ob Doppler oder bildgebende Geräte – Verwendung, wobei die Kristallform durchaus unterschiedlich sein kann.

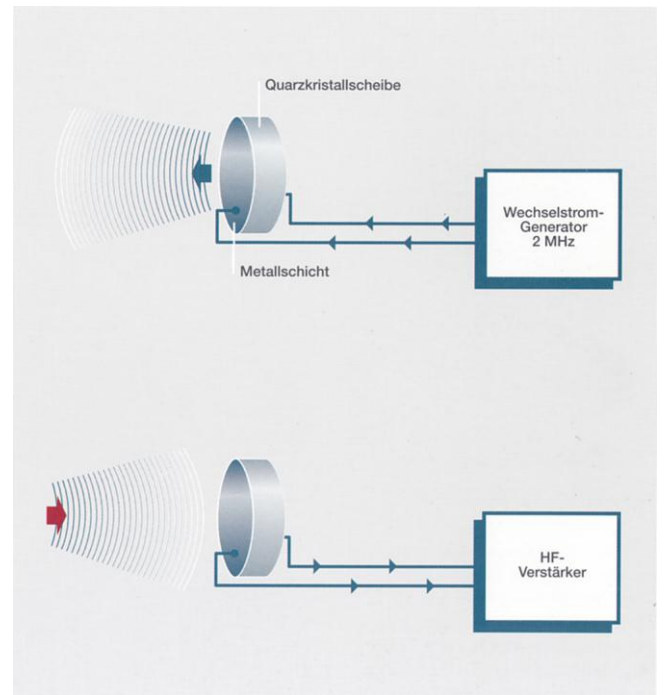


Abb. 1.2.4  
Sende- und Empfangstechnik von Ultraschall durch einen Quarzkristall (Piezo-Effekt)

Der Doppler-Effekt

1.3.

Der Dopplereffekt ist benannt nach dem österreichischen Mathematiker und Physiker Christian Johann Doppler (1805-1853). Doppler hatte beobachtet, dass das Lichtspektrum eines sich dem Beobachter nähernden Himmelskörpers nach blau hin verschoben war, also mit einer kurzen Wellenlänge auf der Erde eintraf, während das Lichtspektrum des gleichen, sich nun vom Beobachter entfernenden Himmelskörpers nach rot hin verschoben war, also mit einer größeren Wellenlänge auf der Erde eintraf (Abb. 1.3.1). Aufgrund dieser Beobachtung vermutete er 1842 in seiner Arbeit „Über das farbige Licht der Dopplersterne“, dass ein Beobachter eine andere Frequenz als die tatsächliche empfängt, sobald sich Sender und/oder Empfänger relativ zueinander bewegen. Bewegen sich nämlich Sender und Empfänger aufeinander zu, ist die beim Beobachter eintreffende Frequenz höher als die vom Sender abgestrahlte. Umgekehrt weicht die Empfangsfrequenz von der Sendefrequenz nach unten ab, sobald sich Sender und Empfänger voneinander entfernen.

Dieses in der Optik schwer zu veranschaulichende Phänomen wird – übertragen auf die für die Dopplersonographie relevante Akustik – an folgendem Beispiel der schon bekannten Stimmgabel schnell verständlich.

Wie schon beschrieben, ist die Höhe eines Tones abhängig von der Wellenlänge des Schalls. Je mehr Überdruckzonen pro Sekunde am Gehör eines Beobachters eintreffen, je kürzer also die Wellenlänge, desto heller klingt der entsprechende Ton.

Betrachtet man nun die obere Stimmgabel in Abb. 1.3.2, so schwingt diese 1.000 mal pro Sek. und erzeugt ein Schallfeld mit einer Wellenlänge von rund 33 cm. Platziert man auf beiden Seiten der Stimmgabel je einen Beobachter, würde jeder eine Frequenz von 1.000 Hz wahrnehmen.

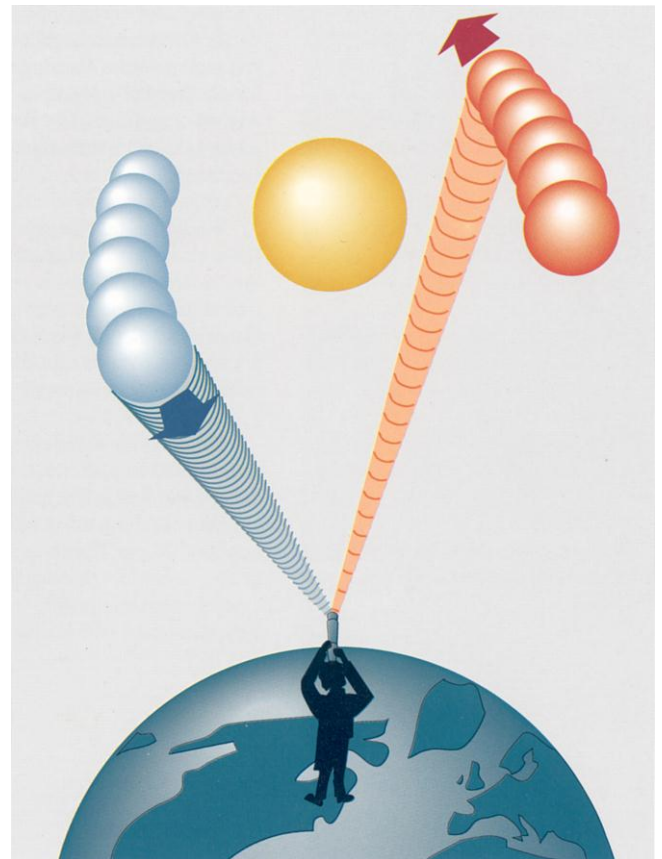


Abb. 1.3.1 Verschiebung des Lichtspektrums eines Sterns von rot nach blau in Abhängigkeit von der Bewegungsrichtung relativ zum Beobachter

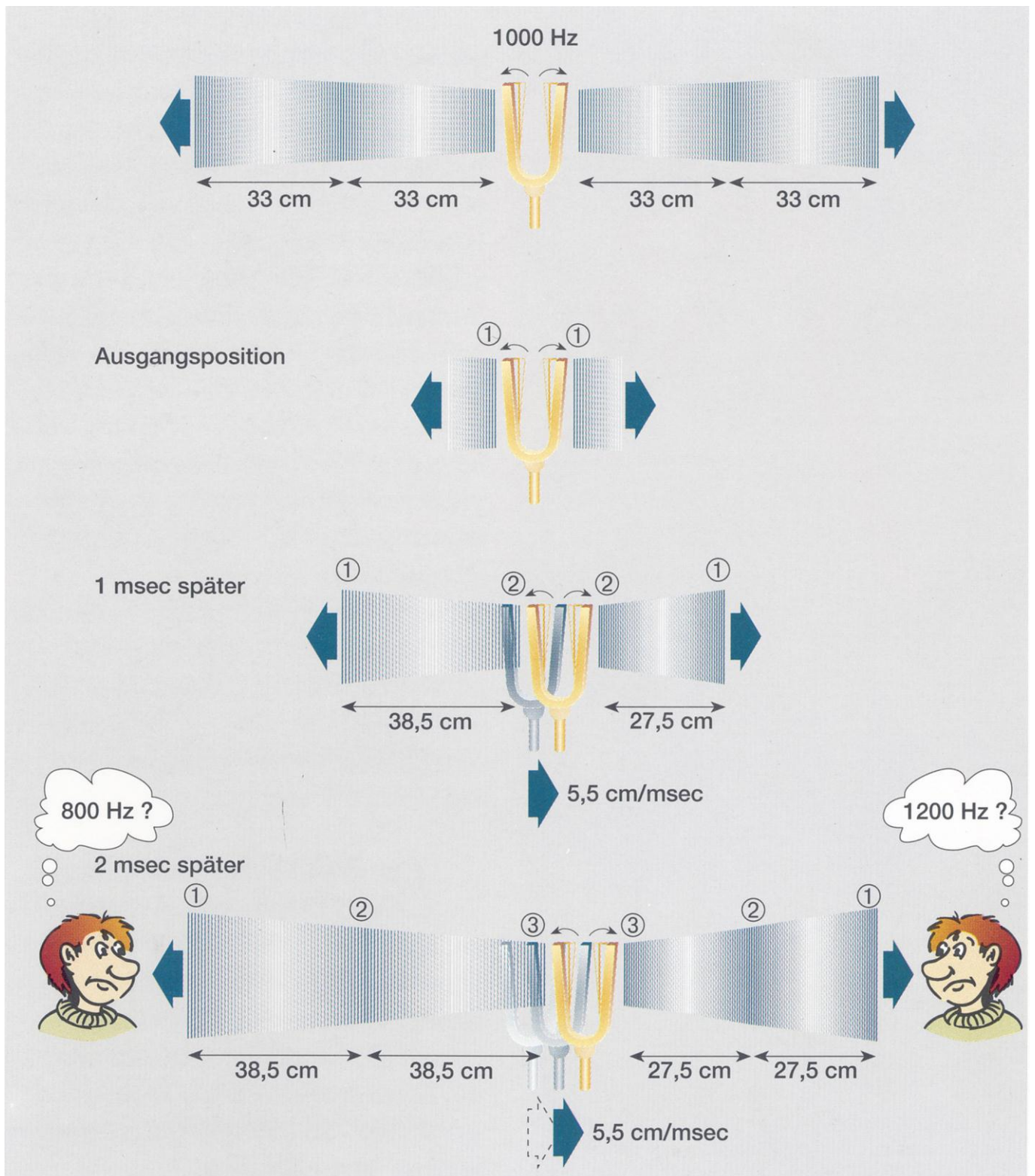


Abb. 1.3.2  
 Frequenzverschiebung aufgrund einer verkürzten bzw. vergrößerten Wellenlänge infolge der Eigenbewegung des Senders. In Abhängigkeit der Bewegungsrichtung relativ zum Empfänger ist die Frequenzverschiebung positiv oder negativ.

Im nächsten Beispiel ist nun die Ausgangsposition einer Stimmgabel dargestellt, die sich mit einer Geschwindigkeit von 200 km/h

nach rechts fortbewegt. Die Zungen der Stimmgabel schwingen nach außen und erzeugen die mit „1“ gekennzeichnete Über-



druckzone, die sich nun mit Schallgeschwindigkeit im Medium ausbreitet.

Eine Millisekunde später schwingen die Zinken wieder nach außen und generieren die mit „2“ bezeichnete Überdruckzone. Aufgrund ihrer Eigengeschwindigkeit hat die Stimmgabel nun im selben Zeitraum von 1 ms aber eine Wegstrecke von 5,5 cm zurückgelegt. Die Erzeugung der 2. Druckzone hat also gegenüber der Ausgangsposition 5,5 cm weiter rechts statt gefunden.

Demnach verkürzt sich die Wellenlänge auf der rechten Seite um 5,5 cm auf nunmehr 27,5 cm. Im Gegensatz dazu vergrößert sich die Wellenlänge auf der linken Seite um 5,5 cm auf 38,5 cm. Bei gleichbleibender Geschwindigkeit der Stimmgabel wird demnach auf der rechten Seite ein Schallfeld generiert, dessen Wellenlänge nur noch 27,5 cm groß ist, wohingegen auf der linken Seite ein Schallfeld entsteht, dessen Wellenlänge nunmehr 38,5 cm beträgt. Unser Beobachter auf der rechten Seite würde also jetzt eine Frequenz von ca. 1.200 Hz wahrnehmen, währenddessen unser Beobachter auf der linken Seite eine Frequenz von nur noch ca. 800 Hz empfängt, **obwohl die Stimmgabel gleichbleibend mit einer Frequenz von 1.000 Hz schwingt.**

Demnach erhöht sich die Empfangsfrequenz relativ zur Sendefrequenz, wenn sich die Schallquelle auf einen stationären Beobachter zubewegt. Hingegen verringert sich die Empfangsfrequenz, wenn sich die Schallquelle von einem stationären Beobachter fortbewegt.

Umgekehrt tritt der Dopplereffekt ebenfalls auf, wenn die Schallquelle stationär verbleibt, sich aber der Empfänger relativ zu ihr bewegt.

In Abb. 1.3.3 bewegt sich der Beobachter auf die ihm entgegenkommenden Schallwellen zu. Im Gegensatz zum stationären Beobachter empfängt er somit zusätzlich die Druckzonen, die auf eine Strecke von 5 m pro Sek. entfallen. Bei der gezeigten Frequenz von 440 Hz entspräche dies 7 zusätzlichen Druckzonen. Anstelle der gesendeten Frequenz von 440 Hz, liegt die Empfangsfrequenz somit bei 447 Hz. Würde sich der Beobachter in Schallausbreitungsrichtung, also mit der Schallwelle bewegen, würde sein Gehör pro sec. seltener von Druckzonen getroffen als das Gehör des ruhenden Beobachters. Er nimmt dementsprechend einen tieferen Ton von 433 Hz wahr (Abb. 1.3.4).

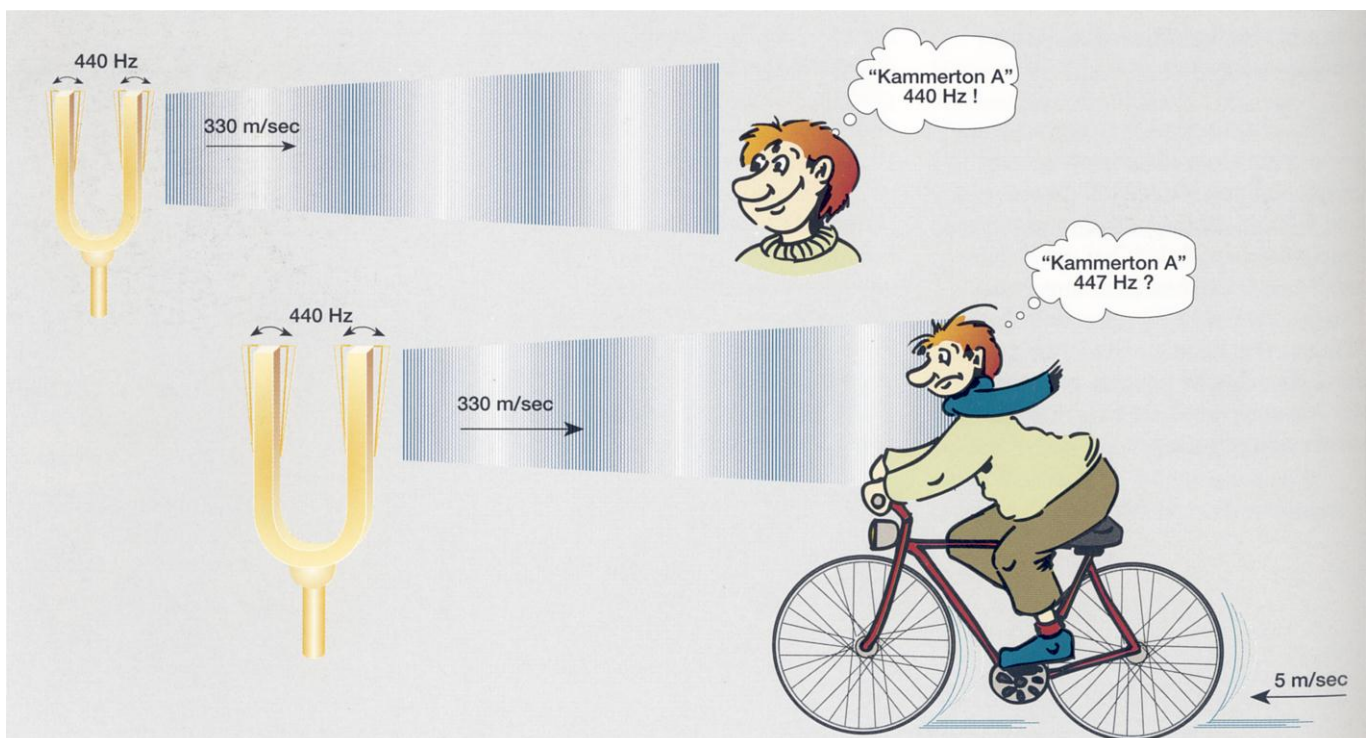


Abb. 1.3.3  
Positive Frequenzverschiebung bei Relativbewegung des Empfängers auf den Sender zu

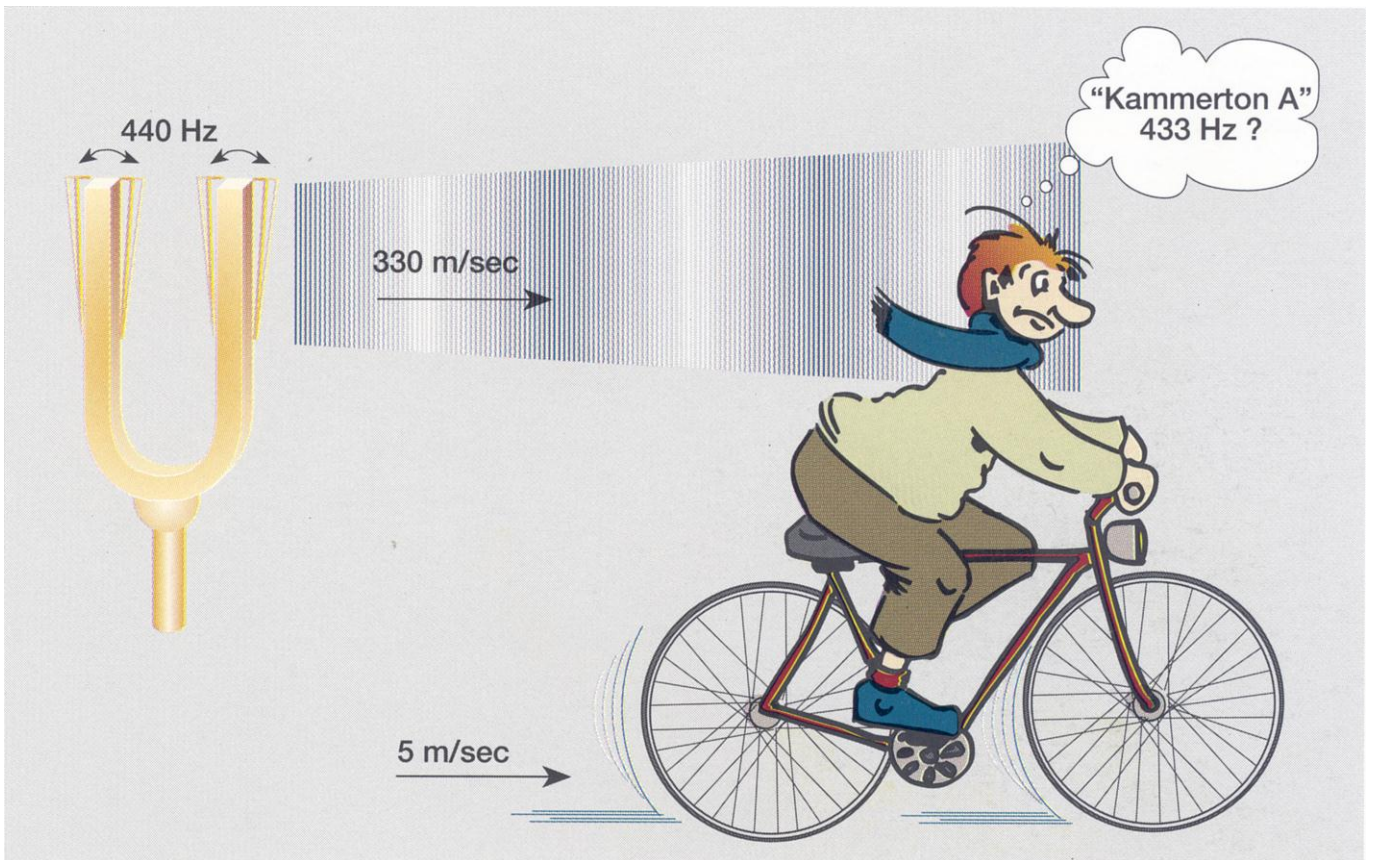


Abb. 1.3.4  
Negative Frequenzverschiebung bei Relativbewegung des Empfängers vom Sender fort

Obwohl es zur Berechnung der Frequenzverschiebung eigentlich nicht gleichgültig ist, ob sich Sender oder Empfänger aufeinander zu- oder voneinander fortbewegen, so kann doch aufgrund der relativ kleinen Geschwindigkeit des Empfängers bzw. Senders im Verhältnis zur Schallgeschwindigkeit eine vereinfachte Formel angegeben werden:

$$F_d \approx \frac{F_o \cdot V}{C}$$

Dabei ist:

$F_d$  = Frequenzverschiebung in Hz

$F_o$  = Sendefrequenz in Hz

$V$  = Geschwindigkeit in m/sec

$C$  = Schallgeschwindigkeit in m/sec

$F_d$  verhält sich also proportional zur Sendefrequenz  $F_o$  sowie zur Geschwindigkeit  $V$  des Senders bzw. Empfängers und ist umgekehrt proportional zur Schallgeschwindigkeit  $C$  innerhalb des Mediums.

So unbekannt der Dopplereffekt scheinen mag, so alltäglich ist er doch. Steht man z.B. an einer vielbefahrenen Straße oder an einer Rennstrecke und fährt ein Fahrzeug mit konstanter Geschwindigkeit vorüber, so empfindet man bei sich näherndem Fahrzeug ein helleres Motorengeräusch als bei sich entfernendem Fahrzeug, obwohl der Motor stets das gleiche Geräusch produziert (Abb. 1.3.5).





Abb. 1.3.5  
Dopplereffekt am Beispiel eines vorbeifahrenden Rennwagens

In einem letzten Falle tritt der Dopplereffekt aber auch dann auf, wenn Sender und Empfänger stationär sind, der gesendete Schall aber über einen sich bewegenden Reflektor abgelenkt wird. In diesem Falle ergibt sich sogar eine doppelte Dopplerverschiebung. Zum ersten beim Auftreffen des Schalls auf den Reflektor und eine weitere beim Abstrahlen dieser in diesem Falle nun bereits erhöhten Frequenz (Abb. 1.3.6).

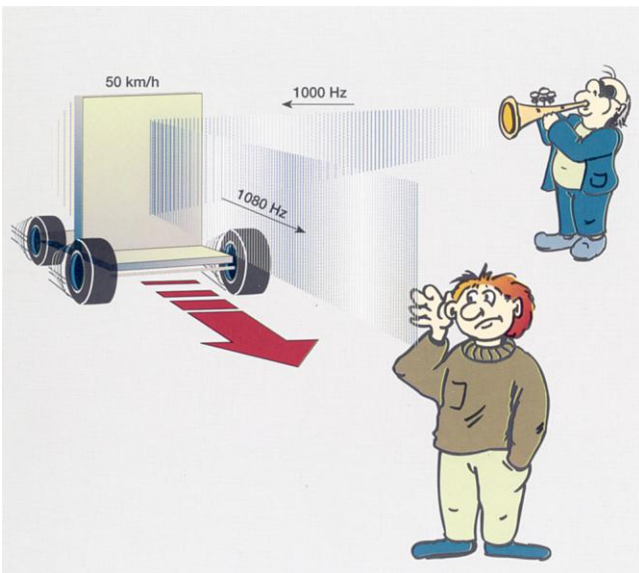


Abb. 1.3.6  
Doppelte Frequenzverschiebung bei Schallreflexion über einen sich bewegenden Reflektor

Für diese Konstellation muss die Dopplerformel wie folgt modifiziert werden:

$$F_d \approx \frac{F_o \cdot V \cdot 2}{C}$$

Für die Berechnung der Dopplerverschiebung ist darüber hinaus der Einfallswinkel der Schallwellen auf den Reflektor von großer Bedeutung, wie anhand der Analogie in Abb. 1.3.7 gezeigt werden soll.




Abb. 1.3.7 Analogie zum Dopplereffekt: Die Höhe der Frequenzverschiebung (hier Näherung der Lokomotive) ist abhängig vom Winkel zwischen Reflektor (Lokomotive) und Sender/Empfänger (Beobachter)

Bewegt sich die hier gezeigte Lokomotive in 1 Sek. um 10 m fort, so registriert der Beobachter, der in einem stumpfen Winkel zum Schienenstrang steht, lediglich eine Näherung der Lokomotive von 7 m. Der Beobachter, der in einem spitzen Winkel zur Lokomotive, also auf dem Schienenstrang steht, registriert demgegenüber in der Tat eine Näherung der Lokomotive um 10 m. Demnach wird der Betrag der Dopplerverschiebung umso größer, je spitzer der Einfallswinkel zwischen Schallwelle und Reflektor ist. Aus diesem Grunde muss die Formel um den Cosinus des Winkels  $\alpha$  zwischen Schallstrahl und Reflektor (Gefäßlängsachse) korrigiert werden. Sie lautet deshalb:

$$F_d = \frac{F_o \cdot V \cdot 2 \cdot \cos \alpha}{C}$$

Diese Tatsache wird später für die Handhabung der Dopplersonde noch von Bedeutung sein.

Bei bekannter Sende- und Reflexionsfrequenz kann durch Umstellen der Formel auch die Geschwindigkeit des Reflektors auf einfachste Art und Weise berechnet werden:



$$V = \frac{F_d \cdot C}{F_o \cdot 2 \cdot \cos \alpha}$$

Auch dieses Prinzip ist uns aus dem täglichen Leben bekannt. Es findet Anwendung

bei der Geschwindigkeitsmessung über Radar mittels elektromagnetischer Wellen.



## Der unidirektionale Continuous-Wave Doppler

## 2.1.

Das Phänomen, dass der empfangene Schall gegenüber des gesendeten Schalls in seiner Frequenz verschoben ist, wenn dieser über einen sich bewegenden Reflektor abgelenkt wurde, macht man sich in der Dopplertechnik zunutze.

Wie Abb. 2.1.1 zeigt, befindet sich in einer stiftförmigen Schallsonde ein Sendekristall, der, angeregt durch einen Oszillator, eine bestimmte Frequenz – in unserem Beispiel 8 MHz – abstrahlt. Dieser Schallstrahl wird von den sich bewegenden korpuskulären Blutbestandteilen reflektiert. Nach dem Dopplereffekt wird dadurch die reflektierte Frequenz in Abhängigkeit von der Blutflussrichtung relativ zur gesendeten Frequenz nach unten oder oben verschoben.

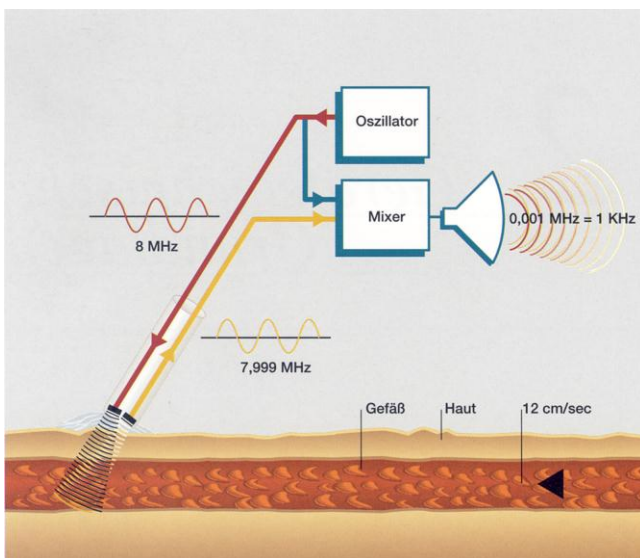


Abb. 2.1.1  
Funktionsschema eines unidirektionalen Dopplers

Da sich das Blut in unserem Beispiel vom Schallkopf fortbewegt, findet hier eine Frequenzverschiebung nach unten statt. Der Empfangskristall registriert eine Frequenz von nur 7,999 MHz. Beide Frequenzen werden nun durch Phasenüberlagerung in einem

Mixer verglichen und der Betrag der Dopplerverschiebung gebildet (siehe Abb. 2.1.2). Die Differenz von 0,001 MHz, also 1 KHz, liegt im hörbaren Bereich und wird über einen Lautsprecher abgestrahlt.

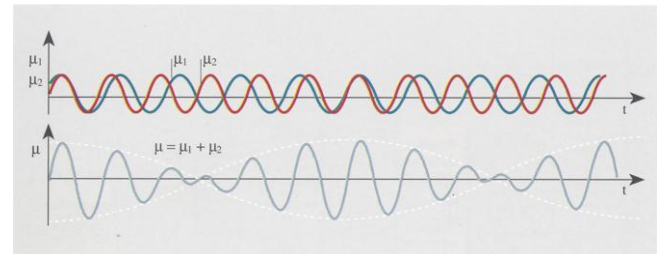


Abb. 2.1.2  
Phasenüberlagerung im Mixer und Entstehung einer Dopplerfrequenz durch Summation und Subtraktion der Sende- und Empfangsfrequenz

Dopplergeräte liefern somit eine der Blutflussgeschwindigkeit proportionale Frequenz. Je schneller nun das Blut fließt, desto höher wird auch die Differenz zwischen gesendetem und empfangenem Signal, desto höher der abgestrahlte Ton.

Würde das Blut im Beispiel der Abb. 2.1.1 mit der gleichen Geschwindigkeit von 12 cm/sec in entgegengesetzter Richtung fließen, fände eine Dopplerverschiebung statt, die von der Sendefrequenz nach oben abweicht – nämlich 8,001 MHz. Bildet man nun wieder die Differenz, entsteht erneut ein Geräusch mit einer Frequenz von 1 KHz.

Für den Untersucher ist also mit diesen einfachen Dopplergeräten nicht zu erkennen, ob sich das Blut von der Sonde fortbewegt oder sich auf die Sonde zubewegt. Aus diesem Grund spricht man bei diesen Geräten von nicht-richtungserkennenden oder nicht- bzw. unidirektionalen Dopplergeräten.

## Der bidirektionale Continuous-Wave Doppler

## 2.2.

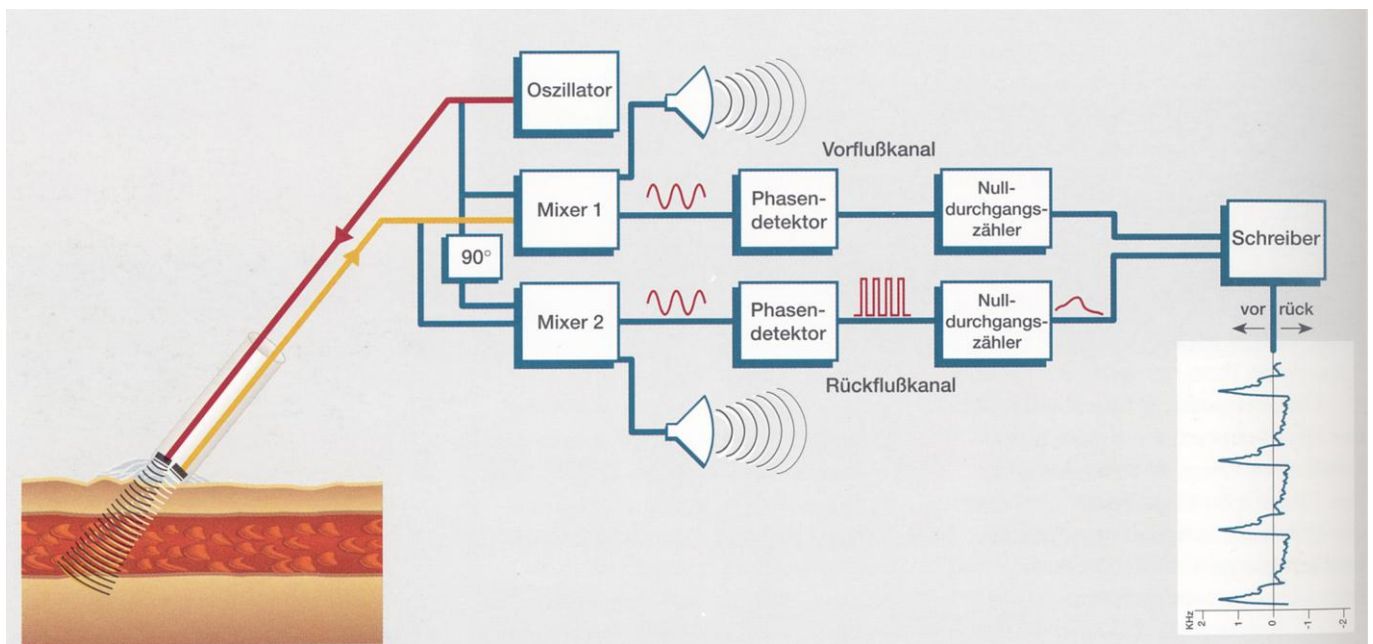


Abb. 2.2.1 Funktionsschema eines bidirektionalen Dopplers

Aufgrund der gegenüber unidirektionalen Taschengerten ungleich aufwendigeren Schaltung sind direktionale oder bidirektionale Doppler in der Lage, die Blutflussrichtung relativ zur Schallsonde zu erkennen (Abb. 2.2.1).

Bei anspruchsvollen Geräten erfolgt dabei eine Trennung der Strömungsrichtung schon beim akustischen Signal. Mittels Stereotechnik werden die entgegengesetzten Strömungen über getrennte Lautsprecher wiedergegeben.

Graphisch wird die Richtung der Blutströmung als Summenkurve auf einem Monitor oder auf einem integrierten Thermo-Array Printer dargestellt. Dabei werden orthograde Strömungen üblicherweise oberhalb und retrograde Strömungen unterhalb einer kontinuierlich dargestellten Nulllinie aufgezeichnet. Um die Dopplerfrequenz in einen proportionalen Ausschlag umzusetzen, verwendet man bei diesen Geräten einen so-

genannten Nulldurchgangszähler (Zero-Crosser).

Hierbei wird auf einfachste Art und Weise die Frequenz des Dopplersignals „ausgezählt“ und in einen analogen Spannungswert konvertiert.

Bei technisch weniger aufwendigen Geräten kann die richtige Darstellung der Summenkurve problematisch werden, sobald die Dopplersonde gleichzeitig zwei gegenläufige Strömungen erfasst, wie dies bei der Untersuchung des Carotis-Stromgebietes häufig der Fall sein kann. Hier wird neben dem Signal der A. carotis communis zusätzlich das gegenläufige Signal der V. jugularis erfasst. Dann nämlich wird die Summenkurve des arteriellen Signals durch die niederfrequenten Signale der Vene gestört und es kommt zu einer falschen optischen Darstellung der arteriellen Summenkurve (die Kurve nähert sich fälschlicherweise der Nulllinie).

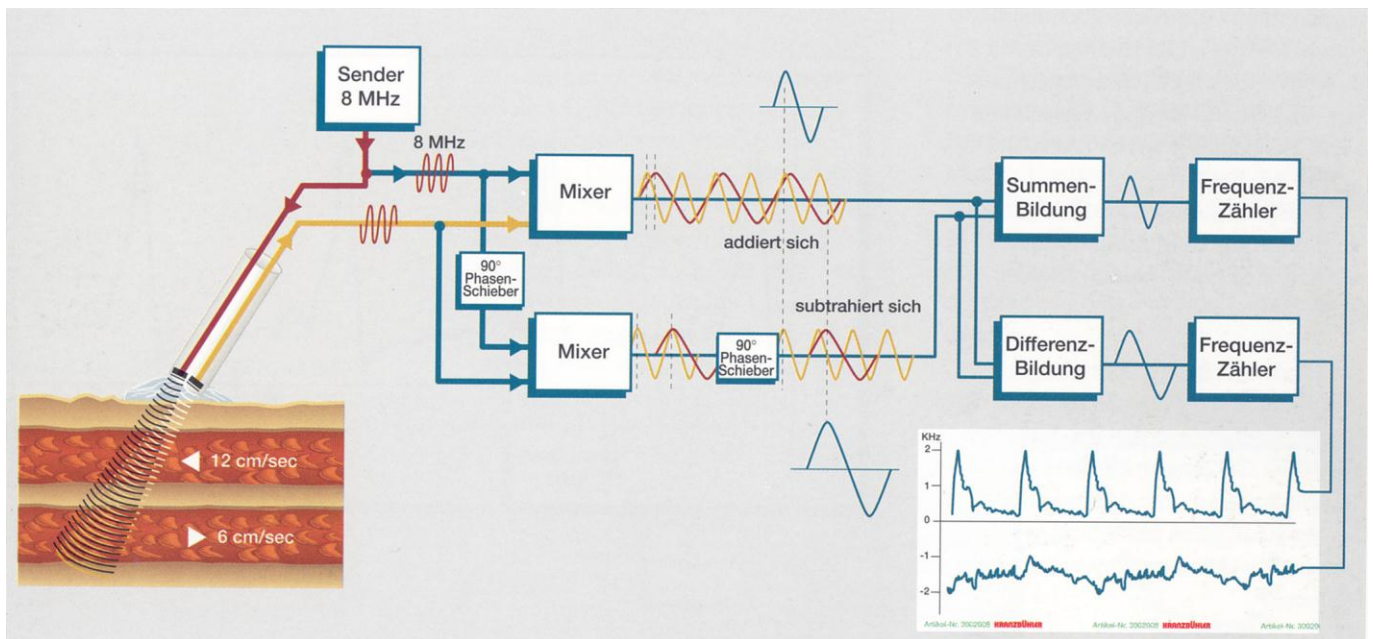


Abb. 2.2.2  
Funktionsschema des Outphaser-Prinzips

Deshalb empfiehlt sich die Verwendung von Geräten, die mit einer sogenannten Outphaser-Technik arbeiten. Diese Geräte trennen durch Phasenvergleich gleichzeitig erfasste Vor- und Rückflusssignale und leiten diese zweikanalig weiter (Abb. 2.2.2).

Dadurch gelingt eine artefaktfreie Registrierung venös überlagerter arterieller Signale und umgekehrt (Abb. 2.2.3).

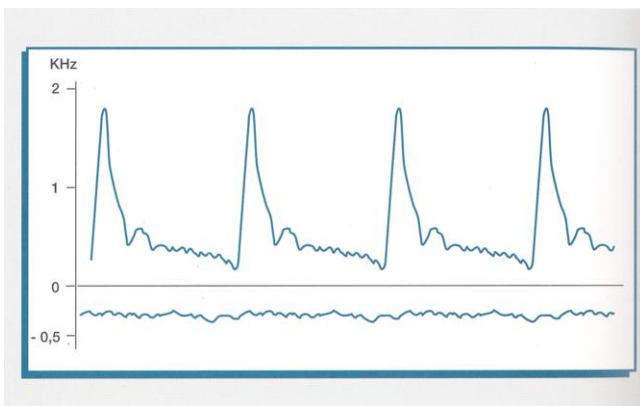


Abb. 2.2.3  
Simultane Darstellung einer arteriellen Vorwärts- und venösen Rückwärtsströmung am Beispiel der A. carotis communis und V. jugularis

Diese Geräte berücksichtigen jedoch nicht die unterschiedlichen Geschwindigkeiten der Erythrozyten über dem Gefäßquerschnitt. Es kommt lediglich zur Aufzeichnung der am häufigsten auftretenden Frequenz – der sogenannten Modalfrequenz.

Sie eignen sich dennoch sehr gut für die qualitative Beurteilung von Blutströmungen, solange man dazu lediglich sekundäre Parameter wie Kurvenform, Flussrichtung oder diastolische Ausschlaghöhe heranzieht. Keinesfalls eignen sie sich jedoch für eine quantitative Beurteilung eines Gefäßprozesses aufgrund der Amplitudenhöhe.



## Die Frequenzspektrumanalyse

## 2.3.

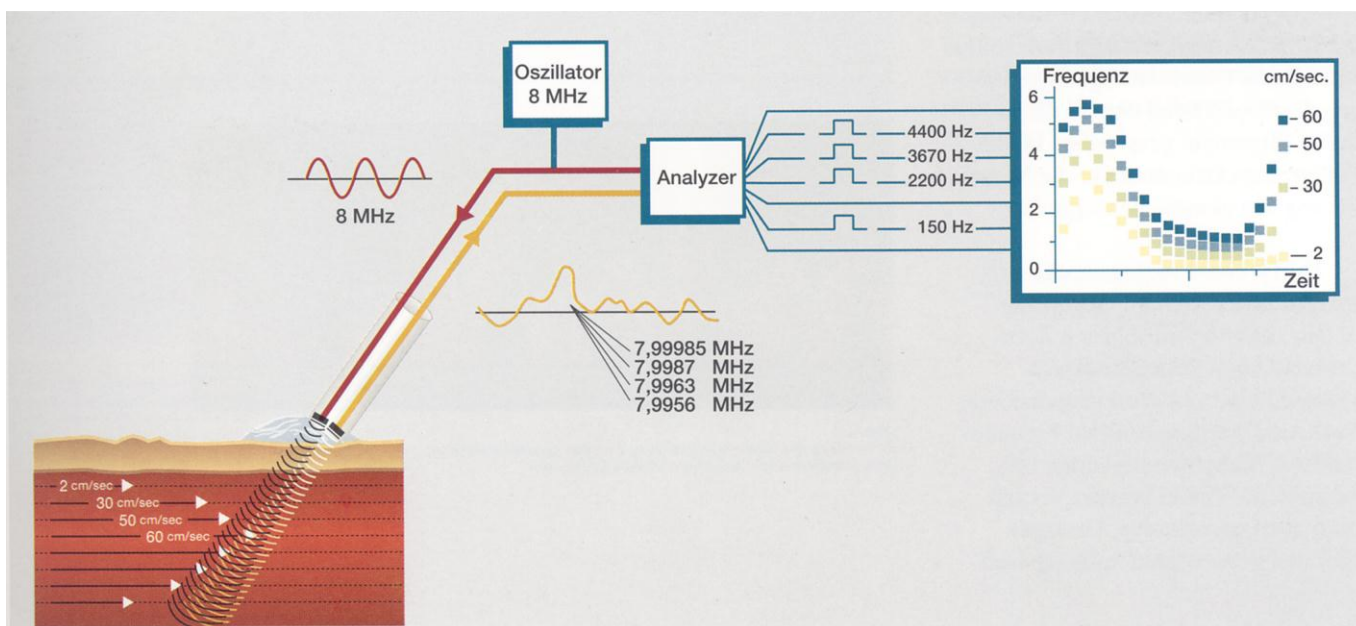


Abb. 2.3.1  
Funktionsschema einer Frequenzspektrumanalyse

Die Frequenzspektrumanalyse trägt der Tatsache Rechnung, dass sich die korpuskularen Blutbestandteile im Gefäßquerschnitt mit unterschiedlichen Geschwindigkeiten bewegen. Die Dopplersonde erfasst in Wirklichkeit nicht nur eine einzige Geschwindigkeit, sondern in der Tat ein Frequenzgemisch, das eben von diesen unterschiedlichen Geschwindigkeiten verursacht wird. Dieses Frequenzgemisch wird einem Analyzer zugeführt. Dieser Analyzer berechnet für jede empfangene Frequenz den Dopplershift relativ zur Sendefrequenz. Die Dopplerfrequenzen werden als Lichtpunkte auf einer vertikalen Frequenz- und einer horizontalen Zeitachse auf einem Monitor übereinander dargestellt (Abb. 2.3.1). Jeder Punkt repräsentiert dabei eine bestimmte Frequenz bzw. Geschwindigkeit.

Jede Geschwindigkeit verursacht also eine eigene Dopplerkurve, die sich übereinander gestellt zu einem Spektrum vereinigen (Abb. 2.3.2). Darüber hinaus gibt eine Frequenzspektrumanalyse Auskunft über die Häufigkeit der einzelnen Geschwindigkeiten. Diese Quantität der vorkommenden Geschwindigkeiten wird über die Intensität oder die Farbe des jeweiligen Lichtpunktes repräsentiert. Besonders häufig auftretende Geschwindigkeiten werden im Beispiel der Abb. 2.3.3 entsprechend hell, selten auftretende Geschwindigkeiten entsprechend dunkel dargestellt. Allgemein gesprochen ist die Frequenzspektrumanalyse die Visualisierung des akustischen Signals.

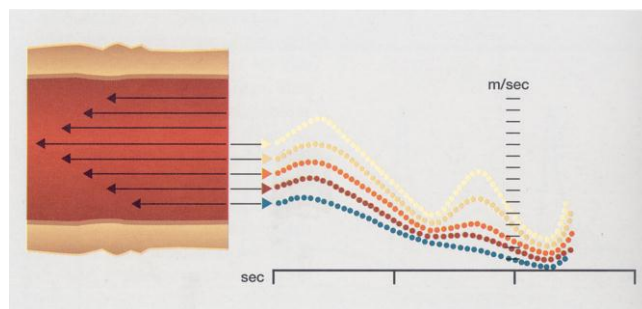


Abb. 2.3.2  
Entstehung eines Spektrums durch Übereinanderstellen der von den einzelnen Geschwindigkeiten verursachten Dopplerkurven

Durch eine Frequenzspektrumanalyse lassen sich im Gegensatz zu den zuvor beschriebenen Zero-Crossern auch geringgradige Stenosen eindrucksvoll visualisieren. Auch sind die dargestellten Frequenzen bzw. Geschwindigkeiten bei bekanntem Winkel korrekt, so dass dann auch quantitative Aussagen über den Stenosegrad zulässig sind.

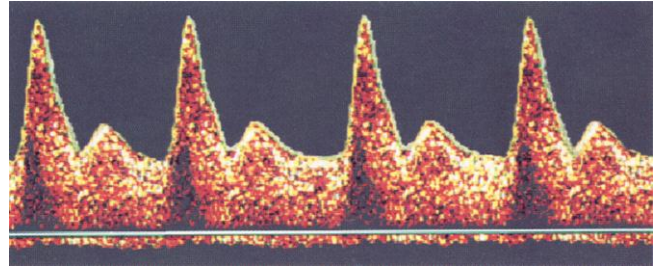


Abb. 2.3.3  
Darstellung der Häufigkeitsverteilung einzelner Geschwindigkeiten über Intensität oder Farbe der einzelnen Lichtpunkte



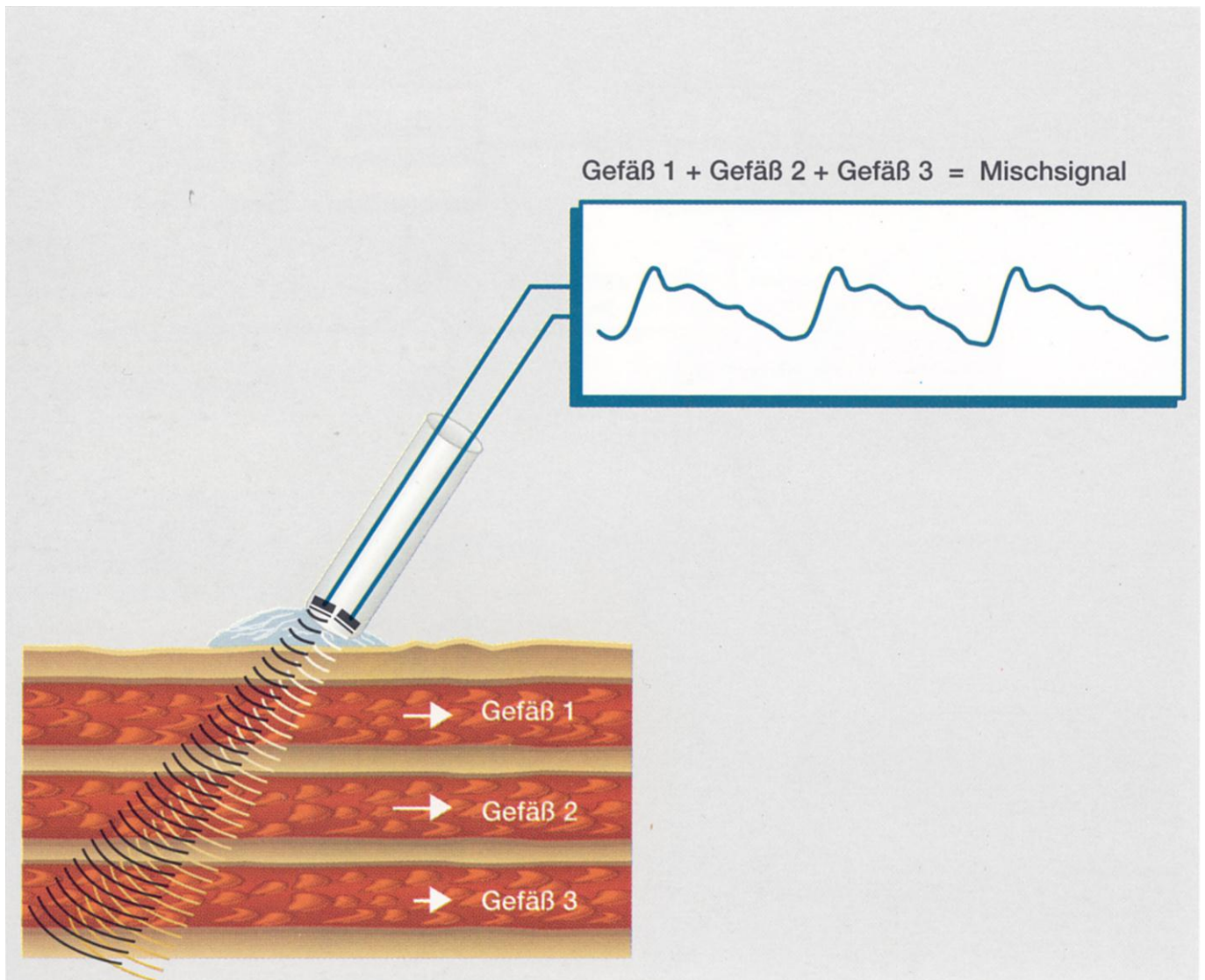


Abb. 2.4.1

Keine Differenzierungsmöglichkeit zwischen einzelnen Gefäßen bei gleichzeitiger Erfassung mehrerer Gefäße mit gleicher Flussrichtung bei CW-Verfahren

Die bisher beschriebene Continuous-Wave Dopplertechnik versagt, wenn der Schallstrahl gleichzeitig mehrere Gefäße mit gleicher Flussrichtung erfasst. Dann nämlich empfangen diese Geräte ein Mischsignal von allen entlang der Strahlenachse gelegenen Gefäßen. Somit kann zwischen den

einzelnen Gefäßen nicht mehr differenziert werden (Abb. 2.4.1). Gepulste Dopplergeräte hingegen arbeiten tiefenselektiv. Mit Hilfe dieser Technik gelingt die Erfassung einer Blutströmung innerhalb eines definierten, frei wählbaren Tiefenbereichs.

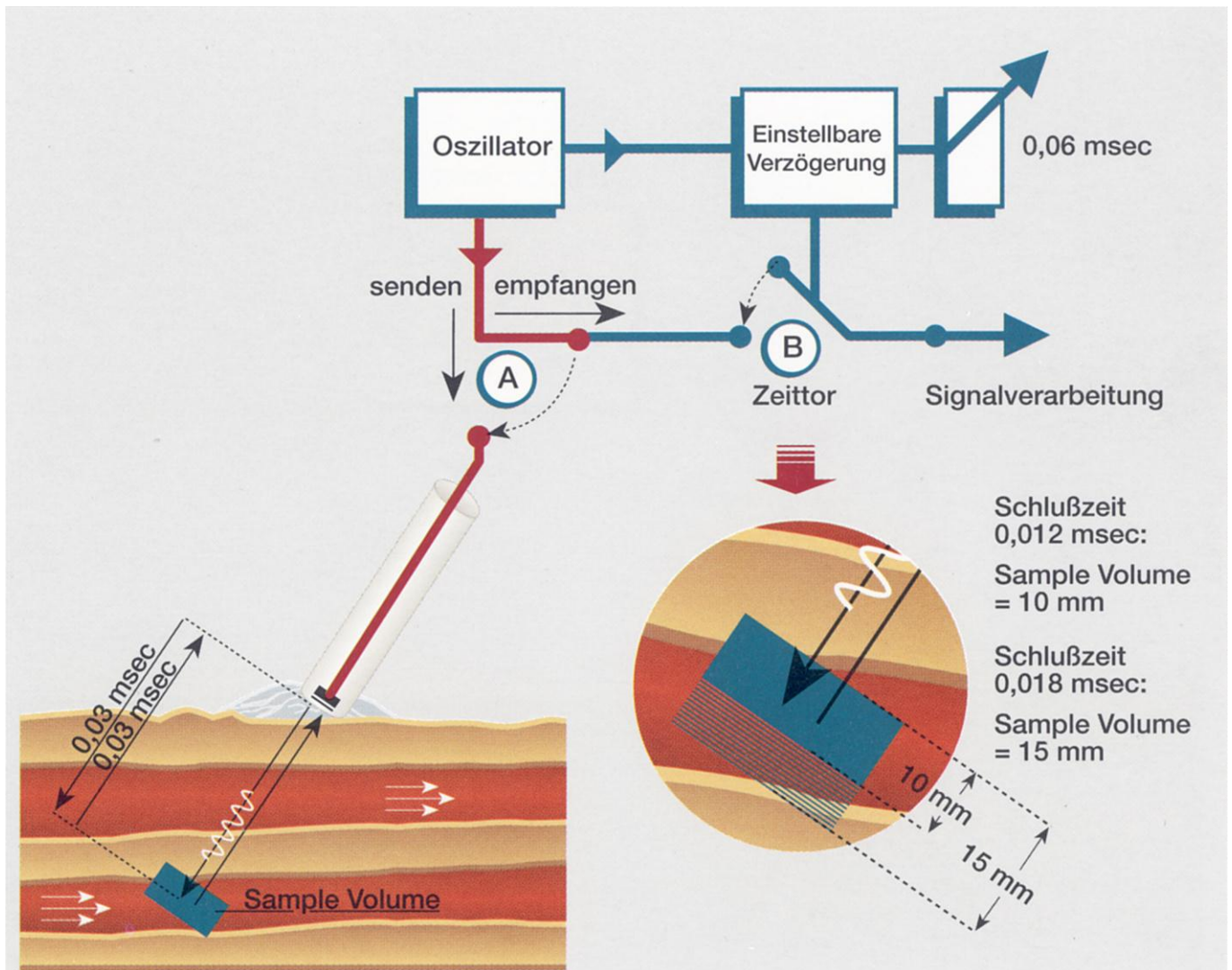


Abb. 2.4.2  
Funktionsschema eines gepulsten Dopplers

In Abb. 2.4.2 ist das Funktionsschema eines gepulsten Dopplergerätes dargestellt. Gegenüber der Continuous-Wave-Technik arbeiten diese Geräte mit nur einem Kristall. Dieser ist sowohl Sender als auch Empfänger; jedoch strahlt dieser Kristall nicht kontinuierlich Ultraschall ab. Er sendet vielmehr nur einen kurzen Schallimpuls, einen sogenannten „Burst“ aus, der nur wenige Bruchteile einer Millisekunde anhält. Sodann wird der Kristall über eine Schaltung (A) auf Empfang geschaltet. Aufgrund der bekannten Schallgeschwindigkeit von ca. 1.540 m/s im Gewebe, berechnet das Gerät nun die Zeit, die der Impuls benötigt, um in eine bestimmte, vom Anwender vorgewählte Tiefe und wieder zurück zum Kristall zu gelangen.

Genau zu diesem Zeitpunkt schließt sich kurzzeitig das Zeittor (B). Die Signale aus der gewünschten Tiefe können passieren. Echos, die vor und nach dieser berechneten Laufzeit eintreffen, werden ignoriert. Unmittelbar, nachdem die Signale das Zeittor passiert haben, wird der Kristall wieder auf Senden geschaltet und ein neuer Impuls generiert.

Den Bereich, aus dem man die Signale ableitet, nennt man Messvolumen oder Sample Volume, da der Schallimpuls eine dreidimensionale Ausdehnung hat. Während die laterale Ausdehnung des Sample Volumens vom Durchmesser des Kristalls abhängt und somit nicht verändert werden kann, ist die axiale Ausdehnung variabel, indem man die zeitliche Länge der Empfangsbereitschaft – also die Schlusszeit des Zeittors – variiert.



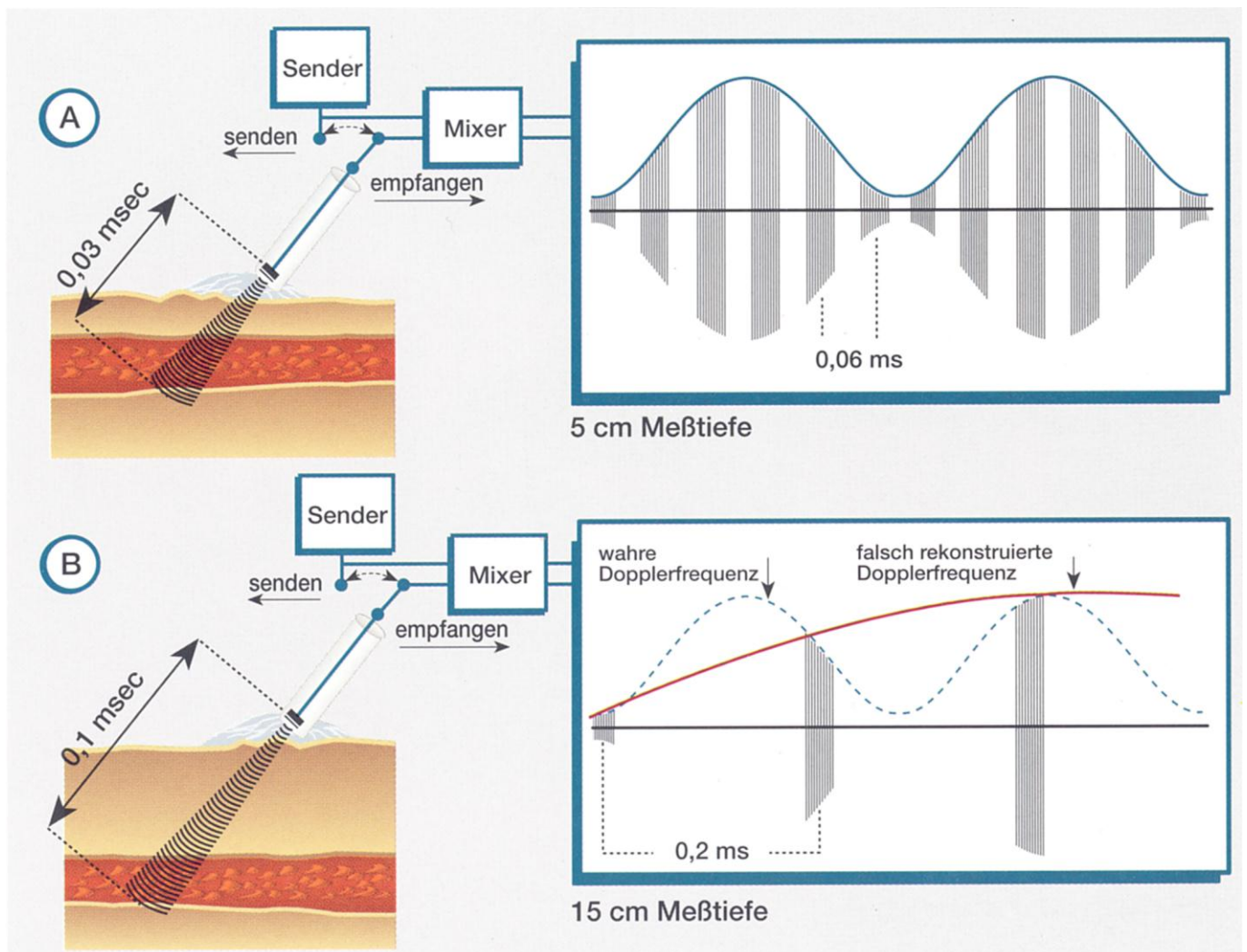


Abb. 2.4.3  
Abhängigkeit der PRF von der gewünschten Messtiefe und daraus resultierende Rekonstruktion der Dopplerfrequenz

Die Häufigkeit, also die Frequenz, mit der die Impulse ausgesendet werden, nennt man Pulswiederholungsfrequenz oder PRF (Pulse Repetition Frequency). Diese ist abhängig von der gewünschten Messtiefe. Je tiefer das Sample Volume liegt, desto größer wird die Wartezeit zwischen den einzelnen Impulsen – desto geringer ist also die PRF.

Wird, wie in Abb. 2.4.3 dargestellt, in einer Tiefe von ca. 5 cm gemessen, beträgt die Zeit zwischen zwei Sendepulsen ca. 0,06 ms. Die PRF liegt dann bei etwa 16,6 KHz. In einer Tiefe von 15 cm hingegen, beträgt die PRF nur noch ca. 5 KHz, da der Schallimpuls für Hin- und Rückweg ca. 0,2 ms benötigt. Die gepulste Technik bedingt, dass die Dopplerkurve nicht als kontinuierliches Signal zur Verfügung steht. Sie besteht aus einzelnen Empfangssegmenten,

auf deren Grundlage das Gerät die Dopplerkurve rekonstruiert.

Ist die PRF im Verhältnis zur Doppelfrequenz hoch, die Messtiefe also gering, ist eine Rekonstruktion der Dopplerkurve unproblematisch, da entsprechend viele Empfangssegmente zur Verfügung stehen (Abb. 2.4.3 A).

Ist im umgekehrten Fall die PRF gegenüber der Dopplerfrequenz gering, ergibt sich ein Messfehler, den man als Aliasing bezeichnet.

Hierbei kommt es zu einer falschen Rekonstruktion der Wellenform aufgrund einer zu geringen Anzahl von einzelnen Empfangssegmenten (Abb. 2.4.3 B).

Im Frequenzspektrum macht sich das Aliasingphänomen dadurch bemerkbar, indem die Kurve an einem bestimmten Limit abgeschnitten und paradoxerweise unterhalb der

Nulllinie dargestellt wird. Dieses Limit ist die maximal messbare Dopplerfrequenz. Sie ist abhängig von der Messtiefe und damit von der PRF und wird als Nyquist-Limit bezeichnet (Abb. 2.4.4 A).

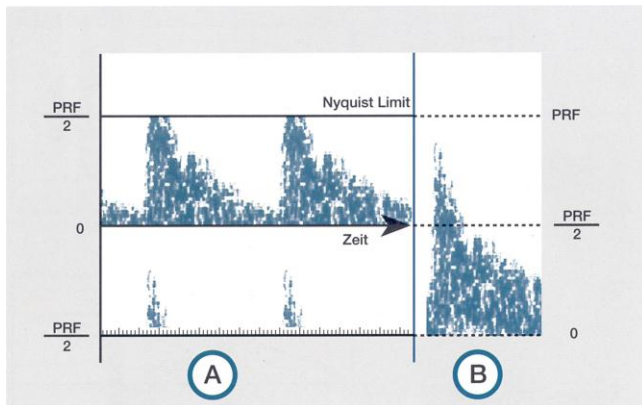


Abb. 2.4.4 (A, B)  
Darstellung des Aliasing-Phänomens bei Erreichen des Nyquist-Limit (A) und Korrektur der Darstellung durch Verschieben der Nulllinie (B)

Dieses Nyquist-Limit wird immer dann erreicht, wenn die höchste messbare Dopplerfrequenz mehr als die Hälfte der PRF beträgt:

$$\text{Nyquist-Limit} = \frac{\text{PRF}}{2}$$

Durch Verschieben der Nulllinie lässt sich die Darstellung elektronisch korrigieren. Aller-

dings ist dann lediglich nur eine Flussrichtung darstellbar (Abb. 2.4.4 B).

Darüber hinaus kann die Dopplerfrequenz durchaus derart hoch sein, dass ein mehrfaches Aliasing einsetzt, welches sich im Frequenzspektrum als breites Frequenzband bemerkbar macht (Abb. 2.4.5).

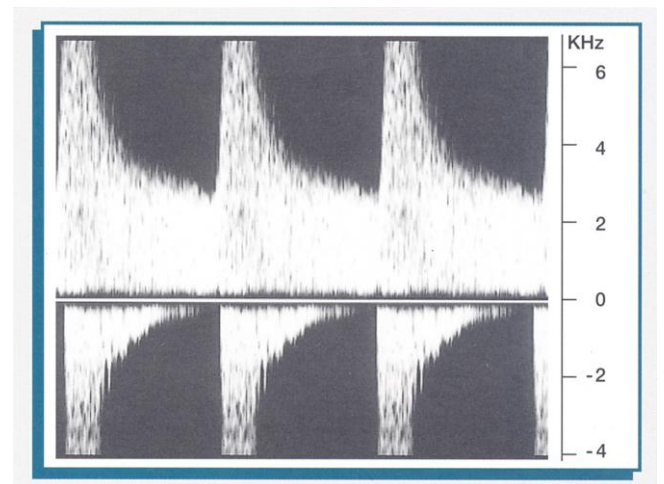


Abb. 2.4.5  
Darstellung eines mehrfachen Aliasing während der Systole

Mit gepulsten Dopplergeräten ist daher keine Messung beliebig hoher Geschwindigkeiten möglich.

## Das Duplex-System

2.5.

Als Duplex-System bezeichnet man die Kombination aus Ultraschallschnittbildgerät und Dopplereinrichtung. Entsprechend den umfangreichen Anwendungsmöglichkeiten solcher Geräte werden auch mannigfaltige Techniken angeboten. Allen gemeinsam ist jedoch, dass sich das Sample Volume unter Sicht platzieren lässt und gleichzeitig oder alternierend zum Schnittbild des Dopplerspektrums abgeleitet werden kann.

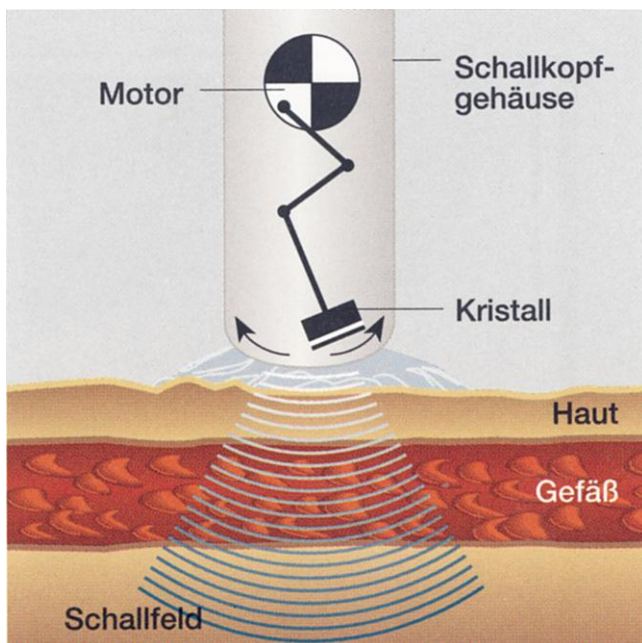


Abb. 2.5.1  
Mechanischer Sektorschallkopf (Wobbler)

Ursprünglich wurden hierfür sogenannte mechanische Sektor-Scanner verwendet. Das Prinzip liegt darin, dass ein Kristall (oder mehrere Kristalle) auf einer Kreisbahn hin- und herbewegt werden (Wobbler, Abb. 2.5.1) oder rotieren (Rotationsverfahren, Abb. 2.5.2).

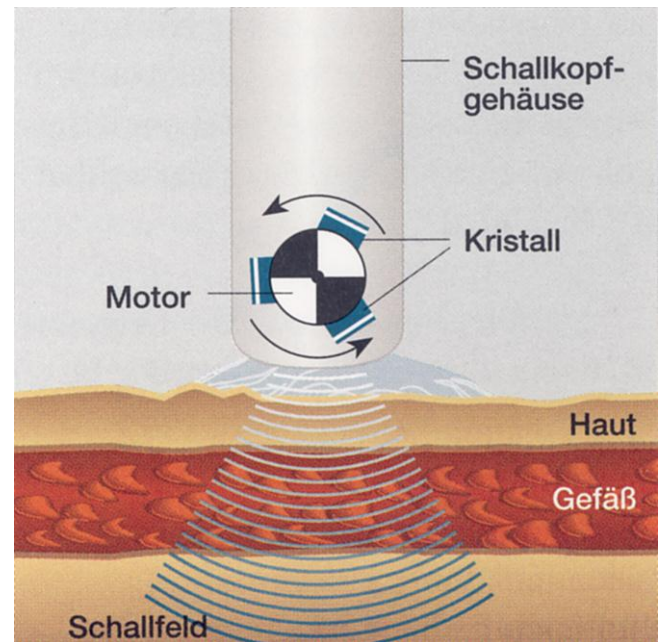


Abb. 2.5.2  
Mechanischer Sektorschallkopf (Rotationsverfahren)

Auf dem Ultraschallbild kann durch Anwahl der entsprechenden Funktion eine Linie eingeblendet werden, auf der das Sample Volume verschiebbar ist. Das Sample Volume wird im gewünschten Gefäßabschnitt positioniert. Mittels einer Taste oder eines Fußschalters wird der Kristall gestoppt und das 2D-Bild eingefroren. Der Kristall sendet nun im gepulsten Betrieb Schallimpulse entlang der Achse der eingeblendeten Linie und leitet so das Dopplerspektrum ab (Abb. 2.5.3). Im CW-Betrieb repräsentiert diese Linie den Schallstrahl.



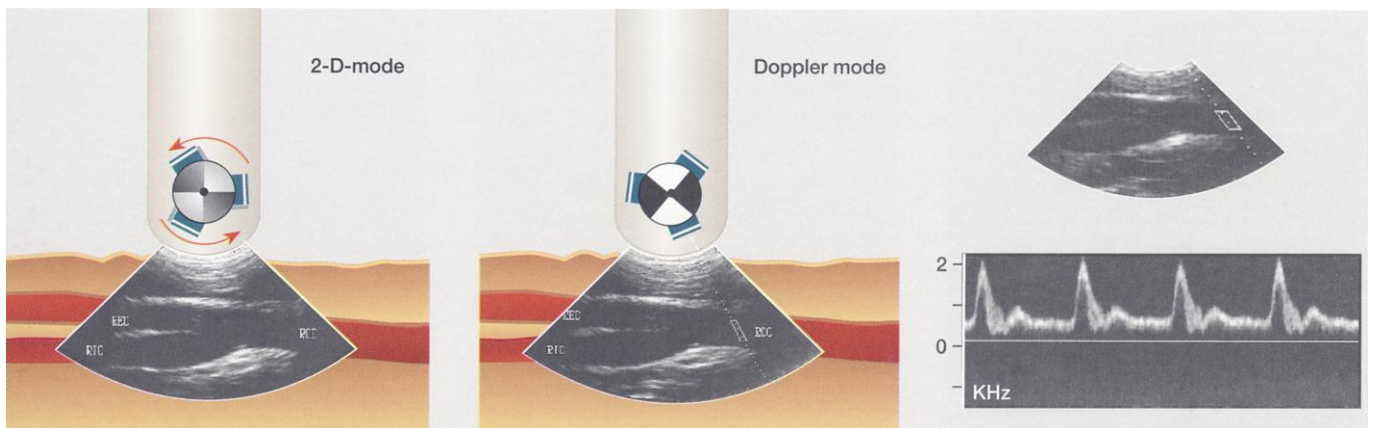


Abb. 2.5.3  
Ableitung eines Dopplerspektrums mit Hilfe eines mechanischen Duplex-Systems

Nachteilig hierbei ist, dass 2D-Bild und Spektrum nicht simultan dargestellt werden können. Darüber hinaus ist während der Doppleruntersuchung eine Verschiebung des Schallkopfes möglich, wodurch die reale Position des Sample Volumes oder der CW-Linie nicht mehr mit der angezeigten Position in der eingefrorenen 2D-Darstellung übereinstimmt. Weiterhin unterliegen diese Schallköpfe durch das ständige Abbremsen des Kristalls starken mechanischen Belastungen.

Auf der anderen Seite bietet diese Technik ein hervorragendes Dopplersignal, da die Energie nicht gleichzeitig für 2D-Bild und Doppler eingesetzt werden muss, wie dies bei der heute verbreiteten Array-Technik der Fall ist.

Array-Schallköpfe arbeiten mit einer Vielzahl von nebeneinanderliegenden Kristallen.

Entsprechend ihres Abstrahlverhaltens werden diese unterteilt in Linear-Arrays (Abb. 2.5.4), Convex-Arrays (Abb. 2.5.5) oder Phased-Arrays (Abb. 2.5.6), die auch als elektronische Sektor-Scanner bekannt sind. Das sektorförmige Abstrahlverhalten der Phased-Arrays wird über eine zeitlich versetzte Ansteuerung der einzelnen Kristalle oder Kristallgruppen erreicht. Diese Schallkopftechnologien ermöglichen die simultane Darstellung von 2D-Bild und Dopplerspektrum. Somit ist eine ständige Korrektur des Sample Volumes oder der CW-Linie unter Sicht möglich. Gleichzeitig unterliegen diese elektronischen Arrays keinen mechanischen Belastungen.

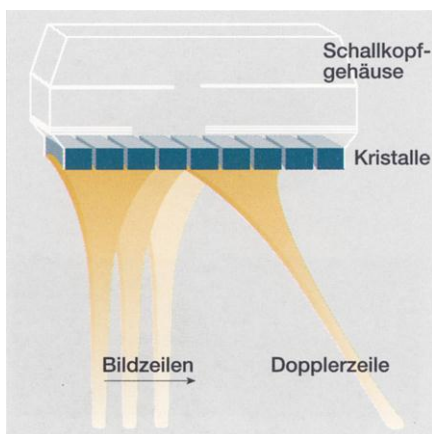


Abb. 2.5.4  
Abstrahlverhalten eines Linear-Arrays

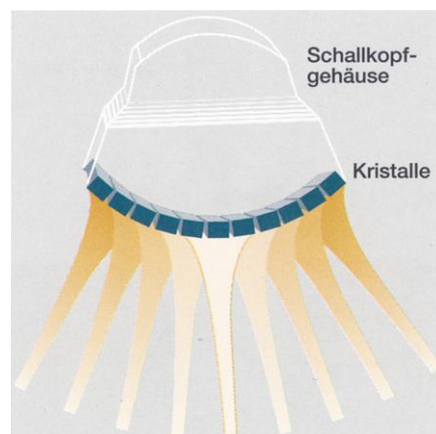


Abb. 2.5.5  
Abstrahlverhalten eines Convex-Arrays

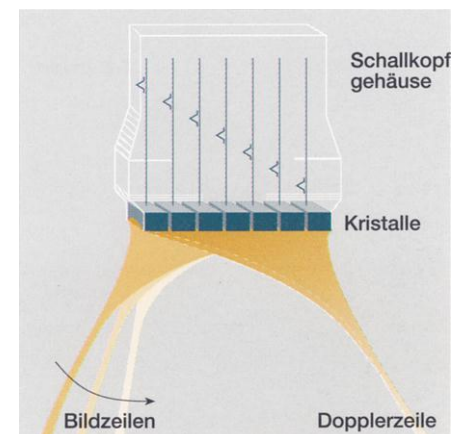


Abb. 2.5.6  
Abstrahlverhalten eines Phased-Arrays

## Das Farb-Duplex-System

## 2.6.

Die farbkodierte Dopplersonographie ist auch als CFI (Colour Flow Imaging) oder Flächendopplersonographie bekannt. Im Gegensatz zu herkömmlichen Duplex-Systemen baut ein Farbduplexgerät nicht nur ein Messvolumen, sondern eine Vielzahl von Sample Volumens auf jeder Ultraschallzeile auf (Abb. 2.6.1).

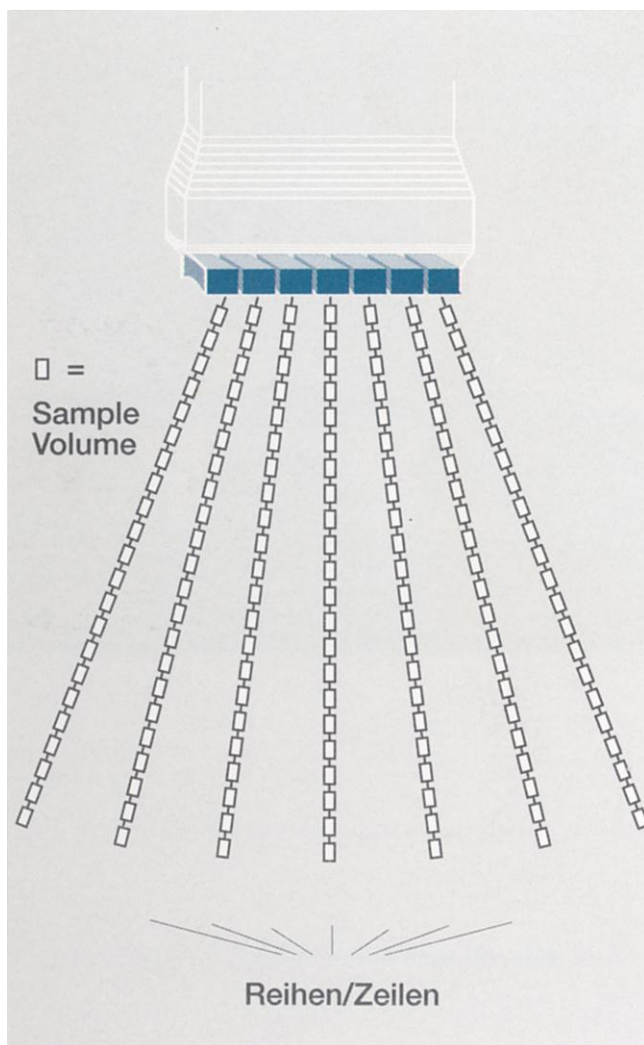


Abb. 2.6.1  
Aufbau einer Vielzahl von Sample Volumens bei einem CFI-Phased-Array-Schallkopf

Auch werden die gleichzeitig mit der 2D-Information abgeleiteten Dopplersignale nicht als Frequenzspektrum, sondern als farbkodierte Information positionskorrekt im Schnittbild eingeblendet. Blutströmungen auf den Schallkopf zu werden dabei üblicherweise rot und sich vom Schallkopf entfer-

nende Blutströmungen blau kodiert (Abb. 2.6.2).

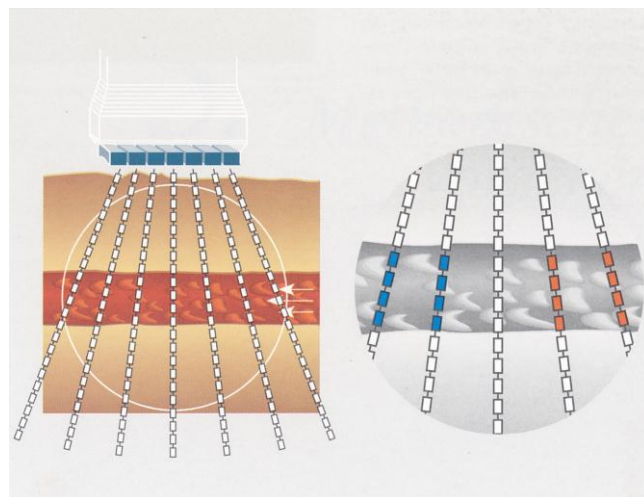


Abb. 2.6.2  
Farbcodierung bei einem Farb-Duplex-System in Abhängigkeit von der Strömungsrichtung

Der Untersucher erhält so rasch einen Überblick über die hämodynamischen Verhältnisse im untersuchten Gebiet. Allerdings erlaubt die Farbe allein keine quantitative Aussage.

Aus diesem Grund ist die zusätzliche Darstellung des Frequenzspektrums nach wie vor unerlässlich.

Dazu kann zusätzlich wie bei herkömmlichen Duplex-Systemen in der sogenannten „region of interest“ das Sample Volume „in der Farbe“ positioniert und das Dopplerspektrum zusätzlich abgeleitet werden (Abb. 2.6.3).

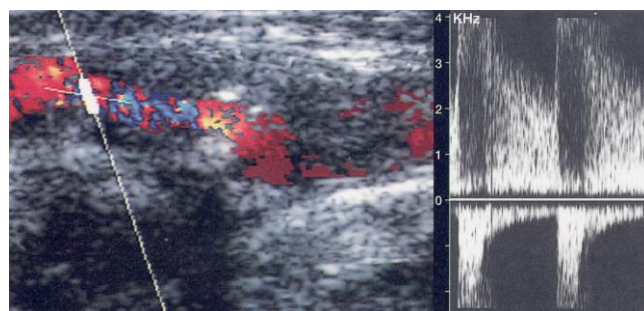


Abb. 2.6.3  
Ableitung eines Frequenzspektrums aus der Farbdarstellung (Hochgradige Stenose der A. carotis interna)



Die richtige Sendefrequenz

3.1.

Grundsätzlich wird die eingestrahlte Ultraschallenergie vom Gewebe absorbiert und teilweise reflektiert. Daher nimmt die Intensität des Schalls mit zunehmender Tiefe kontinuierlich ab. Je kürzer die Wellenlänge – je höher also die Sendefrequenz -, desto stärker ist der Intensitätsverlust. Daraus folgt, dass mit steigender Sendefrequenz die Eindringtiefe des Schalls abnimmt.

So beträgt der Arbeitsbereich einer

8-10 MHz-Sonde	ca.	8-25 mm
4-5 MHz-Sonde	ca.	15-50mm
2 MHz-Sonde	ca.	30-120mm

Um die in unterschiedlichen Tiefen liegenden Gefäße optimal beschallen zu können, empfiehlt sich deshalb die Verwendung unterschiedlicher Sendefrequenzen. Für oberflächennah gelegene Gefäße wie die A. tibialis

posterior, A. dorsalis pedis, A. radialis, die Orbitalarterien sowie für oberflächennahe Venen empfiehlt sich die Verwendung einer 8 MHz-Sonde.

Für tiefliegende Arterien wie z.B. die A. femoralis, A. poplitea, A. subclavia, das Carotis-Stromgebiet sowie für Untersuchungen des tiefliegenden venösen Systems verwendet man üblicherweise die 4 MHz-Sonde. Für die Beschallung intrakranieller Gefäße ist ausschließlich eine 2 MHz-Sonde in gepulstem Betrieb geeignet.

Ebenso werden 2 MHz-Sonden auch in Verbindung mit Fetal-Puls-Detektoren verwendet, um fetale Herzaktivität in der Frühschwangerschaft nachzuweisen. Diese Sonden arbeiten jedoch im Continuous-Wave-Betrieb.

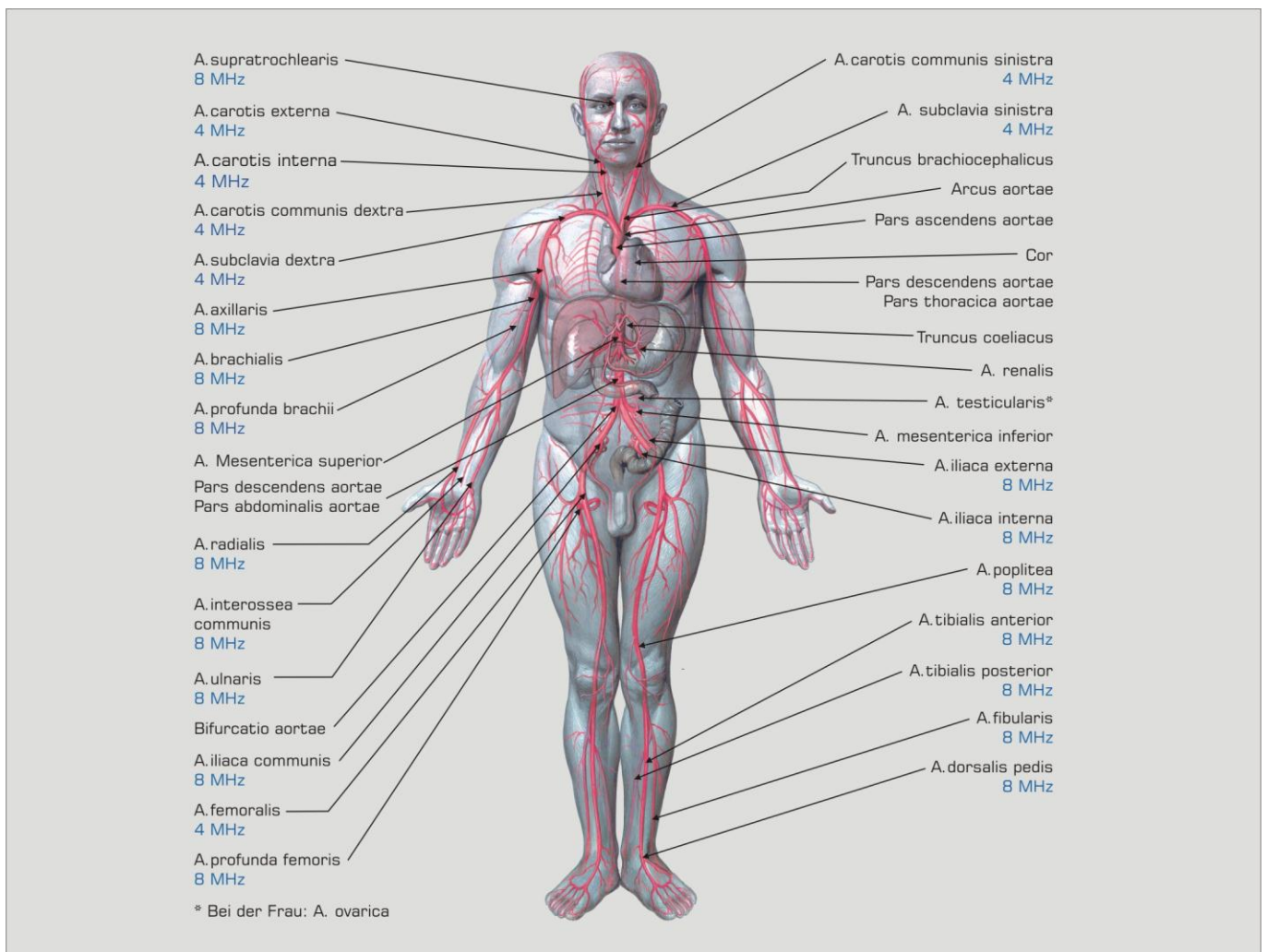


Abb. 3.1.1

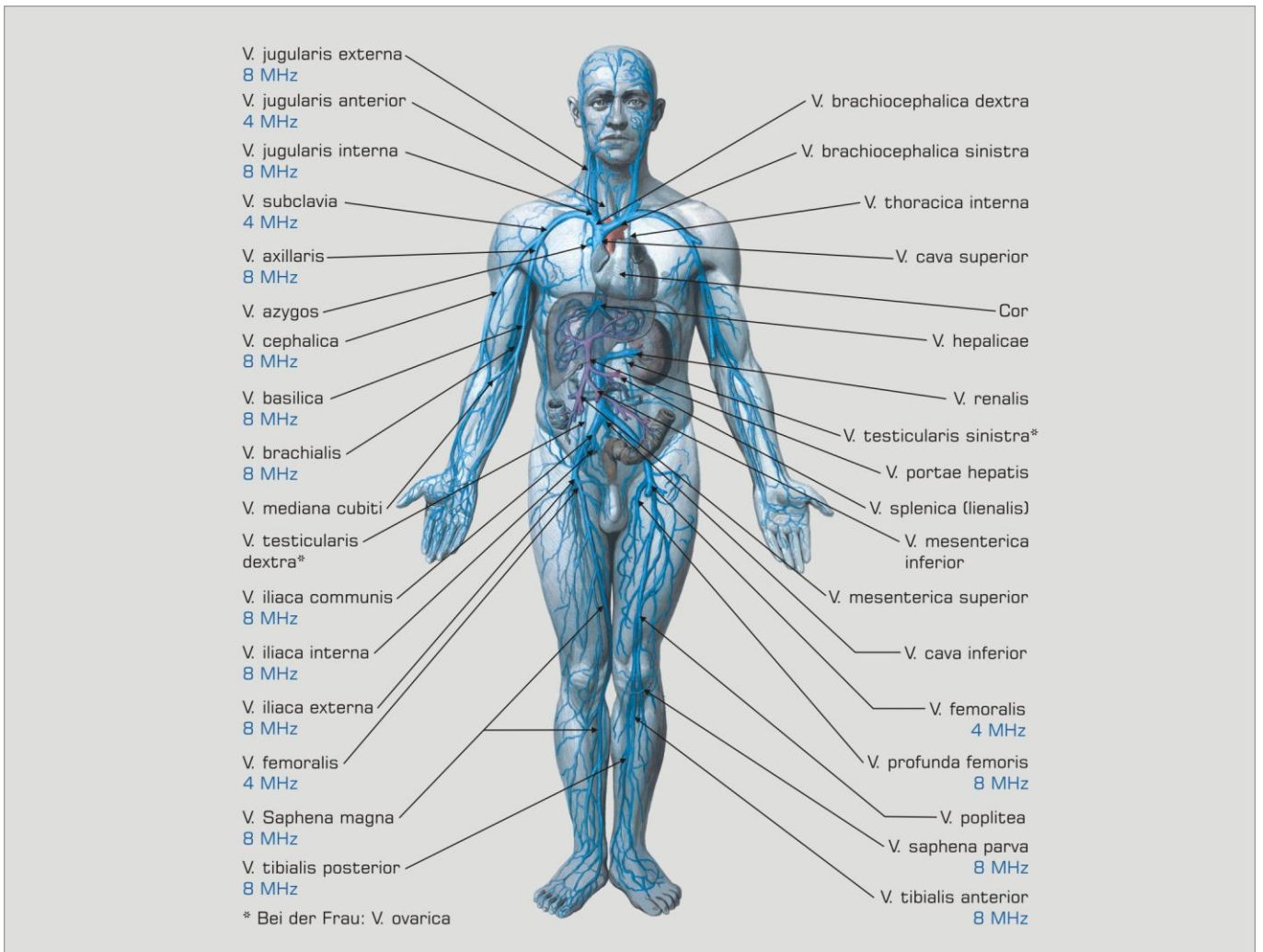


Abb. 3.1.2

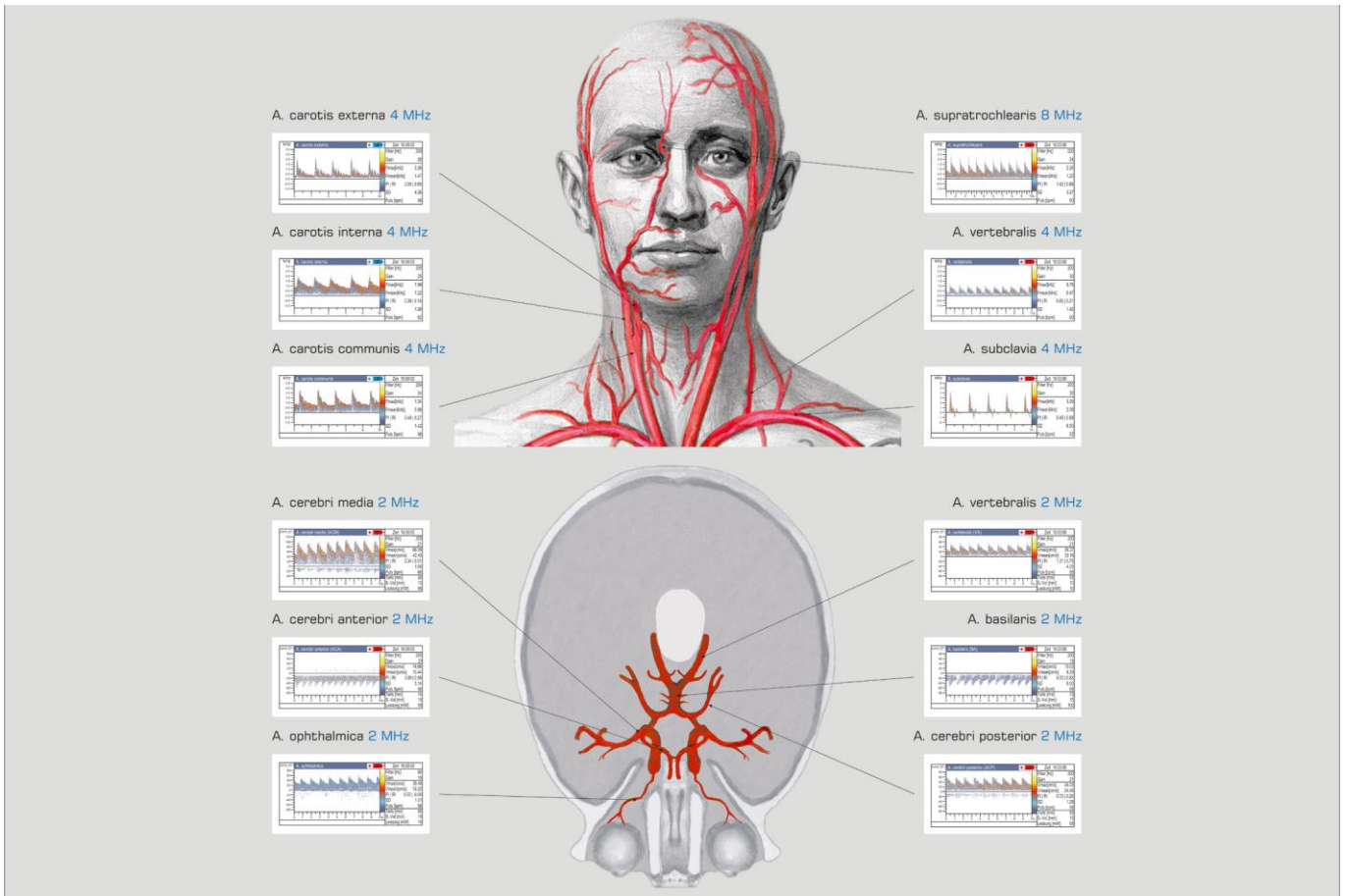


Abb. 3.1.3



Die Sondenpositionierung

3.2.

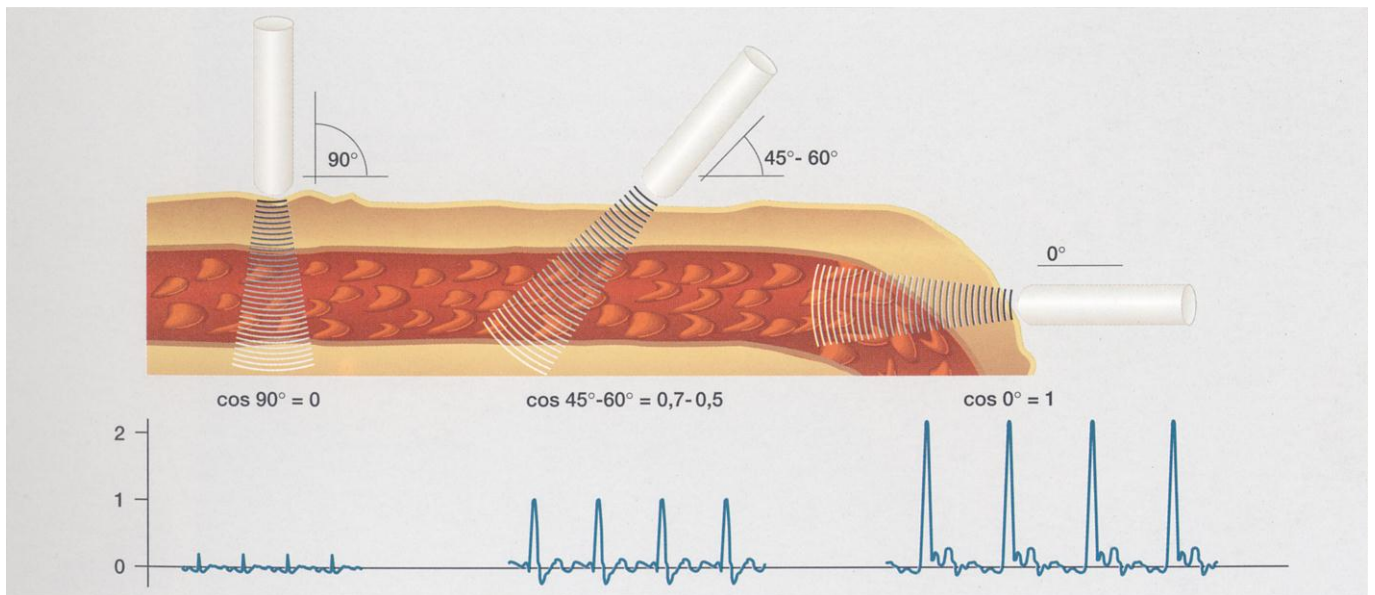


Abb. 3.2.1  
Veränderung des Dopplershift in Abhängigkeit des Einstrahlwinkels

Nach Auswahl der richtigen Sendefrequenz wird die Sonde unter Verwendung eines Ultraschall-Kontaktgels über dem zu untersuchenden Gefäß platziert. Das Kontaktgel wirkt dabei als Kopplungsmedium, da sich zwischen Hautoberfläche und Sonde keine Luft befinden darf, die als Totalreflektor wirken würde. Keinesfalls sollte eine Elektrodencreme als Kopplungsmedium verwendet werden, da dies zu irreparablen Schäden an den Sonden führen kann.

Bei der Platzierung der Sonde sollte darauf geachtet werden, dass zunächst ein Winkel zwischen 45° und 60° zwischen Sonde und Hautoberfläche eingehalten wird. Da die Gefäße oft parallel zur Hautoberfläche laufen, kann daher meist schon auf Anhieb mit einem recht guten Signal gerechnet werden. Wie schon beschrieben, ist der Winkel zwischen Gefäßlängsachse und Ultraschallstrahl von großer Bedeutung, da die Frequenzverschiebung umso größer wird, je spitzer der Winkel zwischen beiden Achsen ist. Eine gerade Positionierung der Sonde im 90° Winkel über der Gefäßachse ruft nahezu keine Frequenzverschiebung mehr hervor, da der Cosinus des Winkels  $90^\circ = 0$  ist (Abb. 3.2.1). Stellt sich das Gefäß als Geräuschmuster über den Doppler dar, wird die Sondenposition optimiert, indem der Aufsatz-

punkt beibehalten wird und die Sonde lediglich in ihrem axialen und tangentialen Winkel zur Gefäßachse gedreht wird (Abb. 3.2.2). Die Position ist dann als optimal anzusehen, wenn sich das akustisch reinste Dopplergeschwimm darstellt.

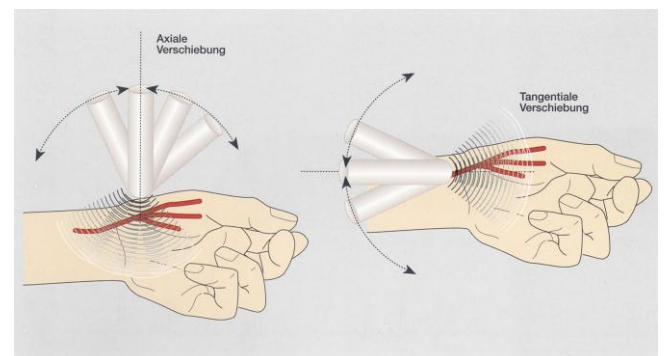


Abb. 3.2.2  
Auffinden der optimalen Sondenposition durch axiale und tangentielle Verschiebung

Da die Dopplersonographie in erster Linie ein akustisches diagnostisches Verfahren ist, dient jede graphische Registrierung lediglich zur Dokumentation und als optische Hilfe. Die optimale Sondenposition sollte sich daher primär am akustischen Signal orientieren.



### Die Geräuschcharakteristika

### 3.3.

Da Venen einen relativ konstanten Blutfluss aufweisen, stellen sich diese als nahezu konstantes Heulgeräusch dar.

Arterien hingegen unterliegen starken Pulsationen. Daher entsteht bei deren Untersuchung während der Systole aufgrund des beschleunigten Blutflusses ein recht hoher Ton, dessen Höhe diastolisch abnimmt.

Bei einem ungestörten laminaren Fluss klingt das Dopplersignal sauber und rein. Im Bereich stenosierter Gefäßabschnitte hingegen treten starke Beschleunigungen und Turbulenzen auf. Daher klingt das Signal im Stenosebereich rau und knirschend (Schritte im Kies).

## Diagnostik mittels unidirektionaler Doppler 4.1.

### Die Doppler-Blutdruckmessung

Die wichtigste Applikation unidirektionaler Geräte bei der Diagnostik peripherer Arterien ist die Doppler-Blutdruckmessung zur Bewertung peripherer arterieller Perfusion.

Die Doppler-Blutdruckmessung ermöglicht auf einfache Art und Weise den Nachweis eines Strombahnhindernisses in den Extremitätenarterien. Da jede hämodynamisch wirksame Stenose – mit Ausnahme bei gleichzeitiger Mediasklerose – poststenotisch zu einem Druckabfall in der jeweiligen Arterie führt, wird der Druck möglichst weit distal gemessen.

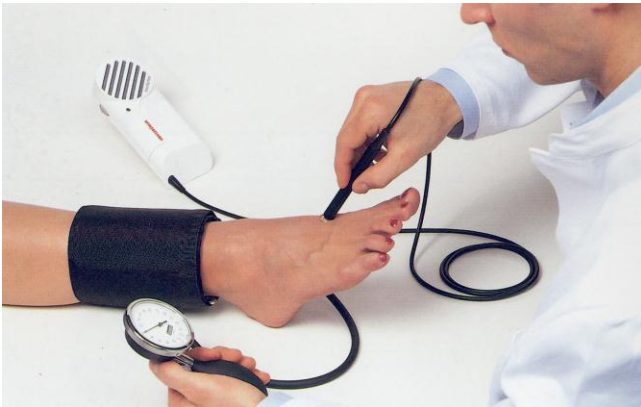

Abb. 4.1.1  
Ableitung der A. dorsalis pedis zur Druckmessung über der A. tibialis anterior

Üblicherweise platziert man dabei eine Blutdruckmanschette oberhalb des Sprunggelenks. Unter Verwendung eines Ultraschall-Kontaktgels wird sodann die A. dorsalis pedis im Bereich des Fußrückens (Abb. 4.1.1) in der Verlängerung zwischen 1. und 2. Zehe und anschließend die A. tibialis posterior dorsal des Innenknöchels aufgesucht (Abb. 4.1.2). Wie unter Abschnitt 3 beschrieben, wird das Signal optimiert. Anschließend wird die Manschette rasch auf übersystolische Werte aufgepumpt, bis das pulsatile Geräusch verstummt.

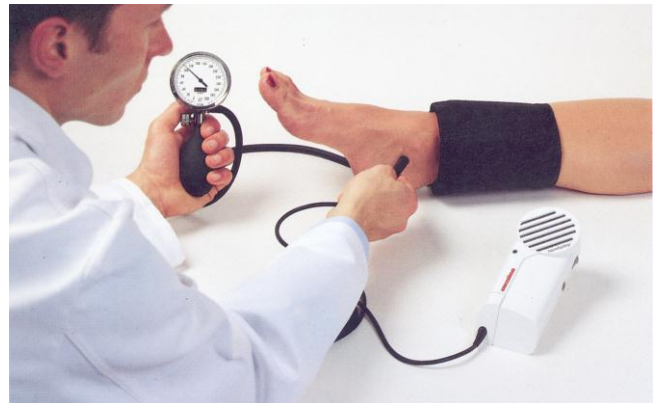


Abb. 4.1.2  
Untersuchung der A. tibialis posterior

Nun wird der Druck langsam abgelassen. Beim ersten hörbaren Geräusch wird der systolische Wert auf dem Manometer abgelesen. Dieser Wert entspricht dabei dem Druck in Höhe der Manschette. Als Referenzwert wird sodann der Druck über der A. brachialis am Oberarm herangezogen (Abb. 4.1.3).

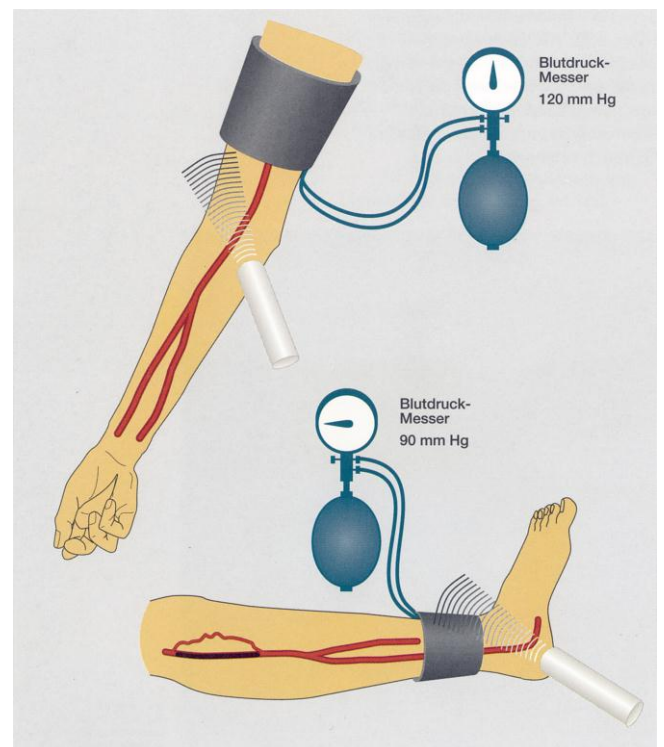


Abb. 4.1.3  
Doppler-Blutdruckmessung (modifiziert nach Rudofsky)



Hierbei empfiehlt sich die beidseitige Messung, um einerseits den höheren Wert zu berücksichtigen und andererseits Hinweise auf eine eventuelle Subclavia-Stenose zu erhalten.

Zur Bewertung des Schweregrades wird die Bildung eines Dopplerindex empfohlen. Dafür wird der Quotient aus Knöcheldruck und Oberarmdruck gebildet:

$$\frac{\text{Knöcheldruck}}{\text{Oberarmdruck}} = X$$

Die Normalwerte liegen zwischen 0,9 bis 1,2. Werte unter 0,9 sind stets pathologisch. Werte < 0,5 markieren eine kritische Durchblutungssituation.

Auf diese Weise gelingt sehr rasch der Nachweis stenotischer Prozesse, ohne jedoch deren Lokalisation vorgenommen zu haben. Dafür empfiehlt sich die getrennte Messung am Ober- und Unterschenkel bzw. Ober- und Unterarm, wodurch zusätzlich gegebenenfalls Mehretagenprozesse erkannt werden.

Bei Hypertonikern wird zusätzlich die Bildung des Druckgradienten empfohlen, da sich hier

trotz poststenotischer Durchblutungsminde-rungen oft hohe Knöcheldruckwerte finden. Dazu bildet man die Druckdifferenz zwischen der A. brachialis und A. tibialis posterior oder A. dorsalis pedis. Beim Gesunden tragen die Gradienten immer ein negatives Vorzeichen. Eine Differenz von 10 mmHg weist bereits auf eine periphere arterielle Verschluss-krankheit hin.

Ebenso lassen sich mit Hilfe der Doppler-Druckmessung schon etwa 50%-ige Steno-sen nachweisen, ohne dass die typische Symptomatik pathologischer Veränderungen bereits aufgetreten wäre.

Dazu misst man den Knöcheldruck nach Belastung (Zehenstände). Dadurch verursa-chen auch geringfügige Stenosen schon ei-nen peripheren Druckabfall. Bewertet wird dann der relative Druckabfall gegenüber dem Ausgangswert sowie die Dauer des Wieder-anstiegs zu den Ausgangswerten, die soge-nannte Rückkehrzeit. Ein Druckabfall von über 35% des Ausgangswertes gilt bereits als pathologisch. Die Rückkehrzeit liegt im Normalfall unter 2 Minuten.

Diagnostik mittels bidirektionaler Doppler

4.2.

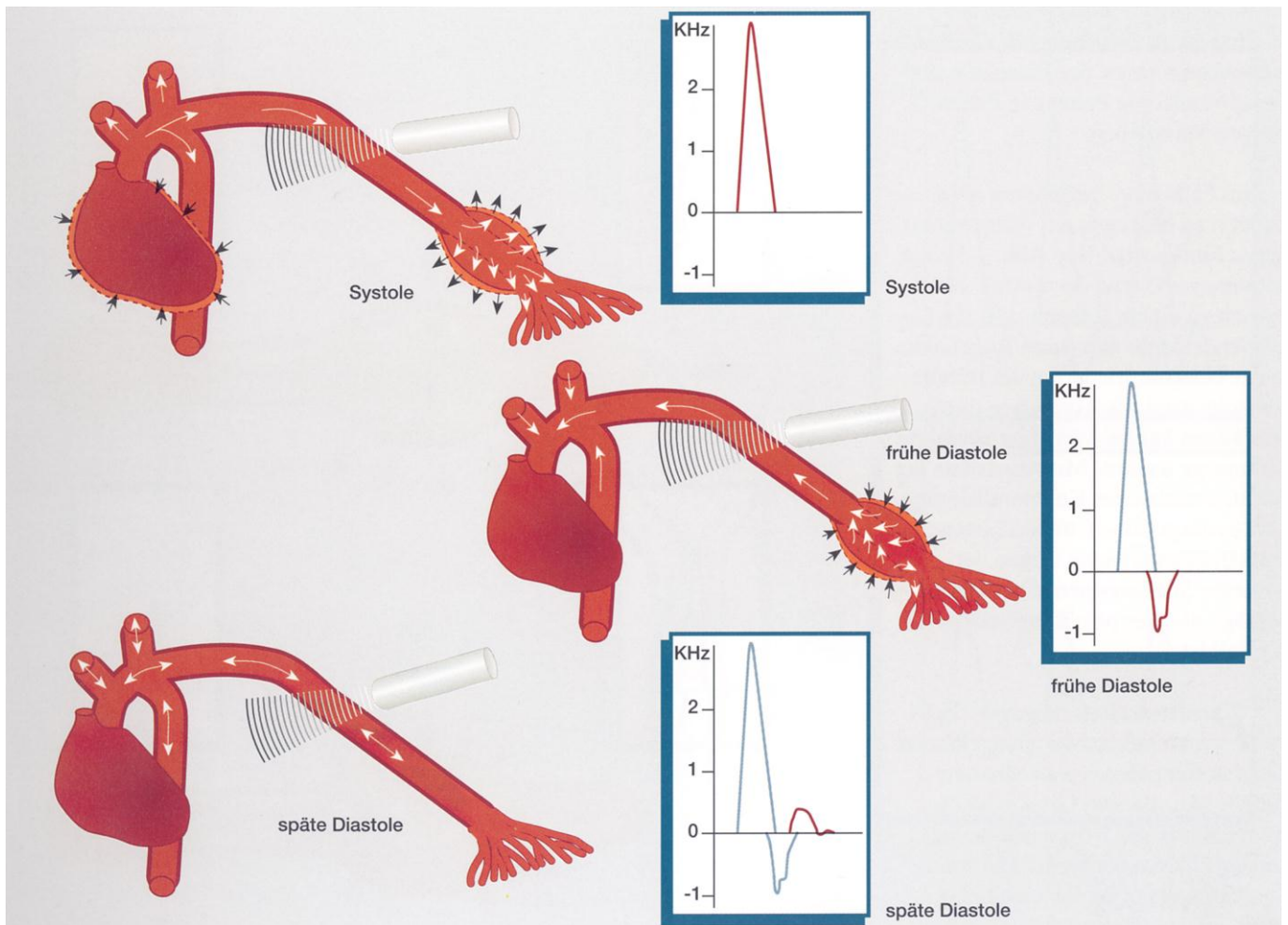


Abb. 4.2.1 Physiologische Strömungsverhältnisse in den Extremitätenarterien

Für eine weiterführende Diagnostik, insbesondere der Höhenlokalisierung von Okklusionen eignen sich besser bidirektionale Doppler. Dazu wird – zusätzlich zu dem akustischen Signal – die von diesen Geräten aufgezeichnete Kurvenform analysiert.

Abb. 4.2.1 zeigt die physiologischen Strömungsverhältnisse in den großen Extremitätenarterien. Während der Systole wird eine große Blutmenge durch die Aorta in die Peripherie gepresst. Diese systolische Phase wird von dem Dopplergerät als nach oben gerichteter Ausschlag registriert. Da nun das Blut aufgrund des zunehmend geringer werdenden Gefäßtonus nicht ungehindert in die Peripherie abfließen kann, andererseits aber ein hoher Ventrikeldruck entgegensteht, kommt es in den distal gelegenen Arterien zu einem Blutstau, durch den die Gefäßwände

gedehnt werden. Lässt kurze Zeit später der Ventrikeldruck in der frühen Diastole nach, kehren die unter Spannung stehenden Gefäßwände in ihre Ausgangsposition zurück. Dadurch fließt eine kleine Blutmenge in Richtung des Herzens zurück.

Diese frühdiastolische retrograde Strömung stellt das Gerät als einen kurzen, nach unten gerichteten Ausschlag dar. Diesen Ausschlag bezeichnet man als frühdiastolische Rückwärtsströmung. Infolge der Elastizität der Aorta, wird nunmehr das Blut wieder peripherwärts beschleunigt, was als zweiter, orthograde Ausschlag registriert wird. Spätdiastolisch pendelt der Fluss aufgrund der intraluminaren Reibungswiderstände sowie des peripheren Widerstandes gegen Null und es kommt zu einem spätdiastolischen Strömungsstillstand.

Dieses beschriebene Flussmuster mit einer deutlichen frühdiastolischen Rückwärtsströmung findet man physiologischerweise bei der

- A. subclavia,
- A. brachialis,
- A. femoralis,
- A. poplitea,

sowie bei den Knöchelarterien bei normaler Temperatur und vorangegangener angemessener Ruhepause.

Allerdings unterliegt dieses Flussmuster in Abhängigkeit von der Aortenlänge sowie der Elastizität der Gefäßwände von Patient zu Patient einigen Variationen.

Im Falle einer peripheren AVK findet man hingegen ein völlig verändertes Flussmuster. Wie Abb. 4.2.2 zeigt, kommt es während der Systole prästenotisch zu einem Blutstau, der die Gefäßwände dehnt und deren Rückfedern in der Diastole wiederum die frühdiastolische Rückwärtsströmung durch eine kleine kardialwärts beschleunigte Blutmenge auslöst. Mit Ausnahme bei bereits bestehender Kollateralisierung ist allerdings diese frühdiastolische Rückflusskomponente wegen der größeren Stauungsmenge stärker ausgeprägt, als dies physiologischerweise der Fall ist.

Poststenotisch hingegen findet man infolge des mangelhaften Sauerstoffangebotes weit dilatierte Gefäße. Aus diesem Grunde bleibt eine Stauung des Blutes und damit ein Rückfedern der Gefäßwände aus.

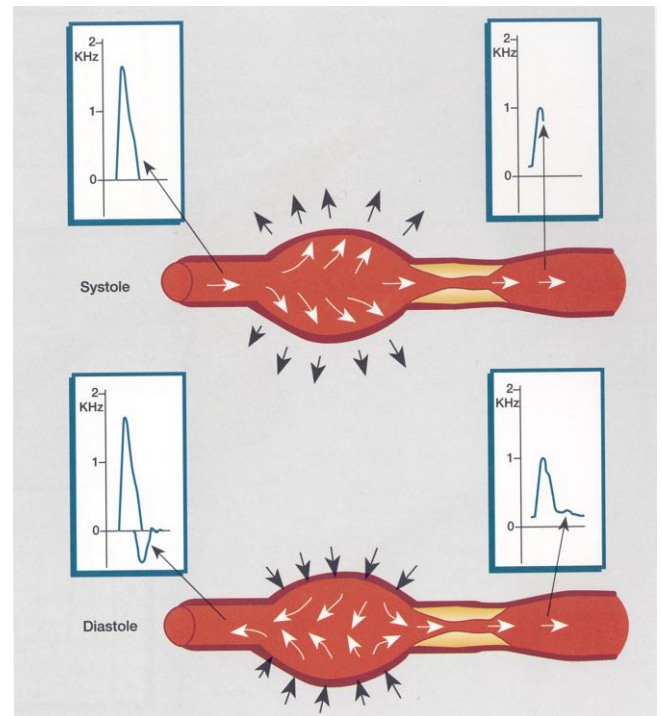


Abb. 4.2.2 Darstellung einer gestörten Hämodynamik infolge einer Stenose und der daraus resultierenden Kurvenform

Folglich kann sich hier auch keine frühdiastolische Rückflusskomponente ausbilden. Stattdessen wird während der Diastole eine große Blutmenge aus dem prästenotischen Staugebiet durch den Engpass gedrückt, wodurch es poststenotisch zu einem deutlichen diastolischen Flussanstieg kommt. Systolisch findet man aufgrund der plötzlichen Lumenerweiterung hinter der Stenose eine Flussverlangsamung im poststenotischen Gebiet. Daher ist der systolische Peak gegenüber der prästenotischen oder physiologischen Kurvenform in seiner Amplitudenhöhe deutlich verringert (Abb. 4.2.3).

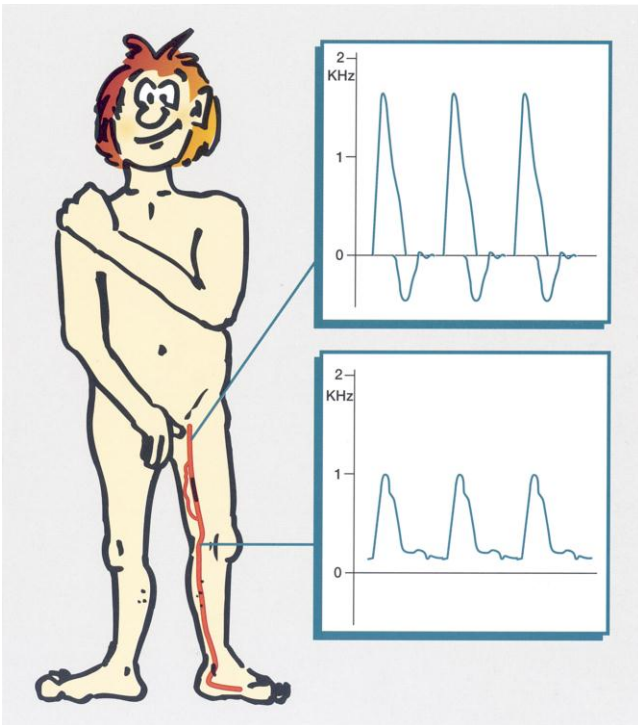


Abb. 4.2.3  
Typische Veränderung der Strömungskurve in einer Extremitätenarterie durch hämodynamisch wirksame Stenose

Darüber hinaus findet man im Falle einer bereits bestehenden Kollateralisierung eine deutliche Verbreiterung des systolischen Ausschlags, deren Ausdehnung mit der Länge der jeweiligen Kollateralen korreliert.

Bei der direkten Beschallung eines stenotischen Bereichs nimmt die Amplitudenhöhe deutlich zu, da hier die Erythrozyten stark beschleunigt werden. Poststenotisch kommt es infolge von Ablösungsphänomenen zu Turbulenzen mit Rückströmungskomponenten, die sich unterhalb der Nulllinie darstellen.



### Diagnostik mittels bidirektionaler Doppler

5.1.

Die Beschallung der extrakraniellen Hirngefäße stellt eine Domäne der Dopplersonographie dar. Läsionen der Hirngefäße stehen in den Industriestaaten an dritter Stelle der Todesursachenstatistik. Damit kommt dem Nachweis extrakranieller Gefäßerkrankungen gerade auch in Anbetracht der sich daraus ergebenden hohen Invaliditätsrate eine immense sozial-medizinische Bedeutung zu.

Die Doppleruntersuchung der Halsgefäße stellt daher heute eine Standardmethode dar. Man unterscheidet zwischen der direkten Beschallung des Carotis-Stromgebietes – also die direkte Ableitung der Kurven im Halsbereich – und der indirekten Beschallung über die Kollateralkreisläufe der Orbitalarterien.



## Die direkte Beschallung des Carotis-Stromgebietes

### 5.1.1.

Die direkte Beschallung der Carotiden lässt sich in der Regel problemlos durchführen, wenn die physiologischen Kurvenformen und akustischen Signale bekannt sind. Darüber hinaus unterscheiden sich die Geräuschcharakteristika und Kurvenformen der einzelnen Carotiden deutlich voneinander.

Grundsätzlich wird den extrakraniellen Hirngefäßen im Gegensatz zu den peripheren Arterien kein nennenswerter muskulärer Widerstand entgegengesetzt. Aus diesem Grunde sind alle durch einen relativ hohen diastolischen Fluss gekennzeichnet (Abb. 5.1.1.1).

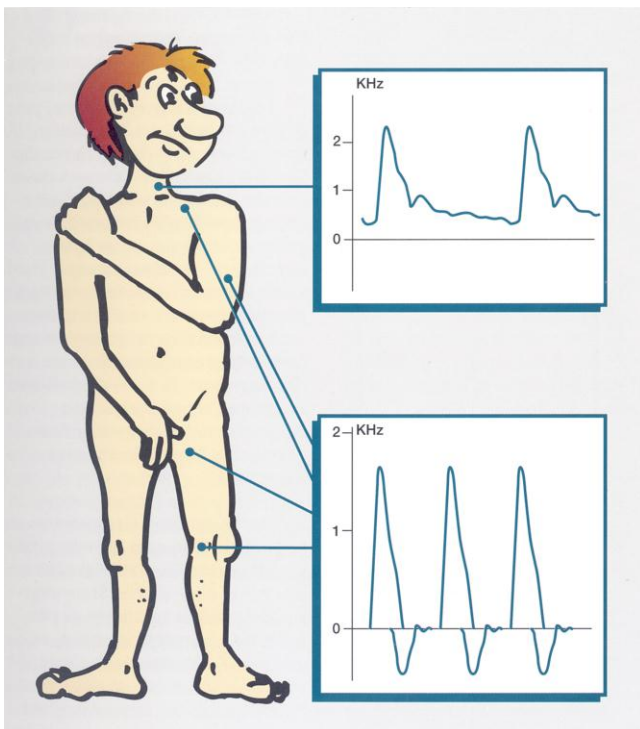


Abb. 5.1.1.1  
Darstellung der unterschiedlichen Flussmuster hirnversorgender extrakranieller und peripherer Arterien

Abb. 5.1.1.2 zeigt die anatomischen Verhältnisse in Verbindung mit den typischen Kurvenformen.

Dem peripheren Flussmuster kommt das Signal der A. carotis externa noch am nächsten. Da sie die Gesichts-, Kopf- und Halsmuskulatur versorgt, erfährt sie von allen dreien noch den größten Widerstand. Es ist gekennzeichnet von einem hohen systoli-

schen Ausschlag, der sich akustisch peitschenhiebähnlich und stark pulsatil darstellt. Diastolisch kommt es zu einem Abfall auf relativ niedrige Strömungsgeschwindigkeitswerte, die meist oberhalb der Nulllinie liegen. In einigen Fällen kann auch die A. carotis externa eine leicht frühdiastolische Rückwärtsströmung aufweisen.

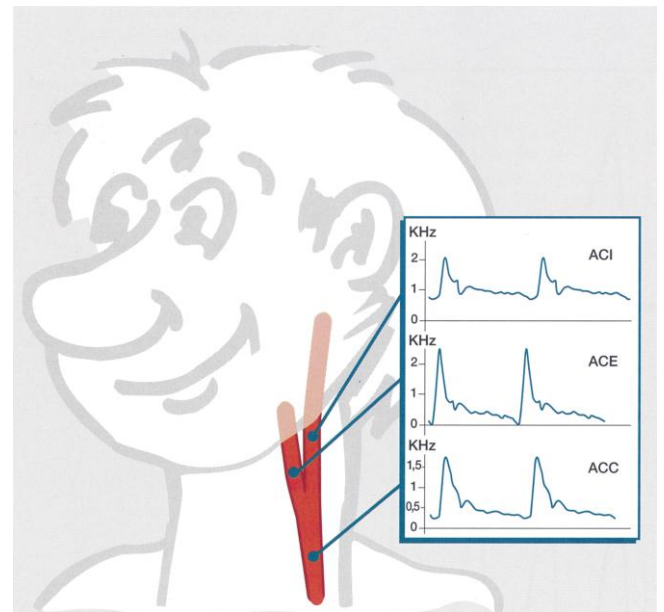


Abb. 5.1.1.2  
Anatomie der Carotiden und deren physiologischen Flussmuster

Das Signal der A. carotis interna hingegen hat aufgrund des sehr geringen peripheren Widerstandes einen sehr hohen diastolischen Strömungsanteil. Systolisch beschreibt sie ähnlich hohe Ausschläge wie die A. carotis externa. Da der Anstieg aber von einem sehr hohen diastolischen Niveau aus erfolgt, ist ihr Klangbild insgesamt sehr weich und abgerundet.

Das Signal der A. carotis communis ist durch einen geringeren systolischen Ausschlag charakterisiert. Das diastolische Niveau liegt zwischen dem der A. carotis interna und dem der A. carotis externa.

Die Carotiden lassen sich sowohl akustisch als auch optisch auf einfachste Art und Weise unterscheiden. In Praxi beginnt man mit der Beschallung des proximalen Anteils der A. carotis communis, die dann kontinu-

ierlich abgefahren wird. Die Bifurkation macht sich aufgrund der bulbusähnlichen Ausweitung als etwas niederfrequenteres Geräusch bemerkbar. Nach einer leichten weiteren Verschiebung in kranialer Richtung hört man das peitschenartige Geräusch der A. carotis externa. Durch Verschieben der Dopplersonde nach dorso-lateral, findet man nun in etwa 80 bis 90% der Fälle die A. carotis interna.

Hämodynamisch wirksame Stenosen stellen sich eindrucksvoll dar. Nach dem Bernoulli'schen Gesetz wird eine Flüssigkeit, die durch ein Rohrleitungssystem mit unterschiedlichen Querschnitten strömt, im Bereich einer Lumeneinengung beschleunigt. Gleichzeitig mindert sich in diesem Bereich der Druck, da immer das gleiche Zeitvolumen strömen muss (Abb. 5.1.1.3). Dabei ist an jeder Stelle des Rohrleitungssystems die Summe aus Geschwindigkeit (quadriert) und Innendruck gleich.

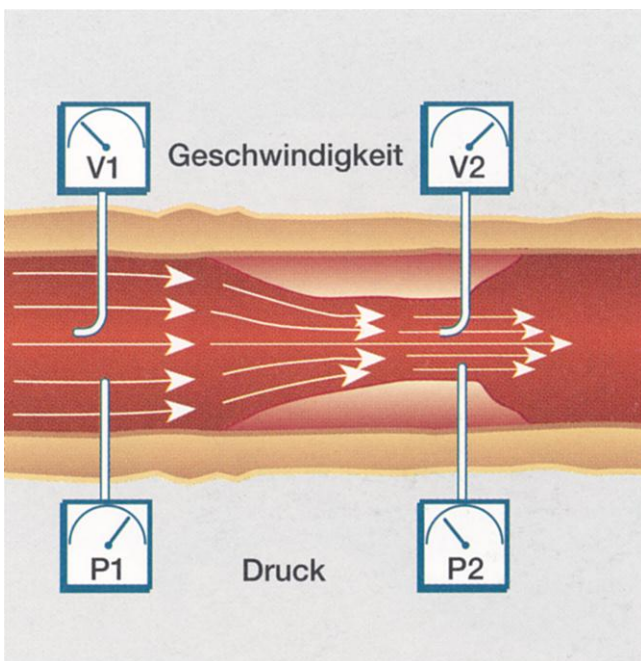


Abb. 5.1.1.3 Wechselseitige Abhängigkeit von Druck und Strömungsgeschwindigkeit in einem Rohrleitungssystem mit unterschiedlichen Querschnitten

Demnach findet man innerhalb einer Stenose hohe Geschwindigkeiten. Poststenotisch kommt es aufgrund der plötzlichen Lumenerweiterung zu einer Verwirbelung der

korpuskulären Blutbestandteile (Ablösungsphänomenen) mit retrograden Flusskomponenten (Abb. 5.1.1.4).

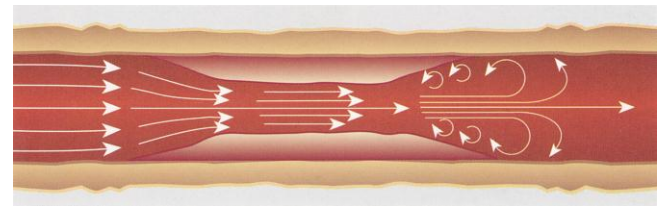


Abb. 5.1.1.4 Verwirbelung der korpuskulären Blutbestandteile infolge von Ablösungsphänomenen hinter der Stenose

Eine Stenose im Verlauf der Carotiden stellt sich daher optisch in einer weiter von der Nulllinie entfernten, infolge von Turbulenzen gezackten Kurve dar. Gleichzeitig ist das akustische, sonst reine Signal gestört und stellt sich als hochfrequentes Zischen oder Knirschen dar (Schritte im Kies).

Hinter dem stenotisierten Bereich nimmt das Signal entweder wieder normale Werte an (Abb. 5.1.1.5) oder zeigt infolge hochgradiger Stenosen sogar eine reduzierte Amplitudenhöhe.

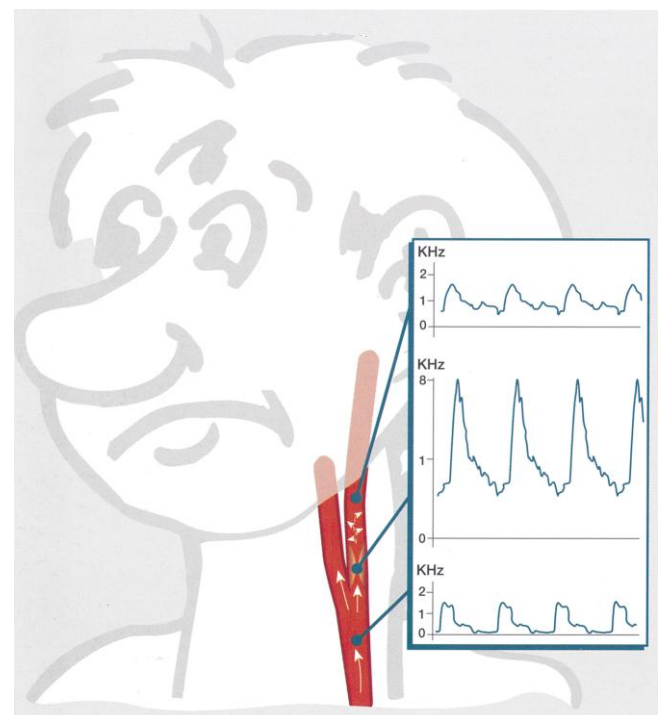


Abb. 5.1.1.5 Veränderung der Kurvenform beim Durchfahren einer Carotis-Stenose

Da bei pathologischen Signalen die Unterscheidung der einzelnen Carotidenstämme schwierig sein kann, bedient man sich zur eindeutigen Identifizierung verschiedener Kompressionstests. So empfiehlt sich zur eindeutigen Identifizierung der A. carotis externa die rhythmische Kompression der A. temporalis superficialis ventral des Tragus, was sich sowohl akustisch als auch optisch durch einen Rückschlageffekt bemerkbar macht (Abb. 5.1.1.6).

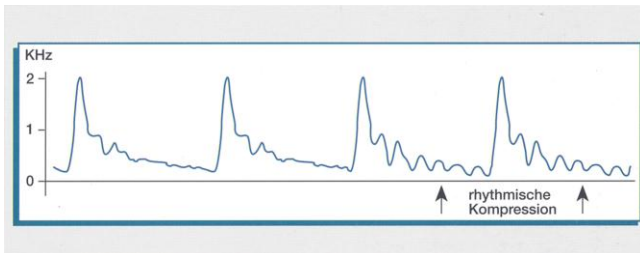


Abb. 5.1.1.6 Darstellung der A. carotis externa mit Rückschlagphänomen durch rhythmische Kompression der A. temporalis superficialis

Beschallt man die A. carotis interna, hat der Kompressionstest keine Auswirkung auf das Dopplersignal.

Aufgrund der bulbosähnlichen Ausweitung der A. carotis interna im Bifurkationsbereich

kommt es an dieser Stelle physiologischerweise zu Verwirbelungen und Nullflüssen, die eine Blutgerinnung begünstigen (Abb. 5.1.1.7).

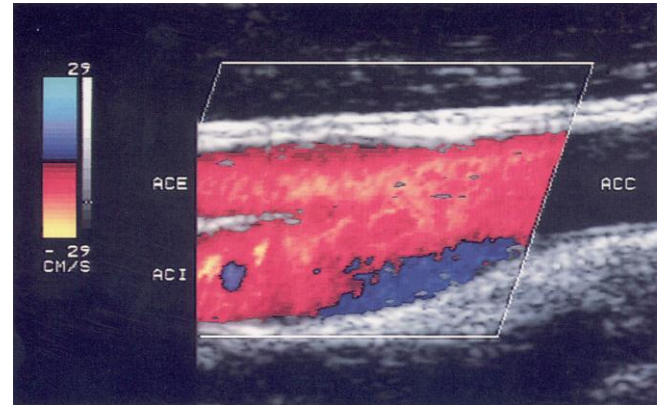


Abb. 5.1.1.7 Farb-Duplex-Darstellung der physiologischen Rückwärtsströmung am Interna-Abgang (blau)

Daher findet man fatalerweise gerade in diesem Bereich besonders häufig stenosierende Prozesse. Zusätzlich zur direkten Beschallung der A. carotis communis, externa und interna beschallt man deren Kollateralkreisläufe über die Ophthalmica-Endäste A. supratrochlearis und A. supraorbitalis, um weitere Hinweise zu erhalten.



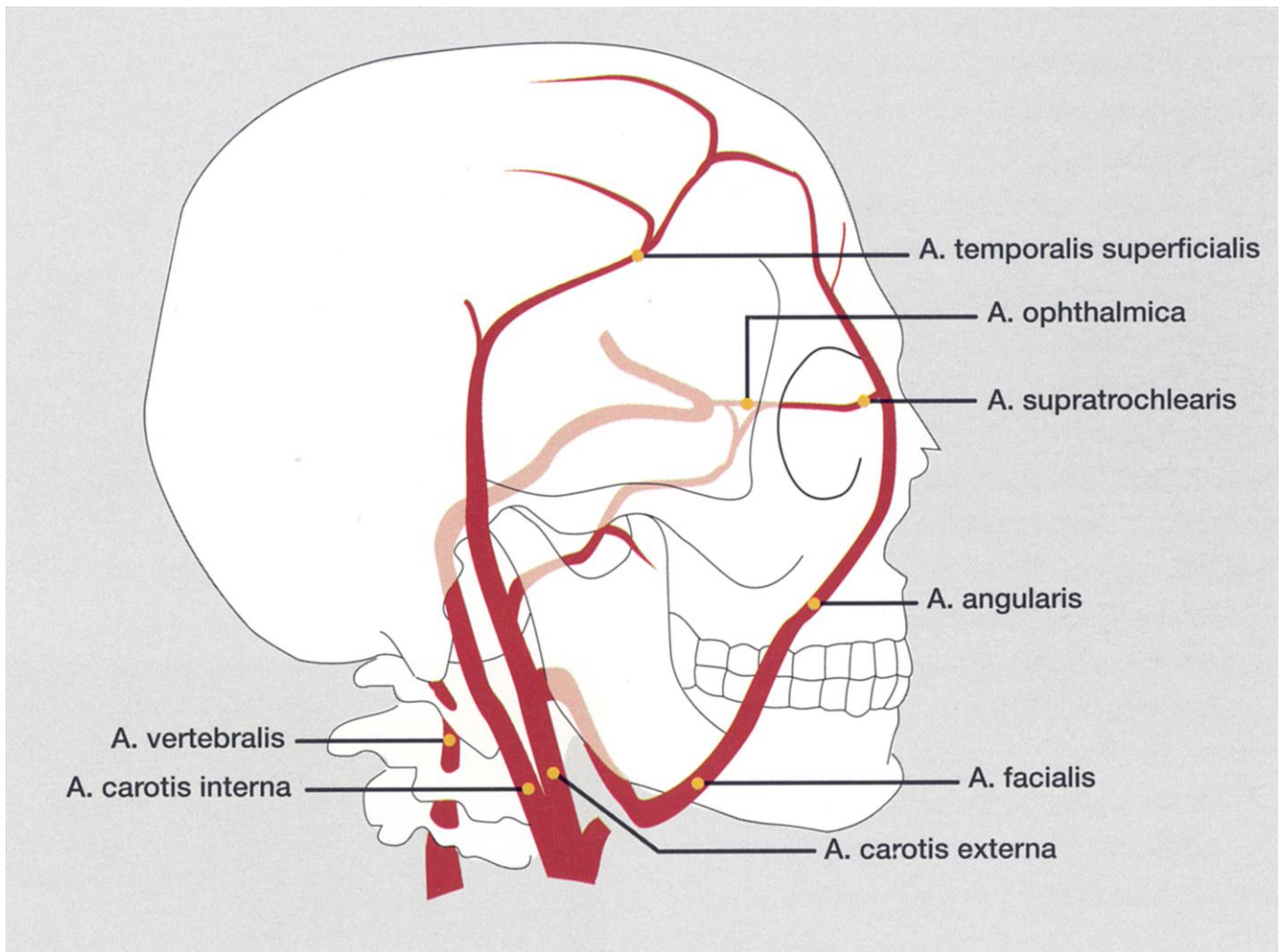


Abb. 5.1.2.1  
Darstellung der Ophthalmica collaterale

Wie Abb. 5.1.2.1 zeigt, entspringt die A. ophthalmica intrakraniell in Höhe des CarotisSyphons und stellt eine Verbindung zwischen Externa- und Interna-Kreislauf her (Ophthalmica collaterale). Als Nebenast der A. interna werden die A. ophthalmica und ihre Endäste normalerweise von dieser versorgt. Das Blut fließt also aus dem Schädelinneren nach außen zum Auge hin. Bidirektionale Geräte registrieren deshalb bei der Beschallung der A. supratrochlearis im Augenwinkel eine vorwärts gerichtete

Strömung. Bei einer hochgradigen Stenose oder einem Verschluss der A. carotis interna wird die A. ophthalmica über ihre Endäste A. supratrochlearis und A. supraorbitalis infolge der geänderten Druckgradienten zwischen Interna- und Externa-Kreislauf retrograd von Externa-Ästen gespeist. Das Dopplergerät registriert nun eine rückwärtsgerichtete Strömung (unterhalb Null). Auf diese Weise übernimmt die A. externa kompensatorisch die Versorgung der vom Ausfall bedrohten Hirnteile.

Da sich im Bereich der Periorbitalgefäße häufig Schlingenbildungen finden, ist der alleinige Nachweis einer retrograden Strömung diagnostisch nicht verwertbar, da eine retrograde Strömung vorgetäuscht werden kann. Aus diesem Grunde empfiehlt sich auch hier der Kompressionstest der A. temporalis superficialis und A. facialis. Handelt es sich tatsächlich um eine retrograde Strömung, so nimmt die Blutflussgeschwindigkeit bei Kompression der beiden Gefäße deutlich ab. Es kann sogar zu einem Flusstillstand oder einer Strömungsumkehr kommen. Das Dopplergerät registriert eine zur Nulllinie hin abfallende Dopplerkurve (Abb. 5.1.2.2).



Abb. 5.1.2.2  
Abfallen des Flusses in der Supratrochlearis bei Kompression der Aa. temporalis und facialis infolge einer Stenose der A. carotis interna

**Die Beschallung des Vertebralis-Subklavia-Systems****5.1.3.**

Da die direktionale Dopplersonographie bei der Diagnostik einer vertebro-basilären Insuffizienz hilfreich sein kann, gehört zur Untersuchung der hirnversorgenden Arterien auch die Beschallung der A. vertebralis.

Darüber hinaus kann ein proximales Strombahnhindernis in der A. subclavia Auswir-

kungen auf den Hirnkreislauf im Sinne eines „Subclavian Steal-Effekts“ haben, weshalb sich zur Komplettierung des extrakraniellen Untersuchungsgangs auch die Ableitung dieses Gefäßes empfiehlt.

**Die Beschallung der A. vertebralis****5.1.3.1.**

Die Beschallung der A. vertebralis gelingt meist an der Atlasschlinge. Dazu wird eine 4 MHz-Sonde etwa 1 cm unterhalb, dorsal des Processus mastoideus aufgesetzt und auf das kontralaterale Jochbein ausgerichtet.

Das Signal der A. vertebralis hat die Flusscharakteristik eines hirnversorgenden Gefäßes. Da man häufig irrtümlich den distalen extrakraniellen Anteil der A. carotis interna erfasst, muss die A. vertebralis eindeutig identifiziert werden. Dazu bedient man sich einer kurzzeitigen Kompression der gleichseitigen A. carotis communis, die auf das Dopplersignal der A. vertebralis keinen Einfluss hat.

Erfasst man im Bereich der Atlasschlinge ein Gefäß mit niedrigem diastolischem Strömungsanteil, handelt es sich in der Regel um die A. occipitalis. Im Gegensatz zur A. vertebralis lässt sich diese jedoch leicht mit der Sonde abdrücken.

Je nachdem, welcher Schenkel der Atlasschlinge erfasst wird, zeigt sich entweder ein Fluss von der Sonde fort oder ein Fluss auf die Sonde zu. Deshalb ist eine Beurteilung der Strömungsrichtung meist nicht möglich.

Zusammen mit der Untersuchung der A. subclavia erhält man aber, durch den charakteristischen Hirnarterienfluss, genügend Hinweise auf die Funktionalität des Gefäßes.

Findet man die A. vertebralis im Bereich der Atlasschlinge nicht, sollte eine Ableitung an deren Abgang am „höchsten“ Punkt der A. subclavia in der Supraklavikulargrube erfolgen. Auch hier findet der geübte Untersucher ein typisches Hirnarteriensignal, das physiologischerweise auf die Sonde zu gerichtet ist. Da die Schilddrüsengefäße ein ähnliches Flussverhalten haben, muss die A. vertebralis von diesen differenziert werden. Eine eindeutige Identifizierung des Gefäßes erfolgt über eine rhythmische Kompression der Atlasschlinge, die sich als Rückschlageffekt im Dopplersignal bemerkbar macht.

Ist auch hier die Darstellung der A. vertebralis nicht möglich, handelt es sich entweder um einen Verschluss oder um eine Hypo- bzw. Aplasie (relativ häufig und nicht von pathologischem Wert) des Gefäßes. Eine weitere Klärung bringt hier eventuell die Duplex-Sonographie.



Die Beschallung der A. subclavia

5.1.3.2.

Die A. subclavia beschallt man in der Supraklavikulargrube oder weiter distal infraclavikulär. Physiologischerweise zeigt sich das Signal eines Hochwiderstandsgefäßes mit ausgeprägtem frühdiastolischem Rückwärts- und spätdiastolischem Vorwärtsfluss. Ein pathologisches Flusssignal, ange-

zeigt durch das Fehlen der frühdiastolischen Rückflusskomponente, ist Hinweis auf ein hämodynamisch relevantes, proximales Strombahnhindernis. Dies führt zur Untersuchung auf den sogenannten Subclavian Steal-Effekt (Anzapfphänomen) über der A. vertebralis (siehe dort).

Der „Subclavian-Steal-Effekt“

5.1.3.3.

Beim Subclavian-Steal-Effekt wird der betroffene Arm über die intrakraniellen Gefäße, den Circulus arteriosus willisii und letztendlich über die A. vertebralis versorgt (Abb. 5.1.3.3.1).

Im Falle eines kompletten Steal-Syndroms kommt es zu einer Flussumkehr in der A. vertebralis an deren Abgang. Man findet also eine von der Sonde fort gerichtete Strömung. Der Vertebralis-Fluss kann jedoch auch weitgehend unauffällig sein oder aber, durch Druckgleichgewicht zwischen A. vertebralis und eventuell kollateralisierter A. subclavia einen Pendelfluss aufweisen. Zur Bestätigung des „Subclavian Steal-Effekts“ bedient man sich in diesem Fall eines Kompressionstests am homolateralen Arm. Dazu wird eine Blutdruckmanschette bei gleichzeitiger Ableitung der gleichseitigen A. vertebralis auf übersystolische Werte aufgepumpt. Im Falle eines „Subclavian Steal-Effekts“ führt dies zu einer Verminderung der systolischen und diastolischen Amplitude oder zu einer Strömungsumkehr in der A. vertebralis. Löst man die Sperre nach 2 Minuten, so kommt es zu einem vermehrten armwärts gerichteten Fluss durch die postischämische Hyperämie.

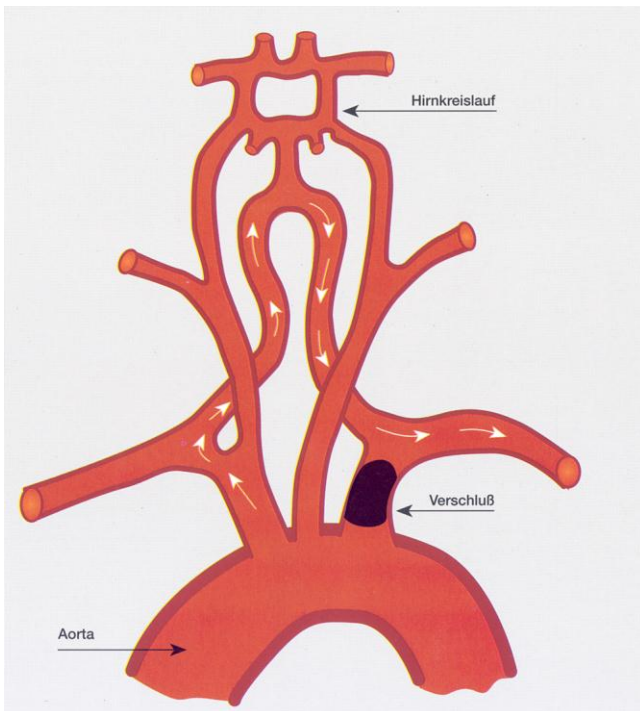


Abb. 5.1.3.3.1  
Subclavian-Steal-Effekt

Quantifizierung von Stenosegraden mittels bidirektionaler Doppler?

5.2.

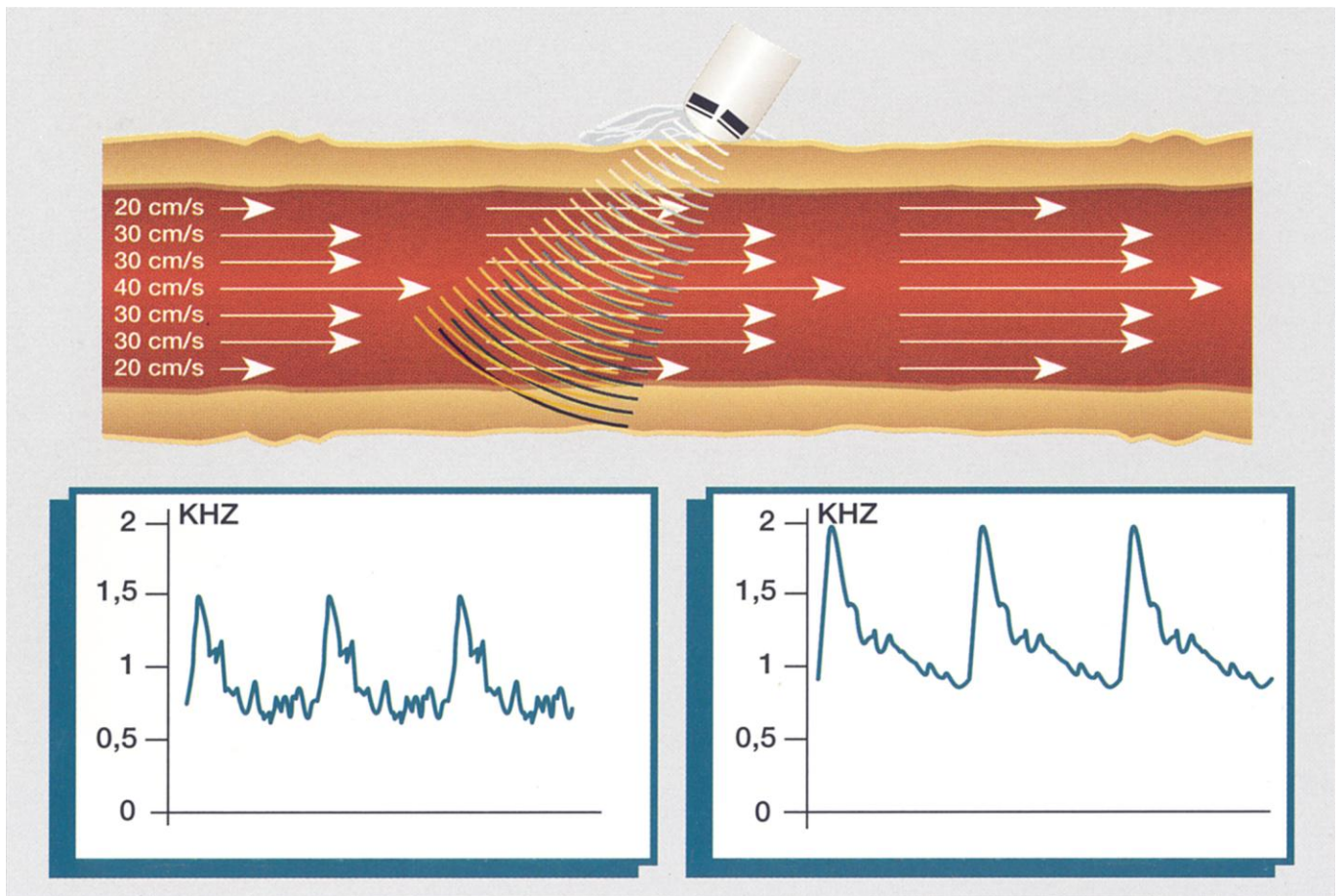


Abb. 5.2.1 Unterschiedliche Ausschlaghöhe bei laminarem Flussprofil bei Messung mit herkömmlicher Technik (links) und Frequenzanalyse (rechts)

Die Diagnostik mittels bidirektionaler Dopplergeräte ohne Frequenzspektrumanalyse beschränkt sich grundsätzlich auf die qualitative Beurteilung von Gefäßprozessen. Eine quantitative Bewertung von Stenosegraden aufgrund der in vielen Literaturstellen angegebenen Maximalfrequenz innerhalb einer Stenose ist jedoch unzulässig.

Zur Erklärung:

Herkömmliche bidirektionale Doppler (sogenannte Zero-Crosser) ohne Frequenzspektrumanalyse ignorieren die Tatsache, dass sich die korpuskulären Blutbestandteile mit unterschiedlichen Geschwindigkeiten im Gefäßquerschnitt bewegen. So bewegen sich im physiologischen Falle die am Gefäßrand fließenden Teilchen infolge des Reibungswiderstandes langsamer als die Erythrozyten in der Gefäßmitte (Abb. 5.2.1). Die vom Doppler aufgezeichnete Dopplerströmungskurve kann aber nur eine dieser

Geschwindigkeiten repräsentieren. Dabei handelt es sich entgegen landläufiger Annahme aber gerade nicht um die Maximalfrequenz und auch nicht um eine über den Gefäßquerschnitt gemittelte Geschwindigkeit – die mittlere oder Mean-Frequenz.

Die Dopplerströmungskurve repräsentiert vielmehr die sogenannte Modalfrequenz. Dies ist die Dopplerfrequenz, die von der am häufigsten auftretenden Geschwindigkeit verursacht wird. Im Beispiel der Abb. 5.2.1 wäre dies also 30 cm/s entsprechen 1560 Hz.

Die Modalfrequenz beträgt bei physiologisch laminarem parabolischem Flussprofil nur ca. 70% der Maximalfrequenz. Bei gestörter Strömung infolge einer Stenose treten zwar im Stenosebereich extrem hohe Maximalfrequenzen auf, die aber nur von sehr wenigen Erythrozyten verursacht werden. Die Mehrzahl der korpuskulären Bestandteile

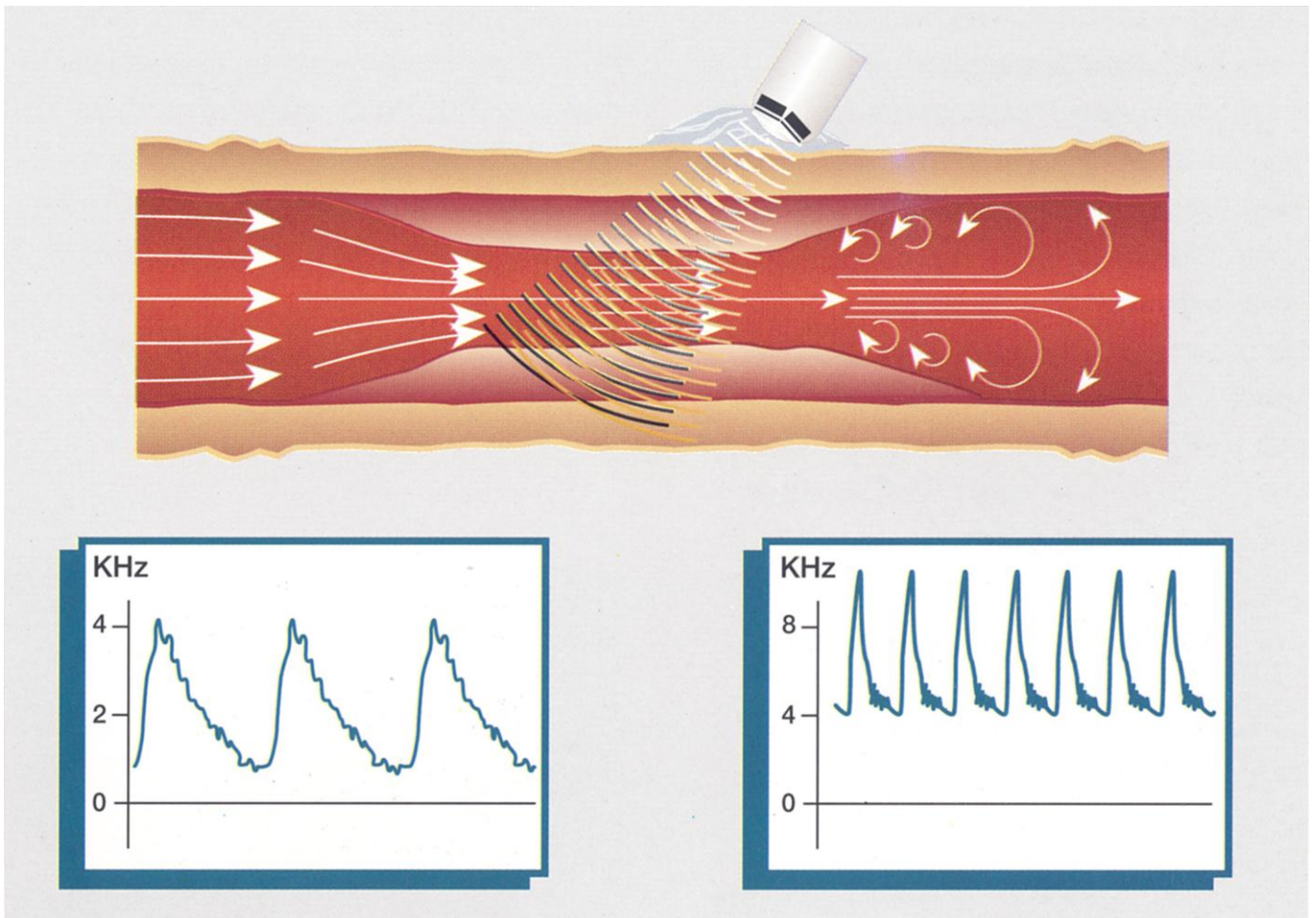


Abb. 5.2.2  
 Unterschiedliche Ausschlaghöhe bei gestörtem Flussprofil bei Messung mit herkömmlicher Technik (links) und Frequenzanalyse (rechts)

hingegen fließt mit einer weitaus geringeren, relativ gleich hohen Geschwindigkeit (Abb. 5.2.2). Die Modalfrequenz beträgt nun nur noch einen geringen Teil der Maximalwerte. Aus diesem Grunde verbietet sich der Ver-

gleich der Ausschlaghöhe dieser Dopplerströmungskurven mit den in der Literatur angegebenen Maximalwerten, die mit Hilfe einer Frequenzspektrumanalyse gewonnen wurden.



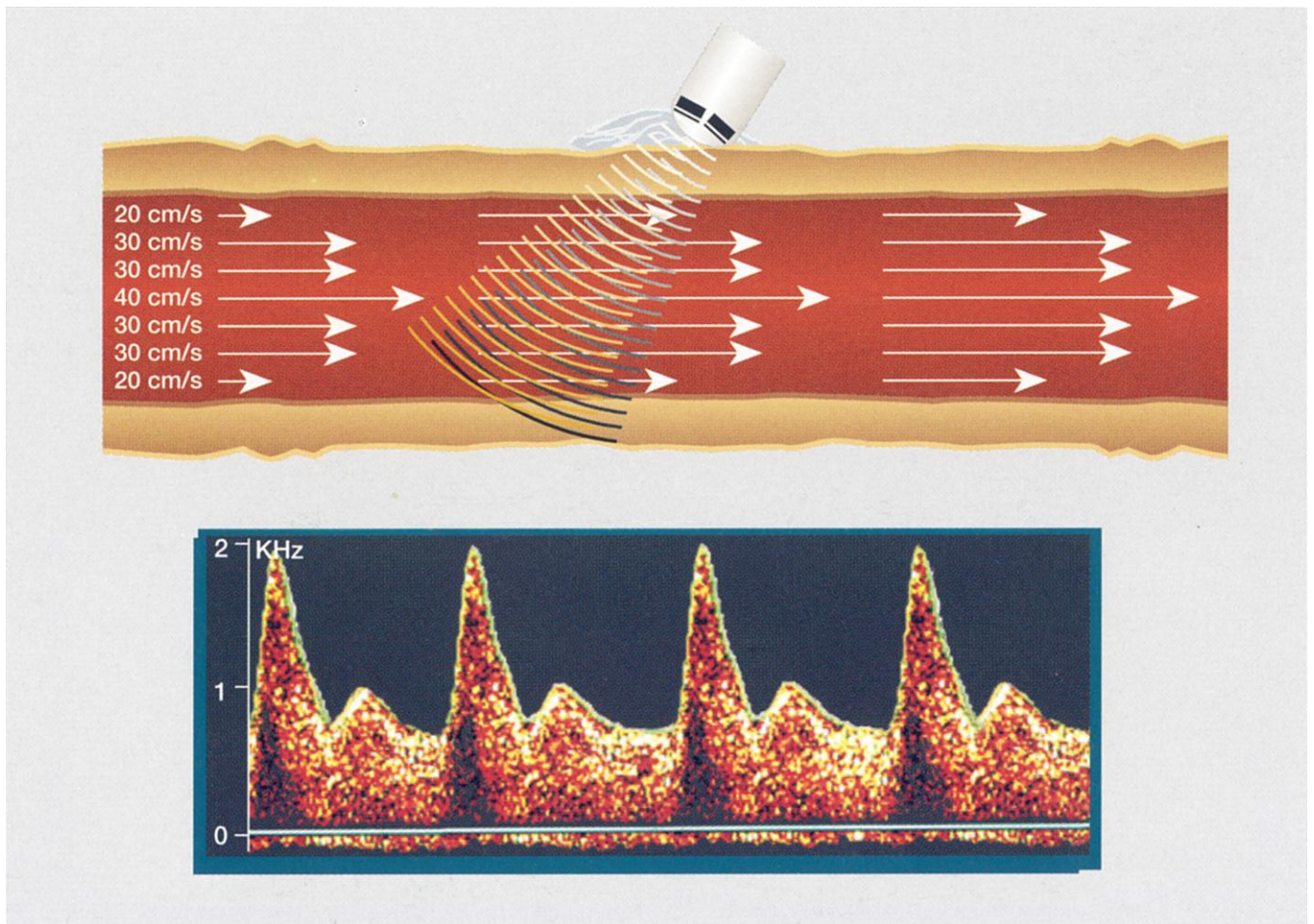


Abb.5.3.1  
Darstellung eines schmalbandigen Spektrums

Wie unter Absatz 2.3. beschrieben, trägt die Frequenzspektrumanalyse allen, über den Gefäßquerschnitt vorkommenden Geschwindigkeiten Rechnung. Die Spektrumdarstellung erleichtert die Unterscheidung der Flussprofile der einzelnen Gefäße und dokumentiert eindrucksvoll gestörte Hämodynamik. Die mit ihrer Hilfe gemessene Maximalfrequenz korreliert darüber hinaus mit dem Stenosegrad.

Im Falle eines laminaren parabolischen Flusses bewegen sich die meisten Teilchen – mit Ausnahme der randständigen Erythrozyten – mit annähernd gleicher Geschwindigkeit auf

festen parallelen Bahnen. In diesem Fall ergibt sich ein schmalbandiges Frequenzspektrum (Abb. 5.3.1). Insbesondere während der Systole sind niedrige Geschwindigkeiten unterrepräsentiert, wodurch sich das sogenannte „systolische Fenster“ herausbildet. Dies ist der dunkle, punktearme Raum unterhalb der Umhüllenden.

Im Falle einer Stenose verlassen die Erythrozyten ihre angestammten Bahnen. Es entstehen Beschleunigungen, Turbulenzen und Verwirbelungen (Ablösungsphänomen). In diesem Falle ergibt sich ein breitbandiges Spektrum (Abb. 5.3.2).



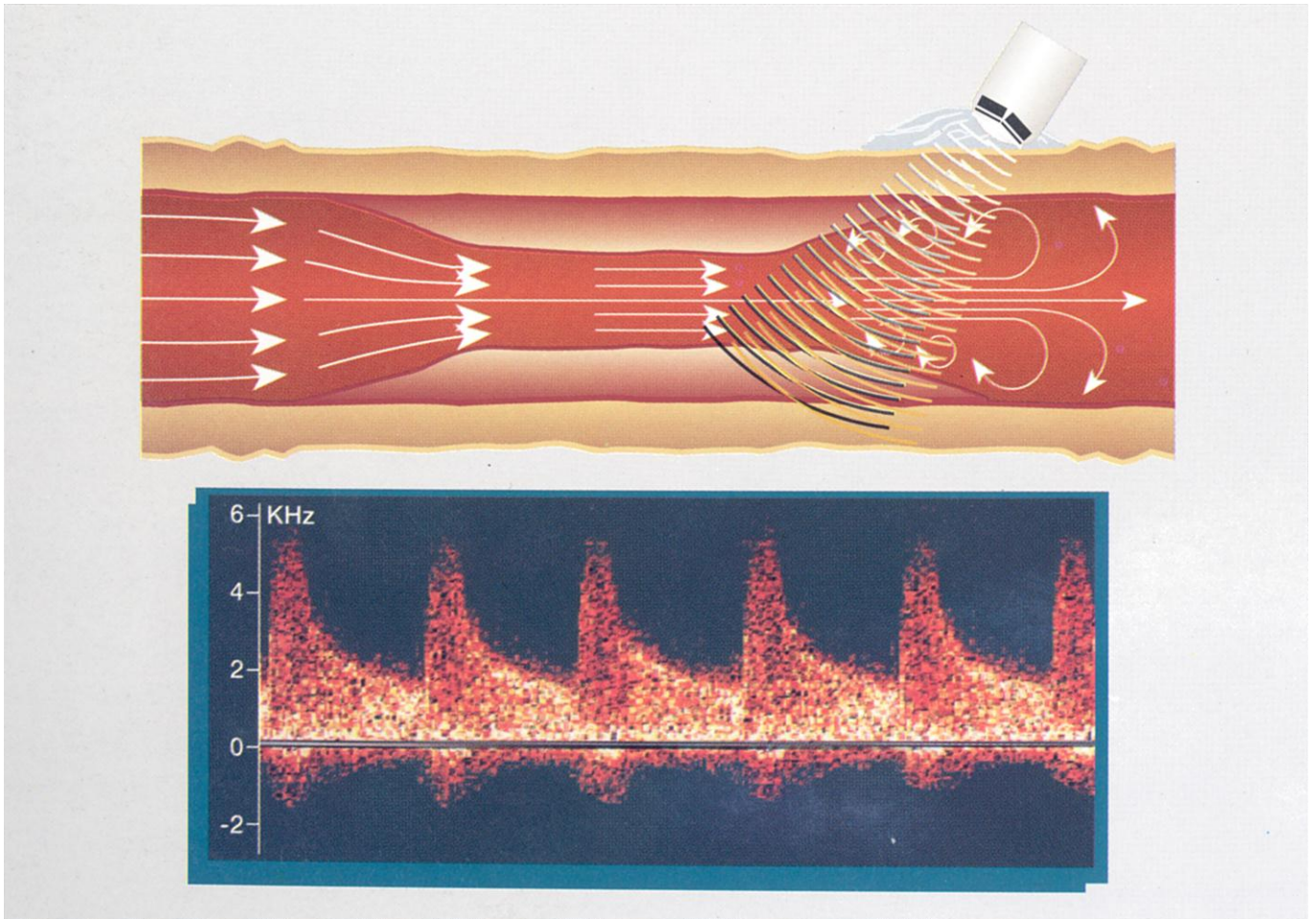


Abb. 5.3.2  
Darstellung eines breitbandigen Spektrums mit retrograden Flussanteilen

Die Spitzengeschwindigkeiten sind höher, das systolische Fenster fehlt und retrograde Strömungen stellen sich als dichte Punktelwolke unterhalb der Nulllinie dar.

Die Frequenzspektrumanalyse bietet zusätzlich die Möglichkeit, winkelunabhängige Indices zur Bewertung von Stenosegraden heranzuziehen, wovon die wichtigsten im folgenden beschrieben sind:

Pulsatility Index

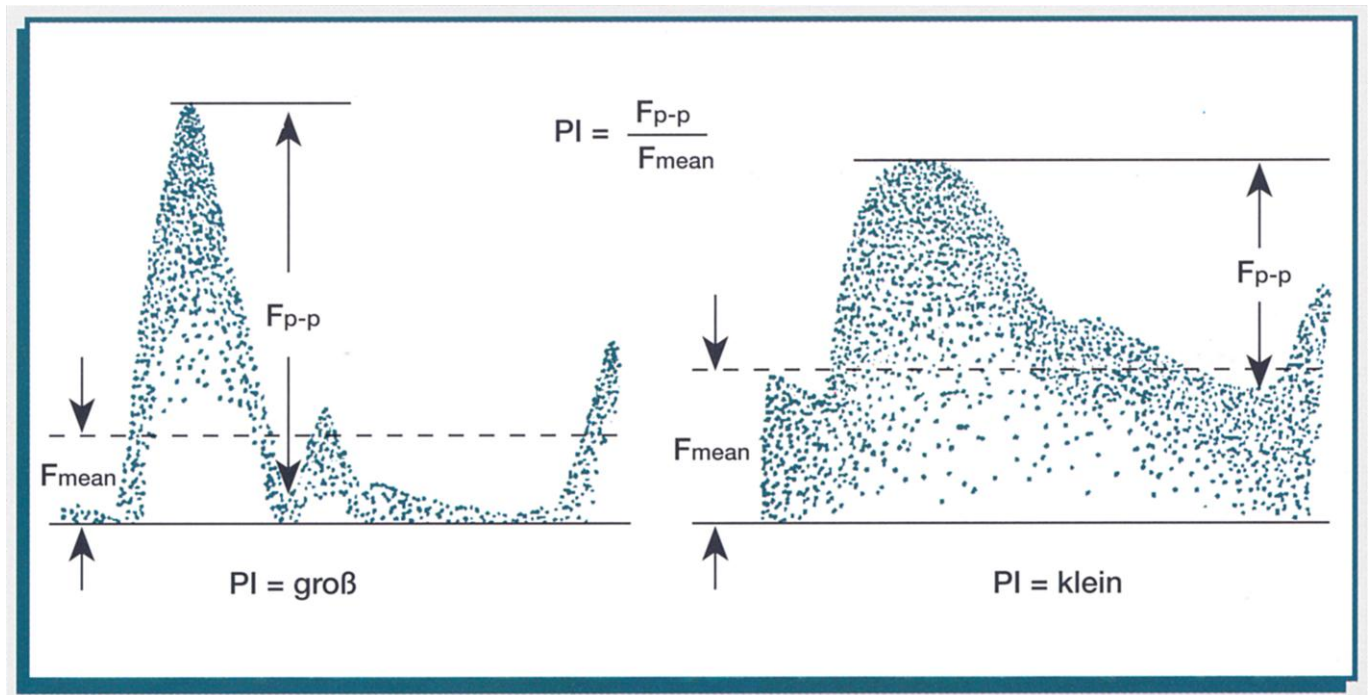


Abb. 5.3.3  
Definition der Dopplerindizes

Zur Bestimmung des Pulsatilitäts-Index nach Gosling wird der Quotient aus der Peak-zu-Peak-Frequenz-Amplitude ( $F_p - p$ ) und der zeitlich gemittelten Durchschnittsfrequenz (TAM) gebildet:

$$PI = \frac{FS - FM}{TAM}$$

Abgeleitet wird das Strömungssignal distal, d.h. in Flussrichtung hinter der Stenose, wobei der Abstand zwischen Stenose und Ableitungsposition keine Rolle spielt. An einem normal durchbluteten muskelversorgenden Gefäß ist der PI groß (größer als 6), da die diastolische Strömungsgeschwindigkeit

niedrig ist; umgekehrt nimmt der PI ab, wenn wie im poststenotischen Bereich der Unterschied zwischen systolischer und diastolischer Strömungsgeschwindigkeit gering ist (Abb. 5.3.3).

Beim Gesunden ist die Varianz erheblich, denn der PI streut zwischen etwa 6 und 13. Ein PI kleiner als 6 deutet auf ein kleineres Strombahnhindernis hin. Bei einem PI kleiner als 4 ist bereits mit einer erheblichen Einengung zu rechnen und PI's unter 3 weisen auf besonders schwergradige Stenosen oder Verschlüsse hin.

Resistance Index

Der Resistance Index nach Pourcelot lässt Rückschlüsse auf den Strömungswiederstand einer Arterie zu. Die Formel zur Errechnung des RI lautet:

$$RI = \frac{FS - FD}{FS}$$

Hierbei ist FS die systolische Spitzenfrequenz und FD die enddiastolische Spitzenfrequenz. Bei der Untersuchung einer muskelversorgenden Extremitätenarterie weisen Werte um 1 auf einen hohen Gefäßtonus hin, während Werte darunter auf eine poststenotische Vasodilatation schließen lassen.

S / D-Ratio

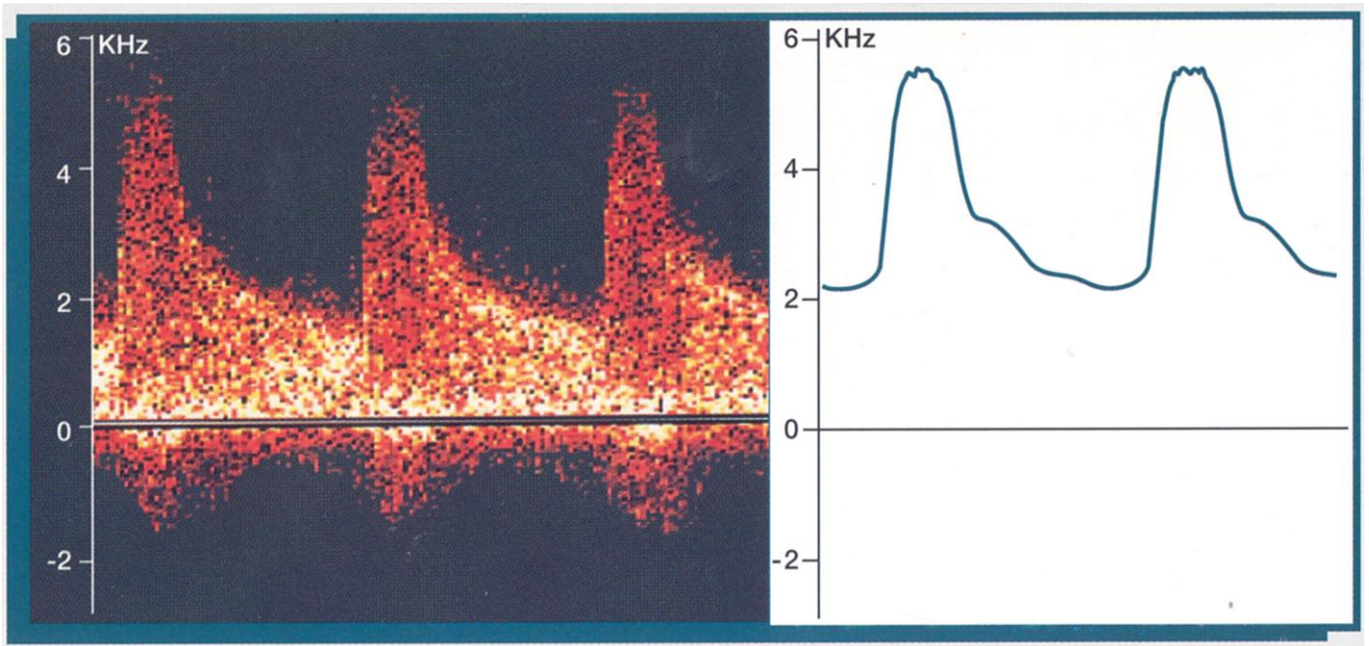


Abb. 5.3.4 Vergleich der Amplitudenhöhe einer Spektrumdarstellung mit der aufgrund einer Frequenzspektrumanalyse ermittelten Maximalfrequenzkurve

Verwandt mit dem Resistance Index ist die sog. S / D-Ratio. Hierbei wird der Quotient aus der systolischen Spitzenfrequenz und der enddiastolischen Spitzenfrequenz gebildet.

$$SD - Ratio = \frac{FS}{FD}$$

Da die Darstellung eines Frequenzspektrums gerätetechnisch sehr aufwändig ist, ist der Anschaffungspreis solcher Systeme relativ hoch. Andererseits überwinden sie die beschriebenen Limitationen eines Zero-Cros-

sers und erlauben quantitative Aussagen über den Stenosegrad.

Aus diesem Grunde geht die jüngste Entwicklung dahin, dass Geräte konzipiert werden, die zwar eine integrierte Frequenzspektrumanalyse besitzen, auf die Darstellung des Spektrums aber verzichten.

Vielmehr berechnet der Analysator aus dem Frequenzspektrum die echte Maximalfrequenzkurve, deren Amplitudenhöhe der eines Spektrums entspricht und somit ebenfalls mit dem Stenosegrad korreliert (Abb. 5.3.4).

Mean-Frequenzkurve

Darüber hinaus bieten sie die Möglichkeit, gleichzeitig die Maximal- und Mean-Frequenzkurve darzustellen. So gelingt auf andere Weise die eindrucksvolle Darstellung

von stenotischen Strömungen, da die Mean-Frequenzkurve umso weiter von der Maximal-Frequenzkurve abweicht, desto höhergradiger die Stenose ist (Abb. 5.3.5).



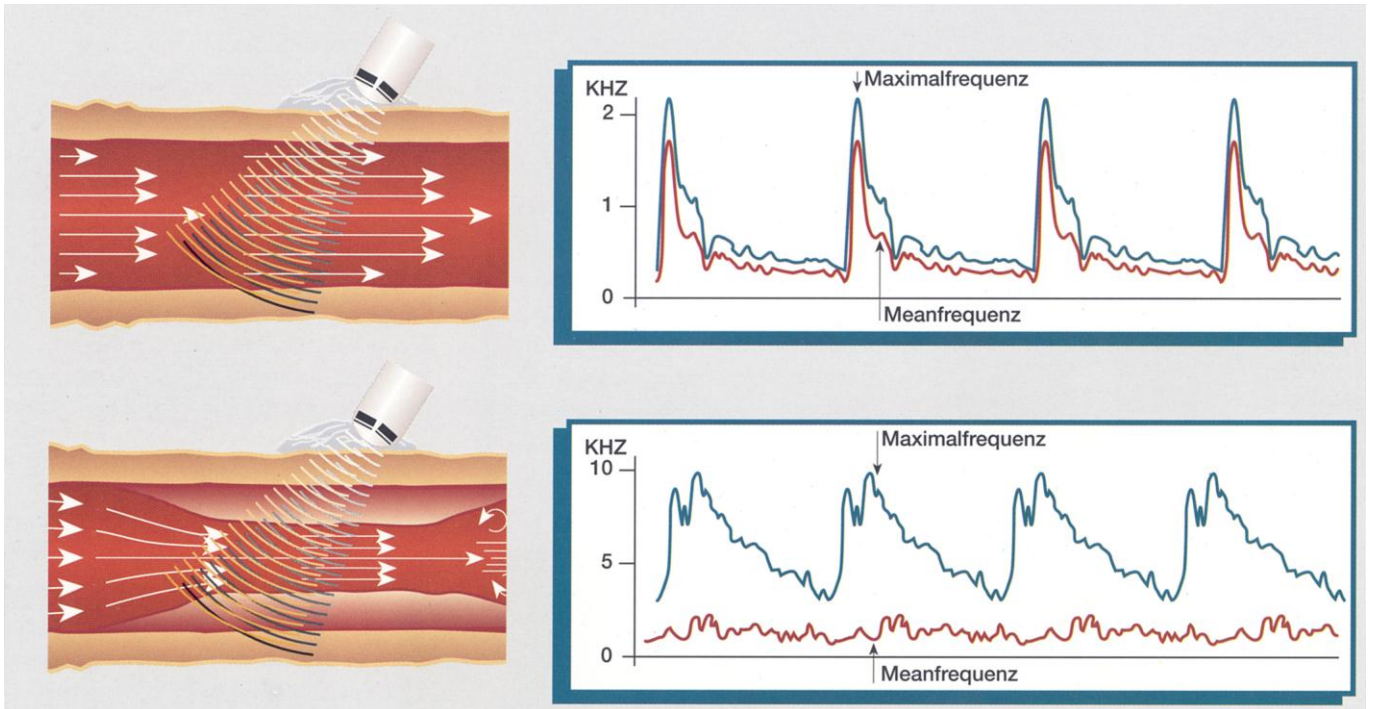


Abb. 5.3.5  
 Vergleich der Abweichung zwischen Maximal- und Meanfrequenzkurve bei ungestörter und gestörter Hämodynamik

Da diese Geräte kaum teurer sind als normale Zero-Crosser, technisch aber diesen Geräten weit überlegen sind, dürfte diese

Geräteart die herkömmlichen bidirektionalen Doppler bald vom Markt verdrängen.





## Transkranielle Dopplersonographie

6.

Für die transkranielle Dopplersonographie ist die Verwendung eines gepulsten Dopplers Voraussetzung, um die Vielzahl intrakranieller Gefäße differenzieren zu können. Darüber hinaus wird die Beurteilung einzelner Gefäßabschnitte ermöglicht. Da der Schallstrahl in einem Winkel von nahezu 0° in die Gefäßachse eintritt, wird der Dopplershift aufgrund des optimalen Winkels üblicherweise in cm/s, statt in KHz-Frequenzverschiebung angegeben. Zur Durchschallung des Knochens benutzt man eine geringe Sendefrequenz von etwa 2 MHz. Um den Schädelknochen durchdringen zu kön-

nen, verwendet man höhere Sendeleistungen als bei Continuous-Wave Dopplern. Die Sendeleistung kann an den Geräten variiert werden. Es empfiehlt sich dabei immer, mit der geringsten zur Verfügung stehenden Sendeleistung die Untersuchung zu beginnen. Da die Dopplersignale intrakranieller Gefäße aus größerer Tiefe recht schwach sind, versagt die herkömmliche Technik eines Zero-Crossers. Aus diesem Grunde ist die Verwendung einer Frequenzspektrumanalyse bei dieser Methode zwingend.

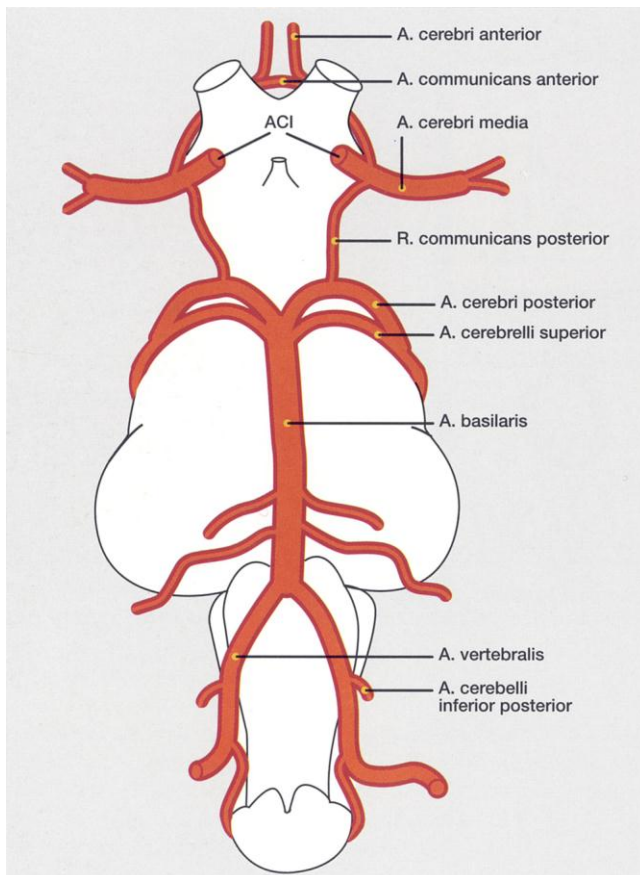


Abb. 6.1  
Anatomie der Gefäße der Hirnbasis (von unten gesehen)

Zur Beschallung der intrakraniellen Arterien werden in der Literatur drei Zugänge beschrieben:

1. Der transtemporale Zugang zur Beschallung der A. cerebri media, A. cerebri anterior, A. cerebri posterior sowie der A. carotis interna,
2. der transorbitale Zugang zur Beschallung der A. carotis interna (Carotissyphon) und der A. ophthalmica sowie
3. der okzipitale Zugang zur Beschallung der A. vertebralis und A. basilaris.

Abb. 6.1 zeigt die anatomische Lage der Gefäße der Hirnbasis (von unten gesehen) mit dem Circulus Willisii, wobei dessen Ausbildung erheblich variiert. Eine vollständige Ausbildung findet sich in lediglich 20% aller Fälle (siehe Abb. 6.2).

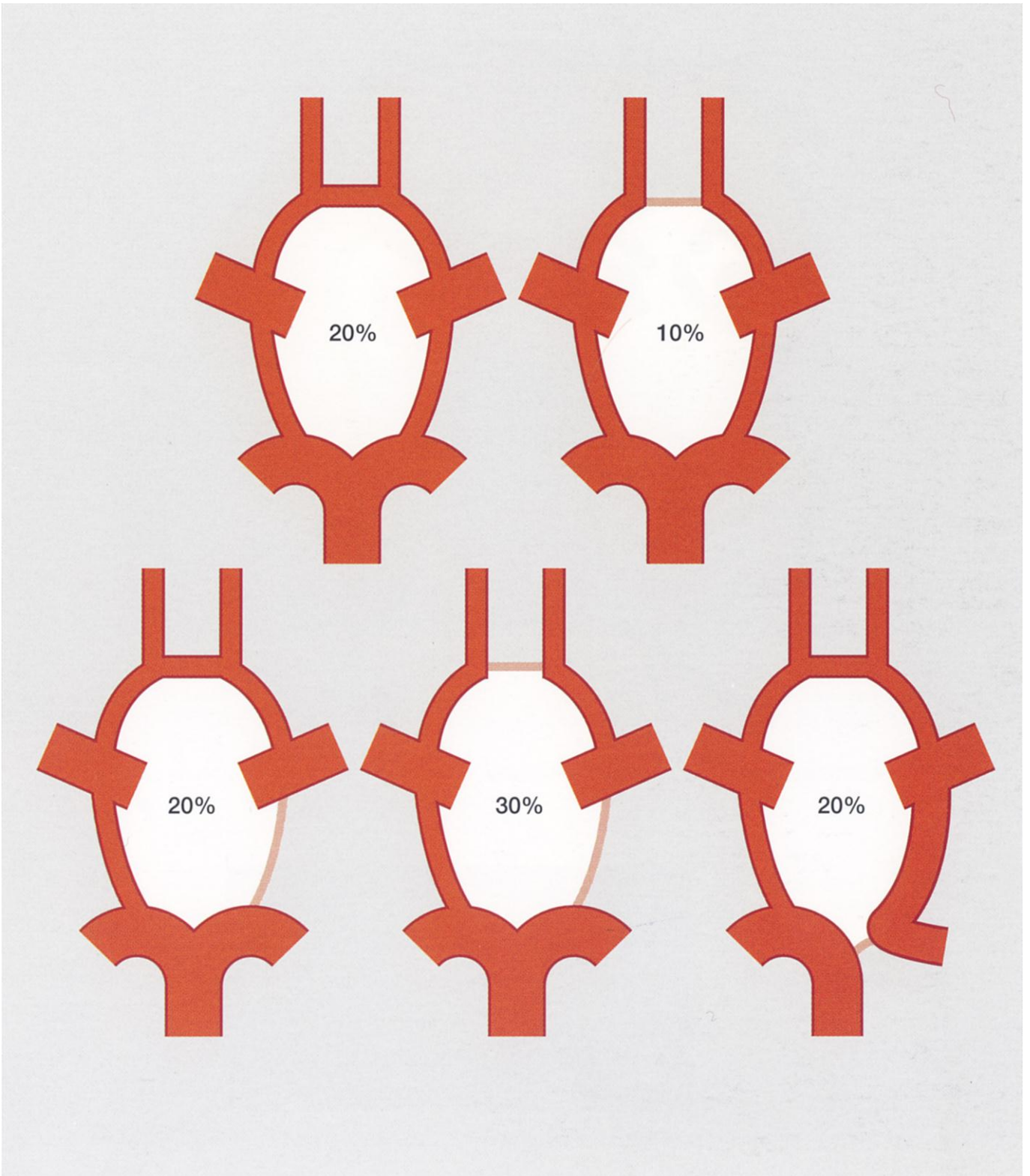


Abb.6.2  
 Ausbildungsvarianten des Circulus Arteriosus Willisii und deren Häufigkeitsverteilung (modifiziert nach Widder)

## Der transtemporale Zugang

6.1.

Beim transtemporalen Zugang wird zwischen drei verschiedenen Schallfenstern (Abb. 6.1.1) unterschieden:

- einem vorderen, im Bereich der Schläfe,
- einem mittleren, im Bereich des oberen Ohrmuschelansatzes und
- einem hinteren, oberhalb des Ohrmuschelpols.

In den meisten Fällen bedient man sich des mittleren Zuganges. Darüber gelingt die Darstellung der A. cerebri media in einer Tiefe von etwa 50 mm, die dann bis zu einer Tiefe von nur 35 mm bis in die Peripherie zurückverfolgt werden kann. Allerdings kann die Suche nach diesem Gefäß aufgrund von Lagevarianten durchaus einige Zeit in Anspruch nehmen. Stellt sich das Signal optimal dar, „hangelt“ man sich durch Verschieben des Messvolumens in größere Tiefen vor. Dazu muss die Sondenposition ständig korrigiert werden. In ca. 60-65 mm Tiefe stößt man auf

die A. carotis interna. Der Übergang von A. cerebri media auf die A. carotis interna ist jedoch völlig fließend.



Abb. 6.1.1  
Unterschiedliche Beschallungsfenster bei transtemporalem Zugang



Wird das Messvolumen weiter in die Tiefe verschoben, bildet sich zusätzlich zum bisher sondenwärts gerichteten Signal der A. cerebri media und der A. carotis interna ein von der Sonde weg gerichtetes Signal heraus, das der A. cerebri anterior zuzuordnen ist.

Man befindet sich jetzt im Bereich der sogenannten T-Gabel. Diese T-Gabel ist optisch sehr schön am Sägezahnmuster der Frequenzspektrumanalyse zu erkennen. Die A. cerebri anterior kann bis zu einer Tiefe von

ca. 75 mm noch verfolgt werden, wo man dann auf die gegenüberliegende A. cerebri anterior trifft.

Wird die Sonde nach dorsal verschoben und kaudalwärts ausgerichtet, stellt sich in einer Tiefe von ca. 55-65 mm die A. cerebri posterior dar. Auch hier kann ein Sägezahnmuster in vielen Fällen auftreten, wenn gleichzeitig die gegenüberliegende A. cerebri posterior in einer Tiefe von etwa 75 mm erfasst wird (Abb. 6.1.2).

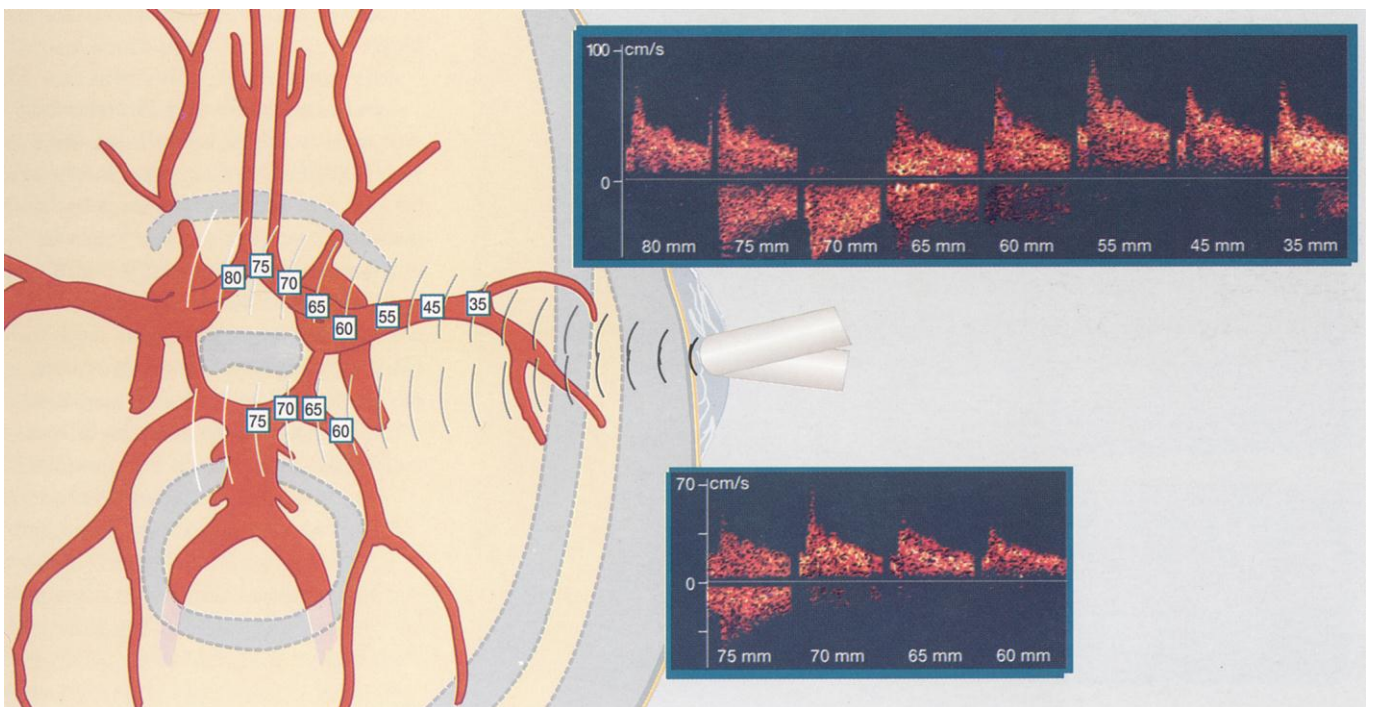


Abb. 6.1.2 Kurvendarstellung der ACM, ACI, ACA und ACP in verschiedenen Messtiefen

## Der transorbitale Zugang

6.2.

Zur Beschallung der A. ophthalmica und der A. carotis interna wird die Sonde auf den geschlossenen Augenbulbus aufgesetzt. Um Schädigungen der Linse zu vermeiden, ist die Sendeleistung des Gerätes soweit wie möglich zu reduzieren. Eine direkte Beschallung der Linse sollte vermieden werden. Daher ist die Sonde lateral der Linse zu positionieren.

In etwa 40-50 mm Tiefe findet sich sodann die A. ophthalmica, die sich bis zum Carotis-Syphon in etwa 60-70 mm Tiefe verfolgen lässt. Je nachdem, welcher Ast des Syphons nun beschallt wird, findet sich ein vorwärts oder rückwärts gerichtetes Strömungssignal (Abb. 6.2.1). Häufig gelingt auch die Darstellung der A. cerebri anterior über den transorbitalen Zugang in einer Tiefe von ca. 70-80 mm.

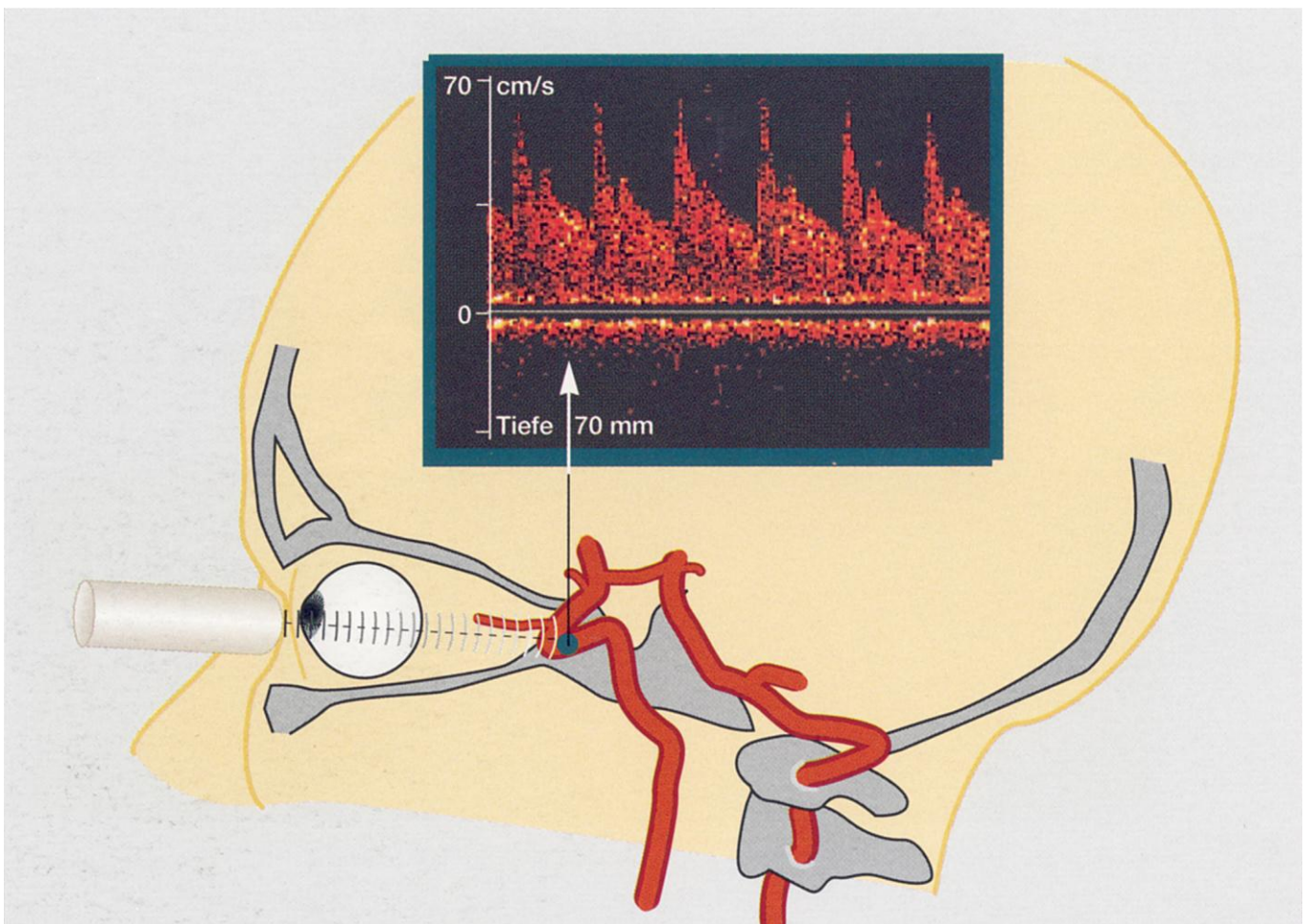


Abb. 6.2.1  
Ableitung des zuführenden Schenkels des Carotis-Syphons über den transorbitalen Zugang



## Der okzipitale Zugang

6.3.

Die Beschallung über den okzipitalen Zugang sollte beim sitzenden Patienten vorgenommen werden. Dabei wird das Kinn des Patienten auf die Brust abgesenkt. Die Sonde wird in Nackenmitte ca. 3 cm unterhalb des Schädelknochens aufgesetzt und der Schallstrahl durch das foramen occipitale leicht kranialwärts ausgerichtet. In einer Tiefe von ca. 60 mm stellen sich bei leicht lateraler Ausrichtung die Aa. vertebrales dar. In einer Tiefe von ca. 90-115 mm erreicht man die A. basilaris. Beide Gefäße weisen eine von der Sonde fort gerichtete Strömung auf.

Die Differenzierung der intrakraniellen Gefäße sowie der Nachweis eventueller Gefäßprozesse gestaltet sich häufig sehr schwierig und gelingt oft nur über Kompressionsmanöver an den Aa. carotides communes. Da die Auswirkungen der Kompressionstests auf die Blutströmungen in den verschiedenen Gefäßabschnitten sehr umfangreich sind, wurde auf deren Beschreibung mit Rücksicht auf den Umfang dieser Broschüre verzichtet. Hier sei auf die weiterführende Literatur am Ende des Buches verwiesen.

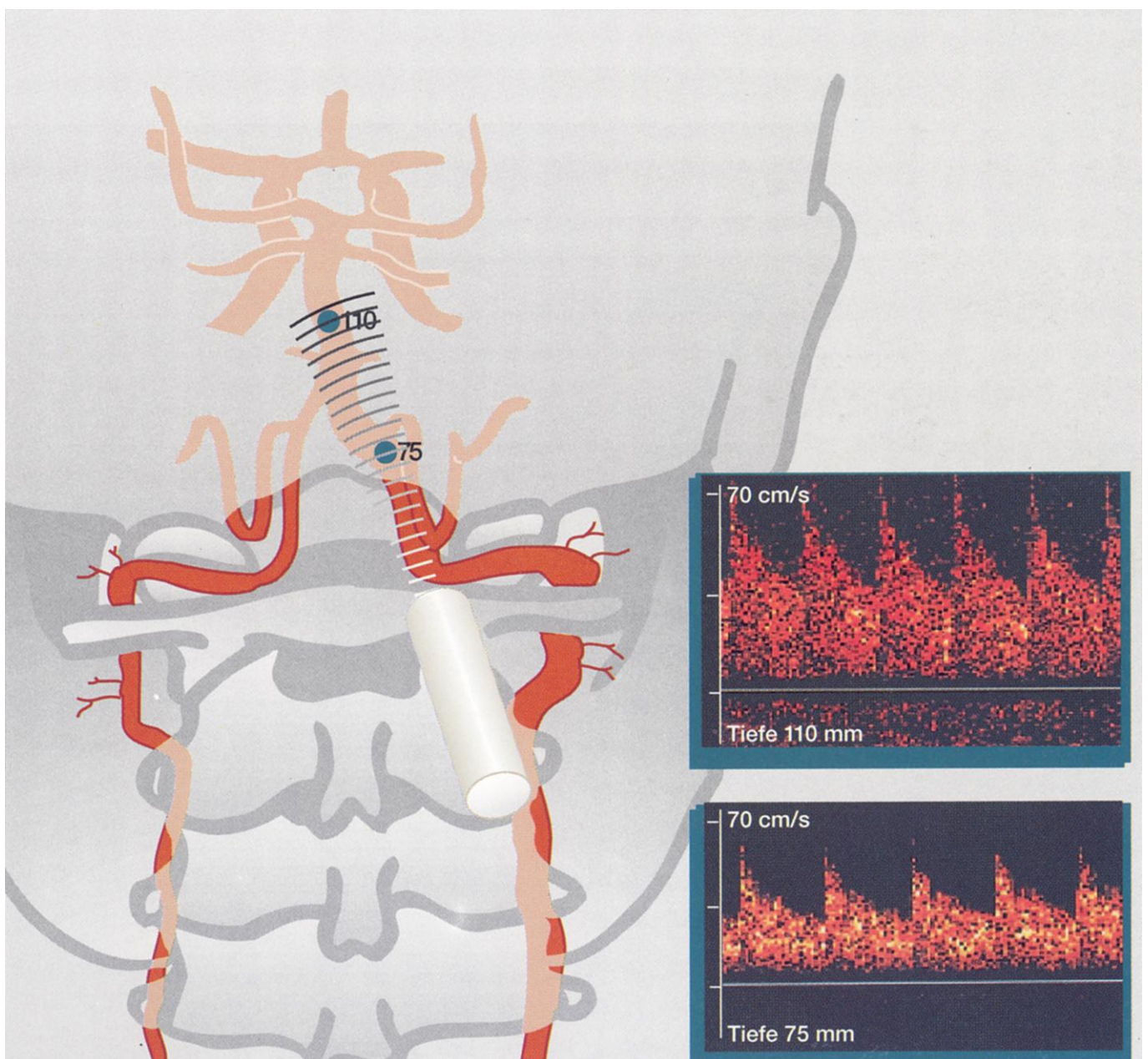


Abb. 6.3.1  
Ableitung der A. vertebralis und A. basilaris über den okzipitalen Zugang

Die intrakranielle Dopplersonographie eignet sich im Wesentlichen zur Abklärung hämodynamischer Auswirkungen extrakranieller Gefäßprozesse sowie für den Ausschluss

intrakranieller  
extrakranieller  
Operationen.

Stenosen im Vorfeld  
gefäßchirurgischer





## Venen

7.

Die Dopplersonographie eignet sich hervorragend für die Diagnostik sowohl des tiefen als auch des oberflächennahen Venensystems der Extremitäten. So wird die Sensitivität und Spezifität der Methode in der Thrombosedagnostik und bei der Beurteilung der Klappenfunktion mit über 90% angegeben – eine ausreichende Erfahrung des Untersuchers vorausgesetzt.

Gerätetechnisch sind unidirektionale und bidirektionale Dopplergeräte gleichermaßen geeignet. Während unidirektionale Geräte prädestiniert sind für eine sichere und schnelle Diagnostik beim Hausbesuch und

auf der Intensivstation, erlauben nur bidirektionale Geräte eine saubere Dokumentation.

Bei der Ableitung venöser Strömungen unterscheidet man zwischen s-sounds und a-sounds.

s-sounds (spontaneous sounds) sind solche Strömungssignale, die sich unter Standardbedingungen spontan, ohne Provokationsmanöver ableiten lassen.

a-sounds (augmented sounds) sind venöse Strömungssignale, die nur durch Provokationsmanöver (manuelle Weichteilkompression) ableitbar sind.

Normale und pathologische Befunde: s-sounds

7.1.

Wie schon beschrieben, ist das venöse Signal durch ein nahezu konstantes, niederfrequentes Heulgeräusch charakterisiert. Bei tiefer Bauchatmung unterliegt das Signal allerdings atemsynchronen Strömungsschwankungen. Bei tiefer Inspiration wird die V. cava inferior infolge des hohen intraabdominellen Drucks komprimiert und setzt dem venösen Fluss in den Extremitäten einen hohen Widerstand entgegen.

Dadurch findet sich während des Inspiriums eine verlangsamte Strömung, die in der endinspiratorischen Phase oder im Falle eines Valsalva-Manövers zum Stillstand kommt. Expiratorisch findet man infolge des nun geringen Widerstandes in der V. cava eine Strömungsbeschleunigung (Abb. 7.1.1). Ein solches atmungsmoduliertes Flussmuster zeigt an, dass sich proximal der Ableitungsstelle kein hämodynamisch wirksames Strombahnhindernis befindet.

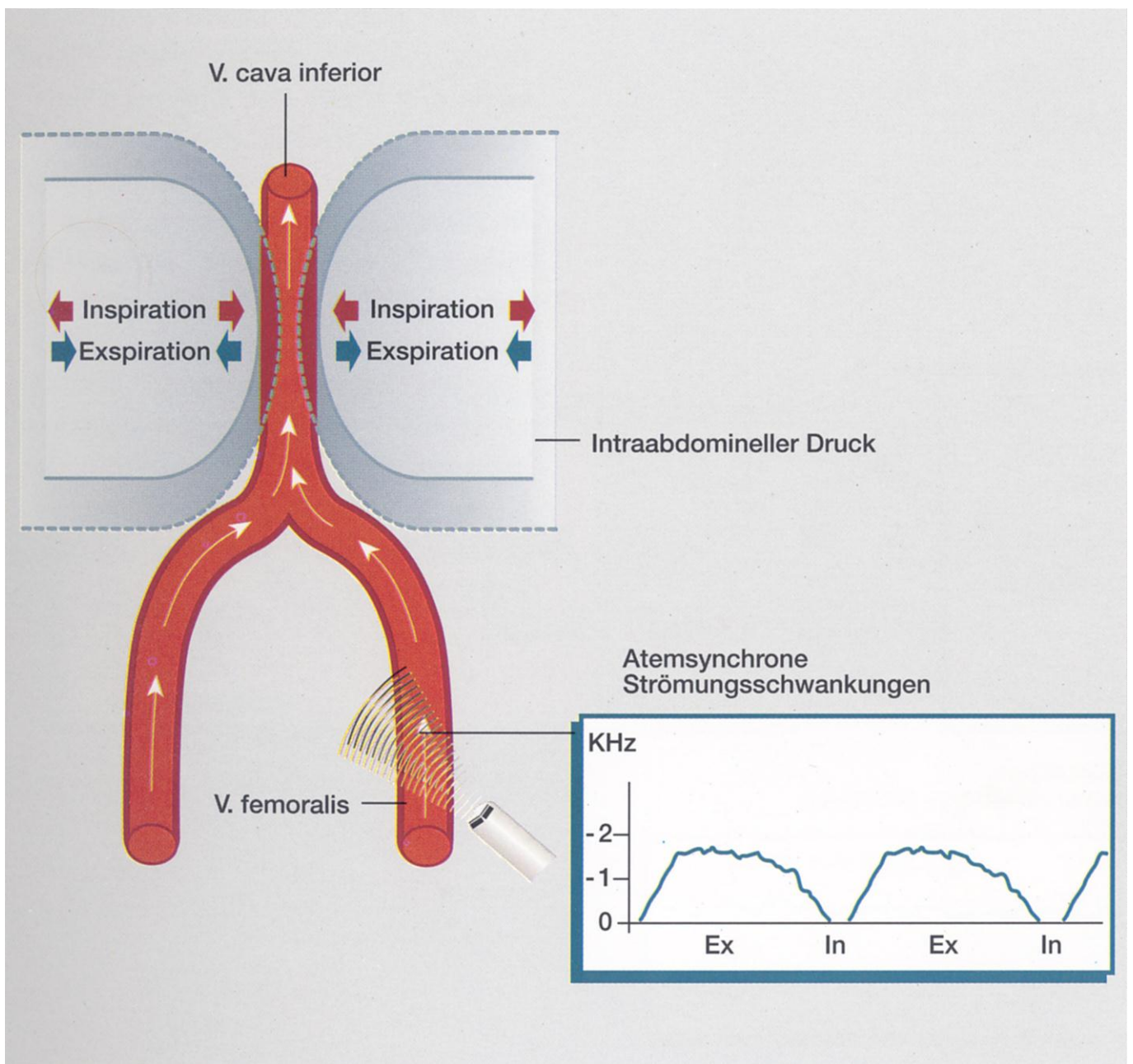


Abb. 7.1.1 Atmungssynchrone Strömungsschwankungen infolge unterschiedlich starker Kompression der V. cava durch wechselnde intraabdominelle Druckverhältnisse

Im Falle einer Stenosierung, z.B. durch partielle oder komplette Thrombosierung findet man hingegen ein verändertes Strömungssignal. Vor dem Engpass bildet sich ein Blutstau. Im Stauungsgebiet findet sich ein höherer Druck als in den intraabdominalen Gefäßen. Das Blut fließt daher konstant über das

stenosierte Gefäß oder die Kollateralen ab; der atmungssynchrone Fluss ist abgeschwächt oder aufgehoben (Abb. 7.1.2). Im Falle einer Klappeninsuffizienz kann es bereits endinspiratorisch zu einem venösen Rückfluss kommen.

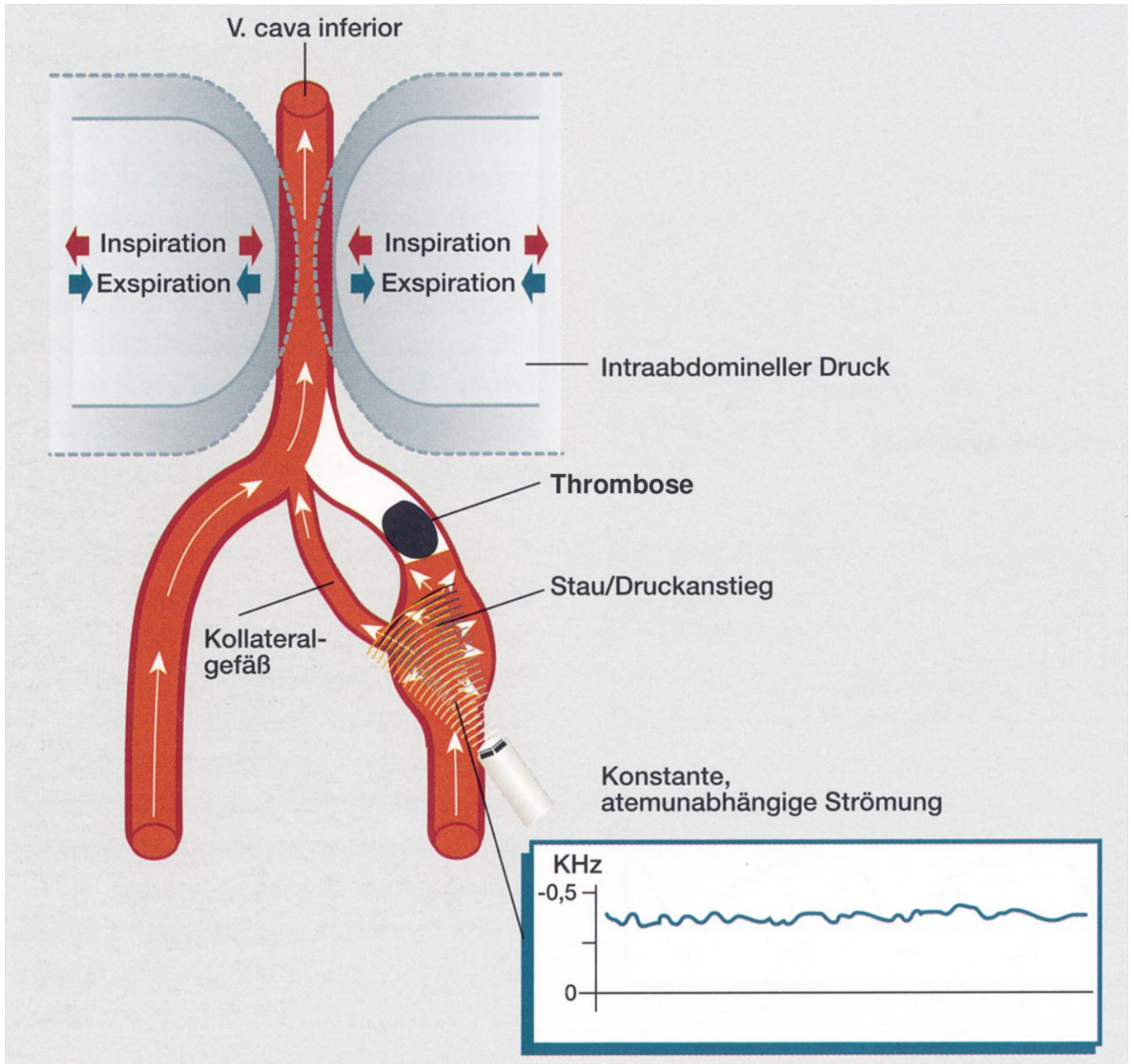


Abb. 7.1.2 Atemunabhängiges Strömungssignal bei Thrombosierung durch Übersteigen der intraabdominellen Druckwerte im Stauungsgebiet



Normale und pathologische Befunde: a-sounds

7.2.

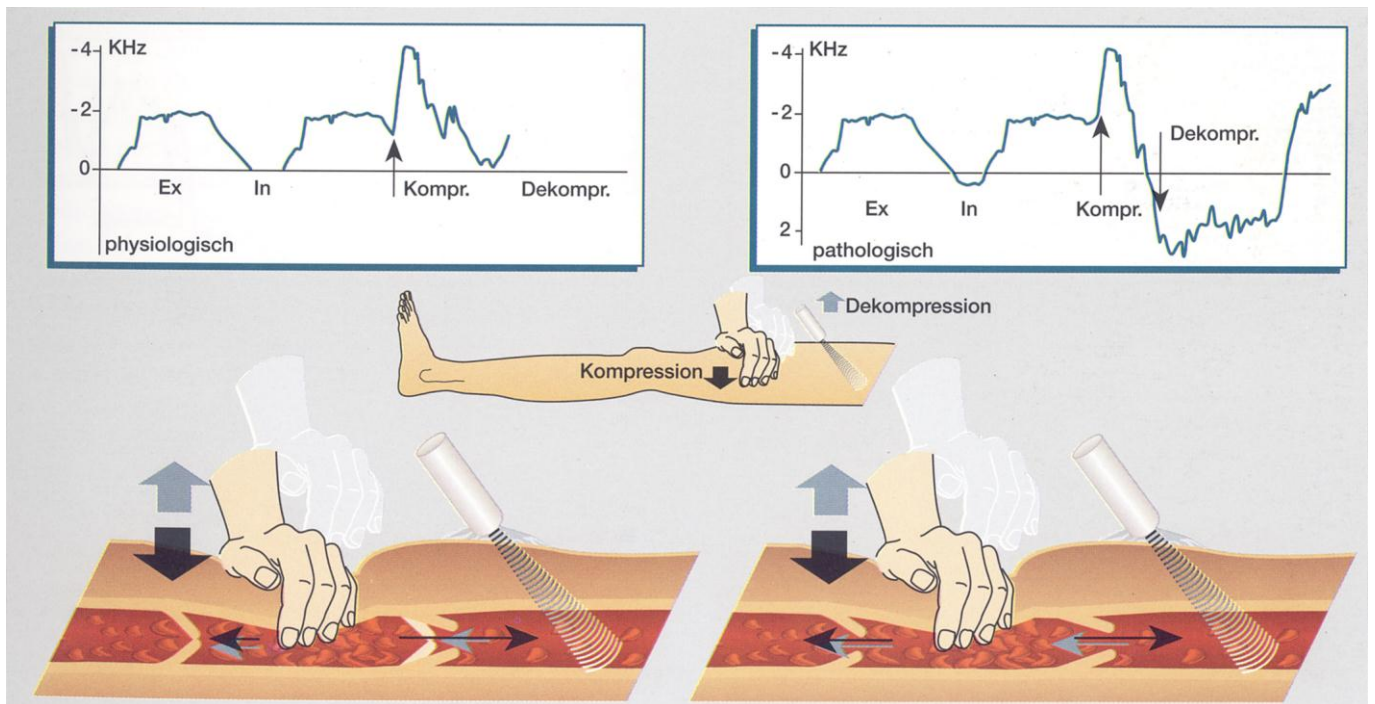


Abb. 7.2.1  
Veränderung der Strömungskurve durch Provokationsmanöver distal der Untersuchungsstelle

Weiterführende Hinweise über die Durchgängigkeit der Venen erhält man durch Kompression des Weichteilgewebes distal oder proximal der Untersuchungsstelle.

Die distale Kompression führt beim gesunden Gefäß zu einer raschen Strömungsbeschleunigung mit hoher Amplitude. Während der Dekompression erhält man kein Signal. Stellt sich während der Dekompressionsphase ein Flussignal dar, liegt eine Klappeninsuffizienz vor. Dann nämlich füllt sich das Gefäß infolge des Sogeffekts auch von proximal auf (Abb. 7.2.1).

Bei kompletter Obstruktion im unmittelbaren distalen oder proximalen Bereich der Sonde stellt sich kein a-sound dar. Im Falle einer inkompletten Verlegung des Gefäßlumens ist dieser abgeschwächt.

Die proximale Kompression (oder ein Valsalva-Manöver) führt bei suffizienten Klappenverhältnissen zu einem kurzen Rückstrom (max. 1 sec) bis zum Klappenschluss. Nach Beendigung des Manövers findet sich ein stark erhöhter orthograde Fluss („overshoot“).

Im Falle einer Klappeninsuffizienz registriert man während der Kompression ein langan-

haltendes retrogrades Signal (Abb. 7.2.2).

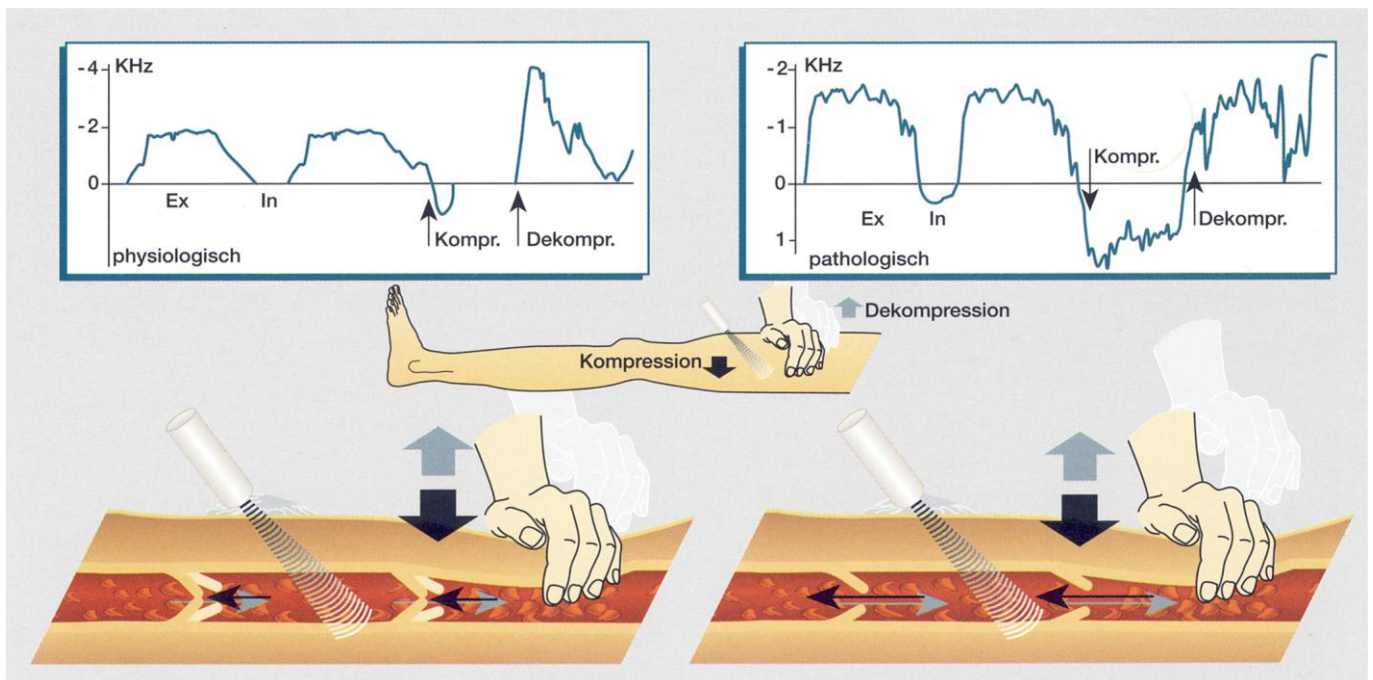


Abb. 7.2.2  
Veränderung der Strömungskurve durch Provokationsmanöver proximal der Untersuchungsstelle

### Der Untersuchungsgang

### 7.3.

Obligatorisch werden immer die V. femoralis communis, V. poplitea sowie die V. saphena magna untersucht.

Zur genaueren Lokalisation von Verschlüssen und insuffizienten Klappen in den tiefen Oberschenkelvenen empfiehlt sich zusätzlich die Untersuchung der V. femoralis superficialis. Mit Rücksicht auf den Umfang der Broschüre wurde auf die Beschreibung der Untersuchung der V. saphena parva, V. tibialis posterior sowie der Perforansvenen verzichtet, da diese nur bei besonderen Fragestellungen relevant ist.

Da sich interindividuell anatomische Varianten und unterschiedliche Strömungscharakteristika finden, diese intraindividuell aber gering sind, erfolgt die Beurteilung an den einzelnen Ableitungsstellen stets im direkten Seitenvergleich.

Zu Beginn der Untersuchung empfiehlt sich darüber hinaus das Signal der A. femoralis communis im Seitenvergleich abzuleiten, da ein erhöhter arterieller Blutfluss (z.B. infolge entzündlicher Hyperämie) auch den venösen Abstrom beeinflussen kann.

Zum Aufsuchen der tiefen Venen orientiert man sich an den Referenzarterien. So liegt die V. femoralis communis medial und die V. femoralis superficialis lateral der entsprechenden Arterie.

Die V. poplitea findet man oberhalb des Kniegelenkspalts lateral der Arterie, während sie unterhalb dorsal nach medial kreuzt. Die V. saphena magna wird von keiner Arterie begleitet. Beurteilt werden jeweils die spontanen Strömungssignale (s-sounds), deren Atmungsabhängigkeit sowie das Verhalten bei Kompressionsmanövern (a-sounds).

Zur Untersuchung der V. femoralis communis, V. femoralis superficialis und der V. saphena magna liegt der Patient flach auf dem Rücken. Die V. poplitea wird bei Bauchlage des Patienten untersucht. Dazu wird der Unterschenkel zur Dekompression der Vene leicht angehoben. Zur Untersuchung der tiefliegenden Venen benutzt man die 4-MHz, für die oberflächlichen Venen die 8-MHz-Sonde.

**Spezielle Befunde bei der V. femoralis communis**

**7.4.**

**Klappeninsuffizienz**

Es liegt ein regelrechtes, spontanes Flussverhalten vor. Bei tiefer Bauchatmung kann man den endinspiratorischen Reflux ableiten. Die distale Kompression erzeugt einen un-

auffälligen a-sound. Beim Valsalva-Manöver und bei der Dekompression des Oberschenkels erhält man ein deutliches, retrogrades Strömungssignal.

**Kompletter Verschluss**

Bei einem akuten Verschluss der Beckenvenen und/oder der V. femoralis communis kann man keinen Spontanfluss und keine Atemabhängigkeit ableiten, die Provokationsmanöver rufen kein Signal hervor. Ist der Verschluss subakut oder chronisch, hat sich ein Umgehungskreislauf gebildet. Dieser verläuft meist subkutan, suprapubisch zur Gegenseite und hat einen erheblich geringeren Gefäßquerschnitt als die V. iliaca.

Es ist ein erhöhter Spontanfluss abzuleiten, der nicht atemmoduliert ist. Die distale Kompression zeigt ein abgeschwächtes, verbreitertes Signal, beim Valsalva-Manöver kommt es meist nicht zum Sistieren der orthograden Strömung. Das Spontansignal kann meist durch suprapubische Kompression moduliert werden.

**Inkompletter Verschluss**

Beim inkompletten Verschluss ist der Spontanfluss erhöht, die Atemmodulation ist je nach Rekanalisierungsgrad mehr oder weniger stark ausgeprägt. Durch die Zerstörung der Venenklappen kann es zum endinspiratorischen Reflux kommen. Die distale Kompression bringt ein plumperes Signal als auf

der gesunden Gegenseite, das Valsalva-Manöver zeigt einen deutlichen Rückstrom (außer bei nur gering wiedereröffnetem Gefäßvolumen). Ein Umgehungskreislauf lässt sich häufig, wie unter „Kompletter Verschluss“ beschrieben, nachweisen.

**Spezielle Befunde bei der V. poplitea**

**7.5.**

**Klappeninsuffizienz**

Ein spontanes Flusssignal ist in der V. poplitea nicht obligat. Sind auch die Klappen proximal der V. poplitea insuffizient, so ist der Befund mit dem der V. femoralis communis bei Klappeninsuffizienz vergleichbar. Sind in den proximalen, tiefen Oberschenkelvenen suffiziente Klappen vorhanden, so

ist das Valsalva-Manöver unauffällig. Die Dekompression nach Kompression des Unterschenkels und die Kompression des Oberschenkels im mittleren oder distalen Drittel führt jedoch zum retrograden Fluss-signal.

### Kompletter und inkompletter Verschluss

Hier gelten im Prinzip dieselben Kriterien wie bei der V. femoralis communis. Einen wertvollen, zusätzlichen Hinweis gibt die V. saphena magna. Sind die tiefen Oberschenkelvenen oder die V. poplitea hämodynamisch wirksam verlegt, dient die V. saphena magna als Umgehungskreislauf und zeigt einen erhöhten Fluss.

Ein abgeschwächtes Signal über der V. poplitea bei distaler Kompression, ohne Nachweis insuffizienter Klappenverhältnisse, bei erhöhtem Fluss in der Saphena, muss an eine tiefe Unterschenkelvenenthrombose denken lassen.

### Spezielle Befunde bei der V. saphena magna

### 7.6.

#### Klappeninsuffizienz

Über der V. saphena magna erhält man nur selten ein Spontansignal. Man sucht sie auf, indem man die Sonde, ohne die Haut zu komprimieren, über den wahrscheinlichen Gefäßverlauf führt, während man mit der anderen Hand Kompressionen an der Medialseite des Kniegelenks durchführt. Die

Saphena lässt sich nach dem Auffinden über die gesamte Länge untersuchen. Es gelten die bereits genannten Kriterien zur Beurteilung der Klappenverhältnisse. Ein im Seitenvergleich erhöhter Fluss in der Saphena muss immer an eine tiefe Beinvenenthrombose denken lassen.





## Literaturverzeichnis

8.

- Büdingen, H.J.,  
von Reutern, G.M., Freund, H.-J.  
„Dopplersonographie der extrakraniellen  
Hirnarterien“,  
Georg-Thieme-Verlag 1982
- Deeg, K.-H.,  
„Zerebrale Dopplersonographie im Kin-  
desalter“,  
Springer-Verlag 1989
- Evans, D. H., McDicken, W.  
N., Skidmore, R., Woodcock, J. P.,  
„Doppler Ultrasound“,  
John Wiley & Sons 1989
- Fischer/Wuppermann,  
„Einführung in die Dopplersonographie“,  
Urban & Schwarzenberg 1985
- Hennerici, M.,  
D. Neuerburg-Heusler,  
„Gefäßdiagnostik mit Ultraschall“  
Georg-Thieme-Verlag 1988
- Kriessmann, A., Bollinger, A.,  
Keller, H. N.,  
„Praxis der Dopplersonographie“,  
Georg Thieme-Verlag 1990
- Marshall, M.,  
„Praktische Dopplersonographie“,  
Springer-Verlag 1984
- Rautenberg, W., Hennerici, M.,  
Schwarz, A.,  
„Transkranielle Dopplersonographie“  
in „Durchblutungsstörungen des Ge-  
hirns“,  
Verlag Bertelsmann-Stiftung 1987
- Reimer, F.,  
„Die Ultraschall-dopplersonographie der  
supraaortalen Arterien“,  
Verein zur Bekämpfung der Gefäßkrank-  
heiten 1981
- Richter von Arnauld, H. P.,  
„Direktionale Dopplersonographie“
- Widder, B.,  
„Doppler- und Duplex-Sonographie der  
hirnversorgenden Arterien“,  
Springer-Verlag 1991

