



Department für Augenheilkunde | Universitäts-Augenklinik Tübingen | Schleichstr. 12 | 72076 Tübingen
Tel. 07071 29-83721 | Fax 07071 29-3730 | Redaktion: Angelika Hunder, MA | Prof. Dr. K.U. Bartz-Schmidt

THEMA: Strabologie und okuläre Adnexe

I. Stellungnahme der Bielschowsky-Gesellschaft (BG) zur Myopie im Schulalter

(verabschiedet durch den Beirat am 20.11.2015,
stellvertretende Vorsitzende Prof. Dr. D. Besch)



Prof. Dr. med. D. Besch
Leiterin der Sektion für
Motilitätsstörungen, periokuläre Chirurgie
und Kinderophthalmologie

Myopie ist die häufigste Sehstörung im Kindes- und jüngeren Erwachsenenalter. In Europa sind aktuell ca. 47% der 25jährigen, 34% der 50jährigen und 15% der 75jährigen myop. In Asien erreichen die Prävalenzen unter jungen Erwachsenen teils über 90%.

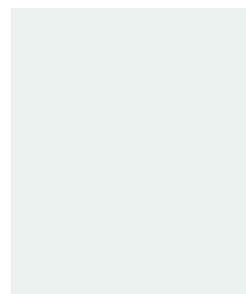
Verantwortlich gemacht werden hierfür in erster Linie ein geändertes Lern-, Lese-, Freizeit- und Arbeitsverhalten.

Im Jahr 2050 werden weltweit ca. 4,9 Milliarden Menschen myop sein, 0,9 Milliarden hochmyop mit > -6 dpt und somit ein hohes Risiko für Sekundärerkrankungen tragen.

Die folgenden Empfehlungen beziehen sich auf die „Schulmyopie“, die mit visueller Anforderung im Lese-/Monitorabstand (Lesen, Smartphone Nutzung, PC Nutzung) einhergeht und die damit in der Regel erst ab dem 6. bzw. 8. Lebensjahr (bis zum 15. Lebensjahr) auftritt.

Literatur

- Holden B et al. *Eye* 2014; 28: 142, Dolgin E et al. *Nature* 2015; 519: 276
- Williams KM et al. *Eur J Epidemiol* 2015; 30: 305



Quelle: fotolia

Im Folgenden werden präventive Maßnahmen gelistet, die Eltern angeboten werden können, die Reihenfolge der Nennung entspricht der zu erwartenden Effektivität.

Tageslicht

Wesentlicher präventiver Faktor ist Tageslicht, welches ca. 100mal intensiver ist als Raumbelichtung. Zu geringe Lichtmengen führen im Auge zu einem Dopaminmangel, der nach aktuellen Hypothesen zur Myopie führt. Weit über 20 klinische Studien belegen deutlich den protektiven Effekt von Tageslicht. Daher sollte Kindern mit Myopie oder Myopierisiko empfohlen werden, pro Tag 2 Stunden im Freien zu verbringen.

Literatur

- French AN et al. *Exp Eye Res* 2013; 114: 58
- Gwiazda J et al. *Invest Ophthalmol Vis Sci* 2014; 55: 752
- McKnight CM et al. *Am J Ophthalmol* 2014; 158: 1079

Atropin

Aktuell liegen 7 randomisierte klinische Studien und 7 Kohortenstudien zum Effekt von Atropin-Augentropfen sowie eine Meta-Analyse vor. Basierend darauf kann bei Asiaten durch diese Therapie eine Zunahme der Myopie um 0,5 dpt, bei Kaukasierern um 0,3 dpt / Jahr gemindert werden. 0,01%ige Tropfen scheinen ausreichend zu sein und haben in dieser Konzentration keine Nebenwirkungen. In der sog. ATOM-Studie ergab sich nach einer 2-jährigen Therapie eine Myopie-Minderung, die in den darauf folgenden 3 Jahren nicht wieder aufgeholt wurde. Die Tropfen müssen off-label verordnet werden, sind nicht über die GKV erstattungsfähig und können von Apotheken mit Reinraum aus 0,5%igen kommerziell erhältlichen Tropfen hergestellt werden. Zunächst sollte 2 Jahre mit 0,01% Atropin 1x tgl. therapiert werden (vgl. Informationsblatt Atropin). Dann sollte eine Pause gemacht werden, um die weitere Progression zu beobachten. Ggf. kann die Therapie wiederaufgenommen werden. Eltern sollten darauf hingewiesen werden, dass die Studienlage noch lückenhaft ist und insbesondere an kaukasischen Kindern keine große randomisierte klinische Studie durchgeführt wurde. Denkbarer Nachteil dieser Therapie könnte die chronische Applikation konservierungsmittelhaltiger Augentropfen im Kindesalter über Jahre sein. Inzwischen werden auch konservierungsmittelfreie Atropin-EDO-Tropfen angeboten.

Literatur

- Li S-M et al. *Optom Vis Sci* 2014; 91: 342
- Chia A et al. *Ophthalmology* 2015; epub ahead of print
- Yi S et al. *J AAPOS* 2015; epub ahead of print
- Clark TY, Clark RA. *J Ocul Pharmacol Ther* 2015; epub ahead of print

Optische Versorgung

Viele myope Augen sind in der Netzhautperipherie hyperop, was ein Stimulus für eine weitere Myopisierung ist. Daher profitieren Kinder von Gläsern oder Kontaktlinsen, welche die periphere Bildschale stärker krümmen (z.B. multifokale Kontaktlinsen). Eine optische Unterkorrektur sollte generell vermieden werden.

Literatur

- Adler D, Millodot M. *Clin Exp Optom* 2006; 89: 315
- Chung K, et al. *Vision Res* 2002; 42: 2555
- Smith EL. *Exp Eye Res* 2013; 114: 77
- Mutti DO et al. *Invest Ophthalmol Vis Sci* 2007; 48: 2510



Link: <http://www.bielschowsky.de/>

Patienteninformation Kurzsichtigkeit (Myopie)

Prof. Dr. rer. nat. Frank Schaeffel, Forschungsinstitut für Augenheilkunde, Universität Tübingen
Prof. Dr. med. Focke Ziemssen, Universitäts-Augenklinik Tübingen

Was ist Kurzsichtigkeit?

Das Auge entspricht einer kleinen Kamera, die auf der Innenseite ein Bild entwirft. Statt der elektronischen Bildaufnahme in einer Digitalkamera wird das Bild von der Netzhaut aufgenommen, die das Auge innen wie eine Tapete auskleidet und das Licht in ein elektrisches Signal für die Nervenzellen umwandelt. Für scharfes Sehen ist es Bedingung, dass das Bild auf der Netzhaut scharf abgebildet wird und die Augenlänge genau an die Brennweite des Auges angepasst ist. Bei Kurzsichtigkeit wächst das Auge zu sehr in die Länge, so dass die scharfe Abbildung vor der Netzhaut liegt. Man kann in der Ferne nicht mehr scharf sehen. Eine Verlängerung des Auges um einen Millimeter, von 24 auf 25 mm, erzeugt etwa 2,7 Dioptrien (dpt) Kurzsichtigkeit (Abbildung 1).

Abbildung 1. Im Durchschnitt ist das normal-sichtige erwachsene menschliche Auge etwa 24 mm lang. Wird es auch nur einen Millimeter länger, ist es schon fast 3 Dioptrien kurzsichtig. Der entfernste Punkt, der noch scharf gesehen werden kann, ist dann nur noch etwa 30 cm weg.

In welchem Lebensalter entsteht Kurzsichtigkeit?

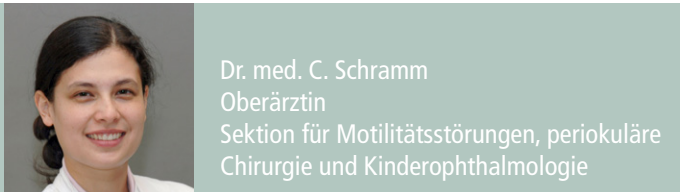
Am Ende des Kindergartenalters sind die meisten Kinder noch normal-sichtig oder leicht weitsichtig. Die häufigste Form tritt meist nach dem Schulbeginn auf, sodass man auch von der „Schulmyopie“ spricht. Am häufigsten tritt die Veränderung zwischen dem 8. und 15. Lebensjahr auf. Je früher die Kurzsichtigkeit beginnt, desto höher sind gewöhnlich die erreichten Endwerte.

Link: www.medicin.uni-tuebingen.de/Zuweiser/Kliniken/Augenheilkunde/Augenklinik/Für+Patienten+und+Besucher/Informationsmaterialien+der+Augenklinik.html#Neues

Zusätzliche Informationen zum Thema Kurzsichtigkeit (Myopie) können Sie auch der Patienteninformation und dem Informationsblatt „Atropin“, erstellt durch Prof. Dr. Frank Schaeffel (Forschungsinstitut für Augenheilkunde, Universität Tübingen) und durch Prof. Focke Ziemssen (Universitäts-Augenklinik Tübingen), entnehmen.

II. Monitoring der Amblyopietherapie mittels Temperatursensoren

Autorin: Dr. med. Charlotte Schramm



Dr. med. C. Schramm
Oberärztin
Sektion für Motilitätsstörungen, periokuläre
Chirurgie und Kinderophthalmologie

Seit Ende 2014 können bei einseitig amblyopen Kindern im Rahmen einer Studie die Pflasterokklusionszeiten mittels Temperatursensoren erfasst werden. Bei den Temperatursensoren handelt es sich um den TheraMon®-Microsensor der Handelsagentur Gschladt, Österreich, der bereits zum Monitoring der Zahnspangentragezeiten in der hiesigen Kieferorthopädie Anwendung findet (Schott and Goz 2011). Der nur 9 x 13 x 4,5mm kleine Temperatursensor umfasst eine Datenspeicherkapazität von 100 Messtagen bei Messintervallen von 15 Minuten. In den vorgegebenen Zeitintervallen misst er die Umgebungstemperatur und durch die spezifische Temperatur in der Mundhöhle kann indirekt auf die Tragezeit geschlossen werden. Dies soll zu einer Verbesserung der Therapieschemata führen.

Dieses System wurde nun auf das Monitoring der Okklusionspflastertragezeiten in die Ophthalmologie übertragen (Januschowski, Bechtold et al. 2013). Es konnte erfolgreich gezeigt werden, dass mittels der Temperatursensoren eine recht einfache und sichere Möglichkeit besteht, die Okklusionstherapie zu überwachen und auszuwerten. Die Datenspeicherkapazität von 3 Monaten war zudem optimal an die Kontrollintervalle der Okklusionstherapie angepasst. Die Studie eröffnete somit einen neuen Weg die bisherige Okklusionstherapie kontrolliert zu erfassen.

Nun wird in der Tübinger Augenklinik eine prospektive Patienten-Studie mit Kindern durchgeführt, um die Therapieadhärenz und eine Dosis-Wirkungs-Beziehung zwischen der Okklusionsdauer und einem Visusanstieg zu ermitteln. Die Sensoren werden dabei auf der Innenseite der Okklusionspflaster im Bereich der unteren Orbitakante angebracht (**Abb. 1**).

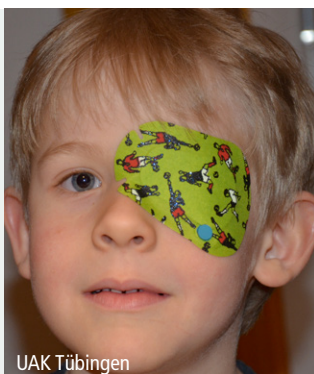

Abb. 1
Temperatursensor mit einem
Okklusionspflaster an der unteren
Orbitakante angebracht.

Als Beginn der Tragezeit wird ein plötzlicher steiler Temperaturanstieg bis auf Werte um die Körpertemperatur definiert. Ebenso kann ein plötzlicher steiler dokumentierter Temperaturabfall als Endpunkt der Tragezeit dargestellt werden. Dadurch kann die Tragezeit pro Tag ermittelt werden (**Abb. 2**).

Orthoptische Kontrollen erfolgen wie gewohnt in 3 monatigen Abständen. Die Studienteilnahme wird bei Erreichen eines seitengleichen Visus beendet.

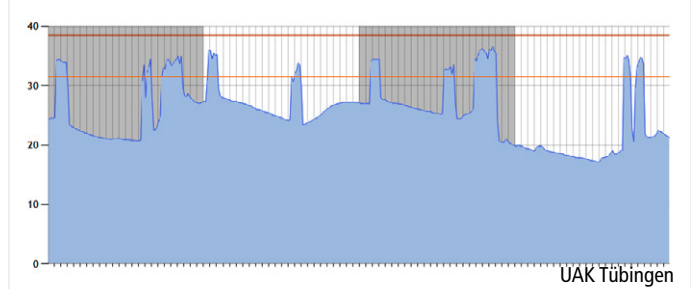


Abb. 2

Original Messdaten der TheraMon®-Software: auf der x-Achse ist die Zeit, auf der y-Achse die Temperatur aufgetragen. Sie zeigt ein Messintervall von vier Tagen, weiß und grau hinterlegte Messkurven kennzeichnen jeweils einen Zeitraum von 24 Stunden.

In Zusammenarbeit der strabologischen Sprechstunde der Universitäts-Augenklinik Tübingen und der Knappschafts-Augenklinik Sulzbach-Saar sollen möglichst viele Patienten rekrutiert werden.

Wir hoffen ebenfalls Patienten aus den niedergelassenen augenärztlichen Praxen der Umgebung rekrutieren zu können, um die Anwendung der Temperaturchips an einem möglichst großen Patientenkollektiv untersuchen zu können.

Kinder für Studie gesucht!

Einschlusskriterien
Gesunde Kinder zwischen 2. und 7. Lebensjahr, die wegen einer Amblyopie abgedeckt werden

Kontakt/Terminvereinbarung
Universitäts-Augenklinik Tübingen
Dr. med. Charlotte Schramm
Bettina Spieth
amblyopie@med.uni-tuebingen.de

Department für Augenheilkunde

+++ Kinder für Studie gesucht +++ Kinder für Studie gesucht +++

Literatur

- Schott T. C. and Goz G. (2011). „Wearing times of orthodontic devices as measured by the TheraMon(R) microsensor.“ *Journal of orofacial orthopedics = Fortschritte der Kieferorthopädie: Organ/official journal Deutsche Gesellschaft für Kieferorthopädie* 72(2): 103-110
- Januschowski K., Bechtold T. E., Schott T. C., Huelber-Januschowski M. S., Blumenstock G., Bartz-Schmidt K. U., Besch D. and Schramm C. (2013). „Measuring wearing times of glasses and ocular patches using a thermosensor device from orthodontics.“ *Acta ophthalmologica* 91(8): e635-640

III. Immunglobulin-G4-assoziierte Orbitaentzündung

Autorin: Prof. Dr. med. D. Besch



Prof. Dr. med. D. Besch
Leiterin der Sektion für
Motilitätsstörungen, periokuläre Chirurgie
und Kinderophthalmologie

Das Immunglobulin-G4 (IgG4)-assoziierte Multiorgan-Lymphoproliferative-Syndrom ist eine neue Krankheitsentität und stellt eine wichtige Differenzialdiagnose der bisher als idiopathisch eingeordneten orbitalen Entzündungen dar. Ein Zusammenhang zwischen verschiedenen, bisher scheinbar eigenständigen Erkrankungen und dem Auftreten erhöhter IgG4-Serumspiegel sowie einem pathognomonischen histologischen Bild wurde 2003 erstmals beschrieben.

Im Kopf-Hals-Bereich ist die Orbita ein bevorzugter klinischer Manifestationsort für IgG4-assoziierte Erkrankungen, die dort am häufigsten als chronisch sklerosierende Dakryoadenitis oder diffuse Orbitaentzündungen auftreten (Abb. 1). Beide Geschlechter sind gleich häufig betroffen.

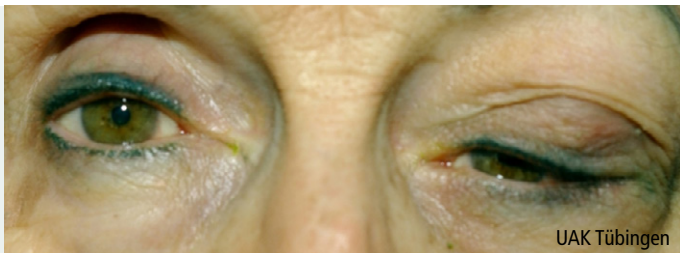


Abb. 1
62-jährige Patientin mit chronischer Tränendrüsenanschwellung, Ptosis links und Diplopie bei histologisch gesicherter angiozentrischer eosinophiler Fibrose und IgG4-positiven Plasmazellen. Kein Hinweis auf atypische lymphatische Population.

Es werden **3 diagnostische Hauptkriterien** genannt:

1. charakteristische Organschwellung oder Raumforderung in der klinischen Untersuchung bzw. in der entsprechenden Schnittbildgebung (Abb. 2)
2. erhöhter IgG4-Serumspiegel
3. charakteristische Histologie

Die Histologie zeigt typische Zeichen eines aus IgG4-positiven Plasmazellen bestehenden lymphoplasmazellulären Infiltrats, einer fortgeschrittenen Gewebefibrose und einer obliterativen Plebitis. Bei Patienten mit erhöhten Serum IgG4-Spiegeln wurden außerdem Gen-Rearrangements der schweren Ketten der Immunglobuline gefunden, die als charakteristisch für B-Zell- und MALT-Lymphome gelten.

Therapeutisch sprechen alle IgG4-positiven Syndrome sehr gut auf Steroide an, in 98% der Fälle kommt es zu einer Remission. Rezidive treten ohne vorherige Steroidtherapie in ca. 42% auf, nach vorheriger Kortikosteroidtherapie in ca. 24% der Fälle auf. Eine Kombinationstherapie aus einem alternativen Immunsuppressivum und einem Steroid bedingt keine geringere Rezidivrate.

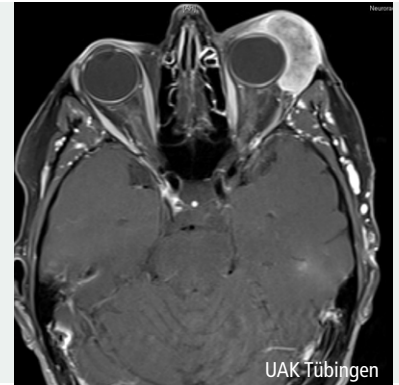

Abb. 2
MRT dieser Patientin – deutliche Kontrastmittelaufnahme der umschriebenen Raumforderung im Bereich der linken Tränendrüse mit Verlagerung des Bulbus nach medial.

Fazit:


Bei ausgeprägten unspezifischen orbitalen Entzündungen, insbesondere bei bilateralem Auftreten und systemischer Beteiligung, ist eine IgG4-Assoziation zu prüfen. Aufgrund des erhöhten Risikos, im Rahmen einer IgG4-assoziierten Orbitopathie ein Lymphom zu entwickeln, werden regelmäßige Kontrolluntersuchungen von Patienten mit entzündlichen orbitalen Prozessen bei nachgewiesener IgG4-assoziiierter Erkrankung empfohlen.

Literatur

- Deshpande V, Khosroshahi A, Nielsen GP et al. (2011) Eosinophilic angiocentric fibrosis is a form of IgG4-related systemic disease. *Am J Surg Pathol* 35: 701–706
- Inaba H, Hayakawa T, Miyamoto W, et al. (2013) IgG4-related ocular adnexal disease mimicking thyroid-associated orbitopathy. *Intern Med* 52:2545-2551
- Kleger A, Seufferlein T, Wagner M, Tannapfel A, Hoffmann TK, Mayerle J (2015) IgG4-assoziierte Autoimmunerkrankungen. *Dtsch Arztebl Int* 112: 128–135
- Lee CS, Harocopos GJ, Kraus CL et al. (2015) IgG4-associated orbital and ocular inflammation. *J Ophthalmic Inflamm Infect* 29:5-15
- Tiegs-Heiden CA, Eckel LJ, Hunt CH et al. (2014) Immunglobulin G4-related disease of the orbit: imaging features in 27 patients. *AJNR Am J Neuroradiol.* 35:1393-1397

IV. Neue Off-Label Therapiemöglichkeiten bei fortgeschrittener endokriner Orbitopathie

Autorin: Dr. med. S. Gräf



Dr. med. S. Gräf
 Oberärztin
 Sektion für Motilitätsstörungen, periokuläre Chirurgie und Kinderophthalmologie

Bei der endokrinen Orbitopathie kann es im aktiven Entzündungsstadium zu schweren orbitalen Veränderungen kommen. Als Standardtherapie steht aktuell eine hochdosierte längerfristige Cortisongabe zur Verfügung, die üblicherweise über mindestens 12 Wochen erfolgt. Jedoch sprechen nicht alle Patienten ausreichend und anhaltend auf diese Therapie an bzw. vertragen die hohe systemische Cortisondosierung (z.B. 100mg / Tag über 3 Monate ausschleichend) nicht. In diesen therapierefraktären Fällen kommt es langfristig häufig zu bleibenden orbitalen Veränderungen, die eventuell nicht nur okuläre Funktionen beeinträchtigen, sondern häufig auch Auswirkungen auf die psychische Gesundheit oder das Sozialleben unserer Patienten haben.

Ziel muss es daher sein, nach Therapiealternativen zu suchen. In der Vergangenheit sind bereits immunmodulierende Substanzen aus-

probiert worden, z.B. Rituximab oder Azathioprin. Über eine positive Wirkung von Methotrexat bei entzündlichen orbitalen Veränderungen wurde bereits in Einzelfällen berichtet.

Im Rahmen einer off-label-Anwendung erhielten unsere Patienten bei Steroid-Nebenwirkungen oder Krankheitsprogress unter Steroidreduktion 1x wöchentlich eine Methotrexat-Injektion (z.B. zwischen 15 bis 25mg pro Woche), zumeist über mindestens 1 Jahr.

Kürzlich erfolgte eine Auswertung der ersten 11 Patienten, bei denen mittlerweile die Therapie wieder beendet werden konnte. Retrospektiv betrachtet scheint ein frühzeitiger Einsatz bei geeigneten Patienten eine weitere Verschlechterung zumindest aufzuhalten bzw. kann sogar eine Verbesserung bewirken bei im Allgemeinen guter Verträglichkeit. Positive Effekte wurden für die Weichteilbeteiligung, die Motilität und die Doppelbildwahrnehmung gesehen, eine Verbesserung des Exophthalmus war jedoch nicht zu beobachten. (Publikation in Bearbeitung). Zukünftig wäre wünschenswert, wenn sich dies auch in größeren Patientenkollektiven bestätigen ließe. Entsprechende Untersuchungen werden von uns derzeit durchgeführt.

	Steroide	Methotrexat
Vorteile	<ul style="list-style-type: none"> Schneller Metabolismus Sofortiger Wirkeintritt Etablierte Therapie mit Erfahrungswerten Leicht steuerbar Anwendung in Schwangerschaft möglich 	<ul style="list-style-type: none"> Leicht applizierbar Nur einmal wöchentliche Einnahme Langzeitanwendung möglich
Nachteile	<ul style="list-style-type: none"> Häufiger unerwünschte Wirkungen 	<ul style="list-style-type: none"> zeitliche Latenz bis zur vollen Wirkung und bei Absetzen
Mögliche unerwünschte Wirkungen	<ul style="list-style-type: none"> Gewichtszunahme, Cushing-Effekt, Verschlechterung von Blutdruck/ Blutzucker Osteoporose Myopathie Stimmungsschwankungen/Depression Steroidakne Magenulkus/Bauchschmerzen Alopezie Avaskuläre Hüftkopfnekrose (selten) Leberversagen (selten) 	<ul style="list-style-type: none"> Gastrointestinale Beschwerden mit Übelkeit und Erbrechen, Stomatitis Transaminasenanstieg, Leberzirrhose Alopezie Blubildveränderungen bis aplastische Anämie Teratogen Infektanfälligkeit Pneumonitis (selten)

V. Fall des Monats: Ophthalmoplegische Migräne oder was?

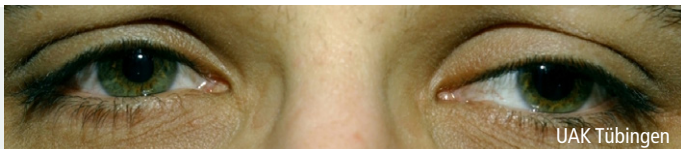Autorin: Prof. Dr. med. D. Besch



Prof. Dr. med. D. Besch
Leiterin der Sektion für
Motilitätsstörungen, periokuläre Chirurgie
und Kinderophthalmologie

Notfallpatientin, 15 Jahre

- seit 4 Tagen Kopfschmerzen mit Übelkeit, Lichtempfindlichkeit, seit gestern Nachmittag Doppelbilder
- Migräne seit 3 Jahren bekannt, anamnestisch in der Vorgeschichte ähnliche Episoden (3x), aber bisher keine Diplopie
- Visus: RA: 1.0, LA: 0.8. Vorderer und hinterer Augenabschnitt unauffällig. Kein Exophthalmus.
- innere und äußere Okulomotoriusparese links mit Exotropie und Tieferstand (Ptosis, Mydriasis, Adduktions- und Hebungseinschränkung)



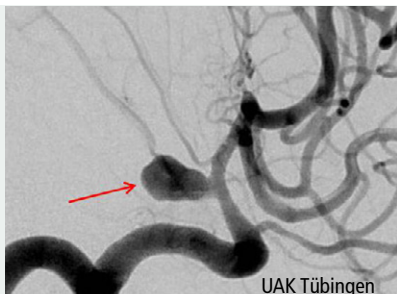Wie lautet Ihre Diagnose?

Die Anamnese und der klinische Befund passen zu der Diagnose einer **ophthalmoplegische Migräne**. In diesen Fällen bildet sich die Parese, meist eine NIII-Parese, innerhalb von Tagen bis Wochen vollständig zurück.

ABER:

1. die Diagnose der ophthalmoplegischen Migräne ist eine **Ausschlussdiagnose**.
2. sollte bei einer **Mitbeteiligung der Pupille** (Mydriasis) immer eine rasche weitere Diagnostik zum Ausschluss eines Aneurysmas durchgeführt werden.

Bei dem jungen Mädchen wurde deshalb notfallmäßig ein MRT-Schädel und MRT-Angiographie durchgeführt. Es zeigte sich eine frische subarachnoidale Blutung (SAB) mit hyperintensem Signal in den Sulci, betont in der linken Mediazisterne und präpontin. Hierzu passend fand sich in der Angiographie ein Aneurysma der A. communicans posterior links (s. Pfeil).



Aneurysma der
A. communicans
posterior links

Die Patientin wurde sofort in die Neurochirurgie verlegt und das Aneurysma chirurgisch mittels Clips versorgt.

Ophthalmoplegische Migräne

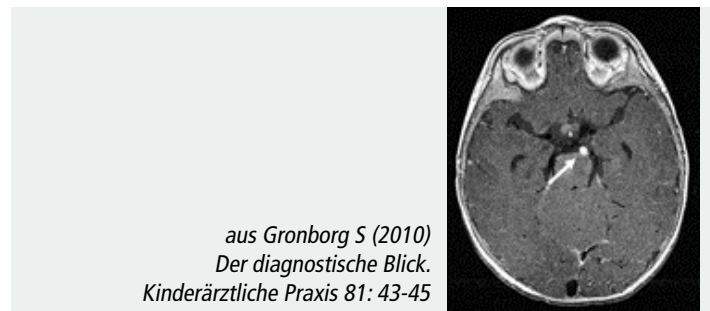
Die ophthalmoplegische Migräne ist eine seltene Erkrankung mit einer geschätzten jährlichen Inzidenz von 0,7/1.000.000. Der Beginn der Erkrankung liegt in der Kindheit, typischerweise vor dem 10. Lebensjahr.

Am häufigsten besteht eine Parese des N. oculomotorius, seltener der Nn. abducens oder trochlearis. Die Ophthalmoplegie kann über Stunden, Wochen oder Monate bestehen. Migräneartige Kopfschmerzen begleiten die Ophthalmoplegie oder gehen dieser einige Tage voraus. Der Verlauf ist variabel, nach wiederholten Episoden ist die Rückbildung der Lähmung möglicherweise unvollständig.

Für die Diagnosestellung werden von der Internationalen Klassifikation von Kopfschmerzkrankungen (ICHD-II) mindestens 2 Episoden der oben beschriebenen Symptomatik sowie ein Ausschluss anderer Ursachen, vor allem raumfordernder Prozesse, verlangt.

Für den N. oculomotorius kommen hier gemäß seines Verlaufs vom Mittelhirn ausgehend Gefäßveränderungen wie Aneurysmata der Aa. basilaris oder carotis interna, Fisteln oder Thrombosen des Sinus cavernosus und z. B. traumatische Läsionen im Bereich der Fissura orbitalis superior infrage. Weitere Differenzialdiagnosen umfassen Neurinome, Veränderungen im Rahmen einer Sarkoidose, entzündliche Prozesse, z. B. sphenoidale und ethmoidale Sinusitiden sowie das Tolosa-Hunt-Syndrom, eine idiopathische granulomatöse Erkrankung mit schmerzhafter unilateraler Ophthalmoplegie, die rasch auf die Gabe von Steroiden anspricht.

Aus den diagnostischen Kriterien leitet sich auch der Stellenwert der zerebralen Magnetresonanztomographie bei der Diagnosestellung der ophthalmoplegischen Migräne ab. Einerseits kann eine Raumforderung in einer dem betroffenen Nerv benachbarten Struktur ausgeschlossen werden, andererseits scheint eine Verdickung und Kontrastmittelanreicherung des betroffenen Hirnnerven im akuten Stadium typisch zu sein (weißer Pfeil, hier N. oculomotorius).



aus Gronborg S (2010)
Der diagnostische Blick.
Kinderärztliche Praxis 81: 43-45

Therapeutisch werden in der Literatur wechselhafte Erfolge mit Steroiden und mit Migräneprophylaktika wie Betablockern oder Kalziumkanalantagonisten beschrieben.

Die Pathogenese der ophthalmoplegischen Migräne ist unklar, sie wird mittlerweile als eine kraniale Neuralgie klassifiziert (ICHD-II). Auch aufgrund der reversiblen Kontrastmittelaufnahme im Bereich des betroffenen Nerven in der MRT wird diskutiert, ob die Erkrankung möglicherweise eher Ausdruck einer wiederkehrenden entzündlichen demyelinisierenden Neuropathie als eine Migränekomplikation ist.

Diagnostische Kriterien der Internationalen Kopfschmerzgesellschaft:

- mindestens 2 Episoden eines migräneähnlichen Kopfschmerzes (einseitig, pulsierend, mittlere bis starke Schmerzintensität, Verstärkung durch körperliche Aktivität, Übelkeit und/oder Erbrechen, Photophobie, Phonophobie)
- begleitet oder gefolgt von einer Parese eines oder mehrerer der Hirnnerven III (83%, äußere und/oder innere NIII-Parese), IV (2%) und VI (20%)
- Ausschluss intrakranialer Prozesse (u.a. Tumor, Aneurysma) erforderlich (MRT, Angiographie)

Hirnnervenparese bei ophthalmoplegischer Migräne:

Beginn in Kindheit: meist N. III-Parese

Beginn im Erwachsenenalter: häufiger NVI-Parese

- typischerweise tritt Parese am Ende der Kopfschmerzattacke auf (Latenzzeit bis zu 4 Tage)
- betrifft immer dieselbe Seite
- vollständige Rückbildung der Parese innerhalb von Stunden bis Wochen
- nach wiederholten Episoden ggfs. keine vollständige Rückbildung
- wechselhafte Erfolge mit Steroiden (2mg Prednisolon/kg/KG) oder anderen Migräneprophylaktika
- ggfs. im MRT mit Kontrastmittel Nachweis einer Verdickung und vermehrten Kontrastmittelaufnahme des Hirnnerven nach Hirnstammaustritt (meist N. oculomotorius)


Take-Home:

- **Ophthalmoplegische Migräne ist selten und eine Ausschlussdiagnose**
- **nach den internationalen Leitlinien bei jeder Migräne mit Hirnnervenparese (auch ohne Pupillenbeteiligung) initial ein MRT planen**

Literatur

- Ambrosetto P et al. (2014) *Ophthalmoplegic migraine: From questions to answers. Cephalgia* 34:914-919
- Bharucha DX, Campbell TB, Valencia I et al. (2007) *MRI findings in pediatric ophthalmoplegic migraine: a case report and literature review. Pediatr Neurol* 37: 59-63
- *Headache Classification Subcommittee of the International Headache Society (2004) The International Classification of Headache Disorders, 2nd Edition. Cephalalgia* 24 (Suppl. 1): 1-160
- McMillan HJ, Keene dl, Jacob P et al. (2007) *Ophthalmoplegic migraine: inflammatory neuropathy with secondary migraine? Can J Neurol Sci* 34 349-355
- Thömke F (2011) *Notfall Augenbewegungsstörungen Teil 2. Z prakt Augenheilkd* 32: 429-435

Interessante Publikation – Empfehlung von Dr. med. S. Gräf



Dr. med. S. Gräf
Oberärztin
Sektion für Motilitätsstörungen, periokuläre Chirurgie und Kinderophthalmologie

Toxicon. 2015 Dec 1;107(Pt A):72-6. doi: 10.1016/j.toxicon.2015.09.037. Epub 2015 Oct 9
Ojo OO, Fernandez HH

Is it time for flexibility in botulinum inter-injection intervals?

Link: <http://www.sciencedirect.com/science/article/pii/S0041010115301033>

In diesem Review widmen sich die Autoren der Diskussion um Injektionsintervalle bei der Botulinumtoxin-Therapie. Bisheriger Standard der Dystonie-Therapie (z.B. bei Blepharospasmus) ist ein Inter-Injektionsintervall von mind. 12 Wochen. Dies beruht hauptsächlich auf früheren Studien mit älteren Botulinum-Neurotoxin A Rezepturen, die ein höheres antigenes Potential als heutige verfügbare Mischungen aufwiesen und somit potentiell zur Bildung von neutralisierenden Antikörpern führen können.

Es ist jedoch bekannt, dass nicht wenige Patienten bereits vor der nächsten Injektion (im 3-Monats-Intervall) wieder symptomatisch werden.

Diskutiert werden mehrere Studien die jeweils bei der zervikalen Dystonie als auch beim Blepharospasmus verkürzte flexible Injektionsintervalle bis hin zu mind. 6 Wochen anwendeten.

Bezogen auf die Blepharospasmus-Gruppe mit insgesamt 102 Patienten ergaben sich bei verkürzten Injektionsintervallen signifikante Verbesserungen (gemessen abhängig vom Untersucher als auch Patienten mit JRS und BSDI-Score). Ein höheres Aufkommen an unerwünschten Wirkungen wurde bei den Patienten mit verkürzten Intervallen nicht beobachtet. Ebenfalls kam es nicht zu einer Entwicklung neutralisierender Antikörper.

Der Review fasst übersichtlich aktuelle Überlegungen zur Botulinumtoxin-Therapie zusammen. Obwohl die Beobachtungszeiträume der zitierten Studien kürzer als 2 Jahre waren und Langzeitstudien mit verkürzten Injektionsintervallen (gerade in Hinblick auf die Effektivität bzw. Entwicklung neutralisierender Antikörper) erforderlich sind, lassen die neuesten Beobachtungen jedoch die bisher starren 12-Wochen Injektionsintervalle hinterfragen.

Diese Daten können in das Therapieregime integriert werden und ermöglichen patientenabhängig flexible Injektionsintervalle zu diskutieren, wobei auf die bisher fehlenden Langzeitbeobachtungen jedoch hingewiesen werden sollte.

VI. Tränenwegsendoskopie – 3 Fragen an Prof. Dr. med. F Schüttauf



Prof Dr. med. F. Schüttauf
Oberarzt
Sektion für Motilitätsstörungen, periokuläre
Chirurgie und Kinderophthalmologie

Die Tränenwegsendoskopie ist ja noch ein sehr neues Verfahren, ist sie auch wirklich erfolgreich?

Prof. Schüttauf: Die Tränenwegsendoskopie findet im Grenzbereich des derzeit medizintechnisch und operativ Machbaren statt. Es handelt sich um ein Verfahren, das erst spät technisch umgesetzt werden konnte und dann im letzten Jahrzehnt klinische Relevanz erfahren hat. Es gibt daher relativ wenige Langzeitstudien. Wir in Tübingen blicken auf knapp 7 Jahre endoskopische Tränenwegseingriffe zurück. Eine niedrige Rezidivquote lässt sich nach unserer Erfahrung nur durch eine klare Stellung der Indikation für eine Endoskopie erreichen: lediglich **präsakale** Stenosen und Verschlüsse, Divertikel und Traumafolgen versprechen ausreichend Erfolg. Wir haben retrospektiv in diesem Zeitraum bei ca. 430 therapeutischen Endoskopien präsakale Pathologien zu knapp 95% erfolgreich endoskopisch beheben können. Dagegen ist die Erfolgsquote nach Endoskopien bei **postsakkalen** Verschlüssen nach Übereinkunft der Spezialisten unter 50 % und wird daher von uns für solche Fälle auch nicht empfohlen. Wichtig erscheint uns in diesem Zusammenhang auch, dass nach der Endoskopie **immer** ein Silikonschlauch eingelegt und für mehrere Monate belassen wird.

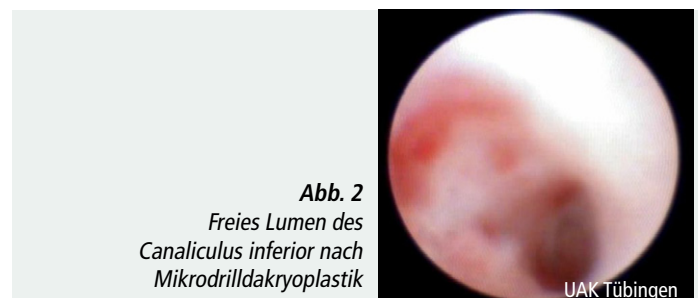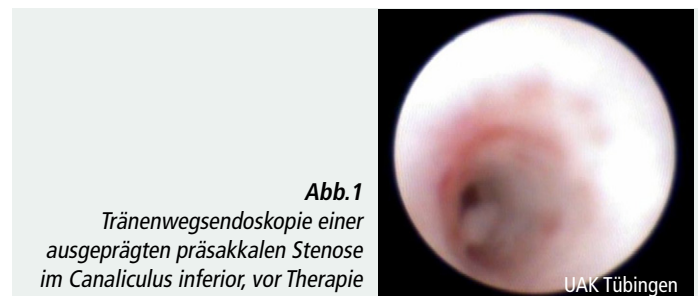Neue Publikationen berichten von Tränenwegsendoskopien bei Kindern. Welche Meinung haben Sie dazu?

Prof. Schüttauf: Betrachtet man die angesprochenen Publikationen genauer, fällt auf, dass es sich um rein diagnostische, keine therapeutisch-endoskopische Eingriffe handelt. Wegen des sehr kleinen Lumens der kindlichen Canaliculi wird lediglich ein Endoskop mit einem ca. 0,75mm kleinen Außendurchmesser verwandt. Dies bedingt, dass lediglich ein Kaltlichtleiter, nicht jedoch ein Kanal für therapeutische Instrumente integriert werden kann. Die Autoren verweisen darauf, dass die gebräuchlichen Sonden zur Intubation kindlicher Tränenwege mit Silikonschläuchen ebenfalls einen Außendurchmesser von 0,8mm besitzen. Vergleicht man jedoch die distalen Enden von Endoskop und Sonden, zeigt sich, dass das Endoskop wesentlich scharfkantiger ist und uns die Gefahr unerwünschter Traumata oder *Viae falsae* bei so kleinen Tränenweglumina angesichts des überschaubaren diagnostischen Nutzens zu hoch erscheint. Wir haben uns daher zunächst gegen eine Endoskopie bei Kindern entschieden, obwohl wir die Motivation der Autoren für eine Abklärung weniger extremer Ausnahmefälle, z.B. mehrfach therapieresistenter präsakaler Tränenwegpathologien, bei Kindern verstehen können. Wir werden selbstverständlich neu entscheiden, wenn im genannten Größenbereich eine **therapeutische** Lösung verfügbar werden sollte.

In anderen Einrichtungen wird die therapeutische Tränenwegsendoskopie bei einem höheren Prozentsatz der Patienten durchgeführt, konventionelle Dakryozystorhinostomien dafür wesentlich weniger. Hat die klassische Operation nach Toti überhaupt noch eine Daseinsberechtigung? Und wie stehen Sie zur endonasal durchgeführten Dakryozystorhinostomie (West-OP)?

Prof. Schüttauf: Generell stellen wir eine sehr strenge prä- und intraoperative Operationsindikation für die therapeutische Endoskopie. Dies halten wir für essentiell zur Sicherung einer sehr niedrigen Rezidivquote. Sollte sich präoperativ bei der Voruntersuchung oder bei der Endoskopie selbst ein Hinweis auf ein nicht ausschließlich präsakal gelagertes Problem zeigen, besprechen wir mit dem Patienten die Alternativen zur endoskopischen Sanierung. Zu diesen Fällen gehören zum Beispiel ausgeprägte **postsakkale** Verschlüsse, Tumorverdacht, ein unübersichtlicher Situs.

Richtig indiziert und durchgeführt, hat die Toti-OP weiterhin eine exzellente Erfolgsquote, z.B. bei uns weit über 95%. Durch moderne Instrumente und Nahtmaterialien lässt sich bei den allermeisten Patienten auch eine unauffällige Narbenbildung im Bereich des Kilianschnittes erzielen, bei zu Keloiden neigenden Patienten auch mit Massagen und kurzzeitigem lokalen Steroideinsatz. Die alternative Möglichkeit einer endonasal durchgeführten Dakryozystorhinostomie (West-OP) wird allen Patienten im Vorgespräch erläutert. Vorteil ist hier das Ausbleiben postoperativer Narben, Nachteil entsprechend langjähriger Studien die etwas geringere Erfolgsquote. Die West-OP wird von unseren chirurgisch tätigen Kollegen der Hals-Nasen-Ohrenheilkunde durchgeführt.



Literatur:

- Emmerich KH, Rösenberg HW, Amin S. Moderne, minimalinvasive Tränenwegchirurgie. *Ophthalmologe*. 2014 Sep;111(9):887-95
- Heichel J, Bredehorn-Mayr T, Struck HG. Tränenwegsendoskopie im Kindesalter. *Klin Monbl Augenheilkd*. 2015 Jul;232(7):881-5
- Horix D, Struck HG. Langzeitergebnisse der Dakryocystorhinostomia externa. *Ophthalmologe*. 2004 Mar;101(3):268-77
- Cokkeser Y(1), Evereklioglu C, Er H. Comparative external versus endoscopic dacryocystohinostomy: results in 115 patients (130 eyes). *Otolaryngol Head Neck Surg*. 2000 Oct;123(4):488-91