

Seltene Erkrankungen des Larynx, der Trachea und der Schilddrüse

Rare Diseases of Larynx, Trachea and Thyroid

Autoren

Stephan Hackenberg, Fabian Kraus, Agmal Scherzad



Institut

Klinik und Poliklinik für Hals-, Nasen- und Ohrenkrankheiten, plastische und ästhetische Operationen, Universitätsklinikum Würzburg

Schlüsselwörter

seltene Erkrankung, Larynx, Trachea, Schilddrüse

Key words

rare disease, larynx, trachea, thyroid

Bibliografie

Laryngo-Rhino-Otol 2021; 100: S1–S36

DOI 10.1055/a-1337-5703

ISSN 0935-8943

© 2021. The Author(s).

This is an open access article published by Thieme under the terms of the Creative Commons Attribution-NonDerivative-NonCommercial-License, permitting copying and reproduction so long as the original work is given appropriate credit. Contents may not be used for commercial purposes, or adapted, remixed, transformed or built upon. (<https://creativecommons.org/licenses/by-nc-nd/4.0/>)

Georg Thieme Verlag KG, Rüdigerstraße 14, 70469 Stuttgart, Germany

Korrespondenzadresse

Prof. Dr. med. Stephan Hackenberg
Univ. HNO-Klinik
Josef-Schneider-Straße 11
D-97080 Würzburg
hackenberg_s@ukw.de

ZUSAMMENFASSUNG

Der Übersichtsartikel beinhaltet eine Zusammenstellung seltener Erkrankungen von Larynx, Trachea und Schilddrüse. Im Speziellen werden angeborene Fehlbildungen, seltene Formen der entzündlichen Larynxerkrankungen, gutartige und bösartige epitheliale sowie nicht-epitheliale Tumoren, laryngeale und tracheale Manifestationen von Allgemeinerkrankungen und schließlich seltene Erkrankungen der Schilddrüse besprochen. Die einzelnen Kapitel beinhalten eine Übersicht über die Datenlage in der Literatur, das jeweilige klinische Erscheinungsbild, wichtige Stichpunkte zur Diagnostik und zur Therapie und eine abschließende Stellungnahme zur Prognose der Erkrankung. Des Weiteren finden sich Hinweise zu Studienregistern und Selbsthilfegruppen.

ABSTRACT

This review article covers data on rare diseases of the larynx, the trachea and the thyroid. In particular, congenital malformations, rare manifestations of inflammatory laryngeal disorders, benign and malignant epithelial as well as non-epithelial tumors, laryngeal and tracheal manifestations of general diseases and, finally, thyroid disorders are discussed. The individual chapters contain an overview of the data situation in the literature, the clinical appearance of each disorder, important key points for diagnosis and therapy and a statement on the prognosis of the disease. Finally, the authors indicate on study registers and self-help groups.

Inhaltsverzeichnis

Zusammenfassung	1	3.1. Larynx tuberkulose	7
Abstract	1	3.2. Lepra laryngis	7
1. Einleitung	2	3.3. Laryngeale Leishmaniose	8
2. Fehlbildungen	2	4. Gutartige Tumoren	8
2.1. Laryngomalazie	2	4.1.1. Juvenile und adulte Papillome	8
2.2. Angeborene beidseitige Stimm lippenpareesen	3	4.1.2. Pleomorphe Adenome	10
2.3. Larynxspalten	3	4.2. Gutartige nicht-epitheliale Tumoren	10
2.4. Tracheoösophageale Fisteln und Ösophagusatresien	4	4.2.1. Chondrome	10
2.5. Larynxdiaphragma	5	4.2.2. Lipome	11
2.6. Trachealagenesie	6	4.2.3. Rhabdomyome	11
3. Seltene Formen der Laryngitis	6	4.2.4. Paragan gliome	12
		4.2.5. Schwannome	13
		4.2.6. Neurofibrome	14

4.2.7.	Granularzelltumore	15
4.2.8.	Hämangiome	16
5.	Seltene bösartige Tumoren	16
5.1.	Karzinome	17
5.1.1.	Adenosquamoses Karzinom des Larynx (LASC)	17
5.1.2.	Lymphoepitheliales Karzinom des Larynx (LLEC)	17
5.1.3.	Adenoidzystisches Karzinom des Larynx	18
5.1.4.	Mukoepidermoidkarzinom (MEC)	18
5.1.5.	Neuroendokrine Karzinome des Larynx (NEC-L)	19
5.2.	Bösartige nicht-epitheliale Tumoren	20
5.2.1.	Laryngeales Chondrosarkom	20
5.2.2.	Rhabdomyosarkom	22
6.	Laryngeale und tracheale Manifestationen von Allgemeinerkrankungen	23
6.2.	Primäre laryngotracheale Amyloidose	23
6.3.	Pemphigus vulgaris	24
6.4.	Granulomatose mit Polyangiitis (GPA)	25
6.5.	Sarkoidose	25
6.6.	Rezidivierende Polychondritis (relapsing polychondritis)	26
7.	Seltene Erkrankungen der Schilddrüse	27
7.1.	Riedel-Struma	27
7.2.	Allan-Herndon-Dudley-Syndrom (MCT8-Mangel)	27
7.3.	Primäre kongenitale Hypothyreose (CH)	28
7.4.	Medulläres Schilddrüsenkarzinom	28
	Literatur	29

1. Einleitung

Die Behandlung seltener Erkrankungen stellt eine besondere Herausforderung dar. Dieses Referat ist gedacht als eine Zusammenfassung seltener Erkrankungen des Kehlkopfes und der Trachea. Ein weiteres kurzes Kapitel widmet sich den seltenen Erkrankungen der Schilddrüse. Die folgende Zusammenstellung erhebt keinen Anspruch auf Vollständigkeit, vielmehr werden Schwerpunkte herausgearbeitet. Neben Fehlbildungen, speziellen Entzündungsformen und laryngealen Manifestationen von Allgemeinerkrankungen beleuchtet das Manuskript v. a. gut- und bösartige Tumoren. Die folgenden Ausführungen fokussieren auf Entitäten, zu denen ausreichend und aktuelles Datenmaterial in Form von Fallberichten oder selten Übersichtsarbeiten zu finden ist, wobei vornehmlich Artikel in englischer oder deutscher Sprache zitiert werden. Die Krankheitsbilder werden aus Gründen der Übersichtlichkeit und des möglichen Umfangs des Referats stets nur knapp zusammengefasst. Detaillierte Ausführungen zu den besprochenen seltenen Erkrankungen sind der zitierten Literatur zu entnehmen. Innerhalb des Artikels werden betroffene Personen im Allgemeinen vereinfachend als „der Patient“ bezeichnet, im übertragenen Sinne sind hier sämtliche Geschlechterformen gemeint. Patientenregister und Datenbanken ermöglichen eine Verbesserung der klinischen Forschung und die Optimierung der Patientenversorgung bei seltenen Erkrankungen. Ein Beispiel hierfür ist die Orphanet-Datenbank. Über die Website www.orpha.net sind neben Informationen zu Verzeichnissen, aktuellen Forschungsprojekten, Studien und Registern seltener Erkrankungen auch Kontaktdaten zu Selbsthilfeorganisationen zu erhalten. Des Weiteren werden derzeit europäische Netzwerke für die Versorgung von Patienten mit seltenen Erkrankungen gegründet. Hier wird auf die Homepage der European Reference Networks (ERN) der Europäischen Kommission verwiesen.

2. Fehlbildungen

Fehlbildungen von Kehlkopf und Luftröhre sind angeboren und aufgrund ihrer Inzidenz der Gruppe der seltenen Erkrankungen zuzuordnen. Hierzu zählen vornehmlich Stenosen, aber auch Spaltbildungen und Fisteln. Im folgenden Kapitel sind die wichtigsten angeborenen Fehlbildungen abgebildet.

2.1. Laryngomalazie

Die Laryngomalazie ist die angeborene laryngotracheale Stenose mit der höchsten Inzidenz und häufigste Ursache eines konnatalen Stridors bei Neugeborenen und Säuglingen [1]. Es finden sich zahlreiche Publikationen zu diesem Krankheitsbild. Als Ursache wird ein „unreifes“, zu weiches knorpeliges Larynxskelett angesehen, das insbesondere bei forcierter Inspiration zu einem Kollaps der Supraglottis und einem daraus resultierenden Stridor führt. Meist ist die Epiglottis betroffen, zusätzlich kommt es zu einer relativen Schleimhauthypertrophie in der Region der Arytenoidknorpel. Differenzialdiagnostisch müssen andere Ursachen laryngotrachealer Stenosen ausgeschlossen werden. In 45–75 % aller pädiatrischen Fälle mit Stridor ist eine Laryngomalazie die Ursache [2, 3].

Klinisches Erscheinungsbild

Klassischerweise treten die Symptome bereits kurz nach der Geburt auf. Obligat ist ein inspiratorischer Stridor insbesondere bei forcierter Einatmung. Trinkschwierigkeiten bis hin zu einer Dysphagie mit Aspiration sind beschrieben. In ausgeprägten Fällen kommt es zu Sauerstoffsättigungsabfällen mit resultierender Zyanose.

Diagnostik

Bei der Laryngomalazie ist die transnasale flexible Endoskopie in Spontanatmung wegweisendes Diagnostikum. Phonation und Respiration aber auch die Schluckfunktion lassen sich damit zuverlässig beurteilen. Ein gut eingespieltes Untersuchungsteam und die Einbeziehung der intensiv instruierten Begleitperson ist notwendig, um trotz der Abwehrreaktionen des Kindes eine hohe Bildqualität zu erzielen. Zu beachten ist das Risiko möglicher Notfallsituationen durch akute Laryngospasmen. Für die Klassifizierung (z. B. nach Olney 1999, ► **Tab. 1**) und die Planung des weiteren Procederes ist die starre Endoskopie in Sedierung mit und ohne Spontanatmung optimal. In 10–20 % sind weitere Pathologien wie subglottische Stenosen oder Stimmlippenlähmungen mit der Laryngomalazie vergesellschaftet [4–7].

Therapie

Die Entscheidung zur operativen Versorgung wird nach dem klinischen Gesamteindruck gefällt, ausschlaggebende Kriterien sind Stridor mit Ruhedyspnoe, atmungsbedingte Ernährungsprobleme,

► **Tab. 1** Klassifikation der Laryngomalazie nach Olney 1999 [8].

Olney Typ 1	Mukosa-Prolaps der Regio arytenoidea/Hypertrophie der akzessorischen Kehlkopfknorpel
Olney Typ 2	Verkürzung der aryepiglottischen Falten
Olney Typ 3	Dorsalverlagerung der gesamten Epiglottis

Gedeihstörungen, obstruktive Schlafstörungen, Belastungshypoxie, Belastungshyperkapnie und Zyanose [9, 10]. Die chirurgische Therapie orientiert sich an der Klassifizierung der Laryngomalazie nach Olney. Dabei wird in erster Linie im Rahmen einer Mikrolaryngoskopie eine sogenannte Supraglottoplastik durchgeführt. Dabei erfolgen eine Reduktion der Schleimhäute in der Arytenoidregion unter Schonung der hinteren Kommissur und eine Durchtrennung der aryepiglottischen Falten (am häufigsten) oder, in seltenen Fällen, eine Epiglottopexie bzw. eine individuelle Kombination aus diesen 3 Maßnahmen. Bei der Epiglottopexie wird die Epiglottis mit einer Naht am Zungengrund fixiert und somit ein Kollaps der Epiglottis in den Aditus laryngis verhindert [11].

Prognose

In 90 % der Fälle wird durch eine chirurgische Intervention eine deutliche Besserung bzw. eine regelrechte Atmung erreicht [12, 13]. Die Komplikationsraten werden als gering angegeben, wobei selten eine Dysphagie und Aspirationen im Rahmen der Wundheilung auftreten können. Seltenste, aber auch schwerwiegendste Komplikation ist die supraglottische Stenose, welche durch eine zurückhaltende Schleimhautresektion verhindert werden kann [14]. Liegen komorbide Störungen vor, können diese das postoperative Ergebnis beeinflussen bzw. verschlechtern [12].

Merke

Eine Laryngomalazie kann je nach Ausprägung eine vital bedrohliche Erkrankung sein. Eine Supraglottoplastik im Rahmen einer Mikrolaryngoskopie führt in 90 % zu einer Restitutio der Atemfunktion mit einer geringen Komplikationsrate.

2.2. Angeborene beidseitige Stimmlippenparesen

Angeborene beidseitige Stimmlippenparesen werden nach der Laryngomalazie als zweithäufigste Ursache für einen angeborenen Stridor angegeben [15]. Murty et al. berichten von einer Inzidenz von 0,75 pro 1 000 000 Geburten [16].

Klinisches Erscheinungsbild

Die angeborene bilaterale Stimmlippenparese ist immer ein akutes Krankheitsbild mit Dyspnoe, Zyanose und cervicalen Einziehungen. In der Regel ist eine unmittelbare Intubation zur Sicherung des Atemweges notwendig.

Diagnostik

Mithilfe der flexiblen Endoskopie kann die Stimmlippenbeweglichkeit beurteilt werden. Beim Neugeborenen erfordert die Diagnostik viel Erfahrung, da die anatomische Enge sowie Sekretretentionen die Endoskopie erschweren. Grundlegende oder komorbide Störungen sollten interdisziplinär ausgeschlossen werden. Ein Larynx-EMG zur erweiterten Diagnostik wird wegen der schwierigen Durchführung und Beurteilbarkeit kontrovers und sehr kritisch diskutiert [10].

Therapie

Die unmittelbare Therapie besteht zunächst in der Intubation und Beatmung. Während in älteren Publikationen die Tracheotomie als einzige und dauerhafte Therapieoption genannt wird, finden sich

in neueren Publikationen auch Empfehlungen zu endolaryngealen, glottiserweiternden Eingriffen, z. B. die einseitige Laserchordotomie modifiziert nach Kashima [17–22]. Eine spontane Regeneration der Stimmlippenbeweglichkeit innerhalb der ersten 12. Lebensmonate ist beschrieben worden [23], sodass Eingriffe zur Glottiserweiterung, die irreversible Folgen im Sinne von Vernarbungen und Dysphonie nach sich ziehen können, erst nach dem 12. Lebensmonat empfohlen werden [24].

Prognose

In der Literatur wird die Häufigkeit der Tracheotomien als initiales Atemwegsmanagement mit bis zu 80 % angegeben. In 29–71 % zeigte sich ein spontanes Einsetzen der Stimmlippenmobilität nach 6 Monaten bis 11 Jahren. Eine Glottiserweiterung wird bei persistierenden Befunden nach dem 12. Lebensmonat empfohlen. Bei allen Verfahren bleiben Dysphonie und eine eingeschränkte respiratorische Funktion bestehen. Zu beachten ist die potentielle Morbidität bei Kindern mit Tracheostoma.

Merke

Die Therapie von angeborenen bilateralen Stimmlippenparese ist eine interdisziplinäre Aufgabe sowohl von Pädiatern als auch von HNO-Ärzten/Phoniatern.

2.3. Larynxspalten

In der Literatur sind 214 Publikationen zur Diagnostik, Therapie, Komorbiditäten und Komplikationen zu finden. Das Vorkommen okkult, nicht symptomatischer kleiner Larynxspalten scheint hoch zu sein. Die Publikationszahl hat aufgrund der verbesserten diagnostischen Möglichkeiten in den letzten Jahren stetig zugenommen.

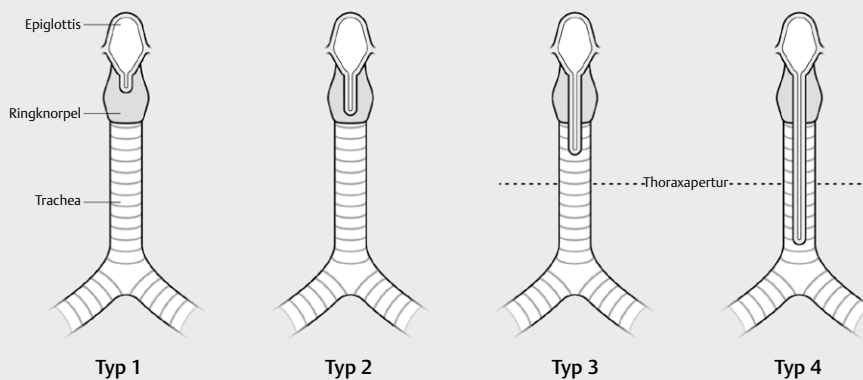
Klinisches Erscheinungsbild

Die Inzidenz laryngealer Spalten wird mit 0,5–1 auf 10 000 Lebendgeburten angegeben [25, 26]. Männliche Neugeborene sind häufiger betroffen als weibliche. Die Entstehung einer Larynxspalte beruht auf einer gestörten Fusion des tracheoösophagalen Septums in der 5. bis 7. embryonalen Entwicklungswoche [27]. Während die meisten Fälle isoliert auftreten, können Larynxspalten auch Teil syndromaler Grunderkrankungen sein, z. B. beim Opitz G/BBB-Syndrom, der CHARGE- oder der VACTERL-Assoziation [28, 29]. Larynxspalten werden nach Benjamin und Iglis eingeteilt (► **Abb. 1** und ► **Tab. 2**).

Die klinischen Symptome bei einer Typ 1 Spalte sind meist unspezifisch: Trinkschwäche, intra- und postdeglutitiver Husten, bronchopulmonale Infekte bis hin zu Pneumonien, die eine stationäre Behandlung erforderlich machen [28–31]. Die Diagnose wird häufig verzögert gestellt. Während sich die Symptome einer Typ 3 oder Typ 4 Spalte meist in den ersten Minuten und Stunden nach Geburt zeigen, werden die Typen 1 und 2 häufig erst im Verlauf erkannt [32].

Diagnostik

Der Goldstandard in der Diagnostik laryngealer Spalten ist die starre Endoskopie in Narkose mit Palpation des posterioren Larynx [32]. Meist gehen der Endoskopie eine Röntgen- oder CT-Thorax-Bildgebung voraus. Eine flexible Endoskopie im Wachzustand oder auch eine funktionelle Schluckuntersuchung können Hinweise auf eine



► **Abb. 1** Larynxspalten. **Typ 1** Die Larynxspalte betrifft nur die postkrikoidale Region und endet ohne Knorpelbeteiligung oberhalb der Stimmlippenenebene. **Typ 2** Die Larynxspalte zieht in den Ringknorpel und endet unterhalb der Stimmlippenenebene. **Typ 3** Es liegt auch eine Spalte der Trachea vor, welche allerdings oberhalb der Thoraxapertur endet. **Typ 4** Der tracheale Anteil der Spalte zieht über die Thoraxapertur hinaus bis knapp über die Bifurkation.

► **Tab. 2** Laryngeale Spalten nach Benjamin und Iglis (1989).

Typ 1	supraglottischer Interarytenoid-Defekt, hier liegt die Spalte oberhalb der Cartilago cricoidea
Typ 2	partielle Spalte in der Cartilago cricoidea mit subglottischer Ausdehnung
Typ 3	totale Spalte der Cartilago cricoidea und der Trachea (oberhalb der Thoraxapertur)
Typ 4	Typ III mit Verlauf der Spalte über die Tracheahinterwand und maximaler Ausdehnung bis zur Carina

Spalte geben, schließen diese bei regelrechter Befundung aber nicht aus [33].

Therapie

Typ I Spalten können häufig mit einer Kostformanpassung (bis hin zur Sondenernährung mit non per os) sowie der Therapie der bronchopulmonalen Infekte über 6 Monate hinweg beobachtet werden [29, 34, 35]. In den meisten Fällen zeigt sich aufgrund des Wachstums ein Rückgang der Symptome, sodass bei einem Typ I mit interarytenoidaler Kerbe nur selten eine chirurgische Intervention notwendig wird [30, 33, 36, 37]. Sind die Symptome nach 6 Monaten allerdings weiterhin vorhanden, so besteht wie beim Typ II und III die Indikation zur chirurgischen Versorgung. Während Typ I und mitunter II mikrolaryngoskopisch durch z. B. Nahttechniken oder eine Augmentation suffizient versorgt werden können, so erfordern Typ III Spalten einen offenen Zugang, bei Typ IV bis hin zur Thorakotomie [38, 39].

Prognose

Bei laryngealen Spalten vom Typ 1 und 2 ist eine Heilungsrate von bis zu 94 % beschrieben. Die Revisionsrate wird mit weniger als 5 % angegeben [35]. Größere Spalten vom Typ 3 und 4 erfordern neben einer Tracheotomie und einem offenen, medianen (Thyrofissur) oder lateralen chirurgischen Zugang ein aufwendiges Management. Eine kritische Komplikation ist die postoperative tracheoösophageale Fistel. In Abhängigkeit von ggf. vorhandenen ange-

borenen Grunderkrankungen besteht eine Mortalität bei Typ 3 und 4 Spalten von ca. 50 % [38, 40, 41].

Merke

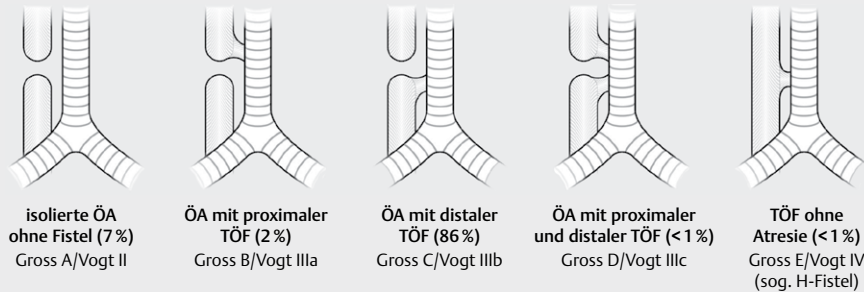
Die Therapie von laryngealen Spalten ist abhängig von der Ausprägung. Bei kleineren Spalten mit milden Symptomen sollte zunächst über 6 Monate symptomatisch behandelt und abgewartet werden, um im Verlauf ggf. eine Indikation zur endoskopischen Versorgung zu stellen. Ausgeprägtere Spalten vom Typ III und IV werden meist unmittelbar postpartal symptomatisch und erfordern ein aufwendiges Management inklusive Tracheotomie.

2.4. Tracheoösophageale Fisteln und Ösophagusatresien

In der Literatur finden sich über 5000 Publikationen zur Thematik. Diese beinhalten Fallberichte, Originalarbeiten zu diagnostischen und chirurgischen Vorgehensweisen sowie eine Vielzahl von Übersichtsartikeln.

Klinisches Erscheinungsbild

Der Entstehungsmechanismus einer tracheoösophagealen Fistel (TEF) ist seit ihrer Erstbeschreibung durch Gibson im Jahre 1697 noch nicht abschließend geklärt [42]. Sowohl die mangelnde Ausbildung des Septum oesophagotracheale als auch die Fehlentwicklung embryonaler Lungenknospen werden diskutiert [42, 43]. In 90 % der Fälle sind angeborene TEF mit einer Ösophagusatresie assoziiert, die Inzidenz wird auf etwa 1 von 3500–4500 Lebendgeburten geschätzt [44, 45]. Das klinische Erscheinungsbild der TEF hängt von der Schwere der Ösophagusatresie und dem Fistel-Typ ab. Die Einteilung der Ösophagusatresie erfolgt nach dem amerikanischen Radiologen Edward Vogt (► **Abb. 2**) [46]. Eine ösophagotracheale Fistel ist bei den Typen IIIa, IIIb, IIIc und IV, der sog. H-Fistel, vorhanden [47]. Bei der Ösophagusatresie wird der Abfluss des Fruchtwassers gehemmt, sodass ein Polyhydramnion pathognomonisch ist [48]. Typ IIIb ist mit Abstand am häufigsten. Entsprechende Neugeborene zeigen neben Ernährungseinschränkungen auch Atemnot und Erstickungsanfälle. Darüber hinaus kann eine



► **Abb. 2** Tracheoösophageale Fisteln. **Gross A/Vogt II** Es zeigt sich eine Atresie des Ösophagus ohne Ausbildung einer tracheoösophagealen Fistel. In diesem Fall zeigen sich keine Luftansammlungen im Magen. **Gross B/Vogt IIIa** Es besteht eine Ösophagusatresie mit tracheoösophagealer Fistel am oberen Segment. Das untere Segment endet als Blindsack. **Gross C/Vogt IIIb** Es besteht eine Ösophagusatresie mit tracheoösophagealer Fistel am unteren Segment. Das obere Segment endet als Blindsack. Dies ist die häufigste Form der Ösophagusatresie. **Gross D/Vogt IIIc** Es besteht eine Ösophagusatresie mit Fistelbildung am unteren und oberen Segment. **Gross E/Vogt IV** Hier besteht eine tracheoösophageale Fistel ohne Vorliegen einer Ösophagusatresie (sogenannte „H-Fistel“)

Aspirationspneumonie durch eine Regurgitation des Mageninhalts über die Fistel in die Luftröhre ausgelöst werden. Bei einer so genannten H-Fistel zwischen Ösophagus und Trachea mit normaler Durchgängigkeit der Speiseröhre kann es zu frühen pulmonalen Symptomen wie Aspiration, Husten und sogar Ersticken kommen. Kleinere H-Fisteln können auch asymptomatisch bleiben [49]. Ösophagusatresien mit/ohne TEF sind in über 40 % der Fälle mit anderen Fehlbildungen – meist kardial – vergesellschaftet und treten auch syndromal auf.

Diagnostik

Pränatal ergibt sich der erste Verdacht durch das Vorhandensein eines Polyhydramnions. Daher kann in seltenen Fällen die Diagnose bereits pränatal gestellt werden. Schon beim klinischen Verdacht ist eine Entbindung in einem Zentrum mit entsprechender Erfahrung und Ausstattung zu empfehlen. Die Unmöglichkeit, die Speiseröhre mit einer nasogastralen Sonde komplett zu sondieren (nicht mehr als 10–15 cm), deutet auf das Vorliegen einer Ösophagusatresie hin. Anhand des Röntgenbildes kann die Sonde im oberen Speiseröhrensack dargestellt werden. Auch eine Spiegelbildung ist typisch. Die Verwendung von Barium-Kontrastmittel ist wegen der Induktion einer Pneumonitis obsolet. Fisteln und Atresien können endoskopisch gut dargestellt werden. Dies ist vor der Planung eines Eingriffs unerlässlich. Ösophagusatresien können mit syndromalen Erkrankungen (z. B. der Trisomie 18) assoziiert sein [50, 51].

Therapie

Die Federführung der Therapie übernehmen die Thorax-/Kinderchirurgen. Operationen im Thoraxbereich im Sinne von End-zu-End-Anastomosen können offen (mit hoher Morbidität verbunden) oder minimal-invasiv durchgeführt werden. Die Fisteln werden chirurgisch verschlossen [52, 53]. Kleine TEF können auch mit Fibrinkleber verblockt werden. Anastomoseninsuffizienzen treten mit ca. 20 % der Fälle häufig auf und werden konservativ behandelt.

Prognose

Das Risiko einer posttherapeutischen Ösophagusstenose beträgt zwischen 25 und 40 %, die Therapie besteht in wiederholten Dila-

tationen. Die posttherapeutische Mortalität liegt bei ca. 5–10 % und wird u. a. durch Komorbiditäten beeinflusst [50]. Betroffene Patienten können sich an die Selbsthilfeorganisation für Speiseröhrenkrankungen KEKS wenden.

Merke

Ösophagusatresien sind meist assoziiert mit einer tracheoösophagealen Fistel. Die Therapie ist chirurgisch, die posttherapeutische Morbidität ist verhältnismäßig hoch.

2.5. Larynxdiaphragma

In der Literatur finden sich ca. 200 Publikationen zum Management dieser Erkrankung.

Klinisches Erscheinungsbild

Das angeborene glottische Web (AGW) oder Diaphragma wurde erstmals 1882 von Fleischmann beschrieben. Die AGWs machen etwa 5 % der kongenitalen Anomalien des Kehlkopfes aus und werden durch eine fehlende Kehlkopfrekanalisation während der Organogenese verursacht [54, 55]. Sie sind gelegentlich mit anderen Syndromen wie dem 22q11.2-Deletionssyndrom assoziiert [56]. Das AGW wird nach Cohen klassifiziert, es werden je nach Stenosegrad der Glottis 4 Typen unterschieden: Typ I bedingt eine Glottisstenose von weniger als 35 %, Typ II zwischen 35–50 %. Typ III umfasst 50–75 % der Glottisfläche und erstreckt sich immer bis zum vorderen Ringknorpelanteil in der Subglottis. Bei Typ IV besteht eine Verengung von 75–99 %. Die vollständige angeborene Kehlkopfstenose wird als „congenital high airway obstruction syndrome“ oder CHAOS bezeichnet (siehe Trachealagenesie) [57, 58]. Bei Grad I in II sind die Stimmlippen noch abgrenzbar, kleine Befunde können mitunter sogar klinisch übersehen werden. Bei einem Grad III und IV ist eine Differenzierung der Stimmlippen kaum noch möglich.

Aufgrund der unterschiedlichen Grade der Stenosen können die klinischen Symptome der betroffenen Patienten variieren. Patienten mit Typ I Befunden sind nicht selten asymptomatisch. Andere zeigen eine Dysphonie, die auch beim Schreien persistiert. Die Symptome können sich durch eine Infektion der oberen Atemwege ver-

schlimmern. Grad III und IV imponieren durch eine teils hochrelevante, persistierende Atemnot mit Stridor von Geburt an [59].

Diagnostik

Neugeborene mit Dysphonie und Stridor sollten von einem HNO-Arzt mit ausgewiesener pädiatrischer Erfahrung beurteilt werden. Die Diagnose wird orientierend durch eine transnasale flexible Endoskopie gestellt. Eine starre Endoskopie in Sedierung mit und ohne Spontanatmung ist unerlässlich, um das Ausmaß der Anomalie festzustellen. In diesem Fall muss besonders darauf geachtet werden, dass keine weitere Narbenbildung durch eine inadäquate Intubation provoziert wird.

Therapie und Prognose

Kleine asymptomatische AGWs können zunächst beobachtet werden. Wenn eine Operation aufgrund von Symptomen notwendig ist, sollte sie bei kleinen Befunden endoskopisch durchgeführt werden. Es werden verschiedene Verfahren angewandt, wie z. B. die Ballondilatation und das Durchtrennen des Segels mit dem CO₂-Laser. Es ist zu beachten, dass die meisten Webs bis in die Subglottis ziehen, dadurch kann die temporäre Einlage eines Platzhalters erforderlich sein. Grad III und IV AGWs erfordern teilweise eine initiale Tracheotomie mit anschließender Rekonstruktion, die meist in mehreren Schritten erfolgt [60]. Insgesamt sollte eine Tracheo-

tomie jedoch unter allen Umständen vermieden werden, wenn vertretbar. Bei AGWs Grad III und IV werden offene Ansätze präferiert [61].

Merke

Glottische Webs erstrecken sich meist bis zum Ringknorpel, somit sind einfache Auftrennungen therapeutisch in der Regel nicht ausreichend.

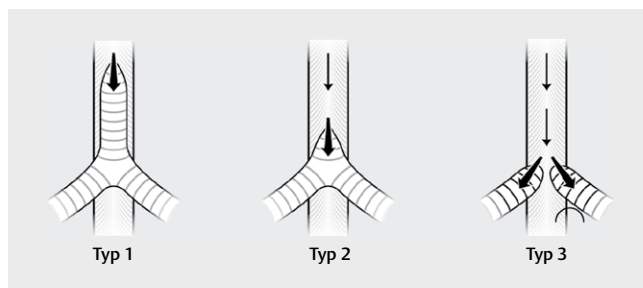
2.6. Trachealagenesie

In der Literatur finden sich ca. 200 Publikationen zur Trachealagenesie. Die Ursache für die Entstehung einer Trachealagenesie ist nicht geklärt. Es existiert die Theorie über eine Verlagerung des Septum oesophagotracheale nach dorasl oder ventral während der Embryogenese [62].

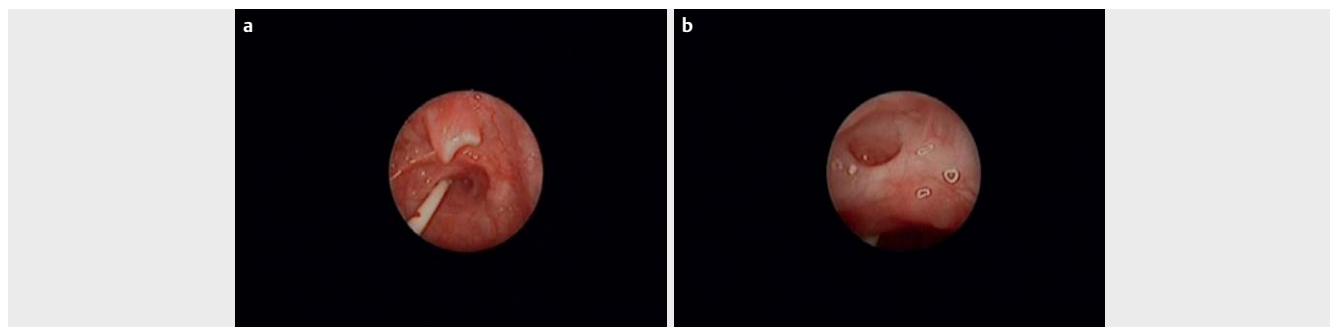
Klinisches Erscheinungsbild

Die Trachealagenesie (TA) wurde erstmals im Jahre 1900 beschrieben, seither sind nur wenige Fälle veröffentlicht worden. Die Prävalenz liegt bei etwa 1 von 50 000–100 000 Lebendgeburten mit einem Verhältnis von 2:1 zwischen männlichen und weiblichen Patienten. Die Krankheit verläuft in der Regel tödlich. Sie wird in den meisten Fällen vor der Geburt diagnostiziert, wenn ein sogenanntes CHAOS-Syndrom (s. o.) festgestellt wird. Allerdings kann sich ein CHAOS-Syndrom nicht bei Vorliegen einer tracheoösophagealen Fistel entwickeln, sodass die Diagnose in diesen Fällen erst kurz nach der Geburt gestellt wird.

Nach Floyd werden 3 Typen klassifiziert (► **Abb. 3**). Typ I (20%) besteht aus einer Agenesie der oberen Luftröhre, es besteht eine Fistel zwischen Luftröhre und Speiseröhre, die Bronchien sind normal. Typ II (60%) besteht aus einer vollständigen Trachealagenesie, die Bronchien sind normal und es besteht eine Fistel zwischen der Carina und der Speiseröhre. Beim Typ III treten die Hauptbronchien getrennt aus der Speiseröhre aus [63, 64] (► **Abb. 4**). Die TA tritt selten als isolierte Fehlbildung auf, in bis zu 94% der Fälle liegen andere angeborene Anomalien vor, z. B. die VATER-Assoziation (vertebral defects, anal atresia, tracheoesophageal fistula with esophageal atresia, and radial or renal dysplasia). Das Hauptsymptom ist eine schwere Atemnot nach der Geburt, die leider in der Regel rasch letal endet [65].



► **Abb. 3** Trachealagenesie. **Typ 1** Hier findet sich ein Trachealstumpf oberhalb der Bifurkation, in den eine Fistel aus dem zervikalen Ösophagus mündet. Häufigkeit 20%. **Typ 2** Ein Trachealstumpf existiert nicht, die Bifurkation ist direkt mit dem Ösophagus verbunden. Häufigkeit 60%. **Typ 3** In diesem Fall fehlt auch die Bifurkation, die beiden Hauptbronchien münden separat in den Ösophagus. Häufigkeit 20%.



► **Abb. 4 a** Trachealagenesie bei einem Neugeborenen. Die Epiglottis ist angelegt, das Larynxlumen verschlossen. Beatmung des Patienten über den Ösophagus und die ösophagobronchiale Fistel. **b** Trachealagenesie bei einem Neugeborenen. Nun bei aufgeladener Epiglottis mit sichtbarem freiem Ösophaguslumen und komplett verschlossenem Kehlkopflumen.

Diagnostik

Im Allgemeinen kann ein Polyhydramnion pränatal bei der Ultraschalluntersuchung erkannt werden. Darüber hinaus ist auch die Luftröhre in der Pränataldiagnostik gut sichtbar [66]. Schwere Atemnot und die damit verbundene Unmöglichkeit einer endotrachealen Intubation sind kardinale Symptome der TA.

Therapie und Prognose

Eine vollständige TA ist nicht mit dem Leben vereinbar. Die Ergebnisse der chirurgischen Therapie der TA sind bisher enttäuschend. Es sind nur 4 Fälle von kurzzeitig Überlebenden in der Literatur zu finden. Hier sind multidisziplinäre Ansätze erforderlich. Es existieren keine Berichte über Patienten, die das Kleinkindalter überlebt haben [62].

Merke

Eine Trachealagenesie ist auch bei bereits pränataler Diagnosestellung mit dem Leben nicht vereinbar.

3. Seltene Formen der Laryngitis

Die unspezifische akute und chronische Laryngitis sind häufige Erkrankungen und haben eine Vielzahl von Ursachen. Sowohl bei den akuten als auch den chronischen Formen gibt es seltene Subgruppen. Zu den seltenen Formen der akuten Laryngitis zählen die ulceromembranösen Kehlkopfentzündungen, eine Gruppe verschiedener Erkrankungen, bei denen es zu fibrinösen Auflagerungen auf der Schleimhaut kommt. Klassische Beispiele stellen hierbei die Diphtherie und die Laryngitis ulceromembranosa Plaut-Vincenti dar [67]. In den letzten 10 Jahren gab es aufgrund der Seltenheit der Fälle keine aktuellen Publikationen zur Larynxdiphtherie, somit wird sie an dieser Stelle nur erwähnt. Zu den seltenen Formen der chronischen Laryngitis zählen einige spezifisch entzündliche Erkrankungen, an erster Stelle die Larynx tuberkulose, über die im Folgenden ausführlicher berichtet wird. Weiterhin sind an dieser Stelle die Lepraerkrankungen des Larynx zu nennen. Die laryngeale Syphilis ist extrem selten. Primär-, Sekundär- und Tertiäraffekte manifestieren sich typischerweise eher in Mundhöhle und Oropharynx und nur in seltenen Fällen im Kehlkopf. Hierzu findet sich in der aktuellen Literatur lediglich ein Fallbericht [68].

3.1. Larynx tuberkulose

In der Literatur finden sich über 700 Publikationen zur Larynx tuberkulose. Besonders häufig finden sich Artikel aus den 50er Jahren, aber auch in den letzten Jahren wurde regelmäßig zur Larynx tuberkulose publiziert.

Klinisches Erscheinungsbild

Die Tuberkulose stellt global gesehen ein durchaus relevantes Krankheitsbild dar. In Europa allerdings – insbesondere in Deutschland – zählt sie aber zu den seltenen Erkrankungen. Männer sind etwa doppelt so häufig betroffen wie Frauen. In der Regel erkranken junge Erwachsene. Es besteht eine häufige Assoziation zu HIV-Infektionen von bis zu 50% [69]. In der Endoskopie zeigen sich sowohl ulzerierende als auch hypertroph-granulierende Manifestationen [70]. Prinzipiell sind alle Bezirke des Kehlkopfes involviert, allerdings sind die Stimmlippen häufiger betroffen als andere Be-

reiche. In der älteren Literatur werden die posterioren Larynxanteile als Prädilektionsort definiert, Grund hierfür sei die Retention infektiösen Sputums aus den tiefen Atemwegen in der Postkrikoidregion. Neuere systematische Beobachtungsstudien haben dies allerdings nicht bestätigt. Typisch ist ein einseitiger Befall, z. B. als sogenannte Monochorditis einer Stimmlippe [71]. Aufgrund des unspezifischen Erscheinungsbildes kann die Larynx tuberkulose mit Larynxkarzinomen verwechselt werden. Fast alle Patienten zeigen auch Auffälligkeiten im Röntgen-Thorax, auch wenn nur ein Teil dieser Patienten unter chronischem Husten leidet.

Diagnostik

Die Diagnose wird gesichert über eine Biopsie mit histologischem Nachweis verkäsender epitheloidzelliger Granulome und säurefester Stäbchen durch eine Ziehl-Neelsen Färbung oder die PCR sowie Sputumanalysen mit dem kulturellen Nachweis von Mycobacterium tuberculosis [72]. Fast alle Patienten zeigen einen zusätzlichen pulmonalen Befall, daher sind Röntgen-Thorax Aufnahmen von großer Wichtigkeit [73]. Die Sputumkultur ist in der Regel positiv, allerdings nimmt diese Untersuchung aufgrund der langen Kultivierungsdauer viel Zeit in Anspruch. Es besteht eine Meldepflicht bei Erkrankung und Tod sowie beim Nachweis von Mykobakterien.

Therapie

Nach bestätigter Diagnose sollte die Therapie so früh wie möglich begonnen werden. Eine Rückbildung der Larynxläsionen tritt in der Regel wenige Wochen nach Beginn der Therapie ein. Üblicherweise erfolgt eine 6-monatige tuberkulostatische Therapie [74]. Allerdings kommt es gerade im Kehlkopf nicht selten zu einer ausgeprägten Narbenheilung. Typischerweise treten Fixierungen des Cricocarytenoidnoidgelenks auf, posteriore glottische Stenosen, subglottische Stenosen und eine daraus resultierende persistierende Dysphonie und belastungsabhängige Dyspnoe.

Prognose

Unter adäquater Therapie ist die Prognose bezüglich der Ausheilung der Erkrankung sehr gut. Funktionell kommt es allerdings häufig zu einer komplexen Narbenbildung, deren Therapie aufwendig ist [75].

Merke

Die Monochorditis ist eine typische Manifestationsform der Larynx tuberkulose.

3.2. Lepra laryngis

Zur Lepra laryngis finden sich nur einzelne Fallberichte oder jahrzehntealte Publikationen.

Klinisches Erscheinungsbild

Die durch das Mycobakterium leprae verursachte Erkrankung findet man heutzutage hauptsächlich in den tropischen und subtropischen Gebieten Asiens, v. a. in Indien. Langanhaltender und enger Körperkontakt ist eine Voraussetzung für eine Infektion, folglich betrifft die Erkrankung häufig Personen, die in engen räumlichen Verhältnissen zusammenwohnen. Da kühlere Temperaturen die Teilungsfähigkeit der Leprabakterien begünstigen, ist die Nasenschleimhaut besonders stark besiedelt und gilt damit als Keimre-

servoir und Hauptinfektionsquelle. Typisch ist die Bildung von Granulationsgewebe (Leprome), welches sich bevorzugt um periphere Nerven gruppiert und diese im Verlauf zerstört. Im Falle von Lepramanifestationen der Nasenschleimhaut kommt es in ca. 30 % der Fälle auch zu einem laryngealen Befall. Leprome finden sich fast ausschließlich auf den prominenten Anteilen des Kehlkopfes, also dem freien Rand der Epiglottis wieder, wo sie tumorartig aufgetriebene Raumforderungen darstellen.

Diagnostik

Gemäß den Empfehlungen des Robert-Koch-Institutes (www.rki.de) erfolgt die Diagnosesicherung idealerweise über eine histologische Untersuchung oder den Nachweis spezifischer DNA mittels PCR in Haut- bzw. Schleimhautbiopsien. Gelegentlich gelingt ein Erregernachweis auch aus Lymphflüssigkeit, die durch Anritzen der Haut an definierten Stellen gewonnen wird. Es besteht eine Meldepflicht bei Erkrankung und Tod.

Therapie und Prognose

Die Therapie der Lepra orientiert sich an der Therapie der Tuberkulose. Es erfolgt eine mehrmonatige medikamentöse Polytherapie. Im Kehlkopf kommt es zu einer narbigen Abheilung der Läsionen. Beschrieben werden auch Sensibilitätsstörungen aufgrund von Schädigungen des Nervus laryngeus superior mit daraus resultierenden Aspirationspneumonien [67, 76].

Merke

Leprome manifestieren sich bevorzugt in Nachbarschaft zu peripheren Nerven und führen zu Sensibilitätsstörungen. Bei Manifestation im Kehlkopf kann dies zur Aspirationsneigung führen.

3.3. Laryngeale Leishmaniose

Die Leishmaniose ist eine infektiöse parasitär-granulomatöse Erkrankung, die durch die Protozoen *Leishmania* (*L.*) *brasiliensis*, *L.* *amazonensis*, *L.* *panamensis* oder *L.* *guyanensis* verursacht werden kann. Die Übertragung erfolgt durch den Stich der Sandmücke [77]. Die Krankheit wird in 3 klinische Manifestationen unterteilt: die viscerale Form (Kala-Azar), die kutane Form und die mukokutane Form. Die Schleimhautleishmaniose manifestiert sich in der Regel durch die hämatogene Ausbreitung der Erkrankung Monate oder Jahre nach der Hautinfektion [78]. Sie wird häufig in Lateinamerika beobachtet, Erreger ist *L.* *brasiliensis* [79]. Das Auftreten von mukokutanen Manifestationen hängt von der Virulenz des Parasiten und der Immunkompetenz des Wirtes ab und ist selbst in endemischen Gebieten eine seltene Erkrankung. Häufigste betroffene Lokalisationen sind Nase, Pharynx, Larynx und Mundhöhle. Die Ansteckung erfolgt in der Regel im Rahmen von Auslandsreisen. Dem Robert-Koch-Institut werden ca. 20 Erkrankungen pro Jahr in Deutschland gemeldet.

Klinisches Erscheinungsbild

Die Laryngoskopie zeigt klinisch in der Regel ausgedehnte Entzündungen mit Erythem und Ödemen. Es können eitrig-exsudative Exsudate vorliegen. In fortgeschrittenen Fällen kommt es zu einer Gewebezerrstörung, die teilweise ausgedehnt ist und oft differenzialdiagnostisch als bösartige Erkrankung fehlinterpretiert wird.

Diagnostik

Die Diagnose der Leishmaniose erfolgt in der Regel durch den zytologischen oder histologischen direkten Parasitennachweis. Leishmanien können hierbei intrazellulär nachgewiesen werden. Des Weiteren bieten sich immunologische Tests an, z. B. der Nachweis von Antikörpern in der Immunfluoreszenz oder über den ELISA. Die höchste Sensitivität und Spezifität besitzt die PCR, die an Knochenmark- oder Hautproben oder auch aus dem peripheren Blut durchgeführt wird. Entscheidend sind die Entnahme einer Biopsie und die Erhebung einer Reiseanamnese.

Therapie und Prognose

Die adäquate Therapie der kutanen Läsionen kann das Risiko einer Schleimhauterkrankung vermindern, welche auch Jahre nach der Primärinfektion auftritt [80]. Therapie der Wahl ist die Applikation von liposomalem Amphotericin B (AmBisome, z. B. Gilead Science GmbH, Martinried, Deutschland). Als Mittel der zweiten Wahl gilt Miltefosin p.o. (Impavido, Paesel und Lorei GmbH Co KG, Rheinberg, Deutschland). Die Krankheit kann theoretisch durch eine adäquate Therapie geheilt werden, nicht selten tritt keine vollständige Heilung ein. Gerade die kutane Form führt zu oft entstellenden Narbenformationen. Bei der Diagnose sollte auch die Immunkompetenz des Patienten überprüft werden (HIV-Test). Der Primärprophylaxe (Einsatz von Reellenzen) kommt eine besondere Bedeutung zu.

Merke

Die Larynxleishmaniose kann sich Jahre nach einer Hautmanifestation entwickeln, sie kann aufgrund ihres klinischen Bildes als Larynxkarzinom fehlinterpretiert werden.

4. Gutartige Tumoren

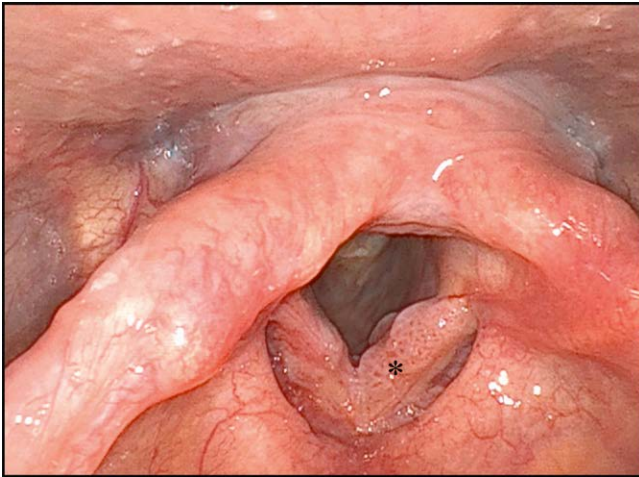
4.1. Gutartige epitheliale Tumoren

4.1.1. Juvenile und adulte Papillome

Die Datenlage in der Literatur zur rezidivierenden respiratorischen Papillomatose ist sehr umfangreich. Es finden sich mehr als 800 Originalarbeiten und Übersichtsartikel. An dieser Stelle soll die Erkrankung nur kurz zusammengefasst werden. Die Autoren verweisen auf die zahlreichen ausführlichen Übersichtsartikel zum Thema.

Klinisches Erscheinungsbild

Laryngeale Papillome sind die häufigsten gutartigen epithelialen Tumoren des Kehlkopfes [81]. Es werden 2 Formen unterschieden, die juvenile Form, welche erstmalig vor dem 12. Lebensjahr diagnostiziert und in der Regel im Kleinkindalter manifest wird, und die adulte Form, die v. a. junge, präferenziell männliche Erwachsene betrifft [82]. Beide Unterformen haben eine vergleichbare Inzidenz von 2–4 pro 100 000 Einwohnern und zählen damit zu den seltenen Erkrankungen. Ausgelöst werden Larynxpapillome durch verschiedene Subtypen des humanen Papillomavirus HPV, allen voran durch HPV 6 und HPV 11. HPV 11 scheint hier mit aggressiveren Verläufen assoziiert zu sein. Das Auftreten an Übergangszonen zwischen verschiedenen Epithelien (z. B. zwischen Plattenepithel und respiratorischem Epithel) ist typisch, Kehlkopf-papillome finden sich daher v. a. an den Stimmlippen selbst [83]. Der Infektionsweg ist nach wie vor nicht vollends geklärt, eine peripartale Infektion wird



► **Abb. 5** Papillomatose. (*) Larynxpapillomatose (hier HPV Typ 6) mit pathognomonischen Gefäßschlingen; flexible Laryngoskopie (chip/tip).

als Ursache für die juvenile Form angenommen. Es lässt sich ein Zusammenhang mit dem Vorhandensein mütterlicher anogenitaler Papillome nachweisen. Bei der adulten Form werden zusätzlich sexuelle Übertragungswege diskutiert [84]. Das klinische Erscheinungsbild hängt von der Lokalisation und der Größe der Papillome ab. Chronische Heiserkeit und im Verlauf Obstruktion der Atemwege stehen im Vordergrund. In den meisten Fällen betreffen die Papillome die Larynxschleimhaut. Eine tracheale oder sogar bronchiale Ausbreitung ist sehr selten und mit einer besonders schlechten Prognose vergesellschaftet [85].

Diagnostik

Bereits in der indirekten Laryngoskopie kann häufig eine Verdachtsdiagnose gestellt werden. Papillome sind charakterisiert durch eine blumenkohlartige Oberfläche mit einer charakteristischen Gefäßzeichnung (► **Abb. 5**). Beweisend ist die histologische Untersuchung. Der Nachweis von HPV-DNA im Gewebe zählt heutzutage zum diagnostischen Standard. Hilfreich zur Identifikation auch kleiner Manifestationen können spezielle bildverstärkende Verfahren sein, z. B. Narrow-Band Imaging oder vergleichbare Techniken [86].

Therapie

Üblicherweise erfolgt die Abtragung von störenden oder kritisch ausgedehnten Papillomherden durch transorale mikrochirurgische Verfahren. Derartige Resektionen sind streng auf das Epithel beschränkt, da das Virus das subepitheliale Gewebe nicht befällt. Radikale Resektionen sind obsolet, sie verhindern keine Rezidive, gefährden aber die Funktionalität des Kehlkopfes. Rezidive entstehen in der Regel in benachbarten Schleimhautbezirken, die ebenfalls virusinfiziert sind. Üblich sind wiederholte Sitzungen mit symptomorientierten Papillomabtragungen durch verschiedene Maßnahmen. Das Auftreten von Rezidiven ist pathognomonisch für die Erkrankung. Die chirurgischen und medikamentösen Therapieverfahren sollen in diesem Kapitel nur kurz benannt werden, hier wird auf die einschlägige Literatur verwiesen. Während in Europa die Verwendung des CO₂ Lasers mit gewebeschonender Verdampfung der Papillome häufig Therapie der Wahl darstellt, werden in den

USA oft Shaververfahren an erster Stelle eingesetzt. Die neuere Literatur beschreibt den Einsatz auch anderer Laserarten. Es existieren zahlreiche Publikationen zur medikamentösen Therapie. Diese hat zum Ziel, die Intervalle zwischen den Operationen zu verlängern und ist damit als adjuvante Maßnahme zu sehen. Interferon-alpha stellte die erste Behandlungsstrategie zur Unterstützung des Immunsystems bei Papillom-Patienten dar, allerdings wird das Medikament heutzutage aufgrund relevanter systemischer Nebenwirkungen nur noch selten eingesetzt. Im Vordergrund stehen stattdessen die intraläsionale, teils auch systemische Anwendung von Bevacizumab (Avastin, z. B. Haemato Pharm GmbH, Schönefeld, Deutschland) und Cidofovir (Tillomed Pharma GmbH, Ahrensberg, Deutschland). Der VEGF-Antikörper Bevacizumab wird bereits routinemäßig bspw. in der Augenheilkunde eingesetzt und kann als Angiogenesehemmstoff der Neuentstehung von Papillomherden entgegenwirken. Cidofovir wird ausführlich in der Literatur diskutiert, wobei eine abschließende Bewertung der sehr unterschiedlichen Studien durchaus problematisch ist. In jedem Fall sind wiederholte Applikationen erforderlich, woraus eine relevante Toxizität resultieren kann. Neuere Daten zum COX-2-Inhibitor Celecoxib zeigen keinen Vorteil für die Patienten. In einer Phase II Studie wird derzeit die Effektivität von Pembrolizumab auf das Papillomwachstum untersucht [87]. Es existieren zudem kleine Fallserien, in denen der 4-fache Impfstoff Gardasil (MSD Vaccins, Lyon, Frankreich) bei Papillompatienten eingesetzt wurde, teils finden sich hierzu vielversprechende Ergebnisse an kleinen Fallzahlen oder in Fallberichten. Der pathophysiologische Mechanismus des an sich präventiven Ansatzes ist bis heute nicht verstanden, man vermutet jedoch, dass insbesondere eine Infektion bisher noch nicht betroffener Areale vermieden werden kann [88].

Prognose

Die rezidivierende respiratorische Papillomatose ist prinzipiell eine durch die aktuellen therapeutischen Möglichkeiten nicht heilbare Erkrankung. Die prophylaktischen Effekte einer flächendeckenden Vakzinierung werden sich in den nächsten Jahrzehnten darstellen. Prognostisch besonders ungünstig sind eine hohe Wachstumsgeschwindigkeit sowie ein Befall der Trachea. Berichte zur malignen Entartung bei Erwachsenen existieren, es wird von einer Malignisierungsrate von ca. 2% ausgegangen [87].

Merke

Das Ziel der Therapie bei einer Larynxpapillomatose ist eine schonende Abtragung der Papillome mit dem Shaver oder dem Laser unter Erhalt der Funktion des Kehlkopfes.

4.1.2. Pleomorphe Adenome

Pleomorphe Adenome des Kehlkopfes sind sehr selten, in der Literatur sind 28 Fälle beschrieben.

Klinisches Erscheinungsbild

Adenome im Larynxbereich leiten sich von den seromukösen Drüsen ab und sind histologisch mit den entsprechenden Tumoren der Kopfspeicheldrüsen identisch. In den großen Speicheldrüsen stellt das pleomorphe Adenom den häufigsten gutartigen Tumor dar. Seltener kommt es in den kleinen Speicheldrüsen vor, davon besonders selten im Kehlkopf [89]. Monomorphe Adenome mit tu-

bulärer, azinärer oder papillärer Histomorphologie treten im Kehlkopf extrem selten auf. Etwas häufiger werden pleomorphe Adenome beschrieben, aber auch diese sind sehr selten [90]. Es handelt sich um langsam wachsende, schmerzlose submuköse Raumforderungen, die mit einem unspezifischen klinischen Bild einhergehen. Radiologisch und klinisch sind sie nicht von anderen gutartigen Tumoren unterscheidbar. Selten tritt eine maligne Transformation auf, 2 Fälle sind in der Literatur hierzu beschrieben [90, 91]. Typische Lokalisationen für das pleomorphe Adenom sind die Supraglottis [92] und die Subglottis [93] bzw. die Trachea [94] in ungefähr gleich häufiger Verteilung. Selten manifestieren sie sich auf Glottisniveau [95, 96]. Die Symptomatik ist abhängig von der Lokalisation und der Größe. Es können Heiserkeit, Dysphagie oder (teils lebensbedrohliche) Dyspnoe auftreten [93].

Diagnostik

Die radiologische Bildgebung (CT und MRT) dient in erster Linie der Ausdehnungsbestimmung. Eine differenzialdiagnostische Einordnung gelingt damit nicht. Hier ist eine Exzision, bei größeren Tumoren eine Biopsie mit histologischer und immunhistologischer Begutachtung notwendig. Voraussetzung ist die Identifikation epithelialer und myoepithelial-stromaler Komponenten. Typisch für das pleomorphe Adenom sind die Expression von Zytokeratin, S100, Glial fibrillary acidic protein (GFAP) und Vimentin [97].

Therapie

Die Therapie der Wahl ist chirurgisch. Das Behandlungskonzept sollte neben der vollständigen Tumorentfernung funktionelle Aspekte zum Ziel haben. Dabei werden sowohl offene Zugangswege, z. B. über eine laterale Pharyngotomie [95], teilweise aber auch transorale mikrochirurgische Sanierungen beschrieben [93, 98]. Es wurde über Rezidive berichtet, wie man sie auch an anderer Stelle findet.

Prognose

Es bleibt offen, ob die in der Literatur beschriebenen Rezidive Residualbefunde nach inkompletter Entfernung oder echte Rezidive darstellen. In der Literatur werden zudem 2 Fälle eines Karzinoms ex pleomorphem Adenom im Kehlkopf beschrieben, ansonsten scheint die Prognose gut zu sein.

Merke

Der Schlüssel zur Diagnose ist die immunhistologische Charakterisierung. Therapeutisches Ziel ist optimalerweise die vollständige Tumorentfernung bei gleichzeitigem Funktionserhalt des Larynx.

4.2. Gutartige nicht-epitheliale Tumoren

4.2.1. Chondrome

Bei der Literatursuche finden sich 85 Publikationen. Diese umfassen ca. 250 Fälle, davon 3 Kinder [99].

Klinisches Erscheinungsbild

Chondrome gehören neben den Chondrosarkomen zu den Tumoren des Kehlkopfskeletts [100]. Die Häufigkeit von Chondromen und Chondrosarkomen innerhalb der Gruppe aller Larynxneoplasien liegt deutlich unter 1%. In 70–75% der Fälle gehen Chondrome von der lumenwärts gerichteten Seite der Ringknorpelplatte

aus [101], gefolgt vom Schildknorpel [102]. Einzelne Fallberichte beschreiben auch endolaryngeale Chondrome an den Arytenoidknorpeln, meist unilateral, in seltenen Fällen auch bilateral [103]. Des Weiteren publizierten Yang und Lin über ein Larynxchondrom an der Epiglottis [104] und Ozcan et al. über ein Chondrom des Hyoids [105]. Betroffen sind meist junge Erwachsene unter dem 50. Lebensjahr, wobei Männer in einem Verhältnis von 4:1 häufiger betroffen sind als Frauen [106]. Klinisch imponieren die Tumoren als steinharte, häufig kugelige, von glatter Schleimhaut überzogene, meist nach innen und außen wachsende Raumforderungen. Die Symptomatik variiert je nach Größe und Lokalisation der Tumoren. Gerade bei den endolaryngealen Befunden dominieren Dysphonie oder zunehmende Dyspnoe mit inspiratorischem Stridor. In der typischen Lokalisation am Ringknorpel wachsen die Tumoren auch Richtung Ösophaguseingang und können Schluckstörungen hervorrufen. Ansonsten handelt es sich entweder um tastbare Raumforderungen am äußeren Hals oder Zufallsbefunde im Rahmen einer Bildgebung aus anderen Gründen. Durch ein langsames Wachstum umfasst die Anamnese oft mehrere Jahre. Knorpeltumoren kommen auch in der Trachea vor. Diese Ekchondrome werden gelegentlich als Zufallsbefund bei Endoskopien gefunden. Sie sind meist klein und nicht therapiebedürftig.

Diagnostik

Wie bei allen seltenen Tumoren sind initiale Fehldiagnosen häufig. Die wichtigsten bildgebenden Verfahren sind die Computertomografie und die Kernspintomografie. Allerdings kann weder durch CT noch durch MRT zuverlässig zwischen Chondrom und Chondrosarkom differenziert werden. Es empfehlen sich hochauflösende Computertomografien, in denen sich eine vom Knorpel ausgehende Gewebsvermehrung am Larynxskelett darstellt. In 80% finden sich hierbei Verkalkungen. Die häufigsten radiologischen Differenzialdiagnosen sind Karzinome mit Knorpelinfiltration, laryngeale Manifestationen einer Chondromatose oder posttraumatische Verkalkungen [107]. Im Rahmen der diagnostischen Mikrolaryngoskopie können die Tumoren des Kehlkopfskeletts meist relativ sicher diagnostiziert werden [108]. Auch hier ist eine Differenzierung zwischen Chondrom und Chondrosarkom nicht möglich. Letztendlich zählt dabei ausschließlich die histologische Aufarbeitung, bei der sich hyaline Knorpelformationen darstellen, die normalem Knorpel sehr ähnlich sind. Als Merkmale der Chondrome gegenüber den Chondrosarkomen gelten ein niedrigerer Zellanteil, regelrechte Kerngröße und –morphologie sowie fehlende Mitosefiguren. Chondrom und Chondrosarkom können auch synchron oder metachron auftreten [109].

Therapie

Chondrome werden chirurgisch reseziert, ein Larynxerhalt ist hier unbedingt anzustreben. Vor allem werden hier großzügige offene chirurgische Therapien angeführt, teilweise mit temporärer Tracheotomie und mehrschrittigen Rekonstruktionen mit Rippenknorpel [108]. Kleine glottische Befunde können auch transoral mikro-laryngoskopisch abgetragen werden [103]. Es gibt keine Evidenz in der Literatur über einen Unterschied zwischen initial konservativen funktionserhaltenden Teilresektionen von Chondromen mit Nachbeobachtung über viele Jahre oder einer primär radikalen Ope-

ration [101, 110]. Es finden sich auch Berichte über Laryngektomien bei extrem großen Tumoren [111].

Prognose

Eine frühzeitige Diagnostik ist zur möglichst funktionserhaltenden Therapie wünschenswert. Die Tumoren wachsen sehr langsam und müssen daher lange Zeit nachgesorgt werden, stets müssen Chondrosarkome als Differenzialdiagnose in Betracht gezogen werden [102].

Merke

Typisch ist der Bezug des Tumors zum Kehlkopfskelett, das sehr langsame Wachstum und die knochenharte Konsistenz. Eine Differenzierung zum Chondrosarkom ist letztendlich nur histopathologisch möglich.

4.2.2. Lipome

In der Literatur finden sich derzeit 49 Artikel über Larynxlipome mit insgesamt ca. 130 beschriebenen Fällen.

Klinisches Erscheinungsbild

Lipome zählen generell zu den häufigsten gutartigen Tumoren des Menschen. Sie machen 4–5 % aller gutartigen Tumoren aus. Im Kehlkopf sind sie allerdings selten, ca. 0,6 % der gutartigen Larynx-tumoren sind Lipome [112, 113]. Noch seltener sind sie in der Trachea zu finden, kommen dort aber vor. Sie treten meist ab dem 40. Lebensjahr auf, Männer und Frauen sind gleich häufig betroffen. Im Kehlkopf können alle Lokalisationen betroffen sein, unter anderem auch die Stimmlippen [114], der präepiglottische Raum [115] oder kombiniert extra- und intralaryngeal [112]. Meist treten sie isoliert auf, können aber auch im Rahmen von Lipomatosen den Larynx involvieren [116]. Die Symptomatik ist unspezifisch und hängt von der Lokalisation und Größe des Befundes ab. Klinisch imponieren die Tumoren weich, gelblich, teils lappig, teils polypenartig. In vielen Fällen ragen sie in das Kehlkopflumen hinein oder wölben die Schleimhaut breitflächig vor. Auch lebensbedrohliche Obstruktionen können sich entwickeln. Es gibt seltene Unterformen von Lipomen im Larynx, z. B. Spindelzelllipome und pleomorphe Lipome. Hier sind in der Literatur 8 Fälle beschrieben [117–122].

Diagnostik

Lipome lassen sich prinzipiell gut in der Sonografie abbilden, allerdings bei eingeschränkter Darstellbarkeit innerhalb des Larynx aufgrund des Kehlkopfskeletts. Mit der MRT können lipomatöse Tumoren eindeutig identifiziert werden, jedoch ist eine Differenzierung zwischen Lipomen und Liposarkomen oder Lipoblastomen kaum möglich [114]. Histologisch findet sich ausgereiftes Fettgewebe mit zarten Gefäßen und schmalen bindegewebigen Septen. Typisch für Spindelzelllipome sind CD 34 positive, spindelförmige Zellen mit reichlich fibrösem und myxoidem Stroma, durchsetzt von reichlich Fettgewebe [117].

Therapie

Eine chirurgische Therapie ist die einzige Option auf Sanierung des Tumors. Offene Zugänge sind bei großen oder schlecht zugänglichen Befunden indiziert, ansonsten dominiert die transorale Mik-

rochirurgie [118] oder eine Kombination aus beiden [123]. Neuere Publikationen beschreiben eine Entfernung über die transorale robotische Chirurgie [119]. Kleine, im Rahmen einer Bildgebung erkannte Zufallsbefunde können nach histologischer Einordnung (Abgrenzung Liposarkom) zunächst weiter radiologisch kontrolliert werden, sofern keine funktionellen Beeinträchtigungen vorliegen.

Prognose

Bei inkompletter Entfernung können die verbliebenen Residuen durch Nachwachsen zu erneuten Beschwerden führen. Nach kompletter Entfernung sind Rezidive selten, eine Nachsorge über viele Jahre ist zu empfehlen.

Merke

Die Abgrenzung zwischen Lipom und Liposarkom ist nur histologisch und nicht durch die Bildgebung erfolgen. Eine vollständige Exstirpation ist anzustreben.

4.2.3. Rhabdomyome

In der Literatur finden sich 34 Berichte zu insgesamt 40 Fällen.

Klinisches Erscheinungsbild

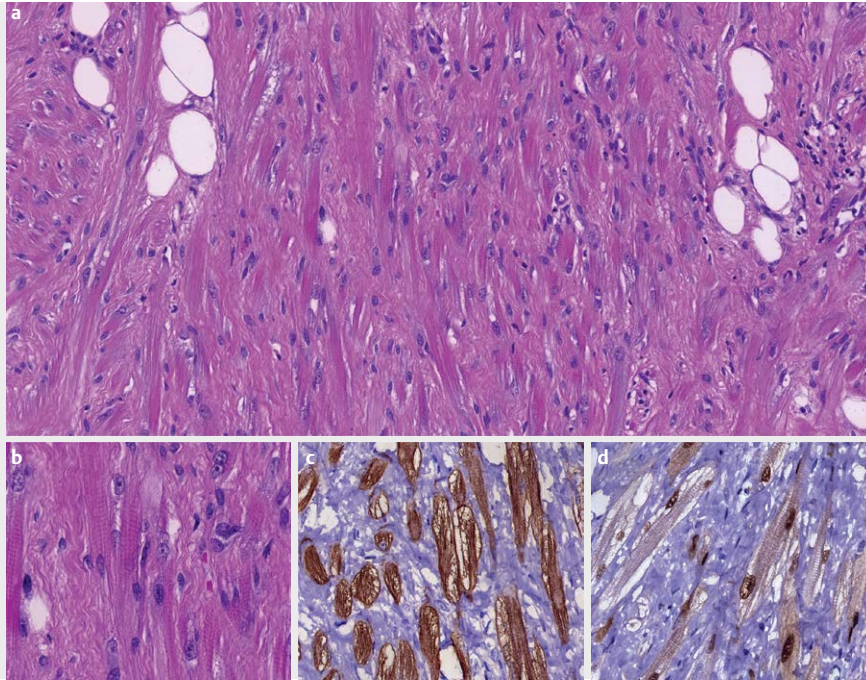
Rhabdomyome sind üblicherweise Tumoren der Herzmuskulatur. Unter den extrakardialen Lokalisationen ist die Kopf-Hals-Region am häufigsten betroffen, v. a. die Hals- und Gesichtsmuskulatur sowie die Muskulatur im Oropharynx und der Zunge [124]. Auch laryngeale Manifestationen sind beschrieben, diese sind äußerst selten [125]. Männliche Patienten entwickeln etwas häufiger Rhabdomyome als weibliche. Die Tumoren treten normalerweise solitär auf und nur sehr selten im Rahmen von Syndromen [126, 127]. Es werden prinzipiell 2 verschiedene Typen unterschieden: die adulte Form, welche im Larynx häufiger ist [128], sowie die fetalen Formen [127]. Hier differenziert man zwischen fetal-zellulären und fetal-myxoiden Unterformen. Die Symptomatik ist unspezifisch und hängt von der Größe und der Lokalisation der Tumoren ab. Üblicherweise gehen laryngeale Rhabdomyome vom Musculus vocalis aus, können aber auch die äußeren Kehlkopfmuskeln betreffen. In der Trachea wurde diese Entität bislang nicht beschrieben.

Diagnostik

In der Computertomografie und der Kernspintomografie imponieren Rhabdomyome als kontrastmittelaufnehmende, scharf begrenzte Tumoren, es gibt kein eindeutiges differenzialdiagnostisches Kriterium. Notwendig ist eine Biopsie, bei der sich polygonale, vakuolisierte Zellen mit ausgiebig feingranulärem eosinophilem Zytoplasma finden (► **Abb. 6**). Beweisend ist die Immunhistologie mit Expression von Desmin, Myoglobin, muskelspezifischem Aktin (MSA) und einer Negativität für Zytokeratin, S 100, CD 68 R, Chromogranin A und Synaptophysin [129].

Therapie

Therapie der Wahl ist die komplette chirurgische Entfernung. Sowohl endoskopische als auch offene Zugangswege sind beschrieben, in den meisten Fällen sind phonochirurgische Rekonstruktionsmaßnahmen erforderlich.



► **Abb. 6** Rhabdomyom. **a** Histologisch sieht man einen Tumor mit großen polygonalen, länglichen Zellen mit reichlich granulärem eosinophilem Zytoplasma, welches teilweise eine Querstreifung erkennen lässt, und kleinen, runden Zellkernen mit distinkten Zellgrenzen. Mitosen kommen sehr selten vor oder fehlen vollständig. **b** Bei stärkerer Vergrößerung sieht man eine Querstreifung der Tumorzellen. **c** Immunhistochemisch sieht man eine kräftige Expression von Desmin. **d** Myogenin reagiert in einzelnen Zellen nukleär positiv.

Prognose

Die Prognose ist sehr gut, es existiert nur ein Bericht über ein Rezidiv nach kompletter chirurgischer Entfernung [130].

Merke

Laryngeale Rhabdomyome gehen meist vom *M. vocalis* aus.

4.2.4. Paragangliome

In der Literatur finden sich 67 Publikationen mit 77 beschriebenen Fällen zu Paragangliomen des Kehlkopfes.

Klinisches Erscheinungsbild

Paragangliome sind meist gutartige neuroendokrine Tumoren des extra-adrenalen chromaffinen Gewebes des autonomen Nervensystems. Laryngeale Paragangliomzellen finden sich v. a. supraglottisch (90%), aber auch subglottisch und sind assoziiert mit den Nervi laryngeales superiores und inferiores. Sie machen 0,6% aller Larynx Tumoren aus [131]. Die funktionellen Beschwerden sind abhängig von der Größe und der Lokalisation. Meist handelt es sich um unifokale Läsionen, selten um ein multilokuläres Geschehen [132]. Auch in der Trachea können Paragangliome auftreten. Nicht selten verursachen die Tumoren Schmerzen.

Diagnostik

In der Regel erfolgt zunächst eine biopsische Sicherung des Tumors. Kleine Tumoren werden hierbei meist bereits total entfernt. In der Regel sind die Befunde allerdings so groß, dass die definitive Sanierung separat erfolgen muss. Bei der Probenentnahme kann es zu

starken Blutungen kommen. Histologisch weisen Paragangliome eine alveoläre Grundstruktur auf, sie setzen sich aus sogenannten „Zellballen“ zusammen, die durch ein Fasernetz zusammengehalten werden und in einem gut vaskularisierten Stroma liegen. Immunhistochemisch wird die Diagnose durch Darstellung von Chromogranin, Synaptophysin und neuronenspezifischer Enolase untermauert, in den Stützzellen findet sich das S-100 Protein [67]. Nach der biopsischen Sicherung sollte eine ausführliche „Staging“-Diagnostik stattfinden. Neben der Kernspintomografie, aber auch der Computertomografie, können aufgrund der häufig exprimierten Somatostatinrezeptoren nuklearmedizinische Methoden zum Einsatz kommen, bspw. ein Dotatate-PET, was zusätzlich zum Ausschluss multilokulärer Paragangliome dient [131]. In den letzten Jahren konnte diverse Genveränderungen identifiziert werden, die für die Entstehung von Paragangliomen im Kopf-Hals-Bereich verantwortlich sind. Der vorherrschende Signalweg betrifft das Enzym Succinat-Dehydrogenase (SDH), welches aus den fünf Untereinheiten SDH-A, SDH-B, SDH-C, SDH-D und SDH-AF2 besteht. Veränderungen in jeder der fünf Untereinheiten führen zu SDH-defizienten Tumoren, jeweils definiert als Paragangliom-Syndrom 1–5 [133]. Laryngeale Manifestationen sind nur für den Paragangliom Typ 1 (SDH-D) beschrieben worden, entsprechende Veränderungen sind auf dem Chromosom 11q23.1 lokalisiert [133, 134]. Innerhalb eines Europäischen Registers (Head and Neck Paraganglioma Registry) wurden die unterschiedlichen Mutationsuntergruppen von 121 Paragangliom-Patienten zusammengestellt und statistisch ausgewertet [135].

Therapie

Therapie der Wahl ist die Chirurgie. Häufig werden offene Zugangswege beschrieben, bspw. über eine laterale Pharyngotomie oder eine Thyrofissur. Naik et al. berichten über eine präoperative superselektive Embolisierung der Arteria thyroidea superior mit anschließender Larynxteilresektion über eine laterale Pharyngotomie inklusive Tracheotomie [136]. Auch transorale laserchirurgische Verfahren werden durchgeführt [137]. In der Literatur finden sich zudem Berichte über eine erfolgreiche primäre Strahlentherapie [138]. Medikamentöse Ansätze mit Octreotid (Sandostatin z. B. Kohlfarma GmbH, Merzig, Deutschland) können zur Symptomreduktion und Verlaufsstabilisierung eingesetzt werden, insbesondere bei nicht resektablen Läsionen mit positiver initialer Octreotid-Szintigrafie [139].

Prognose

Es kommt in ca. 15 % der Fälle zu Rezidiven. Hier muss an eine selten auftretende maligne Entartung gedacht werden [140]. Eine langfristige Nachsorge ist notwendig.

Merke

Paragangliome können Schmerzen verursachen. Ein nuklearmedizinisches Staging ist zu empfehlen. Therapie der Wahl ist die Chirurgie, wobei die hohe Blutungsneigung der Tumoren zu beachten ist.

4.2.5. Schwannome

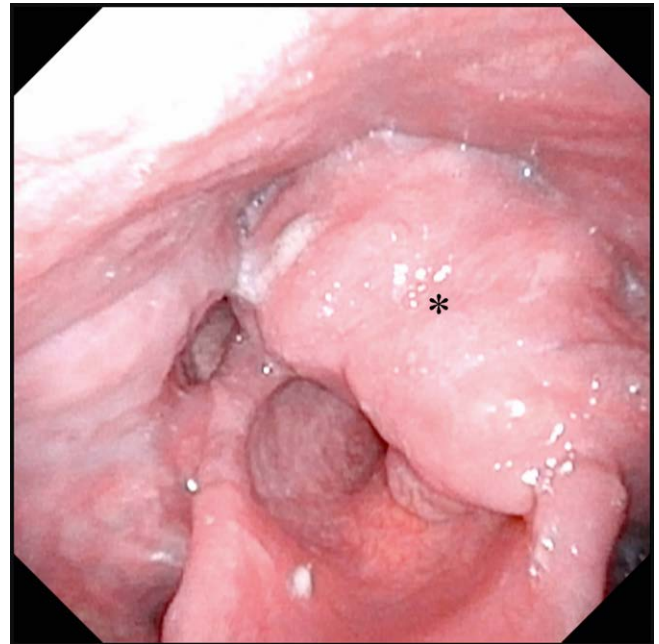
Zu Larynxschwannomen finden sich 82 Publikationen in der Literatur.

Klinisches Erscheinungsbild

Schwannome oder auch Neurilemmome (früher: Neurinome) zählen zu den neurogenen Tumoren, sie gehen von den Schwann-Zellen aus. Schwannome treten zwar häufig in der Kopf-Hals-Region auf, der Larynx ist hierbei allerdings sehr selten betroffen. In der Literatur werden tendenziell mehr weibliche Patienten mit Larynxschwannomen beschrieben als männliche, in der Regel mittleren Alters. Selten finden sich Kehlkopfschwannome auch bei Kindern [141]. Innerhalb des Larynx kommen sie in verschiedensten Lokalisationen vor [142, 143], z. B. (am häufigsten) an der aryepiglottischen Falte und der Arytenoidregion (► **Abb. 7**) [144], im präepiglottischen Raum [145], im paraglottischen Raum [146], an den Taschenfalten, den Stimmlippen, der Epiglottis und in der Subglottis. Auch im Tracheallumen können Schwannome auftreten. Ursprung sind sowohl Äste des Nervus laryngeus superior als auch inferior. Die Beschwerden sind abhängig von der Größe und der Lokalisation, häufig sind Schwannome Zufallsbefunde im Rahmen einer Hals-Bildgebung.

Diagnostik

In der präoperativen Diagnostik steht das MRT im Vordergrund mit einem hyperintensiven Signal in der T2 Wichtung und einer Kontrastmittelaufnahme, für die aufgrund des schwachen nativen Signals eine T1 Wichtung gewählt wird. Eine sorgfältige phoniatische Funktionsdiagnostik ist erforderlich, sofern aufgrund der Tumormasse eine Beweglichkeit überhaupt beurteilt werden kann. Letztendlich sind nur histologische und immunhistochemische Untersuchungen beweisend. Histologisch finden sich wirbel- und zopf-



► **Abb. 7** Schwannom. (*) plexiformes Larynxschwannom supraglottisch links; flexible Laryngoskopie (chip/tip) Schwannom.

artig angeordnete fusiforme Zellen mit einer Palisadenstellung der Kerne. Auch im Kehlkopf unterscheidet man die zwei architektonischen Typen Antoni A (kompakt mit vertikalen Palisaden) und Antoni B (locker myxomatös). Bei Schwannomen aber auch Neurofibromen ist bspw. die Markerkonstellation CD34 (-), SMA (-), S-100 (+) typisch (► **Abb. 8**). Hierbei spricht der immunhistologische S-100-Protein-Nachweis für einen neurogenen Ursprung. Dieser ist aber nicht absolut spezifisch.

Therapie

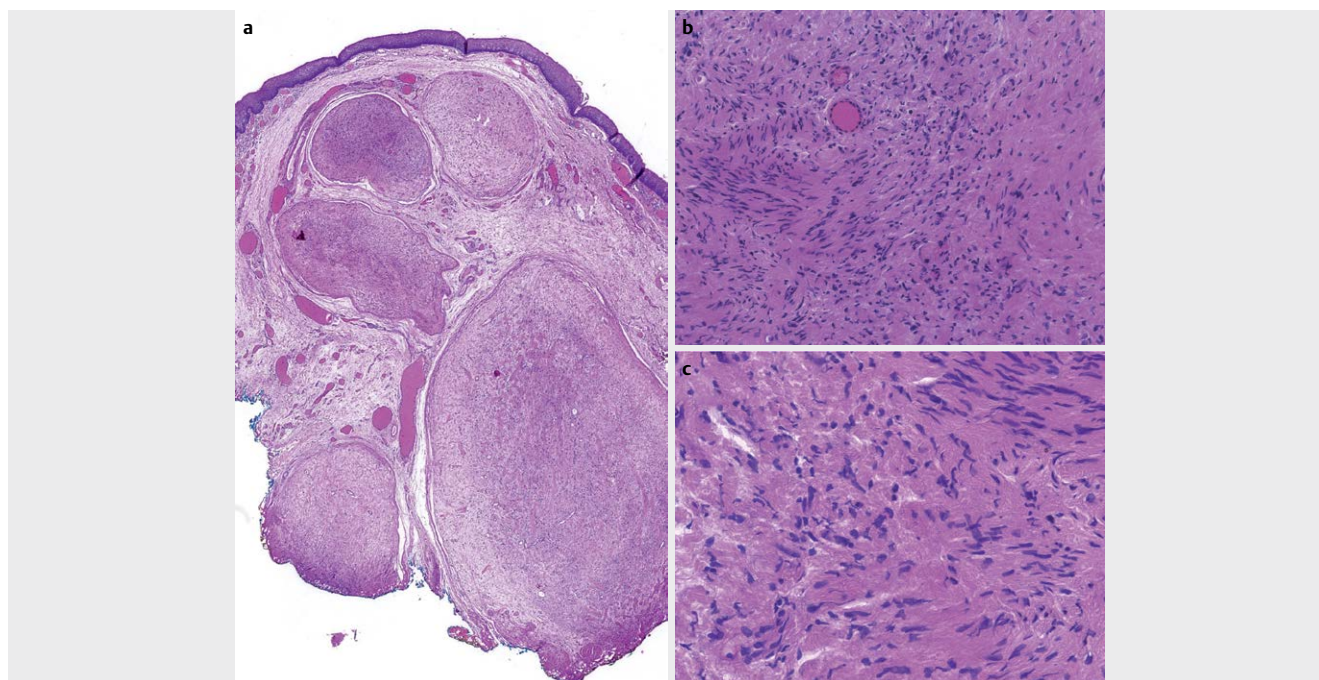
Schwannome werden nicht selten als Zufallsbefunde im Rahmen einer Hals-Bildgebung entdeckt. Bei Befunden ohne funktionelle Störungen kann nach einer histologischen Sicherung zunächst eine „wait-and-scan“ Strategie verfolgt werden. Ansonsten ist die Therapie der Wahl die chirurgische Entfernung, meist über die transorale Mikrochirurgie [143], aber auch über offene Zugänge, teilweise mit Tracheotomie [145]. In der jüngeren Literatur finden sich Berichte zur transoralen robotischen Entfernung mit dem Da Vinci System [119, 147].

Prognose

In der Literatur wurden 5 Fälle von Rezidiven beschrieben. In der Regel bestehen postoperativ sensible oder (je nach Ursprung des Schwannoms) auch motorische Defizite. Daher ist eine phoniatische Anschlussbetreuung erforderlich.

Merke

Schwannome zeigen sich meist an den aryepiglottischen Falten, können allerdings in allen Bereichen des Larynx auftreten.



► **Abb. 8** Schwannom. Die Abbildungen zeigen ein plexiformes Schwannom. **a** Schwannome sind Nervenscheidentumore, die vollständig oder fast vollständig aus differenzierten neoplastischen Schwann'schen Zellen bestehen. In der Übersicht sieht man ein für plexiforme Schwannome charakteristisches mehrknotiges Wachstum. **b/c** Bei stärkerer Vergrößerung erkennt man, im Gegensatz zu klassischen Schwannomen, die einen Wechsel zwischen Antoni **a** und **a** Wachstumsmuster zeigen, einen etwas monotoneren, recht zellreichen, spindelzelligen Tumor ohne Atypien, Nekrosen oder eine gesteigerte mitotische Aktivität als Zeichen eines benignen Tumors.

4.2.6. Neurofibrome

Es finden sich in der Literatur 51 Publikationen zu Neurofibromen des Larynx, teils als Fallserien publiziert. Bei Kindern wurden bis dato 63 Fälle beschrieben.

Klinisches Erscheinungsbild

Bei Neurofibromen handelt es sich um neurogene Tumoren mit einem überwiegend faserigen Anteil, die aus dem Endoneurium hervorgehen. Histologisch unterscheidet man einfache, zellreiche und plexiforme Neurofibrome. Manifestationen im Kehlkopf treten meist im Rahmen einer generalisierten Neurofibromatose im Sinne eines Morbus Recklinghausen (Neurofibromatose (NF) I) auf [148, 149]. Gerade hier manifestiert sich die Erkrankung v. a. bei (Klein-)Kindern. Es sind aber auch isolierte Kehlkopfmanifestation beschrieben. Neurofibrome machen 0,05 % der gutartigen Larynx-tumoren aus [150]. Die Klinik ist abhängig von der Größe und der Lokalisation der Befunde. Wie auch Schwannome finden sich Neurofibrome meist supraglottisch und selten subglottisch oder in der Trachea [151].

Diagnostik

Die Kernspintomografie ist die bildgebende Diagnostik der Wahl. Neurofibrome sind hyperintens in der T2 Wichtung mit zentralen intermediären Arealen, in der T1-Wichtung haben sie ein schwaches bis mittelstarkes Signal. Eine klare Unterscheidung zu Schwannomen ist nicht immer möglich. Allerdings kann das MRT häufig zwischen plexiformen unscharf begrenzten und nicht-plexiformen scharf begrenzten Untertypen unterscheiden [152, 153]. Die im-

munhistologische Markerkombination von Neurofibromen gleicht denen der Schwannome.

Therapie

Wie bei den Schwannomen stellt auch hier die „wait-and-scan“ Strategie eine interdisziplinär zu diskutierende Option dar. Moderne Therapieverfahren konzentrieren sich auf endoskopische transorale Resektionen oder Teilresektionen [154]. Gerade plexiforme Neurofibrome sind besonders unscharf begrenzt und daher immer schwer zu resezierern [149]. In der Literatur gibt es keinen beschriebenen Fall, in dem es nicht zu einem Rezidiv gekommen wäre, sogar nach totaler Laryngektomie. Der Trend geht daher eindeutig weg von radikalen Resektionen und hin zu funktionserhaltenden (Teil-)Resektionen mit engmaschigen klinischen und bildgebenden Kontrollen. Eine Tracheotomie sollte so lang wie möglich vermieden werden [155].

Prognose

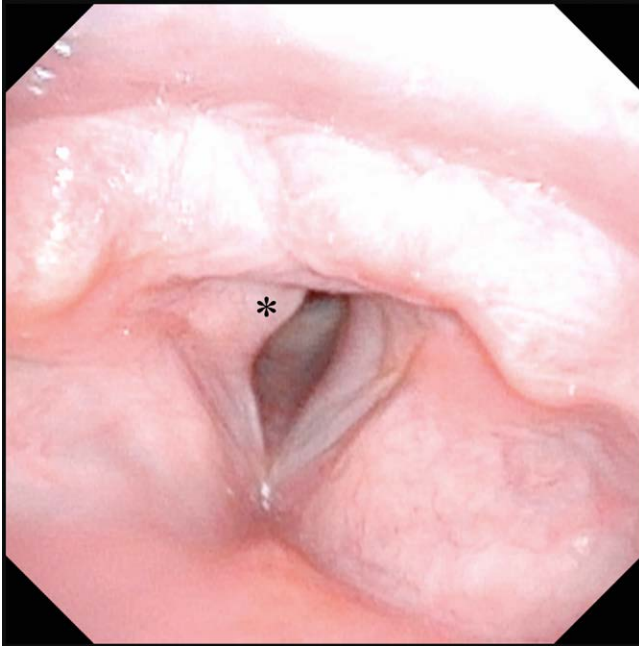
Aufgrund der häufigen Rezidive auch nach radikalen Operationen sind konservativ-chirurgische Vorgehensweisen angezeigt, im Zweifelsfall im Sinne von Teilresektionen. Daher müssen die Patienten langfristig nachgesorgt werden, regelmäßige MRT Kontrollen sind notwendig. Des Weiteren besteht die Möglichkeit der malignen Entartung, die unbedingt bedacht werden muss.

Merke

Laryngeale Neurofibrome kommen in der Regel im Rahmen von generalisierten Neurofibromatosen und nur selten isoliert vor.

4.2.7. Granularzelltumore

In der Literatur finden sich 76 Publikationen zur Thematik mit ca. 100 Fällen.



► **Abb. 9** Granularzelltumor. (*) Granularzelltumor hinteres Drittel Stimmlippe rechts; flexible Laryngoskopie (chip/tip).

Klinisches Erscheinungsbild

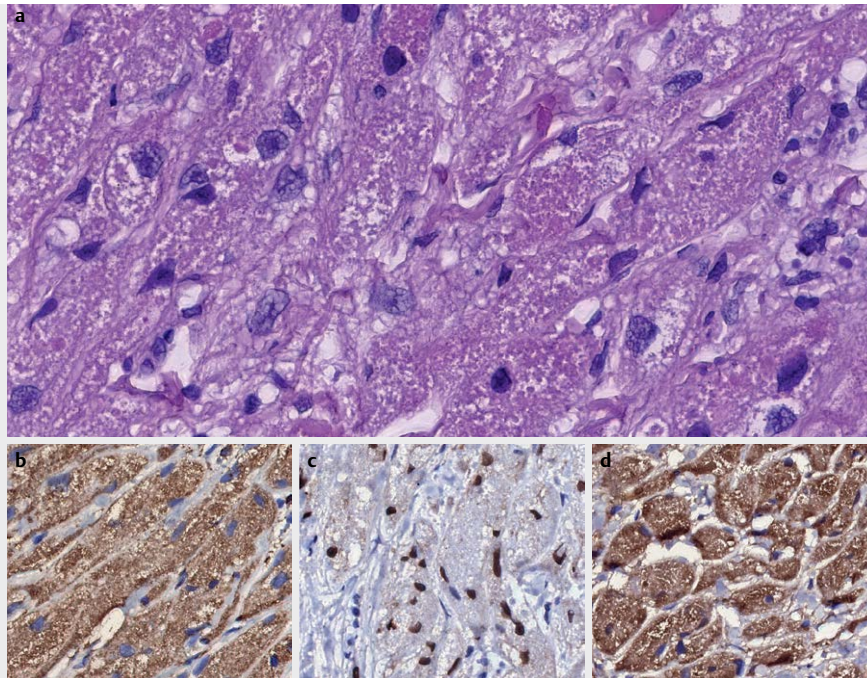
Granularzelltumore zählen zu den Tumoren neuroektodermaler Herkunft, sie gehen von den Schwann-Zellen aus. Die Mundhöhle und speziell die Zunge sind besonders häufig betroffen, ca. 10% der Kopf-Hals-Manifestation betreffen den Kehlkopf [156]. Sowohl Kinder als auch Erwachsene entwickeln Granularzelltumoren, die Geschlechterverteilung ist ausgeglichen [157]. Die Prädispositionsstelle innerhalb des Kehlkopfes ist der posteriore Anteil der Stimmlippen (► **Abb. 9**) [158]. Die Tumoren imponieren als blasse, submukös wachsende Masse auf den Stimmlippen, das Leitsymptom ist die Dysphonie [159]. In 5% der Fälle zeigen sich mehrere laryngeale Manifestationen [160]. Granularzelltumore kommen auch in der Trachea vor, hier ist das weibliche Geschlecht häufiger betroffen. Typischerweise befallen sie den zervikalen Anteil.

Diagnostik

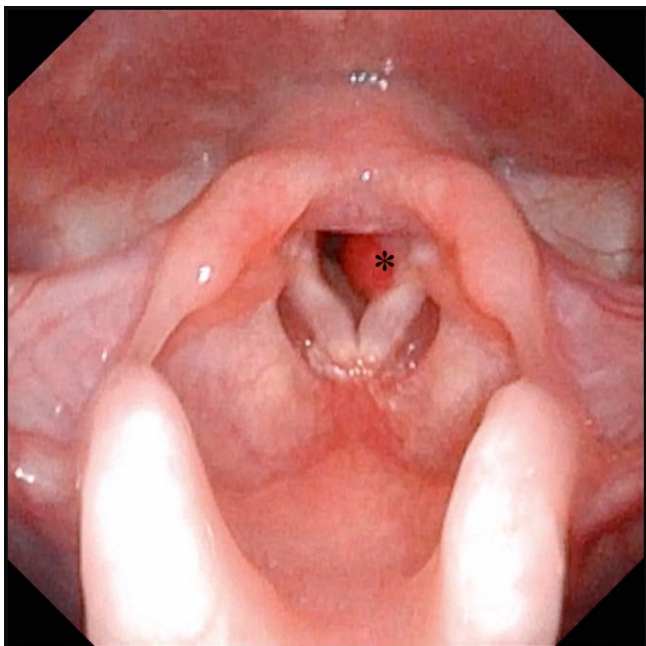
Die Diagnose kann ausschließlich über histologische und immunhistologische Untersuchungen gestellt werden, da das klinische Bild unspezifisch ist und der Tumor makroskopisch eher einer Zyste ähnelt. Typisch sind submukös wachsende polygonale fein-granuläre Zellen (daher der Name), die positiv für S 100, CD 57, CD 68 und SOX 10 sind [161]. Die S 100-Positivität ist typisch für neurogene Tumoren (► **Abb. 10**).

Therapie

Üblicherweise werden die Tumoren transoral laserchirurgisch exzidiert [160, 162]. Bei seltenem subglottischem Befall sind offene chirurgische Verfahren zu bevorzugen [163].



► **Abb. 10** Granularzelltumor. **a** Bei der mikroskopischen Untersuchung sieht man einen in großen Verbänden gewachsenen Tumor mit großbleibigen, unsharp begrenzten eosinophilen Tumorzellen, die ein granuläres Zytoplasma zeigen. Die Zellkerne sind meist zentral gelegen mit gleichförmigen, leicht hyperchromatischen und vergrößerten vesikulären Zellkernen. In der Immunhistochemie reagieren die Tumorzellen positiv für **b** S100 und **c** SOX10 als Hinweis für einen neuroektodermalen Ursprung. **d** Darüber hinaus reagieren die Tumorzellen positiv für CD68.



► **Abb. 11** Hämangiom. (*) Kongenitales Hämangiom subglottisch links bei multiplen Mittellinienhämangiomen; flexible Laryngoskopie (chip/tip).

Prognose

Die Prognose nach kompletter Exzision ist mit einer Rezidivrate zwischen 2 und 3 % gut. Für Granularzelltumoren werden maligne Transformationsraten zwischen 1 und 2 % beschrieben, allerdings existiert in der Literatur nur ein Bericht über eine laryngeale maligne Transformation [164].

Merke

Granularzelltumoren sehen aus wie Zysten, die Verdachtsdiagnose könnte durch die ungewöhnliche Lage im hinteren Stimmlipendrittel aufkommen.

4.2.8. Hämangiome

In der Literatur finden sich über 300 Publikationen zu Hämangiomen des Larynx.

Klinisches Erscheinungsbild

Laryngeale Hämangiome treten in kaverner und kapillärer Form auf. Bei den Erwachsenen wird hauptsächlich das kavernöse, bei den Neugeborenen und Kindern das kapilläre Hämangiom beobachtet. Kindliche Hämangiome sind wesentlich häufiger und klassischerweise in der Subglottis lokalisiert (► **Abb. 11**), Mädchen sind häufiger betroffen als Jungen. Hämangiome bei Erwachsenen sind deutlich seltener und treten v. a. supraglottisch auf [165]. Makroskopisch erscheinen Hämangiome als breitbasig aufsitzende, schleimhautüberzogene und blau-rötlich imponierende Erhabenheiten, teilweise allerdings auch als gestielte Polypen mit glatter oder höckeriger Oberfläche. Symptomatisch werden die Patienten je nach Lage des Tumors, bei subglottischen Befunden in der Regel durch inspiratorischen Stridor, Atemanstrengung, Husten und ra-

scher Sauerstoffentsättigung [166]. Während kindliche Hämangiome in den ersten Lebensmonaten eine Wachstumstendenz aufweisen, zeigt sich um das erste Lebensjahr eine Involution [167]. Hämangiome können auch in der Trachea auftreten.

Diagnostik

Neben der endoskopischen Untersuchung spielt die Bildgebung eine große Rolle. Typischer Befund in der Kernspintomografie ist eine asymmetrische Verengung der subglottischen Atemwege in der koronaren Bildgebung. Die Kernspintomografie ist Bildgebung der Wahl. Hämangiome imponieren als solide Tumoren mittlerer Intensität in der T1-Wichtung sowie hyperintens in der T2 Wichtung. Flow-voids sind typisch für Shuntformationen [168]. Die histologische Diagnostik ist nicht immer einfach, als immunhistologischer Marker für infantile Hämangiome kann das Glukosetransportprotein 1 herangezogen werden.

Therapie

Für subglottische Hämangiome werden in der Literatur verschiedene Therapien diskutiert. Entscheidend ist das Ausmaß der subglottischen Lumeneinengung. Bei geringen Verengungen wird ein konservatives Vorgehen (watch-and-wait) vorgeschlagen, hier sind regelmäßige Nachsorgen erforderlich. Bei mittelgradigen Lumeneinengungen bis zu 50 % werden Kortikosteroide empfohlen, bei größeren Einengungen bis 70 % die Laserbehandlung. In der Literatur werden dazu schneidende und angiolytische Lasermodalitäten (CO₂-, KTP- und Nd:YAG-Laser) beschrieben [167]. Eine Tracheotomie wird als Notfallmaßnahme bei großen Befunden oder bei multilokulären Läsionen angeraten. Offene chirurgische Exzisionen sind ausgedehnten subglottischen Befunden mit einer Lumeneinengung von mehr als 70 % vorbehalten. Rekonstruktionen (z. B. mit Rippenknorpel) sollten in diesen Fällen mit in die Planung einbezogen werden. Es existieren diverse pharmakotherapeutische Ansätze (z. B. Interferon oder Vincristin). Die Strahlentherapie ist vor Jahrzehnten verlassen worden, eine Kryotherapie wird ebenfalls nicht mehr empfohlen. Als Akutmaßnahme eignet sich eine Behandlung mit Propranolol für mehrere Monate. Die Therapie mit Betablockern scheint hauptsächlich bei Kindern zu wirken und wird dort oft auch als Primärtherapie eingesetzt [169, 170].

Merke

Prädilektionsstelle für kindliche laryngeale Hämangiome ist die Subglottis. Über die Kernspintomografie kann die Diagnose häufig verifiziert werden. Therapieentscheidung hängen vom Ausmaß der subglottischen Lumeneinengung ab.

5. Seltene bösartige Tumoren

Die derzeitige Inzidenz, Prävalenz und Mortalität von Kehlkopfkrebs wird auf 2,76 Fälle/Jahr pro 100 000 Einwohner, 14,33 Fälle pro 100 000 Einwohner bzw. 1,66 Todesfälle/Jahr pro 100 000 Einwohner geschätzt [171]. Plattenepithelkarzinome sind klar am häufigsten, nur 5 % der Fälle sind seltene epitheliale und nicht-epitheliale Larynxmalignome. Im Folgenden werden einigen Entitäten beispielhaft näher beleuchtet.

5.1. Karzinome

5.1.1. Adenosquamöses Karzinom des Larynx (LASC)

Bei der Literaturrecherche finden sich 31 Publikationen. Bisher wurden etwa 100 Fälle im oberen Aerodigestivtrakt beschrieben [172].

Klinisches Erscheinungsbild

Das adenosquamöse Karzinom ist ein äußerst seltenes und hoch aggressives Malignom. Der Larynx stellt den häufigsten Manifestationsort dar [173]. Zu den Risikofaktoren gehören Nikotin- und Alkoholkonsum. Eine Assoziation mit high-risk Formen humaner Papillomaviren wurde diskutiert, scheint allerdings unwahrscheinlich [174, 175]. Die Erkrankung tritt in der Regel in fortgeschrittenem Alter auf, wobei bei einem Geschlechterverhältnis von 4:1 Männer deutlich häufiger betroffen sind. Die Symptome sind abhängig von der exakten Lokalisation und der Ausdehnung des Karzinoms und eher unspezifisch. Eine lokoregionäre Lymphknotenmetastasierung tritt in 75 % der Fälle auf, zum Zeitpunkt der Erstdiagnose haben 25 % der Patienten bereits Fernmetastasen, vornehmlich in der Lunge [176].

Diagnostik

Neben der klinischen Untersuchung und der Panendoskopie mit Biopsie sind bildgebende Verfahren wie Computertomografie und Kernspintomografie indiziert. Die histologische Sicherung kann schwierig sein, da das Karzinom häufig submukös wächst und daher in Frühstadien übersehen werden kann. Histologisches Charakteristikum ist die biphasische Morphologie des Tumors mit squamöser und cribriform-tubuloglandulärer Differenzierung in enger Nachbarschaft. Typisch sind zudem intraluminale Muzinansammlungen. Histomorphologisch ist die Abgrenzung zum Mukoepidermoidcarcinom nicht einfach, daher sind immunhistochemische Zusatzuntersuchungen erforderlich. Hierbei können p63, carcinoembryonales Antigen sowie niedrig- und hochmolekulares Zytokeratin (CK) nachgewiesen werden. CK 20 ist negativ [177]. Die sichere Abgrenzung zum Mukoepidermoidkarzinom und zum konventionellen Plattenepithelkarzinom ist wichtig, da das LASC eine deutlich schlechtere Prognose aufweist. Eine Publikation von Yoshimura und Kollegen zeigte, dass Biopsien aus oralen ASC relativ selten korrekt histologisch befundet wurden [178].

Therapie

Es existiert kein klarer Konsens bezüglich einer adäquaten Therapie des LASC. Je nach Größe des Tumors umfasst sie eine oft radikale Operation mit Berücksichtigung des Lymphabflusses, gefolgt von einer adjuvanten Therapie in Form einer Strahlentherapie mit oder ohne Chemotherapie.

Prognose

Die Krankheit hat mit einer 5-Jahres-Überlebensrate von nur 13–25 % eine deutlich schlechtere Prognose als das konventionelle Plattenepithelkarzinom. Todesursachen sind sowohl Lokalrezidive als auch Fernmetastasen. Zur schlechten Prognose tragen neben dem aggressiven Wachstumsverhalten des Tumors auch potentielle histologische Fehlinterpretationen mit daraus resultierenden falschen Therapiekonzepten bei. Eine möglichst frühzeitige Diagnostik ermöglicht die Einleitung einer adäquaten Therapie und ist prognostisch relevant [173].

Merke

Adenosquamöse Karzinome haben eine schlechte Prognose, die Abgrenzung zu Mukoepidermoidkarzinomen oder Plattenepithelkarzinomen gelingt meist nur immunhistochemisch.

5.1.2. Lymphoepitheliales Karzinom des Larynx (LLEC)

Dieses Karzinom ist mit 0,2 % der Larynxtumore extrem selten. In der Literatur sind bisher lediglich 40 Fälle beschrieben [179, 180].

Klinisches Erscheinungsbild

Lymphoepitheliale Karzinome sind Epstein-Barr-Virus (EBV)-assoziierte Tumore, die v. a. im Nasen-Rachen-Raum lokalisiert sind und eine endemische geografische Verteilung v. a. in Südostasien haben [181, 182]. Das LLEC ist im Vergleich zur nasopharyngealen Manifestation sehr selten. Eine EBV-Assoziation wird kontrovers diskutiert, sie scheint in jedem Fall deutlich geringer als im Nasopharynx. Das Karzinom ist häufig in der Supraglottis lokalisiert, selten auch subglottisch oder in der Trachea [183]. Mit einem Verhältnis von 3:1 sind Männer häufiger betroffen als Frauen, bevorzugt zwischen dem 50. und 70. Lebensjahr [182]. Im Gegensatz zu lymphoepithelialen Nasopharynxkarzinomen betreffen LLEC weniger häufig die asiatische als mehr die weiße Bevölkerung. Die klinische Symptomatik ist unspezifisch [184].

Diagnostik

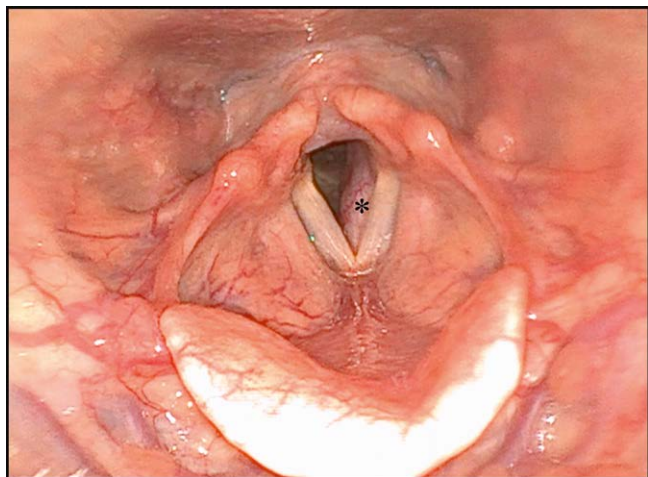
Neben der klinischen Untersuchung und der Panendoskopie inklusive Biopsie sind wie bei allen anderen Larynxtumoren auch die Computertomografie und/oder Magnetresonanztomografie zur Therapieplanung notwendig. Ein vornehmlich submuköses Wachstum erschwert das Erkennen des Tumors v. a. in frühen Stadien, die adäquate Probenentnahme und die Therapieplanung. Nicht selten stellen zervikale Lymphknotenmetastasen das Initialsymptom dar, sodass die Diagnostik über eine Lymphknotenbiopsie erfolgt und zunächst an ein Nasopharynxkarzinom denken lässt. Eine EBV-Assoziation wird durch die in situ Hybridisierung eruiert. Hier ist der Nachweis von „EBV encoded small RNA (EBER)“ beweisend. Wichtige weitere Differenzialdiagnosen sind das Non-Hodgkin-Lymphom, undifferenzierte Karzinome und das maligne Melanom [179, 185]. Zudem muss eine Larynxmetastase eines Nasopharynxkarzinoms ausgeschlossen werden.

Therapie

Wie das lymphoepitheliale Karzinom des Nasen-Rachen-Raumes ist das LLEC in hohem Maße strahlensensibel, sodass die Radiotherapie die Therapie der Wahl darstellt. Sie gewährleistet eine gute lokale Tumorkontrolle [186, 187]. Aufgrund der häufig vorhandenen, teils ausgedehnten lokoregionären Metastasen ist eine Bestrahlung des Lymphabflussgebietes immer erforderlich. Die Rolle der Chemotherapie ist noch nicht eindeutig geklärt, es wird allerdings postuliert, dass eine begleitende Chemotherapie die Rate von Fernmetastasen reduzieren könnte [182, 187, 188].

Prognose

Etwa ein Drittel der LLEC-Patienten verstirbt aufgrund ihrer Erkrankung, meist an Fernmetastasen [182, 189].



► **Abb. 12** Adenoidzystisches Karzinom. (*) Adenoidzystisches Karzinom subglottisch links; flexible Laryngoskopie (chip/tip).

Merke

Das lymphoepitheliale Larynxkarzinom wird primär strahlentherapeutisch behandelt.

5.1.3. Adenoidzystisches Karzinom des Larynx

In der Literatur finden sich über 200 Artikel zum adenoidzystischen Karzinom des Kehlkopfes. Die meisten dieser Artikel stellen Berichte mit mehreren beschriebenen Fällen dar.

Klinisches Erscheinungsbild

Das adenoidzystische Karzinom (ACC) stellt eines der häufigsten Tumoren der kleinen Speicheldrüsen dar. Die Dichte der kleinen Speicheldrüsen innerhalb der laryngealen Schleimhaut ist mit 23–47 Drüsen/cm² ca. 20–40-fach geringer als in der Mundhöhle [190]. Dies ist ein Grund für die Seltenheit des laryngealen ACC mit < 1 % unter allen Larynxtumoren. Das ACC ist unter beiden Geschlechtern nahezu gleich verteilt mit einem medianen Altersdurchschnitt von ca. 50 Jahren [191, 192]. Die häufigste Lokalisation ist die Subglottis (► **Abb. 12**) mit Ausdehnung in die Trachea [193, 194]. Das ACC der Supraglottis und der Stimmlippenebene ist sehr selten. Je nach Lokalisation können Symptome wie Globusgefühl, Heiserkeit, Dyspnoe und Stridor auftreten. Die Tumoren wachsen sehr langsam. Daher entwickeln sich auch die Symptome entsprechend verzögert. Ein eindeutiger Risikofaktor für die Entstehung eines ACC konnte bis jetzt nicht identifiziert werden. Halslymphknotenmetastasen treten in der Regel sehr selten auf, Fernmetastasen, insbesondere Lungenmetastasen, können sich analog zu den ACC anderer Lokalisationen auch nach vielen Jahren manifestieren [195, 196].

Diagnostik

Die Schnittbilddiagnostik ist zur Ausdehnungsbestimmung und Therapieplanung erforderlich. Allerdings muss hier angemerkt werden, dass die Ausdehnung aufgrund des diffusen submukösen Tumorstwachstums und der häufig vorhandenen Perineuralscheideninfiltration nicht selten unterschätzt wird. Beweisend sind histologische und immunhistologische Untersuchungen. ACC zeigen eine Vielzahl

tubulärer und cribriformer Strukturen. Eine Perineuralscheideninfiltration ist ubiquitär. Immunhistochemische Marker sind KIT (CD 117) in den inneren Epithelzellen und p63 sowie SMA in den peripheren myoepithelialen Zellen. Zudem erfolgen Färbungen gegen MYB und MYB/NFIB [197]. Wesentliche genetische Alteration stellt eine t(6;9) Chromosomen Translokation oder seltener eine t(8;9) Translokation dar. Die entstehenden Fusionen involvieren das MYB oder MYBL1 Onkogen und das Transkriptionsfaktor-Gen NFIB (► **Abb. 13**).

Therapie und Prognose

Die Chirurgie ist aufgrund der relativ geringen Strahlensensibilität dieser Tumoren als Therapie der Wahl anzusehen. Aufgrund der oben beschriebenen Wachstumsmuster ist ein radikales Vorgehen, nicht selten im Sinne einer totalen Laryngektomie erforderlich, wobei auch bei einer radikalen Operation häufig R1-Situationen bezüglich der Perineuralscheideninfiltration resultieren [190, 198, 199]. Obwohl ACC eine relative Strahlenresistenz zeigen, konnte in einigen Studien eine verbesserte lokale und lokoregionäre Tumorkontrolle durch die adjuvante Radiotherapie in R1 Situationen aufgezeigt werden [200–202]. Chen und Kollegen berichteten, dass die lokale Tumorkontrolle bei Patienten mit ACC im Kopf-Hals-Bereich nach 5 und 10 Jahren mit einer adjuvanten Bestrahlung bei 92 bzw. 84 % lag und ohne Strahlentherapie 80 % bzw. 61 % betrug. [203] In Ergänzung zu einer IMRT (z. B. 50 Gy) kann eine Schwerionnenbestrahlung die Prognose verbessern [204].

Prognose

Prognosebestimmende Faktoren sind der Resektionsstatus, die Tumorgöße und die Perineuralscheideninfiltration [205]. Die 5-Jahres-Überlebensrate von Patienten mit einem laryngealen ACC liegt zwischen 43–75 % [206–208]. Die hohe Streubreite ist durch die geringen Fallzahlen zu erklären. Die lokale Tumorkontrollrate ist durch eine radikale Operation mit ggf. adjuvanter Bestrahlung in der Regel gut, die Patienten versterben fast ausschließlich an Fernmetastasen.

Merke

Chirurgische Ansätze sind die Therapie der Wahl bei adenoidzystischen Larynxkarzinomen. Die Prognose wird durch eine späte Fernmetastasierung determiniert.

5.1.4. Mukoepidermoidkarzinom (MEC)

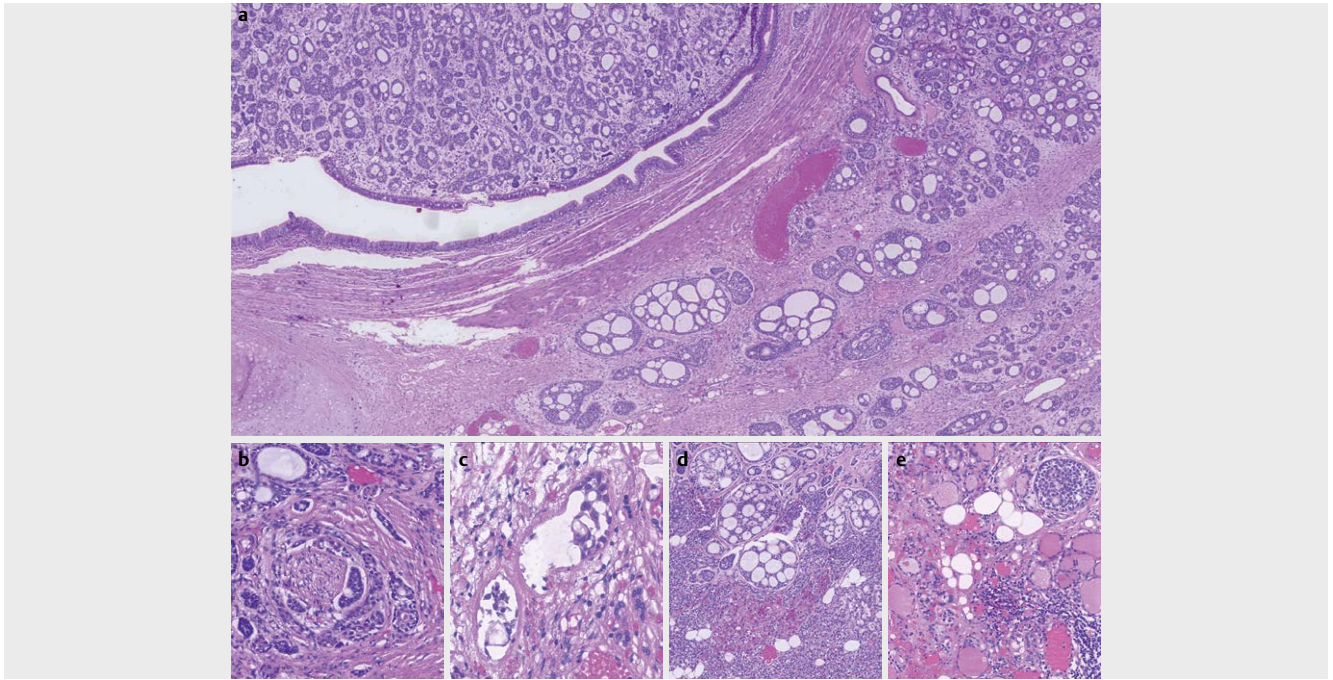
Es existieren lediglich ca. 100 Fallberichte zu dieser Tumorentität.

Klinische Erscheinungsbild

Die Symptome des MEC ähneln den Symptomen anderer Tumoren im Kehlkopf. Die Tumoren kommen sowohl supraglottisch als auch subglottisch vor [209]. Es existiert ein Bericht über ein 12-jähriges erkranktes Kind, typischerweise sind aber Erwachsene betroffen [210].

Diagnostik

Neben der klinischen Untersuchung und der Panendoskopie inklusive Biopsie sind bildgebende Verfahren wie die Computertomografie und/oder Magnetresonanztomografie indiziert. Die Diagnose erfolgt durch eine histologische Sicherung. Die Evaluation kann anspruchsvoll sein, es besteht das Risiko einer Verwechslung des Tumors mit z. B. Plattenepithelkarzinomen, Adenokarzinomen,



► **Abb. 13** adenoidzystisches Karzinom. **a** Das adenoidzystische Karzinom ist ein Speicheldrüsenkarzinom, das aus epithelialen sowie myoepithelialen Zellen besteht und ein charakteristisches tubuläres, kribriiformes und solides Wachstum zeigt. In den Tumordrüsen findet sich häufig eine amorphe basophile Matrix. Aufgrund der typischen Morphologie ist meist die Diagnose am konventionell-morphologischen Präparat möglich. Hier sieht man ausgedehnte Tumorinfiltrate unter der laryngealen Schleimhaut. Das Karzinom bildet eine Perineuralscheideninfiltration (siehe **b**) und eine Lymphangiosis carcinomatosa (siehe **c**) aus. Zudem zeigt sich hier eine Infiltration der Nebenschilddrüse (in **d**) und Schilddrüse (in **e**).

adenosquamösen Karzinomen oder neuroendokrinen Karzinomen [211]. MEC bestehen aus 3 Zelltypen: Epidermoidzellen, Schleimsezernierenden Zellen und Intermediärzellen. Histologisch wird eine Differenzierung in low- (niedrig maligne), intermediate- (mittelgradig maligne) und high-grade (hoch maligne) Typen vorgenommen.

Therapie

Die therapeutische Vorgehensweise orientiert sich an der Behandlung von MEC der Speicheldrüsen. Führend ist die Operation mit häufig anschließender adjuvanter Bestrahlung, ggf. in Kombination mit einer Chemotherapie.

Prognose

Die Differenzierung ist einer der wichtigsten Prognosefaktoren beim MEC. So besitzen low- und intermediate-grade Tumoren nach adäquater chirurgischer Sanierung eine gute Prognose mit einer 10-Jahres-Überlebensrate von 90 % bzw. 70 %. High-grade Tumoren hingegen haben eine 10-Jahres-Überlebensrate von nur 25 %. Bei gut differenzierten, kleinen und nicht metastasierten Tumoren kann auf eine adjuvante Therapie zugunsten eines engmaschigen Nachsorgekonzeptes verzichtet werden [212, 213].

Merke

Die Prognose von MEC des Kehlkopfes hängt von der Differenzierung ab.

5.1.5. Neuroendokrine Karzinome des Larynx (NEC-L)

Die NEC-L stellen eine Gruppe von seltenen neuroendokrinen Karzinomen des Kopfes und Halses dar. In der Literatur sind ungefähr 500 Fälle beschrieben.

Klinisches Erscheinungsbild

Analog zu NECs anderer Lokalisationen wie der Lunge wird auch im Larynx zwischen 3 verschiedenen Subtypen unterschieden: dem gut differenzierten (G1) NEC-L (Synonym: Carcinoid), dem mäßig differenzierten (G2) NEC-L (Synonym: atypisches Carcinoid) und dem schlecht differenzierten (G3) NEC-L, welches wiederum in kleinzellige (sm) und großzellige (lc) Typen unterteilt wird [214]. Das G1 NEC-L ist am seltensten, gefolgt vom G3 Typ, während das G2 NEC-L am häufigsten vorkommt. Diese Unterscheidung hat therapeutische Auswirkungen, da sich das klinische Verhalten und das Ansprechen auf die Behandlung zwischen den Subtypen stark unterscheiden.

Das NEC-L betrifft vermehrt das männliche Geschlecht mit einem Geschlechterverhältnis von 3:1, mit Ausnahme von gut differenzierten NEC-L, bei denen keine Präferenz für das Geschlecht beobachtet wurde [214, 215]. Der Erkrankungs-Peak liegt im 5. Lebensjahrzehnt und es besteht häufig eine Nikotinanamnese. Die häufigste Lokalisation ist die Supraglottis. NEC-L verursachen unspezifische Symptome wie Heiserkeit, Dysphagie oder Halsschmerzen. In sehr seltenen Fällen kann aufgrund einer tumorinduzierten Hormonüberproduktion ein paraneoplastisches Syndrom auftreten [216]. Besonders zu nennen ist die hohe Tendenz der NEC-L zur dermalen Metastasierung, die laut Literatur in bis zur 20 % der Fälle

auftritt [217–219]. Daher ist im Rahmen des Stagings die gründliche Inspektion der Haut zwingend erforderlich.

Diagnostik

Neben der klinischen Untersuchung einschließlich Panendoskopie mit Biopsie des Primärtumors kommen verschiedene diagnostische Verfahren zum Einsatz. Als bildgebende Verfahren sind hier die Sonografie, die Computertomografie sowie das PET-CT (FDG-PET-CT/Dotatate-PET-CT) zu nennen [220]. Für die immunhistologische Diagnostik werden verschiedene Marker herangezogen wie Zytokeratin, EMA und mindestens ein positiver neuroendokriner Marker (z. B. Chromogranin A, Synaptophysin, neural cell adhesion molecule NCAM (CD56)) [221]. NEC können verschiedene Hormone wie Serotonin, Calcitonin, Wachstumshormone, Insulin, Gastrin oder Glucagon sezernieren. Zur Beurteilung der Prognose des Patienten ist eine Expressionsanalyse von Ki 67 obligatorisch.

Das medulläre Schilddrüsenkarzinom sollte als Differenzialdiagnose in Betracht gezogen und insbesondere bei erhöhten Serumcalcitoninspiegeln, die v. a. beim G2 NEC-L auftreten können, ausgeschlossen werden [218]. Auch muss ein NEC-L von einer laryngealen Metastase eines NEC anderen Ursprungs (z. B. Lunge) abgegrenzt werden.

Therapie

Die therapeutische Entscheidung sollte in erster Linie multidisziplinär und Subtypen-spezifisch getroffen werden. Bei G1 NEC-L wird eine lokale Resektion im Sinne einer entweder offenen oder transoralen endoskopisch-laserchirurgischen partiellen Laryngektomie empfohlen. G2 NEC-L stellen die größte Subgruppe dar. Die Therapieplanung ist anspruchsvoll, da 30 % der Patienten bei Erstvorstellung bereits Fernmetastasen aufweisen. Eine radikale chirurgische Resektion ist indiziert. Eine elektive Neck dissection sollte durchgeführt werden, nicht selten finden sich okkulte Metastasen. Die Sensitivität von G2 NEC-L gegenüber einer Strahlentherapie ist fraglich. Es konnte gezeigt werden, dass Patienten, die als Therapie eine primäre Strahlentherapie erhielten, ein niedrigeres krankheitsspezifisches Überleben aufwiesen als Patienten, die chirurgisch behandelt wurden. Rezidive können auch nach der konventionellen Nachbeobachtungszeit von 5 Jahren auftreten, sodass eine Nachbeobachtung auf 10 Jahre ausgedehnt werden sollte. Patienten mit einem G3 sm- und lc-NEC-L entwickeln frühzeitig Fernmetastasen. In diesen Fällen ist die Behandlung ähnlich wie beim neuroendokrinen Lungenkarzinom und besteht aus einer Kombination aus Strahlentherapie und Chemotherapie [215].

Prognose

Der Verlauf der Erkrankung hängt im Wesentlichen vom Differenzierungsgrad ab. Die Rezidivrate beträgt 35 % für das G1 NEC-L und 81 % für das lc-NEC-L. Patienten mit einem G2- oder einem G3- lc-NEC-L entwickeln häufiger Fernmetastasen als Patienten mit einem G1- NEC-L [215]. Das krankheitsfreie Überleben (DFS) nach 5-Jahren von G1-NEC-L beträgt 80 %. Im Gegensatz dazu beträgt das 5-Jahres DFS für G2-, G3 sm-NEC-L und lc-NEC-L 52, 19 bzw. 15 % [215].

Merke

Es existiert eine Vielzahl neuroendokriner Karzinome. Dies unterstreicht die Notwendigkeit einer interdisziplinären Therapieplanung. Aufgrund der hohen Tendenz der NEC-L zur dermalen Metastasierung ist eine gründliche Inspektion der Haut zwingend erforderlich.

5.2. Bösartige nicht-epitheliale Tumoren

Etwa 4,3 % der Sarkome treten im Kopf- und Halsbereich auf [222]. Diese heterogene Krankheitsgruppe ist gekennzeichnet durch eine Vielzahl histologischer und klinischer Erscheinungsbilder, wodurch die Therapieplanung eine Herausforderung darstellt. Im Kehlkopf finden sich sowohl Sarkome des Skeletts als auch Weichteilsarkome. J. Le Vay, B. O'Sullivan und Kollegen untersuchten die Prognose für verschiedene Typen von Kopf- und Hals-Sarkomen. Sie fanden heraus, dass gut differenzierte Sarkome und die Subtypen Liposarkom, Fibrosarkom oder Chondrosarkom relativ langsam wachsende Tumore darstellen mit einer geringen Inzidenz von Metastasen. Auf der anderen Seite zeigen die schlecht differenzierten und biologisch aggressiven Tumoren wie das Angiosarkom, osteogene Sarkome oder das Neurofibrosarkom eine erhöhte Neigung zur Fernmetastasierung [223, 224].

Das Chondrosarkom tritt als Sarkom des Skelettsystems mit Abstand am häufigsten auf, während Weichteilsarkome extrem selten sind. Im folgenden Kapitel werden das Chondrosarkom und das Rhabdomyosarkom näher besprochen. Bezüglich der Entitäten Fibrosarkom, Liposarkom, Synovialsarkom, Angiosarkom und Leiomyosarkom wird auf die gängige Literatur verwiesen.

5.2.1. Laryngeales Chondrosarkom

In der Literatur finden sich über 300 Publikationen zu Larynx-Chondrosarkomen, eine Abschätzung der Anzahl bekannter Fälle ist schwierig.

Klinisches Erscheinungsbild

Das laryngeale Chondrosarkom (LCS) ist die am häufigsten vorkommende Form des Sarkoms im Kehlkopf. Nach dem Plattenepithelkarzinom und dem Adenokarzinom ist das Chondrosarkom die dritthäufigste bösartige Erkrankung des Kehlkopfes. Chondrosarkome sind häufiger als Chondrome. Die klinischen Symptome sind unspezifisch und unterscheiden sich nicht von anderen Larynxneoplasien. LCS metastasieren lokoregionär mit einer Rate von 2 % sehr selten [225]. Fernmetastasen treten in ca. 8,5 % auf, häufig betroffen sind die Lunge und Knochen [226]. Das LCS entsteht meist aus dem hyalinen Knorpel des Ringknorpels (► **Abb. 14**) [227].

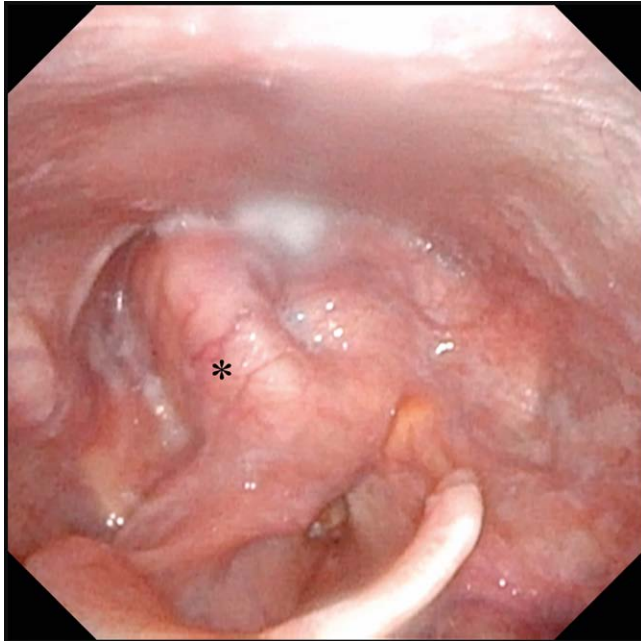
Diagnostik

Die histologische Sicherung im Rahmen einer Panendoskopie ist für die Diagnose unerlässlich. Histologisch können die am häufigsten vorkommenden gut differenzierten Chondrosarkome nur schwer von Chondromen unterschieden werden. Entscheidend ist die Anzahl von Mitosen, die Hyperzellularität sowie Kernpleomorphismen und andere Kernanomalien (► **Abb. 15**). Die Infiltration des benachbarten gesunden Knorpels oder Knochens schließt ein Chondrom aus und spricht für das Sarkom. Immunhistochemische Untersuchungen dienen v. a. zur Beurteilung der Mitoseaktivität. Die Computertomografie und die Magnetresonanztomografie lie-

fern wichtige Informationen über die Tumorausdehnung und das angrenzende gesunde Weichgewebe.

Therapie

Die Chirurgie ist das Verfahren der Wahl zur Behandlung des LCS. Die rein endoskopische Resektion hat ihre Vorteile in funktioneller

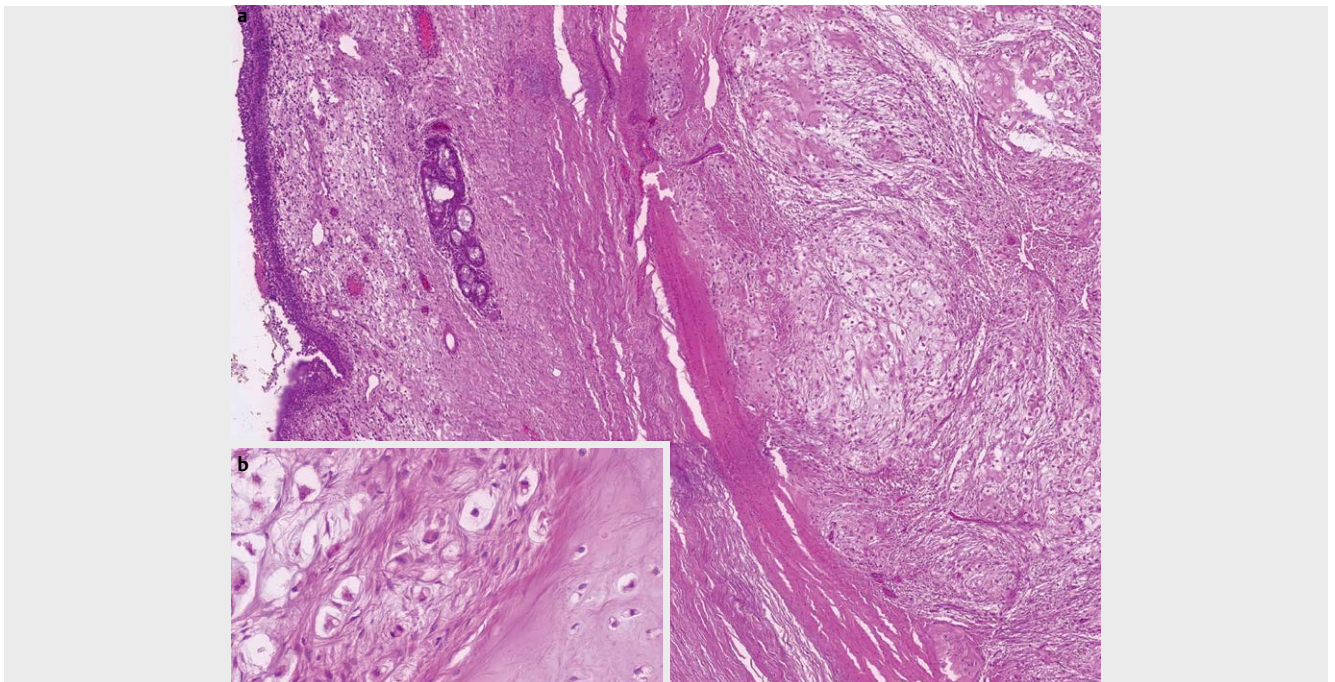


► **Abb. 14** Chondrosarkom. (*) low-grade (G1) Chondrosarkom am Aryhöcker und Krikoid rechts; flexible Laryngoskopie (chip/tip).

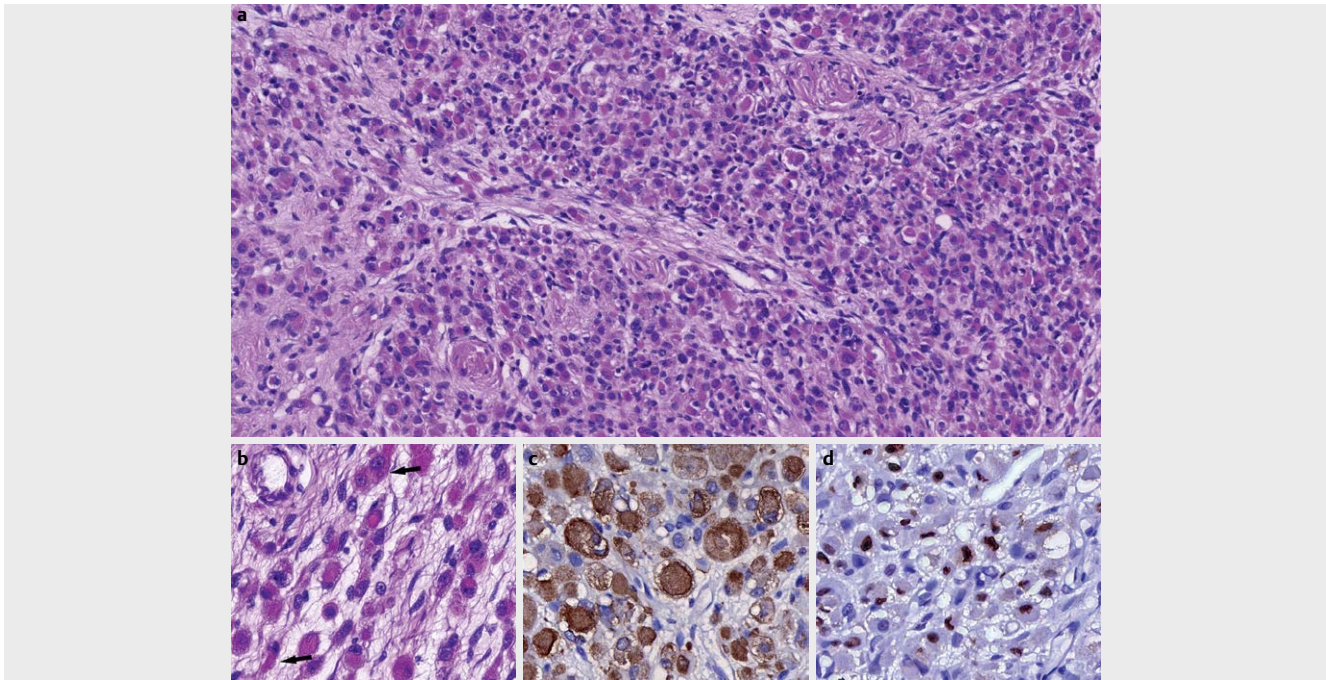
Hinsicht und aufgrund der geringeren Morbidität. Bei der Entscheidung für die endoskopische Tumoresektion sollte jedoch berücksichtigt werden, dass die Rezidivrate mit 50 % sehr hoch ist [228, 229]. In der Regel erfolgen offene chirurgische Verfahren, idealerweise unter mikroskopischer Kontrolle. Tracheotomien können hierbei nicht selten vermieden werden. Man muss beachten, dass der Biopsiezugang im Rahmen der definitiven Therapie exziiert werden muss. Dies gilt insbesondere für die Zugänge von außen. Aufgrund des meist langsamen Wachstums gut differenzierter Unterformen wird heutzutage von einem radikalen chirurgischen Vorgehen häufig abgesehen. Vielmehr steht der Organerhalt im Vordergrund, sodass die Tumoren mit knappem Sicherheitsabstand schleimhaut- und damit funktionsschonend abgetragen werden, gefolgt von einer engmaschigen kernspintomografischen Nachsorge. Rezidive können ebenfalls durch möglichst umschriebene chirurgische Maßnahmen behandelt werden. Die totale Laryngektomie gilt heutzutage als ultima ratio.

Prognose

Die Prognose ist generell gut. Dubal und Kollegen führten eine retrospektive Analyse des Tumorregisters SEER (United States National Cancer Institute's Surveillance, Epidemiology, and End Results) durch. Sie registrierten 143 Fälle mit einem mittleren Alter von etwa 61 Jahren. Das männliche Geschlecht war mit 76 % am häufigsten betroffen. Bei der Analyse des krankheitsspezifischen Überlebens wurden 96,5, 88,6 und 84,8 % nach 1, 5 und 10 Jahren festgestellt [225]. In einer anderen Studie untersuchten Oliver und Kollegen 592 LCS-Fälle. Eine lokale Tumoresektion und die Laryngektomie waren die häufigsten Therapieformen. Eine rein endoskopische Resektion kam mit 3,4 % am seltensten zu Einsatz. Die



► **Abb. 15** Chondrosarkom. **a** Chondrosarkome des Larynx sind maligne mesenchymale Tumoren des hyalinen Knorpels. In der Übersicht erkennt man einen lobulär aufgebauten Tumor mit chondroider Matrix und erhöhter Zellularität. Der Tumor liegt unter dem laryngealen Oberflächenepithel. **b** Bei stärkerer Vergrößerung zeichnet sich die nukleäre Pleomorphie und Hyperchromasie der neoplastischen Chondrozyten im Gegensatz zum nicht neoplastischen Knorpelgewebe ab (rechte Bildhälfte). Es finden sich auch Knorpellakunen mit zwei Zellkernen.



► **Abb. 16** Embryonales Rhabdomyosarkom. **a** Das embryonale Rhabdomyosarkom ist ein maligner Weichgewebstumor mit morphologischen und immunphänotypischen Eigenschaften der embryonalen Skelettmuskulatur. Histologisch bilden sich hier überwiegend differenzierende Rhabdomyoblasten mit kräftig eosinophilem und elongiertem Zytoplasma aus, die verstärkt nach Vortherapie beobachtet werden können (wie in diesem Fall). Die Zellkerne sind deutlich vergrößert und hyperchromatisch. **b** Bei stärkerer Vergrößerung sieht man einzelne mehrkernige Tumorzellen (Pfeil) und ganz vereinzelt eine Querstreifung. **c** Immunhistochemisch reagieren die Tumorzellen positiv für Desmin und **d** Myogenin.

Rolle der adjuvanten Therapie wird kritisch gesehen. Der Nutzen der Chemotherapie ist nicht belegt und wird daher nicht empfohlen [230].

Merke

Die Therapie von Chondrosarkomen des Kehlkopfes erlaubt häufig den Organerhalt. Die Tumoren wachsen langsam und werden heutzutage mit mehr radikal operiert. Zu beachten ist, dass der Biopsiezugang im Rahmen der definitiven Therapie exzidiert werden muss.

5.2.2. Rhabdomyosarkom

In der Literatur finden sich ca. 100 Artikel zu Rhabdomyosarkomen des Kehlkopfes.

Klinisches Erscheinungsbild

Das Rhabdomyosarkom (RMS) ist ein mesenchymaler Tumor, der von der quergestreiften Muskulatur ausgeht und der Gruppe der Weichteilsarkome zuzuordnen ist. Etwa 1/3 der RMS treten im Kopf- und Halsbereich auf, wobei die Augenhöhle, der Nasen-Rachen-Raum und die Nase häufige Manifestationsorte sind. Der Kehlkopf ist sehr selten betroffen. Nach der WHO werden RMS in drei histologische Gruppen eingeteilt. Dazu gehören das embryonale RMS, das alveoläre RMS und das pleomorphe RMS. Das embryonale RMS kann sowohl Kinder als auch Erwachsene betreffen [231]. Das pleomorphe RMS tritt ausschließlich bei Erwachsenen auf. Die Altersverteilung für RMS ist wie folgt: 1 % im Alter von < 1 Jahr und 13 % für ≥ 15-Jährige. Der Hauptanteil der Patienten (> 85 %) ist somit

zwischen 1 und 15 Jahre alt [232]. RMS betreffen v. a. die Glottis und die Supraglottis und in mehr als 90 % der Fälle sind Männer betroffen. Die Symptome sind unspezifisch. Das pleomorphe RMS ist gekennzeichnet durch eine hochmaligne Tumorbiologie.

Diagnostik

Neben der histologischen Sicherung im Rahmen einer Panendoskopie gelten bildgebende Verfahren (CT und MRT) als Standardprozeduren. Entscheidend sind immunhistologische Zusatzuntersuchungen. Typisch ist der Nachweis von Desmin und Myogenin (MYF 4). Ebenso können die Marker MYOD1, fast Myosin, Myoglobin, MSA und SMA nachweisbar sein (► **Abb. 16**). Gerade die alveolären Subtypen exprimieren auch nicht-myogene Marker wie Zytokeratin, EMA, CD 56, Chromogranin, Synaptophysin, CD 20 und CD99. Als Besonderheit weisen alveoläre RMS eine PAX3-FOXO1 Genfusion auf, deren Nachweis differenzialdiagnostisch hilfreich sein kann [233].

Therapie

Patienten mit Rhabdomyosarkomen sollten nur in spezialisierten Zentren therapiert werden. Die pädiatrischen Patienten werden von der Cooperativen Weichteilsarkom Studiengruppe (CWS) evaluiert. Hier wird eine leitlinienkonforme Behandlungsempfehlung ausgesprochen. Laut Hicks und Kollegen wird bei allen embryonalen RMS eine Chemotherapie bestehend aus Vincristin und Actinomycin-D ohne Strahlentherapie favorisiert. In ungünstigen histologischen Gruppen, darunter alveoläre, undifferenzierte und anaplastische Formen, wird zusätzlich zu Vincristin und Actinomycin-

D auch Cytoxan sowie eine Strahlentherapie verabreicht [231]. Bei Erwachsenen ist die Operation bei resektablen Tumoren die Therapie der Wahl [234].

Prognose

Patienten mit embryonalem RMS haben eine gute Prognose. Die Prognose bei alveolären RMS ist schlechter als bei embryonalen RMS. Nach Kissane haben pleomorphe RMS die schlechteste Prognose [231].

Merke

Die therapeutische Planung der unterschiedlichen Formen von Rhabdomyosarkomen erfolgt interdisziplinär. Die chirurgische Therapie steht nur bei Erwachsenen an erster Stelle.

6. Laryngeale und tracheale Manifestationen von Allgemeinerkrankungen

6.1. Rheumatoide Arthritis (RA)

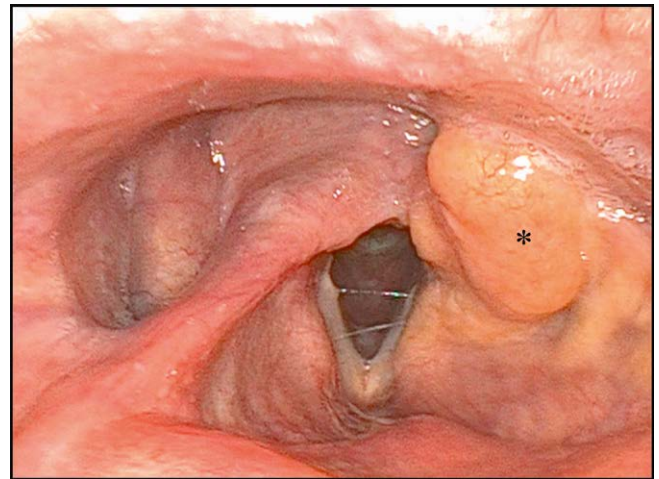
Die RA ist eine entzündliche chronische Autoimmunerkrankung mit einer Prävalenz von etwa 1 %, die zu schweren Gelenk- und Knorpelschäden führen kann. Die fortschreitende Krankheit manifestiert sich häufig im Kehlkopf, bis zu 75 % der Patienten können Stimmstörungen entwickeln [235, 236].

Klinische Manifestation

Leitsymptom ist die Dysphonie, welche durch eine Affektion der Cricoarytenoid-Gelenke verursacht wird. Darüber hinaus können Schleimhautläsionen der Stimmlippen (z. B. Knötchen) und neurogene muskuläre Störungen zu Stimmveränderungen führen. Selten berichten betroffene Patienten auch über Schmerzen beim Sprechen, chronischen Husten oder Dyspnoe im Falle von beidseitigen Stimmlippenfixationen [237–240].

Diagnostik

In der Regel ist die rheumatische Grunderkrankung bekannt, die Diagnose wird somit im Gesamtkontext gestellt. Strukturelle Veränderungen können mithilfe der video-laryngostroboskopischen Untersuchung dokumentiert werden. In den Anfangsstadien der Erkrankung ist eine Rötung und Schwellung im Bereich der Aryknorpel typisch, eine verdickte Stimmlippen Schleimhaut, insbesondere in den posterioren Anteilen entwickelt sich erst im Verlauf. Bei zunehmender Aryknorpelfixation wird der Glottisspalt zunehmend enger. Relevant ist hier die Unterscheidung zwischen primären Symptomen durch die Grundkrankheit und sekundären Symptomen durch die immunsuppressive Kortikoidtherapie. Arthritisch bedingte Beweglichkeitseinschränkungen der Kehlkopfgelenke können funktionell im Rahmen einer Mikrolaryngoskopie bestätigt werden [241]. Differenzialdiagnostisch ist zu beachten, dass neben der RA auch andere Systemerkrankungen eine Affektion an Cricothyroid- und Cricoarytenoid-Gelenk verursachen können [242–244]. In der hochauflösenden CT lassen sich Gelenkveränderungen zum Teil recht deutlich detektieren. Sie ist daher fester Bestandteil der Diagnostik.



► **Abb. 17** Larynxamyloidose. (*) Laryngeale AL-Amyloidose vom kappa-Leichtkettentyp Hemilarynx links; flexible Laryngoskopie (chip/tip).

Therapie und Prognose

Führend ist die Therapie der Grunderkrankung. Unterstützend kann eine logopädische Therapie angeboten werden. Steroide können systemisch oder intraläsional appliziert werden [245, 246]. Bei rheumatischen Stimmlippenknötchen wird nach erfolgloser konservativer Therapie eine mikrochirurgische Behandlung empfohlen.

Merke

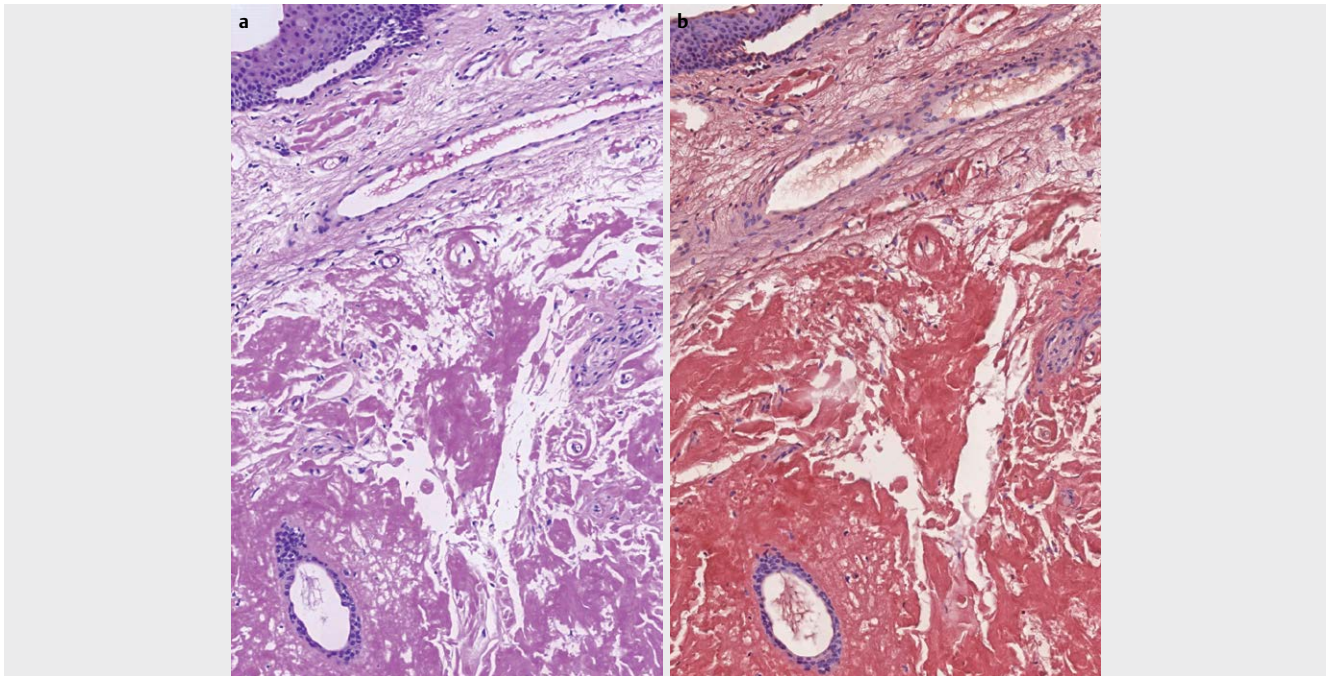
75 % aller Patienten mit rheumatoider Arthritis entwickeln laryngeale Symptome.

6.2. Primäre laryngotracheale Amyloidose

Die primäre Amyloidose ist eine fortschreitende Systemerkrankung mit Ablagerung von unlöslichen Proteinfasern (Amyloid) im Gewebe. Die primäre Amyloidose hat in Deutschland eine Inzidenz von 6–10 Fällen pro 1000 000 Einwohnern pro Jahr, 15 % der Fälle treten lokalisiert auf, wobei ein kleiner Teil dieser Fälle den Kehlkopf (PLA) betrifft [247, 248]. Im Kopf-Hals-Bereich kommen Amyloidablagerungen auch oral, pharyngeal und in den Nasennebenhöhlen vor. Nur 400 Fälle von PLA sind in der Literatur beschrieben worden. Bei der primären Amyloidose lagert sich meistens Leichtketten-Amyloid (AL) ab. An dieser Stelle sei erwähnt, dass die sekundäre Amyloidose (auf dem Boden chronischer infektiöser und nicht infektiöse Erkrankungen, lymphatischen Tumoren oder langfristiger Dialyse) deutlich häufiger auftritt. Bei der systemischen Form können neben AL verschiedene andere Amyloidformen nachgewiesen werden.

Klinische Manifestation

Die Krankheit schreitet langsam fort. Je nach Lokalisation können unterschiedliche Symptome auftreten. Dazu gehören Dysphagie, Heiserkeit, Dyspnoe und Stridor. Gelegentlich kann die Erkrankung als Asthma oder chronisch obstruktive Bronchitis fehlagnostiziert werden [249]. Klinisch liegen häufig einzelne oder mehrere gelblich gefärbte polypoide, submuköse Läsionen vor (► **Abb. 17**). Meist werden die einzelnen Herde nicht größer als 1 cm. Betroffen sind v. a. junge Erwachsene. Prädispositionsregion ist die Supraglottis. Ulzerationen können fokal ebenfalls auftreten.



► **Abb. 18** Amyloidose. **a** Laryngeale Schleimhaut mit subepithelial, amorphen, extrazellulären eosinophilen Ablagerungen, die in der Kongorotfärbung (siehe **b**) eine charakteristische rötliche Reaktion, entsprechend Amyloid erkennen lassen

Diagnose

Die klinische Untersuchung einschließlich einer phoniatischen Beurteilung, bildgebende Verfahren (Computertomografie und Magnetresonanztomografie) sowie die Panendoskopie mit Biopsie sind zur Diagnosenstellung angezeigt. Der klinische Spiegelbefund ist typisch. Die Kongorot-Färbung ist eine etablierte Technik zum Nachweis von Amyloidablagerungen (► **Abb. 18**) [250]. Eine umfassende Untersuchung zum Ausschluss weiterer Amyloidablagerungen im Kopf-Hals-Bereich ist obligat, außerdem muss zwingend nach Ursachen für sekundäre Amyloidosen geforscht werden. Hierzu sind eine Knochenmarkspunktion, Blut- und Urin-Untersuchungen zum Ausschluss einer Leichtketten-Erkrankung erforderlich, insbesondere muss ein Plasmozytom als Ursache ausgeschlossen werden. Die Universität Heidelberg betreibt ein Nationales Klinisches Amyloidose Register.

Therapie

Die unterschiedlich ausgeprägten klinischen Beschwerden erfordern eine patientenspezifische Therapieplanung. In den meisten Fällen ist eine lokale mikrolaryngoskopische Abtragung suffizient möglich. In einigen Fällen muss zur Sicherung der Atemwege eine Tracheotomie durchgeführt werden [251].

Prognose

Trotz suffizienter Lokaltherapie liegt die Rezidivrate bei ca. 50%. Systemische Therapeutika bei lokalisierter Kehlkopfmanifestation sind wirkungslos [248]. Patienten, die für eine Operation nicht in Frage kommen, können einer Strahlentherapie zugeführt werden. Hierzu ist die Datenlage allerdings spärlich [252]. Eine systemische sekundäre Amyloidose hat eine schlechte Prognose, aufgrund des multiplen Organbefalls (insbesondere Herz, Niere und Gehirn) ver-

läuft die Krankheit oft tödlich. Im Gegensatz zur systemischen Amyloidose hat die lokale Amyloidose eine deutlich bessere Prognose. An dieser Stelle sei auf die Amyloidose Selbsthilfegruppe verwiesen, die unter www.amyloidose-selbsthilfe.de kontaktierbar ist.

Merke

Beim Nachweis von Amyloideinlagerungen im Kehlkopf muss eine sekundäre Amyloidose, die eine schlechte Prognose hat, ausgeschlossen werden.

6.3. Pemphigus vulgaris

Der Pemphigus vulgaris (PV) ist eine seltene bullöse Autoimmunerkrankung der Haut und Schleimhäute. Ursächlich sind zirkulierende Autoantikörper gegen Cadherine in den Desmosomen. Beim PV sind Antikörper gegen Desmoglein 3 und Desmoglein 1 zu finden. Desmoglein 3 wird dabei besonders stark in den Schleimhäuten exprimiert [253, 254]. Insbesondere die Kehlkopfbeteiligung kann eine lebensbedrohliche Atemwegsobstruktion verursachen.

Klinische Erscheinung

Ein PV kann sich in verschiedenen Regionen des Kopfes und Halses manifestieren. Läsionen in der Mundschleimhaut im Sinne von Erosionen werden in 75–80% der Fälle beschrieben. Der Befall des Kehlkopfes kann Symptome wie Stridor, Dyspnoe, Heiserkeit und Hämoptyse verursachen.

Diagnose

Die hno-ärztliche Untersuchung der Schleimhäute des oberen Aerodigestivtraktes ist von besonderer Bedeutung, eine Haut- oder Schleimhautbiopsie zur Diagnosestellung obligatorisch. Histologisch kann eine suprabasale Spaltbildung in der HE-Färbung nach-

gewiesen werden. Zusätzlich werden die Auto-Antikörper in der direkten Immunfluoreszenz dargestellt. Im Blut zirkulierende Antikörper gegen Desmoglein-3 werden mit dem ELISA oder der indirekten Immunfluoreszenz nachgewiesen. Der ELISA ist hochempfindlich und spezifisch [255].

Therapie und Prognose

Die Therapie wird interdisziplinär durchgeführt. Dazu gehört die systemische Gabe von Glukokortikoiden und anderen Immunsuppressiva. Rituximab, ein monoklonaler Antikörper, der gegen das B-Zell-Antigen CD 20 gerichtet ist, kann ebenfalls zur Behandlung des PV eingesetzt werden. Schmidt und Kollegen konnten zeigen, dass bei 95 % der Patienten eine Teilremission erreicht wurde [256]. Zudem finden sich vielversprechende neue Therapiekonzepte. Dazu gehört der so genannte chimeric autoantibody receptor (CAAR). Das Prinzip beruht darauf, dass die krankheitsverursachenden B-Zellen vom CAAR erkannt und durch eine T-Zell-Aktivierung eliminiert werden [257, 258]. Unbehandelt führt die Erkrankung zum Tod durch dermale Flüssigkeitsverluste, Superinfektionen oder andere Komplikationen der gestörten Hautbarriere. Bei adäquater Therapie liegt die Langzeitüberlebensrate über 90 %. Es existiert eine Selbsthilfe-gruppe für Patienten mit Pemphigususerkrankungen (www.pemphigus-pemphigoid-selbsthilfe.de).

Merke

Unter adäquaten therapeutischen Maßnahmen hat der Pemphigus vulgaris des Kehlkopfes eine gute Prognose.

6.4. Granulomatose mit Polyangiitis (GPA)

Die GPA, früher als Wegener-Granulomatose bezeichnet, ist eine idiopathische Vaskulitis der mittleren und kleinen Arterien, die durch nekrotisierende granulomatöse Entzündungen des respiratorischen Systems sowie eine co-existierende Glomerulonephritis charakterisiert ist. In Europa geht man von ca. 10 Fällen pro 1000 000 Einwohnern aus. Die GPA ist eine schwere Erkrankung, das mittlere Überleben einer unbehandelten generalisierten Form liegt bei 5 Monaten, in erster Linie aufgrund von Nieren- und Lungenversagen. Moderne immunsuppressive Therapiekonzepte haben die Prognose der Patienten deutlich verbessert, derzeit liegt das mediane Überleben bei 21 Jahren nach der Diagnosestellung [259].

Klinische Erscheinung

Eine Manifestation im Kehlkopf oder der Trachea in Form von Ulcera oder subglottischen Stenosen tritt unregelmäßig auf. Selten sind laryngotracheale Läsionen die einzigen Manifestationen der GPA. Die subglottische Stenose findet sich bei 10–20 % der GPA Patienten und tritt häufiger im Kindesalter auf. Die Ursache für die subglottische Stenose ist eine Zerstörung des umliegenden Gewebes aufgrund der Vaskulitis und ein daraus resultierender reduzierter Blutfluss, der mit einer exzessiven Fibrose einhergeht [260]. Subglottische Stenosen mit einer Lumeneinengung bis zu 70 % bleiben in der Regel asymptomatisch, während höhergradige Befunde letztendlich zu lebensbedrohlicher Atemnot führen können. Die Patienten entwickeln häufig Atemnot, Stridor und selten Husten. Bis zum jetzigen Zeitpunkt ist nur ein einziger Fall einer supraglottischen Stenose im Rahmen einer GPA beschrieben worden [261].

Diverse Pharmaka können Schübe verursachen, z. B. Propylthiouracil, Methimazol, Carbimazol, Sulfasalazin oder Minocyclin [262].

Diagnose

Die Diagnose der GPA beruht auf den Kriterien des American College of Rheumatology. Zwei der folgenden Kriterien müssen hierbei erfüllt sein: Beteiligung der Nasennebenhöhlen, Knotenbildungen, gemischte pulmonale Infiltrate oder Kavernenbildung im Röntgen-Thorax, Hämaturie oder ähnliche Veränderungen im Urinstatus sowie histologischer Nachweis von Granulomen in der Arterienwand oder im perivaskulären Gewebe einer Arterie oder Arteriolen [263]. Zur Abklärung ist eine Biopsie erforderlich. Serologisch können diverse Subtypen von sog. „antineutrophil cytoplasm antibodies“ (ANCA) untersucht werden, typisch ist das Vorhandensein von cANCA. In floriden Krankheitssituationen liegt die Sensitivität und Spezifität der ANCA-Testung bei 91 bzw. 99 %. Im Rahmen der generalisierten GPA sind ANCA in 90–95 % der Fälle erhöht. Bei lokalisiertem Organbefall im Hals-Nasen-Ohren-Bereich sind die Level nur bei 50–70 % der Patienten positiv [264]. Die Diagnose einer Larynx- oder Trachealmanifestation wird in erster Linie durch eine flexible Endoskopie sowie eine hochauflösende Computertomografie des Halses gestellt.

Therapie und Prognose

In weniger fortgeschrittenen Fällen ist eine pharmakologische Therapie ausreichend, unterstützt von topischen inhalativen Glukokortikoiden oder optional umschriebenen chirurgischen Verfahren (z. B. Laserchirurgie). Zu den gängigen pharmakotherapeutischen Ansätzen gehören Glukokortikoide sowie Cyclophosphamid, Rituximab, intravenöse Immunglobuline, Abatacept, Methotrexat oder Azathioprin [259]. Trotz adäquater Pharmakotherapie benötigen bis zu 80 % der Patienten eine chirurgische Intervention, dies beinhaltet eine translösionale Injektion von Corticoiden, endoskopische Dilatationen, radiäre Laserinzisionen, selten Stentapplikationen, Tracheotomie oder offene Resektionen. Bekanntermaßen kann jede chirurgische Prozedur zur Zunahme der Stenose führen, deswegen sind erste chirurgische Schritte so wenig invasiv zu halten wie möglich [265]. Informationen für betroffene Patienten findet man unter anderem unter <https://gpa-info.org>.

Merke

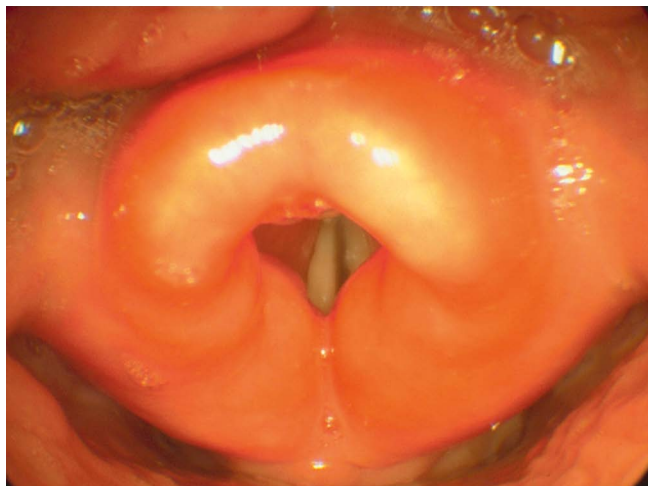
Subglottische Stenosen sind neben den Knorpelschäden am Nasengerüst regelmäßig auftretende Manifestationen der GPA im Hals-Nasen-Ohren-Bereich.

6.5. Sarkoidose

Die Sarkoidose besitzt in Deutschland eine Prävalenz von ca. 50 pro 100 000 Einwohnern und manifestiert sich hauptsächlich in der Lunge und den Lymphknoten. Ein Befall des Larynx oder der Trachea ist eher selten. Ein ausschließlicher Befall des Kopf-Hals-Bereichs kann gelegentlich vorkommen [266].

Klinisches Erscheinungsbild

Die meisten Patienten erkranken in der 3. und 4. Lebensdekade. In seltenen Fällen können auch Kinder betroffen sein. Je nach Lokalisation äußert sich die Larynx-sarkoidose durch Dysphagie, Dysphonie, Husten oder Atemwegsobstruktion mit Dyspnoe. Im Falle einer



► **Abb. 19** Larynx Sarkoidose. Manifestation einer Sarkoidose am Larynx mit typischer Verplumpung der Epiglottis

mediastinalen Lymphknotensarkoidose kann es auch zu Recurrensparesen kommen [267]. Typisch ist eine plötzlich auftretende ödematöse und plumpe Aufquellung des laryngealen Gewebes. Dies kann pseudotumorartige Veränderungen hervorrufen. Gelegentlich zeigen sich auch Granulome oder Ulzerationen. Mit bis zu 80 % sind die Epiglottis und die aryepiglottischen Falten am häufigsten betroffen (► **Abb. 19**), allerdings können auch alle anderen Larynxbereiche befallen sein [235, 268].

Diagnostik

Die Diagnostik basiert auf drei Säulen: der klinischen und radiologischen Präsentation, dem histologischen Nachweis nicht verkäsender Granulome und dem Ausschluss relevanter Differenzialdiagnosen. Zur radiologischen Abklärung der Sarkoidose ist eine Computertomografie des Thorax erforderlich. Serologisch zeigen sich bei der akuten Sarkoidose eine erhöhte Blutsenkungsgeschwindigkeit bei normalem CRP sowie häufig ein erhöhtes Gesamt IgG und ein erhöhtes Serum-Calcium und Calcium im Urin. Die wichtigste Differenzialdiagnose ist die Tuberkulose [269].

Therapie

Bei akuten Atemwegsobstruktionen kann eine entsprechende Atemwegsicherung erforderlich werden, in extremen Fällen durch eine Tracheotomie. An sich ist der Verlauf der Sarkoidose eher günstig, Spontanremissionen treten nach 1–2 Jahren in über 50 % der Fälle auf. Nach 5 Jahren sind die meisten Fälle spontan abgeheilt. Die Therapie richtet sich daher komplett nach dem Ausmaß des klinischen Befundes. Bei kritischem Organbefall sind Kortikosteroide gut wirksam, diese können sogar topisch appliziert werden. Beim Larynxbefall sollte zur Vermeidung kritischer Atemwegsobstruktionen bereits frühzeitig mit Kortikosteroiden therapiert werden. Hier sind neben den Steroiden auch Mitomycin-Applikationen möglich [270]. In Deutschland existieren einige Selbsthilfegruppe für Sarkoidosekranke, z. B. die Deutsche Sarkoidose-Vereinigung e. V. und das Sarkoidose-Netzwerk e. V.

Merke

Die Sarkoidose heilt in den meisten Fällen spontan ab. Die Therapie ist symptomorientiert.

6.6. Rezidivierende Polychondritis (relapsing polychondritis)

Zur rezidivierenden Polychondritis von Kehlkopf und/oder Trachea finden sich in der Literatur ca. 100 Publikationen. Meist werden kleine Patientenserien vorgestellt.

Klinisches Erscheinungsbild

Die rezidivierende Polychondritis (RP) ist eine seltene Autoimmunerkrankung, die durch wiederkehrende Entzündungen des hyalinen Knorpels gekennzeichnet ist. Die Erkrankung hat eine Inzidenz von 3–4,5:1.000.000, wobei Frauen 5-mal häufiger betroffen sind als Männer [271, 272]. Die Inzidenz der RP nimmt mit dem Alter zu und hat ihren Höhepunkt im 4. Lebensjahrzehnt, wobei 5 % der Fälle auch in der Kindheit auftreten [273]. Die Erkrankung ist durch rezidivierende Entzündungen und Knorpelzerstörung, insbesondere der Ohren, der Nase und den Atemwegen gekennzeichnet [274, 275]. Die Mechanismen für die Initiierung von RP, die Aufrechterhaltung der pathologischen Immunantwort und die nachfolgende Knorpelzerstörung bleiben weitestgehend unklar. Mehrere Faktoren scheinen beteiligt zu sein, darunter genetische Auffälligkeiten (HLA-DR4), spezifische Antikörper gegen Knorpelstrukturen (Typ II Kollagen, Matrilin-1) und die Modifikation der Zytokin- und Chemokinsignaturen (MCP-1, MIP-1 β und IL-8) [276–280]. Matrilin-1 ist ein vorwiegend im Trachealknorpel exprimiertes extrazelluläres Matrixprotein [281]. In etwa 30 % der Fälle werden zusätzliche autoimmune rheumatologische und hämatologische Pathologien beobachtet [274, 282]. Klinisch können die Dauer und der Schweregrad der Erkrankung erheblich variieren. Mehrere Organe können betroffen sein, bei 50 % der RP-Patienten liegt eine Beteiligung des Kehlkopfes und der Trachea vor, was in einigen Fällen zu einer lebensbedrohlichen laryngotrachealen Stenose führen kann [283]. In einer aktuellen Studie konnte gezeigt werden, dass die RP in über 20 % mit anderen Autoimmunerkrankungen wie dem Sjögren-Syndrom, der Autoimmuntireoiditis, dem systemischen Lupus erythematoses, dem Antiphospholipid-Syndrom oder der rheumatoiden Arthritis vergesellschaftet ist [284].

Diagnostik

McAdam und Kollegen legten 1976 die ersten diagnostischen Kriterien für die RP fest [274]. Die Diagnose kann gestellt werden, wenn drei von sechs der folgenden Kriterien erfüllt sind: 1. bilaterale aurikuläre Chondritis, 2. nicht-erosive seronegative entzündliche Arthritis, 3. nasale Chondritis, 4. ophthalmologische Entzündungen, 5. Chondritis der Atemwege und 6. vestibulocochleäre Störungen [285]. Diese Kriterien wurden von Damiani und Levine und von Michet und Kollegen modifiziert [286, 287].

Therapie

RP-Patienten mit leichten Krankheitssymptomen werden in der Regel mit nicht-steroidalen Entzündungshemmern (NSAR) und gegebenenfalls Prednisolon behandelt. Bei schwerer Manifestation mit Schädigung der Atemwege können hohe Dosen von Predniso-

lon erforderlich sein [288]. Sollte sich bei der Behandlung eine Steroidresistenz entwickeln, können immunsuppressive Medikamente wie Azathioprin, Cyclosporin A und eine Plasmapherese eingesetzt werden [289]. Darüber hinaus ist Methotrexat ein wirksames und verhältnismäßig gut verträgliches Medikament [290]. Dapson ist ein Antirheumatikum mit antibiotischer Wirkung, das als Zweitlinientherapie eingesetzt werden kann, wobei jedoch die vielfältigen Nebenwirkungen zu berücksichtigen sind. Es gibt einige Berichte über eine erfolgreiche Therapie mit Infliximab [291, 292].

Prognose

Der Verlauf der Erkrankung ist kaum vorhersehbar. Wiederkehrende Entzündungsreaktionen des Knorpels führen zu einer dauerhaften Zerstörung des betroffenen Gewebes und verursachen durch die Beeinträchtigung von Trachea und Kehlkopf schwerwiegende Atemwegsprobleme, die letal enden können.

Merke

Die RP wird anhand eines Symptomscores diagnostiziert. Die Erkrankung wird primär medikamentös behandelt.

7. Seltene Erkrankungen der Schilddrüse

In einem letzten Abschnitt sollen die seltenen Erkrankungen der Schilddrüse dargelegt werden. Hier wurde bewusst eine Auswahl getroffen.

7.1. Riedel-Struma

Zur Riedel-Struma finden sich ca. 100 Artikel in der Literatur. Es handelt sich fast ausschließlich um Einzelfalldarstellungen.

Klinisches Erscheinungsbild

Die Riedel-Struma ist eine fibrosierende Thyreoiditis und stellt eine seltene Erkrankung mit einer Inzidenz von 1 pro 100 000 Einwohner dar. Die Ursache der Erkrankung ist unklar. Es gibt Hinweise für eine autoimmune Genese, allerdings wird auch eine fibrosierende IgG 4 assoziierte Erkrankung diskutiert [293]. Typisch ist eine stark verhärtete und vergrößerte Schilddrüse. Bei Befall der umgebenden Strukturen am Hals kommt es häufig zu Obstruktionen der oberen Atemwege. Hinzu kommen Dysphagie, Stridor, teilweise auch Recurrensparesen.

Diagnostik

Bei der Untersuchung zeigt sich eine brettharte Masse im Jugulum, die nicht verschieblich ist. Laborchemisch stellt sich in der Regel eine Hypothyreose dar. Differenzialdiagnostisch ist zwar an ein Karzinom zu denken [294], wobei das klinische Erscheinungsbild für die Riedel-Struma spricht. Im Ultraschall zeigt sich eine hypoechogene, kaum durchblutete Schilddrüsenfibrosierung. Die Computertomografie ist hilfreich zur Beurteilung einer extrathyroidalen Ausbreitung und zur Abschätzung des Ausmaßes der Fibrosierung [295]. Letztendlich kann die Diagnose nur über eine offene Biopsie gestellt werden. Typischerweise ist das fibröse Gewebe durchsetzt von eosinophilen Infiltraten. Aufgrund der Seltenheit der Diagnose wird diese oft verzögert gestellt. Zu den vier Diagnosekriterien gehören 1. eine extrathyroidale Ausbreitung des Entzündungsprozesses, 2. das Vorhandensein einer okklusiven Phlebitis, 3. der Aus-

schluss von Granulomen, Riesenzellen, Lymphfollikeln und 4. der Ausschluss von Malignität [296].

Therapie

Die Behandlung erfolgt mit Glukokortikoiden oder Tamoxifen. Chirurgische Maßnahmen stellen eine Herausforderung dar, da sich das Schilddrüsengewebe kaum vom umgebenden Normalgewebe lösen lässt. Daher sollte eine umschriebene chirurgische Therapie nur zur Vermeidung obstruktiver Symptome dienen.

Prognose

Die Erkrankung hat eine gute Prognose, Haupttodesursache ist die tracheale Kompression. Die Sterblichkeitsrate liegt bei 5 % [293].

Merke

Die Riedel-Struma wird mit Glukokortikoiden behandelt, die operative Therapie ist rein symptomoperiert, nicht selten in Form von Teilresektionen.

7.2. Allan-Herndon-Dudley-Syndrom (MCT8-Mangel)

Zum sehr seltenen MCT8-Defizienzsyndrom wurden bis dato 120 Artikel publiziert.

Klinisches Erscheinungsbild

Schilddrüsenhormone sind essentiell für die Entwicklung und Funktion des Zentralnervensystems. Sie werden über transmembranöse zelluläre Transportproteine in das Zellinnere transportiert. Dazu gehört der Monocarboxylat-Transporter 8 (MCT8). MCT8 ist spezifisch für den Transport von Schilddrüsenhormonen und wird durch das SLC16A2-Gen kodiert. Eine Genmutation führt zu einer seltenen (1-Jahres-Inzidenz 0,1 unter 100 000 Einwohnern) X-chromosomalen Erkrankung, die als Allan-Herndon-Dudley-Syndrom bekannt ist und fast ausschließlich männliche Patienten betrifft. Es handelt sich im eigentlichen Sinne nicht um eine Erkrankung der Schilddrüse, wird aber dieser Gruppe häufig zugeordnet. Phänotypisch zeigen die Patienten schwere neurologische Symptome wie eine Paraparese mit Hypotonie, Bradykinesie, Spastik, eine mäßige bis schwere mentale Retardierung mit fehlender Sprachentwicklung sowie eine Epilepsie [297].

Diagnostik

Typische Laborkonstellation ist ein erhöhter Trijodthyronin (T3)-Plasmaspiegel (periphere Hyperthyreose), ein vermindertes Thyroxin (T4) und ein normaler oder leicht erhöhter TSH-Spiegel [297, 298]. Eine genetische Untersuchung ist zur eindeutigen Diagnosefindung erforderlich.

Therapie

T3-Analoga, die kein MCT8 benötigen, um die Zellmembran zu durchqueren, könnten als therapeutische Wirkstoffe eingesetzt werden. Dazu gehören z. B. das T3-Analoga 3,5-Dijodthyropropionsäure und 3,5,3'-Trijodthyroessigsäure [299–302]. Eine weitere therapeutische Möglichkeit besteht im Einsatz von pharmakologischen Chaperonen, die eine Konformationsstabilisierung mutierter Proteine ermöglichen. In zwei Studien konnten Braun und Kollegen zeigen, dass die Verwendung von pharmakologischen Chaperonen MCT8 in Zellmembranen wiederherstellen und den

T3-Transport bei bestimmten Arten von *SLC16A2*- Mutationen vermitteln kann [303, 304].

Merke

Der MCT8-Mangel manifestiert sich vornehmlich durch schwere neurologische Störungen.

7.3. Primäre kongenitale Hypothyreose (CH)

Es existiert eine umfassende Datenlage mit über 8.000 Artikeln

Klinisches Erscheinungsbild

Die kongenitale Hypothyreose (CH) wird in primäre und sekundäre Formen klassifiziert. Die Ursachen der primären CH sind Entwicklungsstörungen der Schilddrüse oder eine fehlerhafte Schilddrüsenhormonsynthese. Die sekundäre CH wird durch Störungen der zentralen Regulation im Hypothalamus oder in der Hypophyse verursacht. Die Prävalenz für die Erkrankung variiert regional stark, was wahrscheinlich auf das unterschiedliche Vorkommen von Jod zurückzuführen ist. Prinzipiell tritt die primäre CH bei 1:4000 Neugeborenen auf [305–307].

Diagnostik

Die Diagnose wird im Rahmen der vorgeschriebenen Labordiagnostik bei der U2-Untersuchung gestellt. Die Erkrankung ist durch eine Erniedrigung oder das vollständige Fehlen der Schilddrüsenhormone T3 und T4 sowie eine Erhöhung des TSH Spiegels gekennzeichnet. Werden im Rahmen der Diagnostik neben T3 und T4 auch niedrige TSH-Werte gemessen, handelt es sich dabei um eine seltene Form der zentralen Hypothyreose mit einer Häufigkeit von 1:20.000 Neugeborenen [308].

Therapie

Therapie der Wahl ist eine frühzeitige Verabreichung des Schilddrüsenhormons L-Thyroxin.

Merke

Die primäre kongenitale Hypothyreose wird im Rahmen der U2 Vorsorgeuntersuchung adressiert.

7.4. Medulläres Schilddrüsenkarzinom

Es existiert eine umfassende Datenlage mit 8200 Publikationen.

Klinisches Erscheinungsbild

Das medulläre Schilddrüsenkarzinom (MTC) entwickelt sich aus den parafollikulären Zellen der Schilddrüse, die Calcitonin sezernieren. Es macht etwa 5–10% aller Schilddrüsenkarzinome aus und hat eine Inzidenz von 0,11 pro 100 000 [309, 310]. Die Erkrankung tritt in 75% der Fälle sporadisch und in 25% der Fälle als Teil der autosomal dominant vererbten Erkrankung MEN (multiple endokrine Neoplasie) Typ 2 und Typ 3 auf. MEN Typ 2 und Typ 3 werden hauptsächlich durch eine Keimbahnmutation im RET-Protoonkogen verursacht, das für einen Tyrosinkinase-Rezeptor kodiert [311, 312]. Aufgrund der autosomal-dominanten Vererbung sollten Angehörige von MEN-Patienten humangenetisch beraten werden. Es ist jedoch zu beachten, dass eine negative Familienanamnese eine genetische Veranlagung nicht ausschließt, da Generatio-

nen übersprungen werden oder neue Mutationen auftreten können [313, 314]. Zudem tritt das MTC bei diesen Patienten deutlich früher auf als bei den sporadischen Fällen [315].

Diagnostik

Die zytologische Untersuchung durch eine Feinnadelaspiration (FNA) ist für die Diagnose von MTC hilfreich, allerdings mit variabler Genauigkeit. Dieser Umstand ist auf das heterogene zytologische Erscheinungsbild des MTC zurückzuführen, das fälschlicherweise auch Erkrankungen wie follikuläre Neoplasien oder Sarkome imitieren kann [309]. Beweisend für ein MTC ist der immunhistologische Nachweis von Calcitonin. Serum-Calcitonin dient zudem als sensitiver peripherer Tumormarker. Das Calcitonin-Screening ist ein hochempfindlicher Test für die Früherkennung von MTC [316]. Calcitonin-Konzentrationen von 60–100 pg/ml können ein starker Indikator für das MTC sein [314]. Bei gering erhöhtem basalem Calcitonin wird zur Präzisierung der Indikationsstellung der Operation ein Stimulationstest mit Pentagastrin oder Kalzium empfohlen. Ab dem Grenzwert für stimuliertes Calcitonin größer 100 pg/ml besteht die Indikation zur Thyreoidektomie [314]. Darüber hinaus sind bei allen Patienten mit neu diagnostiziertem MTC genetische Mutationsanalysen obligatorisch [309]. Da diese Tumoren keinen Jodmetabolismus aufweisen, damit also einer Radiojodtherapie nicht zugänglich sind und MTC sehr rasch hämatogen und lymphogen metastasieren, ist eine frühzeitige Erkennung prognoseentscheidend. Bei Patienten mit familiären MTC ist eine Nebennierenmarks- und Nebenschilddrüsendiagnostik obligat. Ganglioneurome auf der Zunge können an eine MEN Typ 2b denken lassen [317].

Therapie

Die totale Thyreoidektomie ist die Therapie der Wahl. Die Indikation besteht bei histologisch oder biochemisch nachgewiesenem MTC. Bei stimulierten Calcitoninwerten größer 100 pg/ml besteht ebenfalls die OP-Indikation, unabhängig davon, ob ein Tumor in der Bildgebung nachgewiesen werden kann oder nicht. Die Indikation zur zentralen und lateralen Neck-dissection wird bei sporadischen MTC großzügig gestellt. Bei den hereditären Formen unterscheidet man über die Indikation zur prophylaktischen Neck dissection in Abhängigkeit vom basalen Calcitoninwert. Bei Vorliegen von Fernmetastasen können in palliativer Intention Tyrosinkinase-Inhibitoren wie z. B. Cabozantinib und Vandetanib das progressionsfreie Überleben verlängern [318–322]. Eine adjuvante Strahlentherapie sollte bei Patienten mit einem erhöhten Risiko eines Lokalrezidivs oder einer Atemwegsobstruktion in Betracht gezogen werden [323]. Eine prophylaktische Thyreoidektomie bei Kindern mit Nachweis einer RET-Mutation wird empfohlen. Diese sollte bei Hochrisikopatienten bereits in den ersten Lebensmonaten und bei Hochrisikopatienten (z. B. Mutationen im Codon 634) vor dem 5. Lebensjahres erfolgen [309]. Calcitonin und CEA (carcinoembryonic antigen) werden zur postoperativen Nachsorge bei Patienten mit MTC eingesetzt. Selbstverständlich müssen neben dem MTC auch Begleiterkrankungen, die im Rahmen des MEN auftreten, wie z. B. ein Phäochromozytom, ein Hyperparathyreoidismus oder andere Manifestationen, interdisziplinär behandelt werden.

Merke

Das MTC ist ein komplexes endokrinologisches Krankheitsbild. Es muss immer interdisziplinär betreut werden.

Danksagung

Die Autoren danken Dr. med. Johannes Taeger (Universitäts-HNO-Klinik Würzburg) für die Erstellung der aussagekräftigen Skizzen zu den Larynxmissbildungen, Dr. med. Gloria Herzog (Pathologisches Institut der Universität Würzburg) für die hervorragenden histologischen und immunhistochemischen Abbildungen, Univ.-Prof. Dr. med. Norbert Kleinsasser (Universitäts-HNO-Klinik Würzburg) für die Überlassung von Bildmaterial aus seiner Sammlung „The Kleinsasser’s Archive of Microlaryngoscopy“ sowie Univ.- Prof. Dr. med. Dr. h.c. Rudolf Hagen (Universitäts-HNO-Klinik Würzburg) für die sorgfältige Durchsicht des Manuskripts und die konstruktiven Verbesserungsvorschläge.

Interessenkonflikt

Die Autorinnen/Autoren geben an, dass kein Interessenkonflikt besteht.

Literatur

- [1] Holinger LD. Etiology of Stridor in the Neonate, Infant and Child. *Ann Oto Rhinol Laryn* 1980; 89: 397–400
- [2] Friedman EM, Vastola AP, McGill TJI et al. Chronic Pediatric Stridor – Etiology and Outcome. *Laryngoscope* 1990; 100: 277–280
- [3] Zoumalan R, Maddalozzo J, Holinger LD. Etiology of stridor in infants. *Ann Oto Rhinol Laryn* 2007; 116: 329–334
- [4] Hoff SR, Schroeder JW, Rastatter JC et al. Supraglottoplasty outcomes in relation to age and comorbid conditions. *Int J Pediatr Otorhi* 2010; 74: 245–249
- [5] Krashin E, Ben-Ari J, Springer C et al. Synchronous airway lesions in laryngomalacia. *Int J Pediatr Otorhi* 2008; 72: 501–507
- [6] Schroeder JW, Bhandarkar ND, Holinger LD. Synchronous Airway Lesions and Outcomes in Infants With Severe Laryngomalacia Requiring Supraglottoplasty. *Arch Otolaryngol* 2009; 135: 647–651
- [7] Yuen HW, Tan HKK, Balakrishnan A. Synchronous airway lesions and associated anomalies in children with laryngomalacia evaluated with rigid endoscopy. *Int J Pediatr Otorhi* 2006; 70: 1779–1784
- [8] Olney DR, Greinwald JH, Smith RJH et al. Laryngomalacia and its treatment. *Laryngoscope* 1999; 109: 1770–1775
- [9] Koitschev A, Sittel C. Laryngomalacia. When does surgery make sense?. *HNO* 2012; 60: 573–580
- [10] Sittel C. Pathologies of the larynx and trachea in childhood. *Laryngorhinootologie* 2014; 93: S70–S83
- [11] Werner JA, Lippert BM, Dunne AA et al. Epiglottopexy for the treatment of severe laryngomalacia. *Eur Arch Otorhinolaryngol* 2002; 259: 459–464
- [12] Denoyelle F, Mondain M, Gresillon N et al. Failures and complications of supraglottoplasty in children. *Arch Otolaryngol Head Neck Surg* 2003; 129: 1077–1080. discussion 1080
- [13] Toynton SC, Saunders MW, Bailey CM. Aryepiglottoplasty for laryngomalacia: 100 consecutive cases. *J Laryngol Otol* 2001; 115: 35–38
- [14] Sittel C, Monnier P, Peretti G et al. Prognostic value of the ELS grading system for assessment of laryngotracheal stenosis in children. *HNO* 2020; 68: 407–413
- [15] Miyamoto RC, Parikh SR, Gellad W et al. Bilateral congenital vocal cord paralysis: a 16-year institutional review. *Otolaryngol Head Neck Surg* 2005; 133: 241–245
- [16] Murty GE, Shinkwin C, Gibbin KP. Bilateral Vocal Fold Paralysis in Infants – Tracheostomy or Not. *Journal of Laryngology and Otology* 1994; 108: 329–331
- [17] Cohen SR, Geller KA, Birns JW et al. Laryngeal paralysis in children: a long-term retrospective study. *Ann Otol Rhinol Laryngol* 1982; 91: 417–424
- [18] de Gaudemar I, Roudaire M, Francois M et al. Outcome of laryngeal paralysis in neonates: a long term retrospective study of 113 cases. *Int J Pediatr Otorhinolaryngol* 1996; 34: 101–110
- [19] Daya H, Hosni A, Bejar-Solar I et al. Pediatric vocal fold paralysis: a long-term retrospective study. *Arch Otolaryngol Head Neck Surg* 2000; 126: 21–25
- [20] Gentile RD, Miller RH, Woodson GE. Vocal cord paralysis in children 1 year of age and younger. *Ann Otol Rhinol Laryngol* 1986; 95: 622–625
- [21] Emery PJ, Fearon B. Vocal cord palsy in pediatric practice: a review of 71 cases. *Int J Pediatr Otorhinolaryngol* 1984; 8: 147–154
- [22] Zbar RI, Smith RJ. Vocal fold paralysis in infants twelve months of age and younger. *Otolaryngol Head Neck Surg* 1996; 114: 18–21
- [23] Berkowitz RG. Natural history of tracheostomy-dependent idiopathic congenital bilateral vocal fold paralysis. *Otolaryngol Head Neck Surg* 2007; 136: 649–652
- [24] Ruf K, Hackenberg S, Kraus F et al. Carbon Dioxide Laser Cordotomy as Possible Alternative for Tracheotomy in a Neonate with Idiopathic Bilateral Vocal Fold Paralysis. *Klin Padiatr* 2016; 228: 213–215
- [25] Richter C. Dissertatio médico de infanticide inartis obstetriciae: Thesis for Doctor of Medicine. Leipzig; 1792
- [26] Roth B, Rose KG, Benzbohm G et al. Laryngo-Tracheo-Esophageal Cleft – Clinical-Features, Diagnosis and Therapy. *Eur J Pediatr* 1983; 140: 41–46
- [27] Delahunty JE, Cherry J. Congenital Laryngeal Cleft. *Ann Oto Rhinol Laryn* 1969; 78: 96- +
- [28] Watters K, Russell J. Diagnosis and management of type 1 laryngeal cleft. *Int J Pediatr Otorhinolaryngol* 2003; 67: 591–596
- [29] Rahbar R, Rouillon I, Roger G et al. The presentation and management of laryngeal cleft: a 10-year experience. *Arch Otolaryngol Head Neck Surg* 2006; 132: 1335–1341
- [30] Rahbar R, Chen JL, Rosen RL et al. Endoscopic repair of laryngeal cleft type I and type II: when and why? *Laryngoscope* 2009; 119: 1797–1802
- [31] Benjamin B, Inglis A. Minor congenital laryngeal clefts: diagnosis and classification. *Ann Otol Rhinol Laryngol* 1989; 98: 417–420
- [32] Johnston DR, Watters K, Ferrari LR et al. Laryngeal cleft: evaluation and management. *Int J Pediatr Otorhinolaryngol* 2014; 78: 905–911
- [33] Chien W, Ashland J, Haver K et al. Type 1 laryngeal cleft: establishing a functional diagnostic and management algorithm. *Int J Pediatr Otorhinolaryngol* 2006; 70: 2073–2079
- [34] Sandu K, Monnier P. Endoscopic laryngotracheal cleft repair without tracheotomy or intubation. *Laryngoscope* 2006; 116: 630–634
- [35] Garabedian EN, Pezzettigotta S, Leblouanger N et al. Endoscopic surgical treatment of laryngotracheal clefts: indications and limitations. *Arch Otolaryngol Head Neck Surg* 2010; 136: 70–74
- [36] Parsons DS, Stivers FE, Giovanetto DR et al. Type I posterior laryngeal clefts. *Laryngoscope* 1998; 108: 403–410

- [37] van der Doef HP, Yntema JB, van den Hoogen FJ et al. Clinical aspects of type 1 posterior laryngeal clefts: literature review and a report of 31 patients. *Laryngoscope* 2007; 117: 859–863
- [38] Kawaguchi AL, Donahoe PK, Ryan DP. Management and long-term follow-up of patients with types III and IV laryngotracheoesophageal clefts. *J Pediatr Surg* 2005; 40: 158–164. discussion 164–155
- [39] Ryan DP, Muehrcke DD, Doody DP et al. Laryngotracheoesophageal cleft (type IV): management and repair of lesions beyond the carina. *J Pediatr Surg* 1991; 26: 962–969. discussion 969–970
- [40] Mathur NN, Peek GJ, Bailey CM et al. Strategies for managing Type IV laryngotracheoesophageal clefts at Great Ormond Street Hospital for Children. *Int J Pediatr Otorhinolaryngol* 2006; 70: 1901–1910
- [41] Geller K, Kim Y, Koempel J et al. Surgical management of type III and IV laryngotracheoesophageal clefts: the three-layered approach. *Int J Pediatr Otorhinolaryngol* 2010; 74: 652–657
- [42] Crisera CA, Grau JB, Maldonado TS et al. Defective epithelial-mesenchymal interactions dictate the organogenesis of tracheoesophageal fistula. *Pediatr Surg Int* 2000; 16: 256–261
- [43] Crisera CA, Connelly PR, Marmureanu AR et al. Esophageal atresia with tracheoesophageal fistula: suggested mechanism in faulty organogenesis. *J Pediatr Surg* 1999; 34: 204–208
- [44] Billmyre KK, Hutson M, Klingensmith J. One shall become two: Separation of the esophagus and trachea from the common foregut tube. *Dev Dyn* 2015; 244: 277–288
- [45] Cassina M, Ruol M, Pertile R et al. Prevalence, characteristics, and survival of children with esophageal atresia: A 32-year population-based study including 1,417,724 consecutive newborns. *Birth Defects Res A Clin Mol Teratol* 2016; 106: 542–548
- [46] Muensterer OJ, Berdon WE. From Vogt to Haight and Holt to now: the history of esophageal atresia over the last century. *Pediatr Radiol* 2015; 45: 1230–1235
- [47] Parolini F, Morandi A, Macchini F et al. Esophageal atresia with proximal tracheoesophageal fistula: A missed diagnosis. *Journal of Pediatric Surgery* 2013; 48: E13–E17
- [48] Pretorius DH, Drose JA, Dennis MA et al. Tracheoesophageal fistula in utero. Twenty-two cases. *J Ultrasound Med* 1987; 6: 509–513
- [49] Karnak I, Senocak ME, Hicsonmez A et al. The diagnosis and treatment of H-type tracheoesophageal fistula. *J Pediatr Surg* 1997; 32: 1670–1674
- [50] Salik I, Paul M. Tracheoesophageal Fistula. In *StatPearls*. Treasure Island (FL): 2020
- [51] Sparey C, Jawaheer G, Barrett AM et al. Esophageal atresia in the Northern Region Congenital Anomaly Survey, 1985-1997: prenatal diagnosis and outcome. *Am J Obstet Gynecol* 2000; 182: 427–431
- [52] Rothenberg SS. Thoracoscopic repair of esophageal atresia and tracheo-esophageal fistula. *Semin Pediatr Surg* 2005; 14: 2–7
- [53] Rothenberg SS. Thoracoscopic repair of esophageal atresia and tracheo-esophageal fistula in neonates: evolution of a technique. *J Laparoendosc Adv Surg Tech A* 2012; 22: 195–199
- [54] Holinger PH, Brown WT. Congenital webs, cysts, laryngoceles and other anomalies of the larynx. *Ann Otol Rhinol Laryngol* 1967; 76: 744–752
- [55] Nicollas R, Triglia JM. The anterior laryngeal webs. *Otolaryngol Clin North Am* 2008; 41: 877–888 viii
- [56] Miyamoto RC, Cotton RT, Rope AF et al. Association of anterior glottic webs with velocardiofacial syndrome (chromosome 22q11.2 deletion). *Otolaryngol Head Neck Surg* 2004; 130: 415–417
- [57] Lim FY, Crombleholme TM, Hedrick HL et al. Congenital high airway obstruction syndrome: natural history and management. *J Pediatr Surg* 2003; 38: 940–945
- [58] Lawlor CM, Dombrowski ND, Nuss RC et al. Laryngeal Web in the Pediatric Population: Evaluation and Management. *Otolaryngol Head Neck Surg* 2020; 162: 234–240
- [59] Rodriguez H, Cuestas G, Zanetta A. Dysphonia in children due to congenital laryngeal web. Case series. *Arch Argent Pediatr* 2013; 111: E82–E85
- [60] Wyatt ME, Hartley BEJ. Laryngotracheal reconstruction in congenital laryngeal webs and atresias. *Otolaryng Head Neck* 2005; 132: 232–238
- [61] de Trey LA, Lambercy K, Monnier P et al. Management of severe congenital laryngeal webs – a 12 year review. *Int J Pediatr Otorhinolaryngol* 2016; 86: 82–86
- [62] Schummer W, Schummer C, Klemm P et al. Tracheal agenesis. A rare cause of respiratory insufficiency in neonates. *Anaesthesist* 2006; 55: 1259–1265
- [63] Floyd J, Campbell DC Jr., Dominy DE. Agensis of the trachea. *Am Rev Respir Dis* 1962; 86: 557–560
- [64] Varela P, Torre M, Schweiger C et al. Congenital tracheal malformations. *Pediatr Surg Int* 2018; 34: 701–713
- [65] Smith MM, Huang A, Labbe M et al. Clinical presentation and airway management of tracheal atresia: A systematic review. *Int J Pediatr Otorhinolaryngol* 2017; 101: 57–64
- [66] Kalache KD, Chaoui R, Bollmann R. Doppler assessment of tracheal and nasal fluid flow during fetal breathing movements: preliminary observations. *Ultrasound Obstet Gynecol* 1997; 9: 257–261
- [67] Seifert GJNuN. *Rachen und Tonsillen*, Ohr, Larynx. Berlin, Heidelberg, New York: HNO-Pathologie; 1999: DOI 67–68
- [68] Lahav G, Lahav Y, Ciobotaro P et al. Laryngeal Syphilis A Case Report. *Arch Otolaryngol* 2011; 137: 294–297
- [69] Singh B, Balwally AN, Nash M et al. Laryngeal tuberculosis in HIV-infected patients: A difficult diagnosis. *Laryngoscope* 1996; 106: 1238–1240
- [70] Wang CC, Lin CC, Wang CP et al. Laryngeal tuberculosis: A review of 26 cases. *Otolaryng Head Neck* 2007; 137: 582–588
- [71] Lim JY, Kim KM, Choi EC et al. Current clinical propensity of laryngeal tuberculosis: review of 60 cases. *Eur Arch Oto-Rhino-L* 2006; 263: 838–842
- [72] Agarwal R, Gupta L, Singh M et al. Primary Laryngeal Tuberculosis: A Series of 15 Cases. *Head Neck Pathol* 2019; 13: 339–343
- [73] Bailey CM, Windletaylor PC. Tuberculous Laryngitis – a Series of 37 Patients. *Laryngoscope* 1981; 91: 93–100
- [74] Swain SK, Behera IC, Sahu MC. Primary Laryngeal Tuberculosis: Our Experiences at a Tertiary Care Teaching Hospital in Eastern India. *J Voice* 2019; 33: 812, e819–812, e814
- [75] Wang CC, Lin CC, Wang CP et al. Laryngeal tuberculosis: a review of 26 cases. *Otolaryngol Head Neck Surg* 2007; 137: 582–588
- [76] Soni NK. Leprosy of the larynx. *J Laryngol Otol* 1992; 106: 518–520
- [77] Moraes BT, Filho Fde S, Neto JC et al. Laryngeal leishmaniasis. *Int Arch Otorhinolaryngol* 2012; 16: 523–526
- [78] Grant A, Spraggs PD, Grant HR et al. Laryngeal leishmaniasis. *J Laryngol Otol* 1994; 108: 1086–1088
- [79] Guerra JAD, Prestes SR, Silveira H et al. Mucosal Leishmaniasis Caused by *Leishmania (Viannia) braziliensis* and *Leishmania (Viannia) guyanensis* in the Brazilian Amazon. *Plos Neglect Trop D* 2011; 5
- [80] Herwaldt BL. Leishmaniasis. *Lancet* 1999; 354: 1191–1199
- [81] Derkay CS, Wiatrak B. Recurrent respiratory papillomatosis: a review. *Laryngoscope* 2008; 118: 1236–1247
- [82] Larson DA, Derkay CS. Epidemiology of recurrent respiratory papillomatosis. *APMIS* 2010; 118: 450–454
- [83] Rabah R, Lancaster WD, Thomas R et al. Human papillomavirus-11-associated recurrent respiratory papillomatosis is more aggressive than human papillomavirus-6-associated disease. *Pediatr Dev Pathol* 2001; 4: 68–72

- [84] Rodier C, Lapointe A, Coutlee F et al. Juvenile respiratory papillomatosis: risk factors for severity. *J Med Virol* 2013; 85: 1447–1458
- [85] Silver RD, Rimell FL, Adams GL et al. Diagnosis and management of pulmonary metastasis from recurrent respiratory papillomatosis. *Otolaryngol Head Neck Surg* 2003; 129: 622–629
- [86] Derkay CS, Hester RP, Burke B et al. Analysis of a staging assessment system for prediction of surgical interval in recurrent respiratory papillomatosis. *Int J Pediatr Otorhinolaryngol* 2004; 68: 1493–1498
- [87] Ivancic R, Iqbal H, deSilva B et al. Current and future management of recurrent respiratory papillomatosis. *Laryngoscope Investig Otolaryngol* 2018; 3: 22–34
- [88] Langer C, Wittekindt C, Wolf G. Laryngeal Recurrent Respiratory Papillomatosis: Current Aspects on Diagnosis and Therapy. *Laryngorhinootologie* 2019; 98: 577–587
- [89] Dubey SP, Banerjee S, Ghosh LM et al. Benign pleomorphic adenoma of the larynx: report of a case and review and analysis of 20 additional cases in the literature. *Ear Nose Throat J* 1997; 76: 548–550 552, 554–547
- [90] Kovarik J, Milne D, Robinson M et al. Primary carcinoma ex-pleomorphic adenoma of anterior commissure of the larynx. *Oral Oncol* 2018; 84: 131–133
- [91] Milford CA, Mugliston TA, O'Flynn P et al. Carcinoma arising in a pleomorphic adenoma of the epiglottis. *J Laryngol Otol* 1989; 103: 324–327
- [92] Ito A, Sone M, Kitamura Y et al. A case of pleomorphic adenoma of the epiglottis. Bilateral vocal-cord paralysis after YAG laser surgery. *Auris Nasus Larynx* 1997; 24: 303–307
- [93] Pardo Refoyo JL, Gonzalez del Rey MC, Ursua Sarmiento I et al. Subglottic pleomorphic adenoma. *An Otorrinolaringol Ibero Am* 2001; 28: 129–137
- [94] Sim DW, Oh JJ, Kim KS et al. Pleomorphic adenoma of the trachea. *J Bronchology Interv Pulmonol* 2014; 21: 230–233
- [95] Motahari SJ, Khavarinejad F, Salimi S et al. Pleomorphic Adenoma of the Larynx: A Case Report. *Iran J Otorhinolaryngol* 2016; 28: 73–77
- [96] Argat M, Born IA, Maier H et al. Pleomorphic adenoma of the larynx. *Eur Arch Otorhinolaryngol* 1994; 251: 304–306
- [97] Altunpulluk MD, Karabulut MH, Kir G et al. Pleomorphic adenoma of the larynx. *North Clin Istanbul* 2016; 3: 67–70
- [98] Suttner HJ, Stoss H, Iro H. Pleomorphic adenoma of the epiglottis. Case report and review of the literature. *HNO* 1992; 40: 453–455
- [99] Ozlugedik S, Tuncel U, Han U et al. Laryngeal chondroma: a rare neck tumor in pediatric age. *Int J Pediatr Otorhi* 2004; 68: 1551–1555
- [100] Gokdogan O, Koybasioglu A, Ileri F. Laryngeal Chondroma: An Unusual Complication Endotracheal Entubation. *Journal of Craniofacial Surgery* 2016; 27: 1007–1009
- [101] Franco RA, Singh B, Har-El G. Laryngeal chondroma. *Journal of Voice* 2002; 16: 92–95
- [102] Tastekin E, Altaner S, Uzun C et al. Laryngeal chondroma: a rare diagnosis in this localization. *Case Rep Pathol* 2011; 2011: 852396
- [103] Lai YT, Petty BE, Huang W et al. Bilateral Vocal Fold Chondromas. *Journal of Voice* 2013; 27: 255–257
- [104] Yang SW, Lin CY. A peculiar site of chondroma: The epiglottis. *Acta Oto-Laryngol* 2005; 125: 906–909
- [105] Ozcan I, Ozcan KM, Selcuk A et al. Hyoid chondroma presenting as an external neck mass. *Journal of Craniofacial Surgery* 2007; 18: 1184–1187
- [106] Gundlach P, Radke C, Waldschmidt J. Congenital laryngeal chondroma: an unusual cause of congenital stridor. *Z Kinderchir* 1990; 45: 182–184
- [107] Gulden JW, Straehler-Pohl HJ. Chondroma of the larynx--case report and differential diagnosis in CT. *Bildgebung* 1990; 57: 90–92
- [108] Tan Z, Yao M, Liu T et al. Chondroma of laryngeal cartilage mimicking thyroid tumor: A case report. *Medicine (Baltimore)* 2019; 98: e15005
- [109] Baatenburg de Jong RJ, van Lent S, Hogendoorn PC. Chondroma and chondrosarcoma of the larynx. *Curr Opin Otolaryngol Head Neck Surg* 2004; 12: 98–105
- [110] Chiu LD, Rasgon BM. Laryngeal chondroma: a benign process with long-term clinical implications. *Ear Nose Throat J* 1996; 75: 540–542 544–549
- [111] Verhulst J, Gal M, Carles D et al. Chondroma and chondrosarcoma of the larynx: apropos of 4 cases. *Rev Laryngol Otol Rhinol (Bord)* 1996; 117: 183–188
- [112] Azandaryani AR, Eftekharian M, Taghipour M. Large Laryngeal Lipoma with Extra Laryngeal Component Mimics Mixed Form Laryngocele: A Case Report. *Adv J Emerg Med* 2019; 3: e45
- [113] Khorsandi Ashtiani MT, Yazdani N, Saeedi M et al. Large lipoma of the larynx: a case report. *Acta Med Iran* 2010; 48: 353–356
- [114] Okromelidze L, Middlebrooks EH, Bhatt AA. Lipoma of the Larynx and Other Differential Diagnoses. *J Clin Imaging Sci* 2019; 9: 51
- [115] Costa NR, Duarte D, Viana M. Lipoma of the pre-epiglottic space: A common pathology in an uncommon place. *Acta Otorrinolaringol Esp* 2018; 69: 181–182
- [116] Durr ML, Agrawal N, Saunders JR et al. Laryngeal lipoma associated with diffuse lipomatosis: case report and literature review. *Ear Nose Throat J* 2010; 89: 34–37
- [117] Burkes JN, Campos L, Williams FC et al. Laryngeal Spindle Cell/ Pleomorphic Lipoma: A Case Report. An In-Depth Review of the Adipocytic Tumors. *J Oral Maxillofac Surg* 2019; 77: 1401–1410
- [118] Wolf-Magele A, Schnabl J, Url C et al. Acute dyspnea caused by a giant spindle cell lipoma of the larynx. *Wien Klin Wochenschr* 2016; 128: 146–149
- [119] Kodyan J, Rudman JR, Rosow DE et al. Lipoma and liposarcoma of the larynx: case reports and literature review. *Am J Otolaryngol* 2015; 36: 611–615
- [120] D'Antonio A, Mottola G, Caleo A et al. Spindle cell lipoma of the larynx. *Ear Nose Throat J* 2013; 92: E9
- [121] Nonaka S, Enomoto K, Kawabori S et al. Spindle cell lipoma within the larynx: a case report with correlated light and electron microscopy. *ORL J Otorhinolaryngol Relat Spec* 1993; 55: 147–149
- [122] Charpentier A, Thiesler T, Bartmann D et al. [Slowly progressive dysphonia]. *HNO* 2019; 67: 952–954
- [123] De Vincentiis M, Greco A, Mascelli A et al. Lipoma of the larynx: a case report. *Acta Otorhinolaryngol Ital* 2010; 30: 58–63
- [124] Sharma SJ, Kreisel M, Kroll T et al. Extracardiac juvenile rhabdomyoma of the larynx: a rare pathological finding. *Eur Arch Otorhinolaryngol* 2013; 270: 773–776
- [125] Altissimi G, Ralli M, Sementilli G et al. Adult-Type Rhabdomyoma of the Larynx: Clinicopathologic Study of an Uncommon Tumor in a Rare Location. *Case Rep Otolaryngol* 2017; 2017: 7186768
- [126] Balakumar R, Farr MRB, Fernando M et al. Adult-Type Rhabdomyoma of the Larynx in Birt-Hogg-Dube Syndrome: Evidence for a Real Association. *Head Neck Pathol* 2019; 13: 507–511
- [127] Elawabdeh N, Sobol S, Blount AC et al. Unusual presentation of extracardiac fetal rhabdomyoma of the larynx in a pediatric patient with tuberous sclerosis. *Fetal Pediatr Pathol* 2013; 31: 43–47
- [128] Johansen EC, Illum P. Rhabdomyoma of the larynx: a review of the literature with a summary of previously described cases of rhabdomyoma of the larynx and a report of a new case. *J Laryngol Otol* 1995; 109: 147–153
- [129] Hansen T, Katenkamp D. Rhabdomyoma of the head and neck: morphology and differential diagnosis. *Virchows Arch* 2005; 447: 849–854

- [130] Hamper K, Renninghoff J, Schafer H. Rhabdomyoma of the larynx recurring after 12 years: immunocytochemistry and differential diagnosis. *Arch Otorhinolaryngol* 1989; 246: 222–226
- [131] Sankar G, Rajaraman V, Ganesh RN et al. Multiple Cutaneous Metastases on (99m)TC-HYNIC-TOC Scan in a Rare Case of Malignant Laryngeal Paraganglioma. *Indian J Nucl Med* 2018; 33: 348–350
- [132] Rubin AD, Cheng SS, Bradford CR. Laryngeal paraganglioma in a patient with multiple head and neck paragangliomas. *Otolaryngol Head Neck Surg* 2005; 132: 520–522
- [133] Williams MD. Paragangliomas of the Head and Neck: An Overview from Diagnosis to Genetics. *Head Neck Pathol* 2017; 11: 278–287
- [134] Piccini V, Rapizzi E, Bacca A et al. Head and neck paragangliomas: genetic spectrum and clinical variability in 79 consecutive patients. *Endocr Relat Cancer* 2012; 19: 149–155
- [135] Schiavi F, Boedeker CC, Bausch B et al. Predictors and prevalence of paraganglioma syndrome associated with mutations of the SDHC gene. *JAMA* 2005; 294: 2057–2063
- [136] Naik SM, Shenoy AM, Chavan P et al. Laryngeal paraganglioma: a rare clinical entity managed by supraseductive embolization and lateral pharyngotomy. *Indian J Otolaryngol Head Neck Surg* 2013; 65: 95–104
- [137] Sesterhenn AM, Folz BJ, Lippert BM et al. Laser surgical treatment of laryngeal paraganglioma. *J Laryngol Otol* 2003; 117: 641–646
- [138] Smolarz JR, Hanna EY, Williams MD et al. Paraganglioma of the endolarynx: a rare tumor in an uncommon location. *Head Neck Oncol* 2010; 2: 2
- [139] Papacharalampous GX, Chrysovergis AI, Tsiambas E et al. Laryngeal paragangliomas – controversies in diagnosis and management. *J BUON* 2009; 14: 405–409
- [140] Pellitteri PK, Rinaldo A, Myssiorek D et al. Paragangliomas of the head and neck. *Oral Oncol* 2004; 40: 563–575
- [141] Rognone E, Rossi A, Conte M et al. Laryngeal schwannoma in an 8-year-old boy with inspiratory dyspnea. *Head Neck* 2007; 29: 972–975
- [142] Wong BLK, Bathala S, Grant D. Laryngeal schwannoma: a systematic review. *Eur Arch Otorhinolaryngol* 2017; 274: 25–34
- [143] Romak JJ, Neel HB 3rd, Ekbohm DC. Laryngeal Schwannoma: A Case Presentation and Review of the Mayo Clinic Experience. *J Voice* 2017; 31: 129 e115–129 e118
- [144] Ebmeyer J, Reineke U, Gehl HB et al. Schwannoma of the larynx. *Head Neck Oncol* 2009; 1: 24
- [145] Ayad JB, Nekro C, Rokhssi S et al. An unusual cause of high dysphagia: schwannoma of the preepiglottic space. *Pan Afr Med J* 2017; 28: 295
- [146] Tulli M, Bondi S, Bussi M. Voluminous laryngeal schwannoma excision with a mini-invasive external approach: a case report. *Acta Otorhinolaryngol Ital* 2017; 37: 242–244
- [147] Millas T, Granell J, Garrido L et al. Transoral robotic approach for laryngeal schwannoma. *Head Neck* 2015; 37: E70–E73
- [148] Liu J, Wong CF, Lim F et al. Glottic neurofibroma in an elderly patient: a case report. *J Voice* 2013; 27: 644–646
- [149] Dave SP, Farooq U, Civantos FJ. Management of advanced laryngeal and hypopharyngeal plexiform neurofibroma in adults. *Am J Otolaryngol* 2008; 29: 279–283
- [150] Mobashir MK, Mohamed AE, El-Anwar MW et al. Massive Plexiform Neurofibroma of the Neck and Larynx. *Int Arch Otorhinolaryngol* 2015; 19: 349–353
- [151] Gstottner M, Galvan O, Gschwendtner A et al. Solitary subglottic neurofibroma: a report of an unusual manifestation. *Eur Arch Otorhinolaryngol* 2005; 262: 705–707
- [152] Nakahira M, Nakatani H, Sawada S et al. Neurofibroma of the larynx in neurofibromatosis: preoperative computed tomography and magnetic resonance imaging. *Arch Otolaryngol Head Neck Surg* 2001; 127: 325–328
- [153] Friedrich RE, Korf B, Funsterer C et al. Growth type of plexiform neurofibromas in NF1 determined on magnetic resonance images. *Anticancer Res* 2003; 23: 949–952
- [154] Chinn SB, Collar RM, McHugh JB et al. Pediatric laryngeal neurofibroma: case report and review of the literature. *Int J Pediatr Otorhinolaryngol* 2014; 78: 142–147
- [155] Rahbar R, Litrovnik BG, Vargas SO et al. The biology and management of laryngeal neurofibroma. *Arch Otolaryngol* 2004; 130: 1400–1406
- [156] Nolte E, Kleinsasser O. Granular-Cell Tumors of the Larynx. *Hno* 1982; 30: 333–339
- [157] Gonik NJ, Zeltsman D, Smith LP. Complicated pediatric subglottic granular cell tumor with extensive intraluminal and extraluminal invasion. *Int J Pediatr Otorhi* 2014; 78: 1563–1565
- [158] Valdeperes A, Thomas-Arrizabalaga I, Alvarez-Ceballos L et al. Granular Cell Tumors of the Larynx: A Clinicopathologic Study of Five Patients. *J Voice*. 2019; DOI: 10.1016/j.jvoice.2019.04.017
- [159] Reiter R, Ruess J, Brosch S et al. Refractory Therapy Hoarseness in Granular Cell Tumor of the Vocal Cord. *Laryngo Rhino Otol* 2016; 95: 125–126
- [160] McIntyre CJ, Allen JL, Powell H et al. Novel surgical management of a laryngeal granular cell tumour. *BMJ Case Rep* 2015; 2015
- [161] Sproat R, Wong G, Rubin J. Granular Cell Tumour of the Larynx. *Head Neck Pathol* 2016; 10: 538–540
- [162] Park JH, Do NY, Cho SI et al. Granular cell tumor on larynx. *Clin Exp Otorhinolaryngol* 2010; 3: 52–55
- [163] Gonik NJ, Zeltsman D, Smith LP. Complicated pediatric subglottic granular cell tumor with extensive intraluminal and extraluminal invasion. *Int J Pediatr Otorhinolaryngol* 2014; 78: 1563–1565
- [164] Conley SF, Milbrath MM, Beste DJ. Pediatric Laryngeal Granular-Cell Tumor. *J Otolaryngol* 1992; 21: 450–453
- [165] Ting M, Roseby R, McAdam C. Subglottic infantile haemangioma: A rare but important consideration in young infants presenting with stridor. *J Paediatr Child Health* 2016; 52: 1111–1113
- [166] Heyduck A, Pickhard A, Brosch S et al. [Subglottic pathologies]. *Laryngorhinootologie* 2019; 98: 461–472
- [167] Darrow DH. Management of Infantile Hemangiomas of the Airway. *Otolaryngol Clin North Am* 2018; 51: 133–146
- [168] Mulliken JB, Fishman SJ, Burrows PE. Vascular anomalies. *Curr Probl Surg* 2000; 37: 517–584
- [169] Schwartz T, Faria J, Pawar S et al. Efficacy and rebound rates in propranolol-treated subglottic hemangioma: A literature review. *Laryngoscope* 2017; 127: 2665–2672
- [170] Rahbar R, Nicollas R, Roger G et al. The biology and management of subglottic hemangioma: Past, present, future. *Laryngoscope* 2004; 114: 1880–1891
- [171] Nocini R, Molteni G, Mattiuzzi C et al. Updates on larynx cancer epidemiology. *Chin J Cancer Res* 2020; 32: 18–25
- [172] Lopez F, Williams MD, Cardesa A et al. How phenotype guides management of non-conventional squamous cell carcinomas of the larynx? *Eur Arch Oto-Rhino-L* 2017; 274: 2709–2726
- [173] Lovato A, Staffieri A, Marino F et al. Immunohistochemical and HPV-related features of laryngeal adenosquamous carcinoma. *Am J Otolaryng* 2015; 36: 442–445
- [174] Thompson L. World Health Organization classification of tumours: pathology and genetics of head and neck tumours. *Ear Nose Throat J* 2006; 85: 74
- [175] Dubal PM, Unsal AA, Echanique KA et al. Laryngeal adenosquamous carcinoma: A population-based perspective. *Laryngoscope* 2016; 126: 858–863
- [176] Keelawat S, Liu CZ, Roehm PC et al. Adenosquamous carcinoma of the upper aerodigestive tract: a clinicopathologic study of 12 cases and review of the literature. *Am J Otolaryngol* 2002; 23: 160–168

- [177] Kusafuka K, Muramatsu K, Iida Y et al. MUC expression in adenosquamous carcinoma of the head and neck regions of Japanese patients: immunohistochemical analysis. *Pathol Int* 2014; 64: 104–114
- [178] Yoshimura Y, Mishima K, Obara S et al. Clinical characteristics of oral adenosquamous carcinoma: report of a case and an analysis of the reported Japanese cases. *Oral Oncol* 2003; 39: 309–315
- [179] Marioni G, Mariuzzi L, Gaio E et al. Lymphoepithelial carcinoma of the larynx. *Acta Oto-Laryngol* 2002; 122: 429–434
- [180] Kermani W, Belcadhi M, Sriha B et al. Epstein-Barr virus-associated lymphoepithelial carcinoma of the larynx. *Eur Ann Otorhinolaryngol* 2015; 132: 231–233
- [181] Andryk J, Freije JE, Schultz CJ et al. Lymphoepithelioma of the larynx. *Am J Otolaryngol* 1996; 17: 61–63
- [182] MacMillan C, Kapadia SB, Finkelstein SD et al. Lymphoepithelial carcinoma of the larynx and hypopharynx: Study of eight cases with relationship to Epstein-Barr virus and p53 gene alterations, and review of the literature. *Hum Pathol* 1996; 27: 1172–1179
- [183] Coskun BU, Cinar U, Sener BM et al. Lymphoepithelial carcinoma of the larynx. *Auris Nasus Larynx* 2005; 32: 189–193
- [184] Sone M, Nakashima T, Nagasaka T et al. Lymphoepithelioma-like carcinoma of the larynx associated with an Epstein-Barr viral infection. *Otolaryngol Head Neck* 1998; 119: 134–137
- [185] Iezzoni JC, Gaffey MJ, Weiss LM. The Role of Epstein-Barr-Virus in Lymphoepithelioma-Like Carcinomas. *American Journal of Clinical Pathology* 1995; 103: 308–315
- [186] Coskun BU, Cinar U, Sener BM et al. Lymphoepithelial carcinoma of the larynx. *Auris Nasus Larynx* 2005; 32: 189–193
- [187] Marioni G, Mariuzzi L, Gaio E et al. Lymphoepithelial carcinoma of the larynx. *Acta Otolaryngol* 2002; 122: 429–434
- [188] Ibrahimov M, Yilmaz M, Celal MH et al. Lymphoepithelial carcinoma of the larynx. *J Craniofac Surg* 2013; 24: 1049
- [189] Ferlito A, Weiss LM, Rinaldo A et al. Clinicopathological consultation. Lymphoepithelial carcinoma of the larynx hypopharynx, and trachea. *Ann Otol Rhinol Laryngol* 1997; 106: 437–444
- [190] Testa D, Guerra G, Conzo G et al. Glottic-Subglottic adenoid cystic carcinoma. A case report and review of the literature. *BMC Surg* 2013; 13: 548
- [191] Jones AV, Craig GT, Speight PM et al. The range and demographics of salivary gland tumours diagnosed in a UK population. *Oral Oncol* 2008; 44: 407–417
- [192] Dubal PM, Svider PF, Folbe AJ et al. Laryngeal adenoid cystic carcinoma: A population-based perspective. *Laryngoscope* 2015; 125: 2485–2490
- [193] Batsakis JG, Luna MA, el-Naggar AK. Nonsquamous carcinomas of the larynx. *Ann Otol Rhinol Laryngol* 1992; 101: 1024–1026
- [194] Ganly I, Patel SG, Coleman M et al. Malignant minor salivary gland tumors of the larynx. *Arch Otolaryngol Head Neck Surg* 2006; 132: 767–770
- [195] Del Negro A, Ichihara E, Tincani AJ et al. Laryngeal adenoid cystic carcinoma: case report. *Sao Paulo Med J* 2007; 125: 295–296
- [196] Idowu MO, Reiter ER, Powers CN. Adenoid cystic carcinoma: a pitfall in aspiration cytology of the thyroid. *Am J Clin Pathol* 2004; 121: 551–556
- [197] Brill LB 2nd, Kanner WA, Fehr A et al. Analysis of MYB expression and MYB-NFIB gene fusions in adenoid cystic carcinoma and other salivary neoplasms. *Mod Pathol* 2011; 24: 1169–1176
- [198] Saraydaroglu O, Coskun H, Kasap M. Unique presentation of adenoid cystic carcinoma in postcricoid region: a case report and review of the literature. *Head Neck Pathol* 2011; 5: 413–415
- [199] Liu W, Chen X. Adenoid cystic carcinoma of the larynx: a report of six cases with review of the literature. *Acta Otolaryngol* 2015; 135: 489–493
- [200] Avery CM, Moody AB, McKinna FE et al. Combined treatment of adenoid cystic carcinoma of the salivary glands. *Int J Oral Maxillofac Surg* 2000; 29: 277–279
- [201] Fordice J, Kershaw C, El-Naggar A et al. Adenoid cystic carcinoma of the head and neck: predictors of morbidity and mortality. *Arch Otolaryngol Head Neck Surg* 1999; 125: 149–152
- [202] Garden AS, Weber RS, Morrison WH et al. The influence of positive margins and nerve invasion in adenoid cystic carcinoma of the head and neck treated with surgery and radiation. *Int J Radiat Oncol Biol Phys* 1995; 32: 619–626
- [203] Chen AM, Bucci MK, Weinberg V et al. Adenoid cystic carcinoma of the head and neck treated by surgery with or without postoperative radiation therapy: prognostic features of recurrence. *Int J Radiat Oncol Biol Phys* 2006; 66: 152–159
- [204] Lang K, Baur M, Akbaba S et al. Intensity Modulated Radiotherapy (IMRT) + Carbon Ion Boost for Adenoid Cystic Carcinoma of the Minor Salivary Glands in the Oral Cavity. *Cancers (Basel)* 2018; 10
- [205] Kokemueller H, Eckardt A, Brachvogel P et al. Adenoid cystic carcinoma of the head and neck--a 20 years experience. *Int J Oral Maxillofac Surg* 2004; 33: 25–31
- [206] Alavi S, Namazie A, Calcaterra TC et al. Glandular carcinoma of the larynx: the UCLA experience. *Ann Otol Rhinol Laryngol* 1999; 108: 485–489
- [207] Mahlstedt K, Ussmuller J, Donath K. Malignant sialogenic tumours of the larynx. *J Laryngol Otol* 2002; 116: 119–122
- [208] Cohen J, Guillaumondegui OM, Batsakis JG et al. Cancer of the Minor Salivary-Glands of the Larynx. *Am J Surg* 1985; 150: 513–518
- [209] Prgomet D, Bilic M, Bumber Z et al. Mucoepidermoid carcinoma of the larynx: report of three cases. *Journal of Laryngology and Otology* 2003; 117: 998–1000
- [210] Bhagat S, Varshney S, Singh RK et al. Mucoepidermoid carcinoma of the larynx with transglottic involvement in a child: A case report. *Ent-Ear Nose Throat* 2012; 91: 533–535
- [211] Kleinsasser O. Tumors of the larynx and hypopharynx. Thieme Publishing Group; 1988
- [212] Ferlito A, Recher G, Bottin R. Mucoepidermoid Carcinoma of the Larynx – a Clinicopathological Study of 11 Cases with Review of the Literature. *Orl J Oto-Rhino-Lary* 1981; 43: 280–299
- [213] King W, Ko S, Miller D. Recurrent High-Grade Invasive Mucoepidermoid Carcinoma of Larynx: A Case Report and Review of the Literature. *Rare Tumors* 2016; 8: 6204
- [214] Gale N, Poljak M, Zidar N. Update from the 4th Edition of the World Health Organization Classification of Head and Neck Tumours: What is New in the 2017 WHO Blue Book for Tumours of the Hypopharynx, Larynx, Trachea and Parapharyngeal Space. *Head Neck Pathol* 2017; 11: 23–32
- [215] van der Laan TP, Plaat BE, van der Laan BF et al. Clinical recommendations on the treatment of neuroendocrine carcinoma of the larynx: A meta-analysis of 436 reported cases. *Head Neck* 2015; 37: 707–715
- [216] Ferlito A, Rinaldo A, Bishop JA et al. Paraneoplastic syndromes in patients with laryngeal neuroendocrine carcinomas: clinical manifestations and prognostic significance. *Eur Arch Otorhinolaryngol* 2016; 273: 533–536
- [217] Chung JH, Lee SS, Shim YS et al. A study of moderately differentiated neuroendocrine carcinomas of the larynx and an examination of non-neoplastic larynx tissue for neuroendocrine cells. *Laryngoscope* 2004; 114: 1264–1270
- [218] Feola T, Puliani G, Sesti F et al. Laryngeal Neuroendocrine Tumor With Elevated Serum Calcitonin: A Diagnostic and Therapeutic Challenge. Case Report and Review of Literature. *Front Endocrinol (Lausanne)* 2020; 11: 397

- [219] Machens A, Holzhausen HJ, Dralle H. Minimally invasive surgery for recurrent neuroendocrine carcinoma of the supraglottic larynx. *Eur Arch Otorhinolaryngol* 1999; 256: 242–246
- [220] Jadhav S, Basu S. Metastatic large cell neuroendocrine carcinoma of larynx: Individualizing tumor biology by dual tracer positron emission tomography/computed tomography ((68)Ga-DOTATATE and (18)F-fluorodeoxyglucose) molecular imaging and disease stabilization following (177)Lu-DOTATATE peptide receptor radionuclide therapy after initial progression on chemoradiotherapy. *World J Nucl Med* 2019; 18: 431–433
- [221] Ferlito A, Silver CE, Bradford CR et al. Neuroendocrine neoplasms of the larynx: an overview. *Head Neck* 2009; 31: 1634–1646
- [222] Kraus DH, Dubner S, Harrison LB et al. Prognostic factors for recurrence and survival in head and neck soft tissue sarcomas. *Cancer* 1994; 74: 697–702
- [223] Le Vay J, O'Sullivan B, Catton C et al. An assessment of prognostic factors in soft-tissue sarcoma of the head and neck. *Arch Otolaryngol Head Neck Surg* 1994; 120: 981–986
- [224] Pellitteri PK, Ferlito A, Bradley PJ et al. Management of sarcomas of the head and neck in adults. *Oral Oncol* 2003; 39: 2–12
- [225] Dubal PM, Svider PF, Kanumuri VV et al. Laryngeal chondrosarcoma: a population-based analysis. *Laryngoscope* 2014; 124: 1877–1881
- [226] Oliveira JF, Branquinho FA, Monteiro AR et al. Laryngeal chondrosarcoma—ten years of experience. *Braz J Otorhinolaryngol* 2014; 80: 354–358
- [227] Buda I, Hod R, Feinmesser R et al. Chondrosarcoma of the larynx. *Isr Med Assoc J* 2012; 14: 681–684
- [228] Merrot O, Gleizal A, Poupert M et al. Cartilaginous tumors of the larynx: endoscopic laser management using YAG/KTP. *Head Neck* 2009; 31: 145–152
- [229] Damiani V, Crosetti E, Rizzotto G et al. Well and intermediate differentiated laryngeal chondrosarcoma: toward conservative surgery? *Eur Arch Otorhinolaryngol* 2014; 271: 337–344
- [230] Gripp S, Pape H, Schmitt G. Chondrosarcoma of the larynx: the role of radiotherapy revisited—a case report and review of the literature. *Cancer* 1998; 82: 108–115
- [231] Hicks J, Flaitz C. Rhabdomyosarcoma of the head and neck in children. *Oral Oncol* 2002; 38: 450–459
- [232] Qualman SJ, Coffin CM, Newton WA et al. Intergroup Rhabdomyosarcoma Study: update for pathologists. *Pediatr Dev Pathol* 1998; 1: 550–561
- [233] Biegel JA, Nycum LM, Valentine V et al. Detection of the t(2;13)(q35;q14) and PAX3-FKHR fusion in alveolar rhabdomyosarcoma by fluorescence in situ hybridization. *Genes Chromosomes Cancer* 1995; 12: 186–192
- [234] Maheshwari GK, Baboo HA, Gopal U et al. Primary rhabdomyosarcoma of the larynx. *Indian J Otolaryngol Head Neck Surg* 2004; 56: 138–141
- [235] Reiter R, Brosch S, Smith E et al. Manifestation of Rheumatic Diseases in the Larynx. *Laryngo Rhino Otol* 2015; 94: 189–195
- [236] Speyer R, Speyer I, Heijnen MAM. Prevalence and relative risk of dysphonia in rheumatoid arthritis. *Journal of Voice* 2008; 22: 232–237
- [237] Fisher BA, Dolan K, Hastings L et al. Prevalence of subjective voice impairment in rheumatoid arthritis. *Clin Rheumatol* 2008; 27: 1441–1443
- [238] Roy N, Tanner K, Merrill RM et al. Descriptive Epidemiology of Voice Disorders in Rheumatoid Arthritis: Prevalence, Risk Factors, and Quality of Life Burden. *J Voice* 2016; 30: 74–87
- [239] Pradhan P, Bhardwaj A, Venkatachalam VP. Bilateral Cricoarytenoid Arthritis: A Cause of Recurrent Upper Airway Obstruction in Rheumatoid Arthritis. *Malays J Med Sci* 2016; 23: 89–91
- [240] Murano E, Hosako-Naito Y, Tayama N et al. Bamboo node: Primary vocal fold lesion as evidence of autoimmune disease. *Journal of Voice* 2001; 15: 441–450
- [241] Beirith SC, Ikino CMY, Pereira IA. Laryngeal involvement in rheumatoid arthritis. *Braz J Otorhinolaryngol* 2013; 79: 233–238
- [242] Loukili NH, Pettorin C, Noel E et al. Type 1 autoimmune hepatitis revealed by a dysphonia related to cricoarytenoid arthritis. *QJM* 2003; 96: 171–172
- [243] Seve P, Poupert M, Bui-Xuan C et al. Cricoarytenoid arthritis in Sjogren's syndrome. *Rheumatology International* 2005; 25: 301–302
- [244] Nanke Y, Kotake S, Yonemoto K et al. Cricoarytenoid arthritis with rheumatoid arthritis and systemic lupus erythematosus. *J Rheumatol* 2001; 28: 624–626
- [245] Habib MA. Intra-articular steroid injection in acute rheumatoid arthritis of the larynx. *J Laryngol Otol* 1977; 91: 909–910
- [246] Kerstens PJ, Boerbooms AM, Jeurissen ME et al. Accelerated nodulosis during low dose methotrexate therapy for rheumatoid arthritis. An analysis of ten cases. *J Rheumatol* 1992; 19: 867–871
- [247] Lanks CW, Van Natta TL, Hsia DW. Primary Laryngotracheal Amyloidosis With Bilateral Vocal Cord Involvement and Associated Bronchiectasis. *J Bronchology Interv Pulmonol* 2016; 23: 347–349
- [248] Ma L, Bandarchi B, Sasaki C et al. Primary localized laryngeal amyloidosis: report of 3 cases with long-term follow-up and review of the literature. *Arch Pathol Lab Med* 2005; 129: 215–218
- [249] Ding L, Li W, Wang K et al. Primary tracheobronchial amyloidosis in China: analysis of 64 cases and a review of literature. *J Huazhong Univ Sci Technolog Med Sci* 2010; 30: 599–603
- [250] Yakupova EI, Bobyleva LG, Vikhlyantsev IM et al. Congo Red and amyloids: history and relationship. *Bioscience Rep* 2019; 39
- [251] Piazza C, Cavaliere S, Foccoli P et al. Endoscopic management of laryngo-tracheobronchial amyloidosis: a series of 32 patients. *Eur Arch Oto-Rhino-L* 2003; 260: 349–354
- [252] Monroe AT, Walia R, Zlotnicki RA et al. Tracheobronchial amyloidosis: a case report of successful treatment with external beam radiation therapy. *Chest* 2004; 125: 784–789
- [253] Salato VK, Hacker-Foegen MK, Lazarova Z et al. Role of intramolecular epitope spreading in pemphigus vulgaris. *Clin Immunol* 2005; 116: 54–64
- [254] Mahoney MG, Wang Z, Rothenberger K et al. Explanations for the clinical and microscopic localization of lesions in pemphigus foliaceus and vulgaris. *J Clin Invest* 1999; 103: 461–468
- [255] Komai A, Amagai M, Ishii K et al. The clinical transition between pemphigus foliaceus and pemphigus vulgaris correlates well with the changes in autoantibody profile assessed by an enzyme-linked immunosorbent assay. *Brit J Dermatol* 2001; 144: 1177–1182
- [256] Schmidt E, Goebeler M, Zillikens D. Rituximab in Severe Pemphigus. *Ann NY Acad Sci* 2009; 1173: 683–691
- [257] Lee J, Lundgren DK, Mao X et al. Antigen-specific B-cell depletion for precision therapy of mucosal pemphigus vulgaris. *J Clin Invest*. 2020; DOI: 10.1172/JCI138416
- [258] Ellebrecht CT, Bhoj VG, Nace A et al. Reengineering chimeric antigen receptor T cells for targeted therapy of autoimmune disease. *Science* 2016; 353: 179–184
- [259] Wojciechowska J, Krajewski W, Krajewski P et al. Granulomatosis With Polyangiitis in Otolaryngologist Practice: A Review of Current Knowledge. *Clin Exp Otorhinolaryngol* 2016; 9: 8–13
- [260] Alam DS, Seth R, Sindwani R et al. Upper airway manifestations of granulomatosis with polyangiitis. *Cleve Clin J Med* 2012; 79: S16–S21
- [261] Belloso A, Estrach C, Keith AO. Supraglottic stenosis in localized Wegener granulomatosis. *Ear Nose Throat J* 2008; 87: E11–E14
- [262] Radic M, Kaliterna DM, Radic J. Drug-induced vasculitis: a clinical and pathological review. *Neth J Med* 2012; 70: 12–17

- [263] Leavitt RY, Fauci AS, Bloch DA et al. The American College of Rheumatology 1990 criteria for the classification of Wegener's granulomatosis. *Arthritis Rheum* 1990; 33: 1101–1107
- [264] Holle JU, Gross WL, Holl-Ulrich K et al. Prospective long-term follow-up of patients with localised Wegener's granulomatosis: does it occur as persistent disease stage? *Ann Rheum Dis* 2010; 69: 1934–1939
- [265] Trimarchi M, Sinico RA, Teggi R et al. Otorhinolaryngological manifestations in granulomatosis with polyangiitis (Wegener's). *Autoimmunity Reviews* 2013; 12: 501–505
- [266] Smith E, Reiter R, Lindemann J et al. Dysphonia as a Symptom of Sarcoidosis. *Laryngo Rhino Otol* 2014; 93: 115–116
- [267] Wu TJ, Lewis SM, Woo P. Neurosarcoidosis Presenting Initially as Idiopathic Vocal Cord Paralysis. *Ann Oto Rhinol Laryn* 2019; 128: 157–161
- [268] Strychowsky JE, Vargas SO, Cohen E et al. Laryngeal sarcoidosis: Presentation and management in the pediatric population. *Int J Pediatr Otorhi* 2015; 79: 1382–1387
- [269] Morgenthau AS, Teirstein AS. Sarcoidosis of the upper and lower airways. *Expert Rev Resp Med* 2011; 5: 823–833
- [270] Edriss H, Kelley JS, Demke J et al. Sinonasal and Laryngeal Sarcoidosis- An Uncommon Presentation and Management Challenge. *Am J Med Sci* 2019; 357: 93–102
- [271] Pearson CM, Kline HM, Newcomer VD. Relapsing polychondritis. *N Engl J Med* 1960; 263: 51–58
- [272] Mathew SD, Battafarano DF, Morris MJ. Relapsing polychondritis in the Department of Defense population and review of the literature. *Semin Arthritis Rheum* 2012; 42: 70–83
- [273] Buscatti IM, Giacomini MFA, Silva MFC et al. Laryngotracheal stenosis requiring emergency tracheostomy as the first manifestation of childhood-relapsing polychondritis. *Acta Reumatol Port* 2013; 38: 208–211
- [274] McAdam LP, O'Hanlan MA, Bluestone R et al. Relapsing polychondritis: prospective study of 23 patients and a review of the literature. *Medicine (Baltimore)* 1976; 55: 193–215
- [275] Rafeq S, Trentham D, Ernst A. Pulmonary manifestations of relapsing polychondritis. *Clin Chest Med* 2010; 31: 513–518
- [276] Lang B, Rothenfusser A, Lanchbury JS et al. Susceptibility to Relapsing Polychondritis Is Associated with Hla-Dr4. *Arthritis Rheum* 1993; 36: 660–664
- [277] Zeuner M, Straub RH, Rauh G et al. Relapsing polychondritis: Clinical and immunogenetic analysis of 62 patients. *Journal of Rheumatology* 1997; 24: 96–101
- [278] Foidart JM, Martin GR, Abe S et al. Antibodies to Type-2 Collagen and Circulating Immune-Complexes in Relapsing Polychondritis. *Clin Res* 1978; 26: A376–A376
- [279] Hansson AS, Heinegard D, Piette JC et al. The occurrence of autoantibodies to matrilin 1 reflects a tissue-specific response to cartilage of the respiratory tract in patients with relapsing polychondritis. *Arthritis Rheum* 2001; 44: 2402–2412
- [280] Stabler T, Piette JC, Chevalier X et al. Serum cytokine profiles in relapsing polychondritis suggest monocyte/macrophage activation. *Arthritis Rheum* 2004; 50: 3663–3667
- [281] Paulsson M, Heinegard D. Radioimmunoassay of the 148-Kilodalton Cartilage Protein – Distribution of the Protein among Bovine-Tissues. *Biochem J* 1982; 207: 207–213
- [282] Spraggs PDR, Tostevin PMJ, Howard DJ. Management of laryngotracheobronchial sequelae and complications of relapsing polychondritis. *Laryngoscope* 1997; 107: 936–941
- [283] Trentham DE, Le CH. Relapsing polychondritis. *Ann Intern Med* 1998; 129: 114–122
- [284] Dion J, Costedoat-Chalumeau N, Sene D et al. Relapsing Polychondritis Can Be Characterized by Three Different Clinical Phenotypes: Analysis of a Recent Series of 142 Patients. *Arthritis Rheumatol* 2016; 68: 2992–3001
- [285] Frikha F, Bahloul Z. [Destructive chronic arthritis revealing a relapsing polychondritis]. *Pan Afr Med J* 2014; 17: 59
- [286] Damiani JM, Levine HL. Relapsing polychondritis--report of ten cases. *Laryngoscope* 1979; 89: 929–946
- [287] Michet CJ Jr., McKenna CH, Luthra HS et al. Relapsing polychondritis. Survival and predictive role of early disease manifestations. *Ann Intern Med* 1986; 104: 74–78
- [288] Luthra HS, McKenna CH, Terasaki PI. Lack of association of HLA-A and B locus antigens with relapsing polychondritis. *Tissue Antigens* 1981; 17: 442–443
- [289] Shimizu J, Oka H, Yamano Y et al. Cutaneous manifestations of patients with relapsing polychondritis: an association with extracutaneous complications. *Clin Rheumatol* 2016; 35: 781–783
- [290] Greco A, Gallo A, Fusconi M et al. Cogan's syndrome: an autoimmune inner ear disease. *Autoimmun Rev* 2013; 12: 396–400
- [291] Greco A, Gallo A, Fusconi M et al. Bell's palsy and autoimmunity. *Autoimmun Rev* 2012; 12: 323–328
- [292] Kent PD, Michet CJ Jr., Luthra HS. Relapsing polychondritis. *Curr Opin Rheumatol* 2004; 16: 56–61
- [293] Hennessey JV. Riedel's Thyroiditis: A Clinical Review. *J Clin Endocr Metab* 2011; 96: 3031–3041
- [294] Fatourechi MM, Hay ID, McIver B et al. Invasive Fibrous Thyroiditis (Riedel Thyroiditis): The Mayo Clinic Experience, 1976-2008. *Thyroid* 2011; 21: 765–772
- [295] Ozgen A, Cila A. Riedel's thyroiditis in multifocal fibrosclerosis: CT and MR imaging findings. *Am J Neuroradiol* 2000; 21: 320–321
- [296] Papi G, LiVolsi VA. Current concepts on Riedel thyroiditis. *Am J Clin Pathol* 2004; 121: S50–S63
- [297] Remerand G, Boespflug-Tanguy O, Tonduti D et al. Expanding the phenotypic spectrum of Allan-Herndon-Dudley syndrome in patients with SLC16A2 mutations. *Dev Med Child Neurol* 2019; 61: 1439–1447
- [298] Dumitrescu AM, Liao XH, Best TB et al. A novel syndrome combining thyroid and neurological abnormalities is associated with mutations in a monocarboxylate transporter gene. *Am J Hum Genet* 2004; 74: 168–175
- [299] Pennock GD, Raya TE, Bahl JJ et al. Cardiac effects of 3,5-diiodothyronopropionic acid, a thyroid hormone analog with inotropic selectivity. *J Pharmacol Exp Ther* 1992; 263: 163–169
- [300] Moreno M, de Lange P, Lombardi A et al. Metabolic effects of thyroid hormone derivatives. *Thyroid* 2008; 18: 239–253
- [301] Hartley MD, Kirkemo LL, Banerji T et al. A Thyroid Hormone-Based Strategy for Correcting the Biochemical Abnormality in X-Linked Adrenoleukodystrophy. *Endocrinology* 2017; 158: 1328–1338
- [302] Kersseboom S, Horn S, Visser WE et al. In Vitro and Mouse Studies Supporting Therapeutic Utility of Triiodothyroacetic Acid in MCT8 Deficiency. *Mol Endocrinol* 2014; 28: 1961–1970
- [303] Braun D, Schweizer U. Efficient Activation of Pathogenic DeltaPhe501 Mutation in Monocarboxylate Transporter 8 by Chemical and Pharmacological Chaperones. *Endocrinology* 2015; 156: 4720–4730
- [304] Braun D, Schweizer U. The Chemical Chaperone Phenylbutyrate Rescues MCT8 Mutations Associated With Milder Phenotypes in Patients With Allan-Herndon-Dudley Syndrome. *Endocrinology* 2017; 158: 678–691
- [305] Rastogi MV, LaFranchi SH. Congenital hypothyroidism. *Orphanet J Rare Dis* 2010; 5
- [306] Harris KB, Pass KA. Increase in congenital hypothyroidism in New York State and in the United States (vol 91, pg 268, 2007). *Mol Genet Metab* 2008; 94: 140–140

- [307] Zhan JY, Qin YF, Zhao ZY. Neonatal screening for congenital hypothyroidism and phenylketonuria in China. *World J Pediatr* 2009; 5: 136–139
- [308] Lania A, Persani L, Beck-Peccoz P. Central hypothyroidism. *Pituitary* 2008; 11: 181–186
- [309] Wells SA Jr., Asa SL, Dralle H et al. Revised American Thyroid Association guidelines for the management of medullary thyroid carcinoma. *Thyroid* 2015; 25: 567–610
- [310] Pacini F, Castagna MG, Brilli L et al. Thyroid cancer: ESMO Clinical Practice Guidelines for diagnosis, treatment and follow-up. *Ann Oncol* 2012; 23: vii110–vii119
- [311] Carlson KM, Dou S, Chi D et al. Single missense mutation in the tyrosine kinase catalytic domain of the RET protooncogene is associated with multiple endocrine neoplasia type 2B. *Proc Natl Acad Sci U S A* 1994; 91: 1579–1583
- [312] Mulligan LM, Kwok JB, Healey CS et al. Germ-line mutations of the RET proto-oncogene in multiple endocrine neoplasia type 2A. *Nature* 1993; 363: 458–460
- [313] Thomas CM, Asa SL, Ezzat S et al. Diagnosis and pathologic characteristics of medullary thyroid carcinoma-review of current guidelines. *Curr Oncol* 2019; 26: 338–344
- [314] Perros P, Boelaert K, Colley S et al. Guidelines for the management of thyroid cancer. *Clin Endocrinol (Oxf)* 2014; 81: 1–122
- [315] Tuttle RM, Ball DW, Byrd D et al. Medullary carcinoma. *J Natl Compr Canc Netw* 2010; 8: 512–530
- [316] Costante G, Meringolo D, Durante C et al. Predictive value of serum calcitonin levels for preoperative diagnosis of medullary thyroid carcinoma in a cohort of 5817 consecutive patients with thyroid nodules. *J Clin Endocrinol Metab* 2007; 92: 450–455
- [317] Biesinger E, Bootz F, Weber B. Life saving glance diagnosis in type IIb multiple endocrine neoplasia. *Laryngorhinootologie* 1992; 71: 50–52
- [318] Wells SA Jr., Gosnell JE, Gagel RF et al. Vandetanib for the treatment of patients with locally advanced or metastatic hereditary medullary thyroid cancer. *J Clin Oncol* 2010; 28: 767–772
- [319] Tsang VH, Robinson BG, Learoyd DL. The safety of vandetanib for the treatment of thyroid cancer. *Expert Opin Drug Saf* 2016; 15: 1107–1113
- [320] Robinson BG, Paz-Ares L, Krebs A et al. Vandetanib (100 mg) in patients with locally advanced or metastatic hereditary medullary thyroid cancer. *J Clin Endocrinol Metab* 2010; 95: 2664–2671
- [321] Elisei R, Schlumberger MJ, Muller SP et al. Cabozantinib in progressive medullary thyroid cancer. *J Clin Oncol* 2013; 31: 3639–3646
- [322] Sherman SI, Cohen EEW, Schoffski P et al. Efficacy of cabozantinib (Cabo) in medullary thyroid cancer (MTC) patients with RAS or RET mutations: Results from a phase III study. *Journal of Clinical Oncology* 2013; 31
- [323] Larouche V, Akirov A, Thomas CM et al. A primer on the genetics of medullary thyroid cancer. *Curr Oncol* 2019; 26: 389–394