

Bindehautinfektionen

P. Steven, L. M. Heindl

Zentrum für Augenheilkunde, Uniklinik Köln

Infektionen der Bindehaut gehören zu den häufigsten Augenerkrankungen weltweit. Hierbei reicht das Spektrum der Erreger von Bakterien über Viren und Pilzen bis hin zu Parasiten. Regionale Unterschiede beeinflussen die Krankheitshäufigkeit, wobei zum Beispiel parasitäre Erkrankungen oder Pilzkonjunktividen in mitteleuropäischen Breiten eher selten sind.

Im diesem Beitrag werden die unterschiedlichen Erregergruppen systematisch beschrieben zusammen mit der jeweiligen Symptomatik, Diagnostik sowie der Behandlung und Prognose.

Bakterielle Konjunktivitis

Zusammenfassung

Bakterielle Infektionen der Konjunktiven sind häufig und werden oft von Nicht-Augenärzten behandelt. Vor allem bei Kindern tritt eine Infektion sehr häufig auf und wird daher primär durch den Pädiater mittels antibiotischer Augentropfen therapiert.

Epidemiologie und Ätiologie

Epidemiologie. Für Deutschland gibt es keine epidemiologischen Daten in Bezug auf die Häufigkeit bakterieller Bindehautentzündungen. Für die USA wurden für das Jahr 2005 jedoch ca. 4 Mio. Behandlungsfälle geschätzt, wobei nahezu ein Viertel auf Kinder im Alter zwischen 0 und 2 Jahre entfielen, knapp 30% auf Kinder im Alter von 3–9 Jahre und knapp 15% auf Kinder und Jugendliche bis 19 Jahre [1].

Nur 35% der Erkrankungen betreffen Erwachsene. Daher erfolgt die Behandlung der bakteriellen Konjunktivitis oft durch Kinder- und Allgemeinärzte mittels antibiotischer Augentropfen.

Ätiologie. Die Augenoberfläche verfügt über ein äußerst wirksames Abwehrsystem, das sich aus Komponenten des angeborenen und des erworbenen Immunsystems zusammensetzt. So können zum Beispiel Muzine und antimikrobielle Peptide des Tränenfilms

Abkürzungen

HSV	Herpes-simplex-Virus
KCE	Keratoconjunctivitis epidemica
MRSA	methicillinresistenter Staphylococcus aureus
PCR	Polymerase Chain Reaction/Polymerase-Kettenreaktion
PKF	pharyngokonjunktivales Fieber

und des Bindehautepithels direkt bakterio-statische Effekte erzielen. Sezernierte Immunglobuline unterstützen diese oberflächenlokalisierte Abwehr. Sollten Erreger die Schleimhautbarriere durchbrechen, ist das diffuse und organisierte Konjunktiva-assoziierte lymphatische Gewebe als weitere funktionelle Barriere an der Erregerabwehr beteiligt.

Aufgrund dieses hochwirksamen Immunsystems ist die sog. kommensale Flora der Augenoberfläche, die vor allem aus Staphylococcus epidermidis, Diphtheroiden Stäbchen und Propionibacterium acnes besteht, für das Auge meistens gefahrlos.

Unter bestimmten Bedingungen können jedoch diese an sich harmlosen Bakterien oder andere Pathogene die Schleimhautbarriere erleichtert durchbrechen. Risikofaktoren für eine bakterielle Konjunktivitis s. Checkliste.

Checkliste

Risikofaktoren für eine bakterielle Konjunktivitis

- trockenes Auge
- Bindehautvernarbungen (vernarbendes Schleimhautpemphigoid, Stevens-Johnson-Syndrom)
- okuläre Graft-versus-Host-Erkrankung
- reduzierte Lidschlagfrequenz
- Lagophthalmus
- Exophthalmus
- immunsuppressive Therapie (z. B. topische oder systemische Steroide)
- immunsupprimierende Erkrankungen (z. B. Malignome)
- Mangelernährung
- Tränenwegsverschlüsse
- operative Eingriffe an der Augenoberfläche
- Bestrahlung
- Trauma

■ Typische bakterielle Erreger

Zu den häufigsten Erregern der bakteriellen Konjunktivitis gehören *Staphylococcus aureus*, *Moraxella species*, *Staphylococcus epidermidis* und Enterobakterien wie *Proteus mirabilis*, *Pseudomonas species*, *Klebsiella pneumoniae* und *Serratia marcescens*.

Überblick

Die häufigsten Erreger der bakteriellen Konjunktivitis

- *Staphylococcus aureus*
- *Moraxella species*
- *Staphylococcus epidermidis* und
- Enterobakterien wie *Proteus mirabilis*, *Pseudomonas species*, *Klebsiella pneumoniae* und *Serratia marcescens*

Typische Erreger der bakteriellen Konjunktivitis bei Kindern

- *Streptococcus pneumoniae*
- *Haemophilus influenzae*

Erreger der Neugeborenenkonjunktivitis (*Ophthalmia neonatorum*)

- *Neisseria gonorrhoeae*
- β -hämolyisierende Streptokokken
- *Chlamydia trachomatis*
- Herpesviren

Streptococcus pneumoniae und *Haemophilus influenzae* sind typische Erreger von bakteriellen Konjunktividen bei Kindern.

Bei der Neugeborenenkonjunktivitis (*Ophthalmia neonatorum*) spielen vor allem **sexuell übertragbare** Erreger wie *Neisseria gonorrhoeae* oder *Chlamydia trachomatis* (neben Herpesviren) eine Rolle.

In den vergangenen Jahren wurde eine Zunahme an MRSA-Infektionen der Bindehaut beobachtet. Insbesondere bei Patienten aus Pflegeeinrichtungen, aber auch zunehmend in der restlichen Bevölkerung, werden Abstrichnachweise erbracht. Bei *Staphylococcus aureus*-positiven Abstrichen liegt die Inzidenz von MRSA zwischen 17–30%.

Als besondere Erreger gelten Chlamydien, da sie nur mittels spezieller Verfahren nachgewiesen werden können. Bedeutsam sind in nordeuropäischen Regionen vor allem Chlamydien der Spezies *Chlamydia trachomatis* Serovar D–K, die eine Einschlusskörperchen-Konjunktivitis bei Neugeborenen und Erwachsenen auslösen können.

Weltweit kommt es jährlich zu 89 Mio. Neuerkrankungen mit Chlamydien, vor allem in Entwicklungsländern. Ein Großteil der Infektionen, das sog. Trachom, wird durch die Serovare A–C verursacht; ergänzend verursachen die Serovare L1–3 ein Lymphogranuloma venereum.

Das Trachom gehört weiterhin nach der Katarakt zu den **weltweit häufigsten** Erblindungsursachen, betrifft sehr häufig Kinder und ist zumeist mit einem Mangel an Wasser, niedrigem sozioökonomischen Status und schlechter Hygiene assoziiert.

Das Trachom wird in 5 Stadien eingeteilt:

1. Follikuläre Konjunktivitis mit mindestens 5 Follikeln > 0,5 mm in der oberen tarsalen Konjunktiva.
2. Starke trachomassozierte Konjunktivitis mit Verdickung der tarsalen Konjunktiva.
3. Vernarbende Konjunktivitis der tarsalen Konjunktiva.
4. Trichiasis, wobei mindestens eine Wimper den Augapfel berührt.
5. Korneale Trübung.

Überblick

Stadieneinteilung des Trachoms

1. folliculäre Konjunktivitis mit mindestens 5 Follikeln > 0,5 mm in der oberen tarsalen Konjunktiva
2. starke trachomassozierte Konjunktivitis mit Verdickung der tarsalen Konjunktiva
3. Vernarbende Konjunktivitis der tarsalen Konjunktiva
4. Trichiasis, wobei mindestens eine Wimper den Augapfel berührt
5. korneale Trübung

Checkliste

Übertragungswege bakterieller Erreger

- Hände
- traumatische Fremdkörper
- Kontaktlinsen
- kontaminierte Augentropfen und -salben
- über die angrenzende Gesichtshaut/über das Augenlid
- iatrogen: okuläre oder periokuläre Eingriffe
- selten: systemische Übertragung über den Blutkreislauf

Chlamydien sind obligat intrazellulär wachsende Bakterien, die selbst keinen eigenen Stoffwechsel besitzen und daher auf den Stoffwechsel der Wirtszelle zurückgreifen. Ein Nachweis ist daher nur mittels einer zellulären Probengewinnung oder standardisiert über eine PCR-Untersuchung zu führen.

Die in Deutschland am häufigsten nachgewiesenen Chlamydien der Serovare D–K werden in der Regel **sexuell übertragen** und verlaufen oft **klinisch inapparent**. Problematisch ist diese Erkrankung deswegen, da sie durch eine chronische Entzündung der Geschlechtsorgane zur Infertilität führen kann.

In Deutschland werden Chlamydien bei sexuell aktiven jungen Frauen in bis zu 19% der Fälle nachgewiesen [2], die Erkrankung ist in Deutschland jedoch **nicht** meldepflichtig.

Bei infizierten Schwangeren tritt in 60–70% der Fälle eine Chlamydienkonjunktivitis des Neugeborenen auf. Um dies zu vermeiden werden Schwangere in Deutschland im Rahmen von Vorsorgeuntersuchungen auf Chlamydien gescreent.

Übertragungswege. Die bakteriellen Erreger gelangen über die unterschiedlichsten Wege auf die Augenoberfläche, wobei vor allem die Übertragung über Finger, durch traumatische Fremdkörper und mittels Kontaktlinsen zahlenmäßig von großer Bedeutung sind.

Eine Übertragung kann außerdem durch kontaminierte Augentropfen und -salben, über die angrenzende Gesichtshaut, das Augenlid oder iatrogen durch okuläre oder periokuläre Eingriffe erfolgen. In seltenen Fällen ist auch eine systemische Übertragung über den Blutkreislauf möglich.

Inkubations- und Transmissionszeit schwanken abhängig vom Erreger, sie liegen aber im Mittel bei ca. 1 Woche.

Symptomatik

Bezüglich Symptomatik und Verlauf werden bakterielle Konjunktivitiden in hyperakute, akute und chronische Formen eingeteilt. Alle Formen beginnen zunächst in der Frühphase mit einer serösen Sekretion, die dann durch Zunahme von sezernierten Muzinen in eine mukoiden und schließlich in eine eitriges Sekretion übergeht (Abb. 1).

Die eitriges Komponente beruht dabei auf einer massiven Anflutung von Granulozyten in die Bindehaut mit folgendem Durchtritt durch das Bindehautepithel auf die Augenoberfläche. Das eitriges Sekret besteht aus Mukus, Granulozyten und Erregern und zudem aus Zelldetritus abgestorbener Epithelzellen und anderen Immunzellen wie Makrophagen und Lymphozyten.

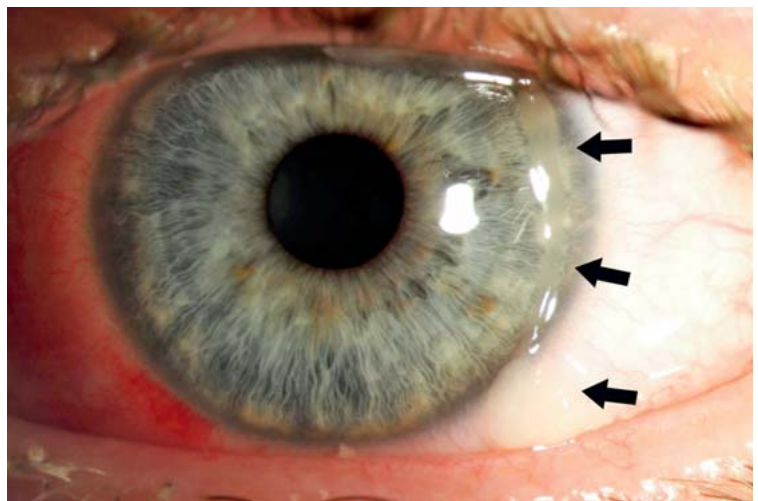


Abb. 1 Akute bakterielle Konjunktivitis mit mukopurulenter Sekretion (Pfeile).

Checkliste

Typische klinische Zeichen einer bakteriellen Konjunktivitis sind

- seröse, mukopurulente oder purulente Sekretion
- gerötete und ödematöse Lider und Lidkanten
- verklebte Wimpern
- gerötete Konjunktiven
- Chemosis
- Bindehautfollikel
- Papillen
- Membranen und Pseudomembranen

Weitere klinische Zeichen sind gerötete und ödematöse Lider und Lidkanten, verklebte Wimpern, gerötete Konjunktiven, Chemosis, Bindehautfollikel und Papillen. Weiterhin können Membranen und Pseudomembranen auftreten.

Echte Membranen sind mit dem darunterliegenden Epithel verbunden, sodass eine Entfernung zu einer blutenden Wunde führt. Pseudomembranen hingegen können ohne Epithelschaden entfernt werden [3].

Hyperakute Form. Die hyperakute Form ist insgesamt eher selten und durch ein sehr schnelles Auftreten, massive eitrig-sekretorische Entzündung und starke Schmerzen charakterisiert. Typische Erreger sind *Neisseria gonorrhoeae* oder *Neisseria meningitidis*. Hier ist ein Abstrich und ein unverzüglicher Therapiebeginn immer **obligat** (s. auch Diagnostik).

Die Gonokokken-Konjunktivitis bei Neugeborenen (Gonoblenorrhoe) tritt aufgrund einer obligaten Gonokokkenuntersuchung der Mutter im Rahmen der Schwangerschaftsvorsorge in Deutschland **eher selten** auf.

Akute Form. Die akute Form zeigt eine weniger dramatische Klinik, mit Augenrötung, mukopurulentem Sekret und moderaten Schmerzen. Es können ein oder beide Augen betroffen sein.

Chronische Form. Von einer chronischen bakteriellen Konjunktivitis spricht man bei einer Dauer von über 4 Wochen oder ständigen Rezidiven mit sehr kurzen reizfreien Intervallen. Das bakterielle Erregerspektrum reicht von Staphylokokken über tränenwegslokalisierte Actinomyceten bis hin zu Chlamydien.

Diagnostik

Typische klinische Zeichen einer bakteriellen Konjunktivitis sind wie oben schon beschrieben: seröses, mukopurulent oder purulentes Sekret, (Blepharo-)Konjunktivitis mit verklebten Wimpern, Papillen, Follikel, Pseudomembranen oder Membranen und Schmerzen. Zum Teil ist eine korneale Beteiligung vorhanden; hier wird auf den entsprechenden Beitrag zu infektiösen Hornhauterkrankungen verwiesen.

Konjunktivale Zeichen wie Papillen oder Follikel sind primär unspezifische Zeichen, die nur bedingt bei der Diagnostik helfen. Beide kommen bei diversen entzündlichen Erkrankungen der Bindehaut (trockenes Auge, okuläre Allergie, bakterielle und virale Infektionen sowie als toxische Reaktion, z. B. gegen Augentropfen) vor und sind daher nicht pathognomonisch für einzelne Erkrankungen.

Zur Diagnosesicherung ist daher nur ein Erregernachweis geeignet, der mit einer mikrobiologischen Untersuchung eines Bindehautabstrichs durchgeführt wird. Da diese Abstriche bei bis zu 65% der Fälle negativ ausfallen und gewöhnliche bakterielle Konjunktivitiden eine hohe Spontanheilungsrate aufweisen, sind Abstriche **nicht** bei jedem Patienten notwendig.

Bei bestimmten Patienten, z. B. bei **Neugeborenen** und **immunsupprimierten Patienten**, wird jedoch ein Abstrich immer empfohlen (s. Zielgerichtete Diagnostik). Dabei ist darauf zu achten, neben klassischen Bakterien auch an Erreger zu denken, die mit Spezialuntersuchungen (z. B. PCR bei Chlamydien) nachgewiesen werden müssen. Zudem sollte immer eine Resistenzbestimmung erfolgen.

Die Gewinnung von Material für eine Chlamydien-PCR muss dabei nicht mehr mit einem z. T. blutigen Bürstenabstrich zur Gewinnung von Epithelzellen erfolgen, sondern kann mittlerweile mit einem speziellen Abstrichtupfer und Medium auch atraumatisch-oberflächlich erfolgen [4].

Zielgerichtete Diagnostik

Ein Bindehautabstrich ist sinnvoll bei

- Neugeborenen
- immunsupprimierten Patienten
- Patienten mit hyperakuter Konjunktivitis
- Patienten mit chronischer Konjunktivitis
- Patienten mit folliculärer Konjunktivitis (Chlamydien-PCR)
- Patienten aus Pflegeheimen oder bei bekannter MRSA-Infektion

Therapie

Die Therapie der bakteriellen Konjunktivitis findet in den meisten Fällen **ohne** genaue Kenntnis des verursachenden Erregers statt. In der Regel wird ein Breitspektrum-Antibiotikum topisch in Form von Augentropfen oder Augensalben appliziert. Obwohl eine bakterielle Konjunktivitis zumeist spontan in 5 Tagen abheilt, konnte in diversen Studien gezeigt werden, dass eine bakterielle Therapie zu einer schnelleren klinischen Befundbesserung und zu einer früheren Ausheilung führt und daher standardmäßig erfolgen sollte.

Die Wahl des Antibiotikums richtet sich nach verschiedenen Kriterien wie Patientensicherheit, Erregerverdacht, Preis und Nebenwirkungen. Grundsätzlich sind Breitspektrum-Antibiotika bei Therapiebeginn ohne Erregernachweis zu bevorzugen (Tab. 1).

Man unterscheidet insgesamt bakteriostatische von bakteriziden Antibiotika. Bei den bakteriostatischen Antibiotika sind das Azithromycin, Chloramphenicol und Trimethoprim zu nennen. Azithromycin wird 2-mal pro Tag über 3 Tage gegeben und ist daher sehr anwenderfreundlich, außerdem für Kinder ab dem 2. Lebensjahr zugelassen. Trimethoprim wird oft mit dem bakteriziden Antibiotikum Polymyxin B appliziert um die Wirksamkeit von Trimethoprim gegen

Staph. aureus mit der von Polymyxin B gegen gramnegative Erreger zu kombinieren. Aminoglykoside (Gentamicin, Tobramycin, Neomycin) wirken gegen gramnegative Erreger (Haemophilus, Enterobacter, Klebsiella, Proteus, Serratia, etc.) und insbesondere gegen Pseudomonas (nicht Neomycin) und Staphylokokken. Fluorchinolone (Ofloxacin, Levofloxacin, Moxifloxacin) weisen eine gute Wirksamkeit gegenüber Staphylokokken und Streptokokken auf.

Bei vorliegendem Erregernachweis (mit Resistenzbestimmung) sollte immer eine **Therapieüberprüfung** und ggf. **Anpassung** erfolgen.

Chlamydieninfektionen. Bei Vorliegen einer Chlamydieninfektion ist immer an einen **sexuellen Übertragungsweg** zu denken.

Cave. Sexualpartner müssen bei einer Chlamydieninfektion immer mitbehandelt werden, um Folgeschäden und eine Re-Infektion (sog. Ping-Pong-Effekt) zu vermeiden.

Zusätzlich sollte eine Vorstellung beim Dermatologen, Venerologen oder Gynäkologen empfohlen werden.

Die Therapie der Chlamydieninfektion erfolgt standardmäßig mit 500 mg Azythromycin pro Tag oral über 3 aufeinander folgende Tage. Eine topische Applikation ist bei gleichzeitiger systemischer Therapie nicht notwendig.

Alternativ ist auch die Applikation von Povidon-Jod denkbar. Hier wurde in einer Studie mit über 450 Kindern und Jugendlichen eine Wirksamkeit in der Behandlung von bakteriellen (inkl. Chlamydien-) Konjunktividen gezeigt, wobei die Applikation von topischem Povidon-Jod gleich wirksam wie ein topisches Breitspektrum-Antibiotikum war [6].

Virale Konjunktivitis

Zusammenfassung

Virale Bindehautentzündungen können klinisch unterschiedlich verlaufen. Eine folliculäre Konjunktivitis ist ein typisches, jedoch nicht pathognomonisches Symptom. Therapeutische Optionen umfassen vor allem antivirale Substanzen. Vor allem Infektionen mit DNA-Viren können potenziell visusbedrohliche Verläufe nehmen, daher ist eine korrekte Diagnose und Therapie von großer Bedeutung.

Tabelle 1

Antibiotikatherapie bei unkomplizierter akuter Konjunktivitis.

Neugeborene	Moxifloxacin
Kinder ab dem 2. Lebensjahr	Azithromycin
Erwachsene	Gentamicin, Tobramycin oder Azithromycin

Tabelle 2**Erreger bei viralen Bindehautentzündungen.**

DNA-Viren	RNA-Viren
Adenoviren	Picorna-Virus
Herpes-simplex-Virus (HSV)	Paramyxovirus
Varizella-zoster-Virus (VZV)	Tagavirus
Epstein-Barr-Virus (EBV)	Flavivirus
Zytomegalievirus (CMV)	
Molluscum contagiosum (Poxvirus)	

Ätiologie

Virale Bindehautentzündungen zeigen eine große Variabilität in ihrer klinischen Ausprägung. Als Erreger kommen DNA- und RNA-Viren vor (Tab. 2). Aufgrund der klinischen Relevanz werden hier vor allem Infektionen mit Adenoviren, Herpesviren und dem Molluscum-contagiosum-Virus behandelt.

Cave. Eine Beteiligung der Hornhaut bei Infektionen mit Adenoviren, HSV, VZV und CMV ist potenziell visusbedrohend und sollte daher schnell behandelt werden.

Zu den häufigsten Erregern einer viralen Konjunktivitis zählen die Adenoviren, von denen bislang 51 verschiedene humanpathogene Formen beschrieben wurden. Adenoviren verursachen unterschiedliche Erkrankungen:

- pharyngokonjunktivales Fieber (PKF)
- Keratoconjunctivitis epidemica (KCE)
- akute nicht spezifische folliculäre Konjunktivitis
- chronische Keratokonjunktivitis.

Überblick**Durch Adenoviren verursachte Bindehauterkrankungen**

- pharyngokonjunktivales Fieber (PKF)
- Keratoconjunctivitis epidemica (KCE)
- akute nicht spezifische folliculäre Konjunktivitis
- chronische Keratokonjunktivitis

Die KCE ist eine hochinfektiöse Erkrankung, die über Tröpfchen übertragen wird und als Infektionsweg die Schleimhäute von Auge, Nase und Rachen nimmt. Typischerweise verläuft die Übertragung über Hände, Taschentücher, Handtücher, Türgriffe oder mangelhaft desinfizierte ophthalmologische Instrumente. Die virale Inkubationszeit beträgt 2–12 Tage, wobei die Kontagiosität wahrscheinlich **schon vor dem Auftreten von Symptomen** beginnt und über 2–3 Wochen nach initialer Infektion anhält.

Eine Infektion mit Herpes-simplex-Viren kann als Primär- und als Re-Infektion ablaufen, wobei die Erstinfektion normalerweise ohne Folgeschäden abläuft.

Cave. Bei Neugeborenen können Infektionen mit Herpes-simplex-Viren lebensbedrohlich verlaufen und müssen daher unverzüglich therapiert werden.

Das Molluscum-contagiosum-Virus gehört zu den Poxviren. Eine Ansteckung erfolgt direkt von Mensch zu Mensch oder über erregertragende Instrumente.

Symptomatik■ **Adenovirusinfektionen**

Die KCE ist die schwerste Form einer Adenovirusinfektion der Augenoberfläche. Die Patienten beschreiben häufig ein Fremdkörpergefühl, welches nasal beginnt und von objektiven Symptomen wie Chemosis, Bindehautrötung, Lidschwellung, Tränen und Visusverschlechterungen begleitet wird. Typisch ist eine präaurikuläre oder zervikale Lymphknotenschwellung sowie eine Schwellung der Plica semilunaris (Abb. 2b) und der Karunkel des Auges.

Teilweise zeigen sich Pseudomembranen der Bindehaut. Typisch ist eine akute Beteiligung der Hornhaut, wobei zunächst eine Keratitis punctata superficialis bestehen kann. In der chronischen Phase bilden sich korneale Immunkomplexe als sog. Nummuli aus, die das Sehvermögen langfristig reduzieren können.

Der Schweregrad der Erkrankung variiert stark von subklinisch bis hin zu schwersten Verläufen mit systemischen Symptomen wie zum Beispiel Gliederschmerzen und allgemeinem Krankheitsgefühl. Die akute Phase dauert ca. 4–6 Wochen, wobei die Nummuli über viele Monate bis Jahre bestehen bleiben können. Ein weiteres Residuum einer KCE kann ein „Trockenes Auge“ sein [7].

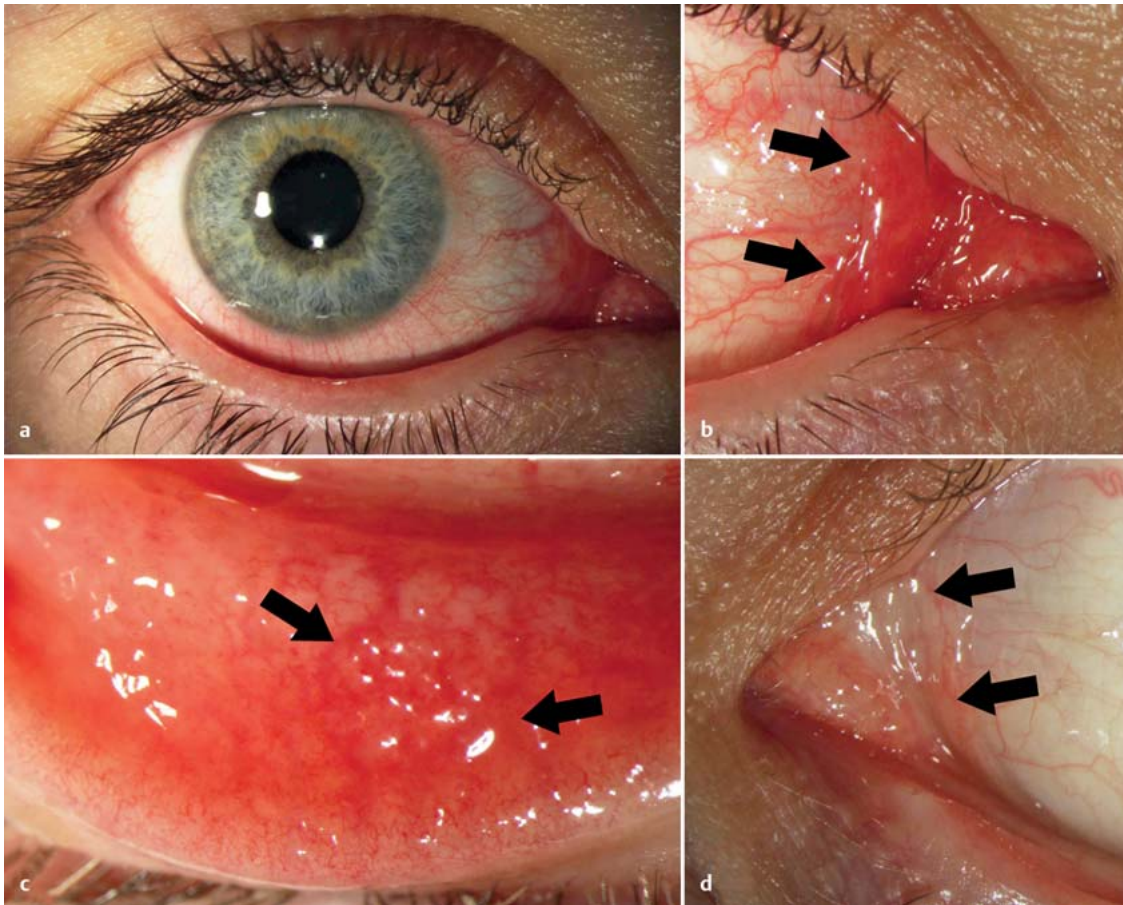


Abb. 2 **Keratoconjunctivitis epidemica.** **a** Akute Keratoconjunctivitis epidemica. **b** Geschwollene Plica semilunaris (Pfeile). **c** Follikel (Pfeile) in der tarsalen Bindehaut inferior. **d** Normale Plica semilunaris (Pfeile), kontralaterales Auge.

Checkliste

Klinische Symptome der Keratoconjunctivitis epidemica (KCE)

- Fremdkörpergefühl
- Chemosis
- Bindehautrötung
- Lidschwellung
- Tränen
- Visusverschlechterung
- Schwellung der Plica semilunaris und der Karunkel
- präaurikuläre oder zervikale Lymphknotenschwellung
- Pseudomembranen der Bindehaut
- akute Beteiligung der Hornhaut
- korneale Immunkomplexe (in der chronischen Phase)

■ Herpes-simplex-Virus-Infektionen

Die primäre HSV-Infektion verläuft oft, aber nicht immer, mit typischen Lid- oder Hornhautveränderungen. Die Bindehaut zeigt häufig eine Rötung und eine folli-

kuläre Reaktion, die in ihrer Ausprägung stark variieren kann.

Der klinische Verlauf dauert normalerweise 2 Wochen, wobei die meisten Patienten nur unilateral betroffen sind. Andere Symptome sind Fremdkörpergefühl, Brennen und Tränen.

■ Molluscum-contagiosum-Virus

Die Virusinfektion führt zur Entstehung von Dellwarzen, vor allem im Kopf- und Halsbereich. Immunsupprimierte Patienten können über 100 dieser Hautveränderungen aufweisen. Die leicht erhabenen weißlichen Papeln zeigen oft eine zentrale Vertiefung, die mit einem exprimierbaren schwammigen Material gefüllt ist. Dieses Material ist **hochinfektiös** und kann leicht in die Bindehaut gelangen, wo es eine follikuläre chronische Konjunktivitis auslöst.

Diagnostik

Die Diagnose der KCE wird in den meisten Fällen klinisch gestellt. Aktuell gibt es außerdem Adenoviren-Schnelltests, die jedoch bislang – zumeist aus Kostengründen – nur in unklaren oder besonders schweren Fällen eingesetzt werden. Die Sensitivität und Spezifität dieser Schnelltests liegen bei bis zu 90% bzw. 96%.

Der direkte Nachweis von Adenoviren im Konjunktivalabstrich ist meldepflichtig.

Nach § 7 (1) IfSG hat der positive Nachweis einer Adenovirusinfektion der Bindehaut namentlich innerhalb von 24 Stunden nach erlangter Kenntnis an das zuständige Gesundheitsamt zu erfolgen, wobei nach Information des Robert Koch-Instituts in einigen Bundesländern schon das klinische Bild der KCE meldepflichtig ist (detaillierte Informationen zur KCE unter www.rki.de).

Die Diagnose der HSV-Konjunktivitis erfolgt meistens klinisch aufgrund gleichzeitig bestehender Hautveränderungen (Bläschen) oder aufgrund typischer Hornhautveränderungen (Keratitis superficialis, dendritiformer Epithelschäden, etc.). In atypischen Fällen und bei Neugeborenen kann eine HSV-PCR notwendig sein.

Die Diagnose der Molluscum-contagiosum-Virus-Infektion wird klinisch durch das typische Aussehen der Dellwarzen gestellt. Vor allem die Lidränder sollten mit der Spaltlampe sorgfältig untersucht werden.

Therapie

■ Keratoconjunctivitis epidemica (KCE)

Eine sichere und kausale Therapie der KCE ist bislang nicht vorhanden. Empfohlen werden die Applikation von Tränenersatzmitteln und in Einzelfällen die Gabe von topischen Antibiotika zur Behandlung von bakteriellen Superinfektionen. In einzelnen Studien wurden vorteilhafte Effekte und eine Reduktion der Viruslast durch die Applikation von Ganciclovir oder Povidon-Jod gezeigt [8].

Eine Gabe von Steroiden in der akuten Phase wird jedoch **nicht** empfohlen, da klinische Studien zwar eine anfängliche Reduktion der Symptome zeigten, sie letztlich jedoch zu einer Verlängerung der Gesamtheilungszeit führte [9]. Für die Behandlung der chro-

Checkliste

Hygienemaßnahmen bei Keratoconjunctivitis epidemica (KCE)

- Händedesinfektion mit viruziden Desinfektionsmitteln
- Desinfektion aller Gegenstände, mit denen der Patient in Berührung gekommen ist
- Meidung von Menschenmengen in der kontagiösen Phase
- Arbeitsunfähigkeitsbescheinigung für den Zeitraum der Infektiosität (mind. 2–3 Wochen)
- räumliche Separation wartender Patienten mit KCE-Verdacht

nischen Hornhautveränderungen wird auf den Beitrag zur infektiösen Keratitis verwiesen.

In Ergänzung der Therapie ist vor allem die **Einhaltung hygienischer Maßnahmen** zur Ansteckungsprophylaxe von vordringlicher Bedeutung. So ist insbesondere die Händedesinfektion und die Desinfektion aller mit dem Patienten in Berührung gekommenen Gegenstände (Spaltlampe, Instrumente, Türgriffe, Stühle, etc.) mit viruziden Desinfektionsmitteln oder mit thermischen Desinfektionsverfahren (93 °C, 5 min) sehr wichtig. Wartende Patienten mit Verdacht auf KCE sollten zudem von anderen Patienten räumlich separiert werden.

KCE-Erkrankte sollten über die hohe Infektiosität der Erkrankung informiert werden. Sie sollten in der kontagiösen Phase Menschenmengen meiden und über den Zeitraum der Infektiosität (also mindestens über 2–3 Wochen) eine Arbeitsunfähigkeitsbescheinigung erhalten [9].

■ HSV-Konjunktivitis

Die Behandlung der HSV-Konjunktivitis erfolgt mit Aciclovir oder Ganciclovir als Salbe oder Gel mehrfach täglich appliziert. Die Dauer der Behandlung sollte mindestens 14 Tage betragen, ist jedoch vom klinischen Verlauf und eventueller begleitender Infektionen der Hornhaut oder intraokulärer Strukturen abhängig. Von einer Applikation von Steroiden zur Behandlung der HSV-Konjunktivitis wird abgeraten.

■ Molluscum-contagiosum-Infektionen

Die Behandlung einer Molluscum-contagiosum-Infektion sollte vor allem bei **immunsupprimierten Patienten** erfolgen. Ansonsten kann bei unauffälligem Augenbefund ein Spontanverlauf abgewartet werden. Behandlungsmöglichkeiten umfassen eine Kryotherapie, eine Kürettage oder eine Exzision. Rückfälle sind möglich.

Mykotische Konjunktivitis

Zusammenfassung

Die mykotischen Konjunktivitiden sind in unseren Breiten selten, können jedoch sehr vielgestaltig erscheinen. Eine Beteiligung der regionalen Lymphknoten ist möglich. Die Diagnose wird meist spät durch Biopsie und histopathologische Untersuchung gestellt, weshalb die Erkrankung auch als deutlich unterdiagnostiziert gilt.

Epidemiologie und Ätiologie

Exakte epidemiologische Daten zur Pilz-Konjunktivitis fehlen, sie wird jedoch in unseren Breiten als selten angenommen. Ätiologisch spielen Mikrotraumata insbesondere im landwirtschaftlichen Kontext eine wesentliche Rolle. Auch nach längerer topischer Steroidtherapie kann es zu einer Pilzinfektion der Bindehaut kommen. Ebenso wird ein gehäuftes Auftreten bei immunsupprimierten Patienten beobachtet.

Symptomatik

Symptomatisch ist die mykotische Konjunktivitis den anderen infektiösen Bindehautentzündungen sehr ähnlich, nicht zuletzt, da häufig eine **Mischinfektion** vorliegt. Typisch für eine Pilzinfektion ist der subakute bis chronische schwere Verlauf bei entsprechender Anamnese (landwirtschaftlicher Kontext, topische Steroid-Langzeittherapie, Immunsuppression).

Diagnostik

An erster Stelle des diagnostischen Vorgehens steht, wie bei allen Konjunktivitiden, die genaue spaltlampenbiomikroskopische Inspektion der vollständigen

Bindehaut unter Ektropionieren von Ober- und Unterlidern. Da sich das klinische Bild sehr variabel gestaltet, wird die Diagnose einer mykotischen Konjunktivitis in der Regel durch Bindehautbiopsie und histopathologische Untersuchung gestellt. Klinisch wie histopathologisch hat sich folgende Einteilung etabliert:

- oberflächliche mykotische Konjunktivitis
- proliferierende mykotische Konjunktivitis
- tiefe granulomatöse mykotische Konjunktivitis

Oberflächliche mykotische Konjunktivitis. Hier sind überwiegend die epithelialen und subepithelialen Schichten der Bindehaut betroffen. Zu den häufigsten Erregern zählen

- *Candida albicans*,
- *Pityrosporum ovale* und
- Dermatophyten wie *Mikrosporum* oder *Trichophyton*.

Die seltene konjunktivale Candidainfektion imponiert klinisch als pseudomembranöse Konjunktivitis, häufig im Rahmen einer generalisierten Moniliasis (Soor). Im fortgeschrittenen Stadium kann es zu Bindehautschrumpfungen mit Symblepharonbildung und vaskularisierter Hornhauttrübung kommen.

Das *Pityrosporum ovale* tritt häufig zusammen mit pathogenen Staphylokokken im Rahmen einer seborrhoischen (Blepharo-)Konjunktivitis auf.

Proliferierende mykotische Konjunktivitis. Papillomatöse bis pustulöse Veränderungen zeigen sich bei der

- Blastomykose,
- Rhinosporidiose,
- Aspergillose,
- Coccidioidose und
- Paracoccidioidose.

Die Blastomykose imponiert klinisch als purulente, ulzerierende Läsion, umgeben von Granulationsgewebe, und tritt meist im Fornix conjunctivae auf, seltener im Bereich der bulbären Bindehaut, wo sie einem Bitot-Fleck zum Verwechseln ähnlich sein kann. Zugleich kommt es zu einer regionalen Lymphadenopathie. Histopathologisch findet sich eine granulomatöse Entzündung mit großen mononukleären und multinukleären Zellen.

Die vorwiegend in den Tropen auftretende Rhinosporidiose ist in der Regel unilateral ohne regionale Lymphadenopathie. Sie imponiert klinisch als flaches, teils polypöses, schmerzloses Granulom der Conjunc-

tiva bulbi et tarsi des Unterlides, häufig einem aufbrechenden Chalazion ähnlich. Histopathologisch zeigen sich zahlreiche Zysten unter einem proliferierten Epithel eingebettet in fibrozelluläres Gewebe, die teils leer, teils mit Rhinosporen gefüllt sind und sich bei spontaner Ruptur in den Bindehautsack entleeren können. Auch hier wird die Diagnose in der Regel durch die histopathologische Untersuchung gestellt.

Tiefe granulomatöse mykotische Konjunktivitis.

Subepithelial oder sogar subkonjunktival finden sich knötchenförmige, granulomatöse Entzündungsherde, umgeben von proliferierendem Bindegewebe, die ulzerieren und eitrig einschmelzen können. Häufigster Erreger ist das Sporotrichum schenckii, ein Pflanzensaprophyt, der durch Mikrotraumen die Bindehaut infizieren kann. Typisch für eine Sporotrichose ist die Assoziation mit einer Lymphangitis und Lymphadenopathie, insbesondere der präaurikulären Lymphknoten.

Zielgerichtete Diagnostik

Diagnostisches Vorgehen bei mykotischer Konjunktivitis

- Anamnese (landwirtschaftlicher Kontext, topische Steroid-Langzeittherapie, Immunsuppression)
- spaltlampenbiomikroskopische Inspektion der vollständigen Bindehaut
- Bindehautbiopsie und histopathologische Untersuchung

Therapie

Nach Biopsie und Diagnosestellung wird lokal und ggf. systemisch eine antimykotische Therapie eingeleitet. Die fungizide Wirksubstanz richtet sich, sofern möglich, nach dem identifizierten Erreger, z. B.

- Fluconazol 0,2%
- Voriconazol 1% oder
- Amphotericin B 0,5% Augentropfen.

Perspektiven

In Zukunft könnte die In-vivo-Konfokalmikroskopie der Augenoberfläche Bedeutung in der Diagnostik der mykotischen Konjunktivitis erlangen.

Parasiten- und Raupenhaar-Konjunktivitis

Zusammenfassung

Die parasitären Konjunktivitiden gehören zu den Tropenerkrankungen und sind in unseren Breiten sehr selten. Die meist granulomatösen Entzündungen sind häufig visusbedrohend und sollen hier nur im Überblick angerissen werden.

Übersicht

Erreger parasitärer Konjunktivitiden

- Protozoen: Leishmaniose
- Plathelminthen: Schistosomiasis, Echinococcose, Zystizerkose
- Nematoden: Filariasis, Onchozerkose
- Fliegen (Eier und Larven)
- Raupen (Raupenhaar-Konjunktivitis)

Epidemiologie und Ätiologie

Es liegen keine epidemiologischen Daten zur Parasiten-Konjunktivitis in unseren Breiten vor. Aber im Zuge der Globalisierung und des Tropentourismus ist mit einer Zunahme ihrer Inzidenz zu rechnen.

In der Regel handelt es sich um eine granulomatöse Entzündung durch Protozoen (Leishmaniose), Plathelminthen (Schistosomiasis, Echinococcose, Zystizerkose) oder Nematoden (Filariasis, Onchozerkose).

Auch Eier und Larven von Fliegen können eine granulomatöse Konjunktivitis verursachen (okuläre Myiasis). Die Härchen von Raupen rufen eine schwere Fremdkörperreaktion mit zahlreichen granulomatösen Entzündungsherden hervor (Raupenhaar-Konjunktivitis). Penetrieren die Raupenhaare den Bulbus, kann es zu einer schweren granulomatösen Endophthalmitis kommen.

Symptomatik

Die Beschwerden wie auch das klinische Bild sind sehr variabel. Häufig dominieren Juckreiz und Brennen der Augen, teilweise ausgelöst durch die Bewegung der Parasiten.

Checkliste

Diagnostik bei parasitärer Konjunktivitis

- eingehende Anamneseerhebung, insbesondere Reise- und Haustieranamnese
- primäre Inspektion der Bindehaut
- spaltlampenbiomikroskopische Inspektion der vollständigen Konjunktiva
- Biopsie und histopathologische Untersuchung
- hilfreich: In-vivo-Konfokalmikroskopie der Augenoberfläche

Diagnostik

Der eingehenden Anamneseerhebung (insbesondere Reise- und Haustieranamnese) folgt die spaltlampenbiomikroskopische Inspektion der vollständigen Konjunktiva unter Ektropionieren von Ober- und Unterlidern. Zum Teil lassen sich die Parasiten direkt visualisieren, zum Teil zeigen sich Bindehautgranulome. Auch eine primäre Inspektion der Bindehaut mit bloßem Auge **ohne weitere Hilfsmittel** kann nützlich sein, da beispielsweise der bis zu 7 cm lange Fadewurm Loa-Loa vor dem Licht der Spaltlampe flüchtet. Die In-vivo-Konfokalmikroskopie der Augenoberfläche kann ebenso hilfreich sein vor entsprechender Biopsie und histopathologischer Untersuchung. Hier imponieren meist nekrotische Reste von Parasiten umgeben von Riesenzellen und vielen Eosinophilen (Splendore-Hoeppli-Reaktion).

Cave. Bei Vorliegen einer parasitären Konjunktivitis ist eine komplette ophthalmologische Untersuchung inklusive Hornhaut- und Fundusuntersuchung in Mydriasis obligatorisch, um eine okuläre Beteiligung oder Sekundärveränderungen (wie neovaskuläre Hornhauttrübungen) auszuschließen [10].

Therapie

Die Behandlung der parasitären Konjunktivitis ist sehr unterschiedlich und reicht von der einfachen Entfernung der Parasiten mittels Pinzette unter lokaler Betäubung bis hin zur chirurgischen Exzision. Darüber hinaus können desinfizierende, antiparasitäre wie auch antiinflammatorische Medikationen lokal und ggf. systemisch eingesetzt werden.

Quellenangaben

- 1 Smith AF, Waycaster C. Estimate of the direct and indirect annual cost of bacterial conjunctivitis in the United States. *BMC Ophthalmol* 2009; 9: 13
- 2 Gille G, Klapp C. Chlamydia trachomatis infections in teenagers. *Hautarzt* 2007; 58: 31–37
- 3 Soukiasian SH, Baum J. Bacterial Conjunctivitis. In: Krachmer JH, Mannis MJ, Holland EJ. *Cornea*. Philadelphia: Elsevier Mosby; 2005: 615–628
- 4 Meyer T. [Modern diagnosis of Chlamydia trachomatis infections]. *Hautarzt* 2007; 58: 24–30
- 5 Messmer EM. Bakterielle Konjunktivitis – Update zu Diagnose und Therapie. *Klin Monatsbl Augenheilkd* 2012; 228: 529–533
- 6 Meyer-Rüsenberg B, Loderstädt U, Richard G et al. Keratokonjunktivitis epidemica: Infektionslage und aktuelle Hinweise zur Prophylaxe und Therapie. *Dtsch Ärzteblatt Int* 2011; 108: 475–480
- 7 Trousdale MD, Goldschmidt PL, Nóbrega R. Activity of ganciclovir against human adenovirus type-5 infection in cell culture and cotton rat eyes. *Cornea* 1994; 13: 435–439
- 8 Pelletier JS, Stewart K, Trattler W et al. A combination povidone-iodine 0.4%/dexamethasone 0.1% ophthalmic suspension in the treatment of adenoviral conjunctivitis. *Adv Ther* 2009; 26: 776–783
- 9 Isenberg SJ, Apt L, Valenton M et al. A controlled trial of povidone-iodine to treat infectious conjunctivitis in children. *Am J Ophthalmol* 2002; 134: 681–688
- 10 Völcker HE, Naumann GOH. Konjunktiva. In: Naumann GOH. *Pathologie des Auges*. Berlin, Heidelberg, New York: Springer; 1980: 240–312

Interessenkonflikt: Die Autoren bestätigen, dass kein Interessenkonflikt vorliegt.

Dieser Artikel erschien in den Klinischen Monatsblättern für Augenheilkunde (DOI 10.1055/s-0032-1325087).

Korrespondenzadresse

PD Dr. Philipp Steven
Zentrum für Augenheilkunde
Kerpener Str. 62
50937 Köln
E-Mail: philipp.steven@uk-koeln.de

CME-Fragen

CME-Teilnahme

- ▶ Viel Erfolg bei Ihrer CME-Teilnahme unter <http://cme.thieme.de>
- ▶ Bitte informieren Sie sich über die genaue Gültigkeitsdauer unter <http://cme.thieme.de>
- ▶ Sollten Sie Fragen zur Online-Teilnahme haben, unter <http://cme.thieme.de/hilfe> finden Sie eine ausführliche Anleitung.

1

Welche Aussage ist richtig?

- A Die Bindehaut ist grundsätzlich als sterile Oberfläche anzusehen.
- B Die Bindehaut besitzt eine sog. kommensale Flora.
- C Das Immunsystem der Bindehaut besteht ausschließlich aus diffusem und organisiertem konjunktivaassoziiertem lymphatischem Gewebe.
- D Propionibakterien gehören zu den gefährlichsten Keimen an der Augenoberfläche.
- E Immunglobuline haben keinen Einfluss auf die Schleimhautabwehr.

2

Durch welchen der folgenden Risikofaktoren wird eine bakterielle Konjunktivitis *nicht* begünstigt?

- A Trockenes Auge.
- B Lagophthalmus.
- C Bestrahlung der Augenoberfläche.
- D Das Alter.
- E Okuläre Graft-versus-Host-Erkrankung.

3

Welcher sexuell übertragbare Erreger ist besonders häufig für eine Bindehautentzündung verantwortlich?

- A Chlamydia trachomatis.
- B Treponema pallidum.
- C Gardnerella vaginalis.
- D Humane Papillomaviren (HPV).
- E Trichomonas vaginalis.

4

Zur hyperakuten Form der bakteriellen Konjunktivitis zählt typischerweise die

- A Chlamydienkonjunktivitis.
- B Actinomycetenkonjunktivitis.
- C Gonokokkenkonjunktivitis (Gonoblenorrhoe).
- D Staphylokokkenkonjunktivitis.
- E Streptokokkenkonjunktivitis.

5

Welche Aussage trifft zu?

- A Bei jedem Patienten mit Bindehautentzündung muss zwingend ein Abstrich entnommen werden.
- B Konjunktividen weisen eine nur sehr niedrige Spontanheilungsrate auf.
- C Papillen weisen immer auf eine Allergie hin und sind als pathognomonisch hierfür zu werten.
- D Follikel sind beweisend für eine Chlamydieninfektion.
- E Chlamydien können mittlerweile über eine PCR-Untersuchung nachgewiesen werden.

6

Adenoviren können verschiedene Erkrankungen der Augenoberfläche auslösen. Dazu gehört *nicht*:

- A pharyngokonjunktivales Fieber (PKF).
- B Keratoconjunctivitis epidemica (KCE).
- C akute nicht spezifische Konjunktivitis.
- D chronische Keratokonjunktivitis.
- E hyperakute eitrige Konjunktivitis.

CME-Fragen

Bindehautinfektionen

7

Welches diagnostische Zeichen ist typisch für eine Molluscum-contagiosum-Infektion?

- A Riesenpapillen insbesondere unter dem Oberlid.
- B Chronische folliculäre Konjunktivitis.
- C Dendritiforme Epithelschäden der Hornhaut.
- D Eitriger Reflux aus den Tränenpunkttchen.
- E Reduktion der Hornhautsensibilität.

8

Was gehört *nicht* zu den typischen Symptomen einer Keratoconjunctivitis epidemica (KCE)?

- A Erhöhter intraokulärer Druck.
- B Follikel der Bindehaut.
- C Seröses Sekret.
- D Geschwollene Plica semilunaris.
- E Geschwollene ipsilaterale präaurikuläre und/oder zervikale Lymphknoten.

9

Welche Aussage trifft zu? Pilzkonjunktivitiden sind

- A in nordeuropäischen Regionen eher selten.
- B klinisch leicht zu diagnostizieren.
- C zumeist nicht behandlungsbedürftig.
- D ausschließlich auf das Bindehautepithel beschränkt.
- E immer durch Dermatophyten verursacht.

10

Bei welcher der folgenden Erkrankungen tritt eine parasitäre Konjunktivitis *nicht* auf?

- A Leishmaniose.
- B Schistosomiasis.
- C Filariasis.
- D Onchozerkose.
- E Blastomykose.