

# 10 praxisnahe Tipps zur Behandlung chronischer Wunden

## How to Treat Chronic Wounds – Ten Practical Tips

### Autoren

C. Erfurt-Berge, R. Renner

### Institut

Hautklinik, Universitätsklinikum Erlangen

### Bibliografie

**DOI** <http://dx.doi.org/10.1055/s-0034-1365806>  
 Online-Publikation: 4.7.2014  
 Akt Dermatol 2015; 41: 44–49  
 © Georg Thieme Verlag KG  
 Stuttgart · New York  
 ISSN 0340-2541

### Korrespondenzadresse

**PD Dr. med. Regina Renner**  
 Hautklinik im Internistischen  
 Zentrum  
 Universitätsklinikum Erlangen  
 Ulmenweg 18  
 91054 Erlangen  
[Regina.renner@uk-erlangen.de](mailto:Regina.renner@uk-erlangen.de)

### Zusammenfassung

▼  
 Einer chronischen Wunde können eine Vielzahl von Erkrankungen ursächlich zugrunde liegen. Es sollte daher stets eine Differenzialdiagnostik erfolgen, um zielgerichtet therapeutisch agieren zu können. Zudem sollte bei therapieresistenten Ulzera regelmäßig die gestellte Diagnose überprüft und gegebenenfalls überdacht werden.

### Einleitung

▼  
 Chronische Wunden können den behandelnden Arzt vor große Herausforderungen stellen. Im Nachfolgenden möchten wir deshalb 10 praxisnahe Tipps vorstellen, die Ihnen bei der Diagnosestellung und Abgrenzung verschiedener Entitäten von Ulzerationen helfen sollen. Denn nur durch Feststellung der zugrundeliegenden Ursache einer chronischen Wunde kann eine adäquate und zielführende Therapie eingeleitet werden.

### Tipp 1: Achten Sie auf die Lokalisation der Wunde!

▼  
 Einen ersten Anhaltspunkt für die Genese einer Wunde kann die Lokalisation und die Umgebung dieser Wunde [1] liefern. So findet sich ein Ulcus cruris venosum bevorzugt im Knöchelbereich am Unterschenkel. Bei Insuffizienz der V. saphena magna liegt die Ulzeration klassischerweise im Innenknöchel- (Abb. 1) und bei Insuffizienz der V. saphena parva im Außenknöchelbereich. Die Umgebung zeigt zudem oft die typischen chronischen Schädigungszeichen der venösen Insuffizienz: Stauungsekzem, Hyperpigmentierung und/oder eine Atrophie blanche. Ein Ulcus cruris arteriosum ist dagegen typischerweise in arteriellen Endstrombahngebieten zu finden, z.B. am distalen Vorfuß, knapp medial der Schienbeinkante oder entlang der Achilles-

Neben der Auswahl geeigneter lokaler Therapiemaßnahmen unter Berücksichtigung des Wundzustandes spielen allgemeine Faktoren wie Patientencompliance, Kosteneffizienz und Dauer der Behandlung zunehmend eine Rolle. In dieser Übersicht wollen wir 10 Empfehlungen für die Behandlung chronischer Wunden geben, die in Ihrem Arbeitsalltag als Unterstützung oder Diagnose-Algorithmus dienen können.

sehne, wirkt oft wie ausgestanzt und das umgebende Gewebe ist häufig kühl-atroph oder blass. Eine ausgeprägtere Beteiligung mit Nekrosen in den Endarterienstrombahngebieten findet sich u.a. bei der kryoglobulinämischen Vaskulitis. Ulzerationen wie etwa im Rahmen der Necrobiosis lipoidica finden sich dagegen typischerweise symmetrisch entlang der Schienbeinkante sowie zirkulär im Knöchelbereich und auf dem Fußrücken (Abb. 2). So können verschiedene Prädilektionsstellen hinweisend sein für unterschiedlich zugrunde liegende Pathophysiologien der Ulzerationen.

### Tipp 2: Denken Sie an seltene dermatologische Diagnosen!

▼  
 Differenzialdiagnostische Überlegungen sind nicht nur bei Erstvorstellung des Patienten wichtig, sondern sollten in regelmäßigen Abständen zur Überprüfung der gestellten Diagnose angegangen werden. Hierbei spielen gerade die entzündlichen Dermatosen eine große Rolle, insbesondere wenn der dermatologische Facharzt zur Mitbeurteilung einer chronischen Wunde von anderen Fachkollegen hinzugezogen wird. In einer großangelegten Untersuchung zur Häufigkeit unterschiedlicher Diagnosen als Ursache chronischer Wunden [2] fand sich für dermatologische Erkrankungen wie Vaskulitiden eine Rate von 5%. Obwohl zu dieser heterogenen Erkrankungs-

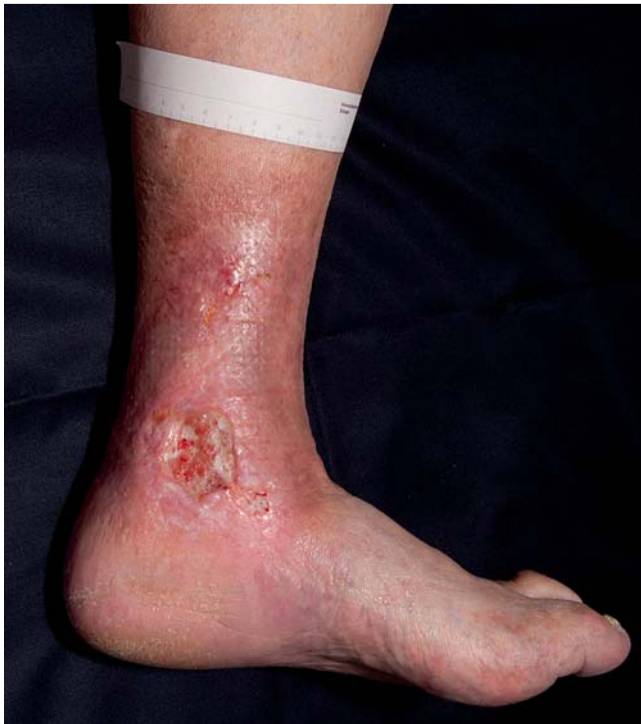

Abb. 1 Typische Lokalisation eines venösen Ulkus.

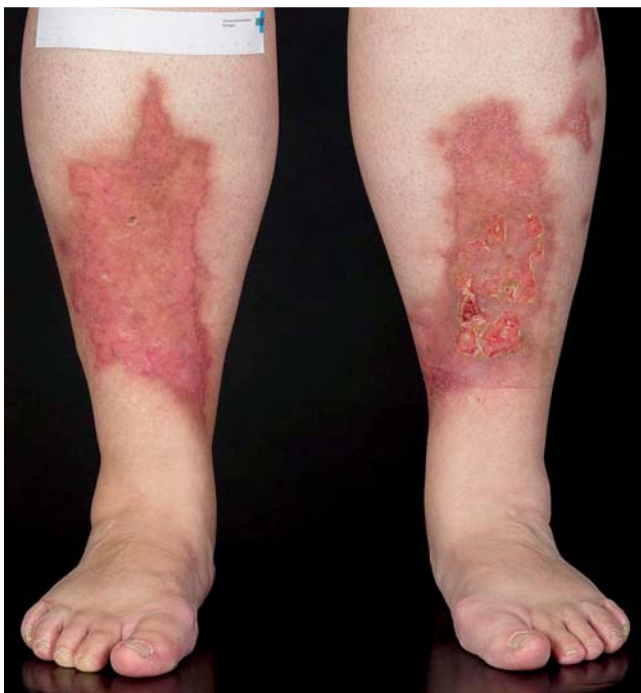

Abb. 2 Typische Lokalisation einer Necrobiosis lipoidica.

gruppe unterschiedliche Krankheitsbilder wie Polyarteriitis nodosa, Systemvaskulitiden wie Morbus Wegener oder Immunkomplex-assoziierte Vaskulitiden zählen, sind kutane Ulzerationen ein häufig zu findendes Zeichen dieser Erkrankungen im Zuge des entzündungsbedingten Verschlusses von Gefäßen unterschiedlichen Kalibers. Auch das immer noch kaum verstandene Krankheitsbild des Pyoderma gangränosum war mit einer Häufigkeit von 3% relativ oft vertreten [2]. Die Diagnosestellung ergibt sich bei dieser Erkrankung vorwiegend aus dem klinischen

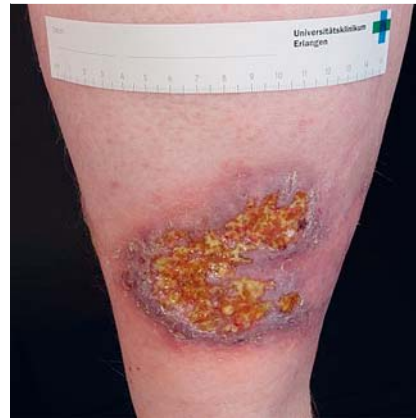

Abb. 3 Typisches klinisches Erscheinungsbild eines Pyoderma gangränosum.

Bild mit lividen, unterminierten Wundrändern (siehe [Abb. 3](#)), typischer Anamnese mit raschem Progress nach einem vermeintlichen Trauma und positivem Pathergie-Phänomen. Neuere Studien stellten Assoziationen mit Co-Morbiditäten wie chronisch entzündlichen Darmerkrankungen oder dem metabolischen Syndrom fest [3].

Ebenfalls zu den häufigen vom dermatologischen Facharzt diagnostizierten Ursachen chronischer Unterschenkelulzerationen zählt die Livedovaskulopathie, die sich durch äußerst schmerzhafte Ulzerationen im Knöchelbereich mit einem gehäuftem Auftreten in den Sommermonaten auszeichnet. Auslösend sind Gefäßverschlüsse kleiner Gefäße in der oberen Dermis, die im Verlauf zu einer schmerzhaften Ischämie und Gewebnekrose führen. Pathogenetisch wird von einer bislang nicht näher nachweisbaren Gerinnungsstörung ausgegangen. Die Anwendung von niedermolekularen Heparinen hat sich therapeutisch als wirksam erwiesen, während Immunsuppressiva bei fehlenden entzündlichen Veränderungen nicht effektiv sind [4].

Diagnostisch hilfreich bei diesen Erkrankungen ist neben der Anamnese und dem klinischen Befund die histologische Untersuchung einer tiefen Gewebeprobe vom Ulkusrand (siehe auch Tipp 4).

### Tipp 3: Denken Sie interdisziplinär!



Wie bereits unter Tipp 2 angesprochen, spielen Ulzerationen im Rahmen von Vaskulitiden differenzialdiagnostisch eine große Rolle, da nicht nur die Diagnose sehr anspruchsvoll sein kann, sondern neben den kutanen Ulzerationen auch weitere Organsysteme betroffen sein können, was Konsequenzen für die Therapieentscheidungen haben kann. Beispiele hierfür sind die Wegener Granulomatose mit nekrotisierender granulomatöser Vaskulitis und einer Trias aus HNO-, Lungen- und Nierenbeteiligung oder die Polyarteriitis nodosa mit unterschiedlichen Organkomplikationen.

Eine notwendige interdisziplinäre Zusammenarbeit findet sich vor allem bei rheumatologischen Krankheitsbildern. Für Patienten mit rheumatoider Arthritis wurde ein gehäuftes Auftreten von Unterschenkelulzerationen beschrieben. Neben ulzerierten Rheumaknoten können in diesem Zusammenhang nekrotisierende Vaskulitiden und ein Pyoderma gangränosum für die Ulzeration ursächlich sein [5]. Therapeutische Entscheidungen wie der Einsatz von Immunsuppressiva, Cyclophosphamid und Biologika können durch interdisziplinäres Zusammenarbeiten erleichtert werden. Weitere Überlappungen zwischen rheumatologi-

schen und dermatologischen Zuständigkeiten finden sich bei Kollagenosen wie der Sklerodermie oder dem Lupus erythematoses, bei denen ebenfalls gehäuft Wundheilungsstörungen auftreten können.

Bei allen *Ulcera crurum* eines Patienten mit rheumatologischer Grunderkrankung ist die übliche Basisdiagnostik jedoch unumgänglich, um z.B. Störungen der venösen und/oder arteriellen Makrozirkulation als häufigste Ursache von Ulzerationen auszuschließen. Differenzialdiagnostisch sollte jedoch trotz evtl. vaskulär auffälligen Befunden oder bei Therapieresistenz trotz adäquater Wundversorgungsmaßnahmen interdisziplinär zusammengearbeitet werden.

Neben den entzündlichen Erkrankungen gibt es eine Vielzahl anderer internistischer Erkrankungen, die als Ursache für eine schwer heilende Unterschenkelwunde in Frage kommen. Hierzu zählt beispielweise die Hypertonie, für die mit dem *Ulcus cruris hypertonicum* ein eigenes Krankheitsbild beschrieben wurde. Durch eine Arteriosklerose der kutanen Kapillaren treten hierbei ischämische Ulzerationen auf. Das auch als Martorell-Syndrom bezeichnete hypertensiv-ischämische Ulkus gilt jedoch aufgrund fehlender sicherer Nachweiskriterien als Ausschlussdiagnose. Beinödeme infolge einer Herz- oder Niereninsuffizienz können ebenfalls ursächlich für eine Wundheilungsstörung an den Unterschenkeln sein. Überdies können Ulzerationen infolge einer dialysepflichtigen Niereninsuffizienz im Rahmen einer Calciphylaxie auftreten. Hierbei führen Störungen im Kalzium-Phosphat-Haushalt zu thrombotischen arteriellen Gefäßverschlüssen und Gewebsnekrose. Diagnostisch noch schwieriger sind nicht-renale Calciphylaxien, wie sie beim primären Hyperparathyreoidismus, bei Malignomen oder Lebererkrankungen auftreten können. Ihnen gemeinsam bleibt das typische klinische Bild mit initial lividen Erythemen, die sich rasch zu bizarr konfigurierten Ulzerationen mit fest haftenden Nekrosen bevorzugt an den Unterschenkeln, aber auch am Stamm ausbreiten können. Auch in diesen Fällen ist die Durchführung einer tiefen Biopsie diagnostisch unverzichtbar. Die Gefahr septischer Komplikationen infolge lokaler Infektionen ist für die Calciphylaxie das limitierende Risiko. Neben den unterschiedlichen ärztlichen Fachdisziplinen ist die Zusammenarbeit zwischen den beteiligten Wundversorgern, also Ärzten, Pflegediensten, Wundmanagern, Physiotherapeuten und Sanitätstechnikern für eine adäquate Wundversorgung von außerordentlicher Bedeutung.

#### **Tipp 4: Machen Sie eine Probebiopsie!**

Manche Autoren fordern bei Therapieresistenz chronischer Wunden eine histologische Untersuchung eines Biopsates alle drei Monate, insbesondere um ein Malignom auszuschließen. Dies kann durchaus gerechtfertigt sein, wenn man bedenkt, dass viele ulzerierende Neoplasien oft mit Verzögerung diagnostiziert werden, weil zunächst an gängigere Ursachen wie gefäßbedingte Ulzerationen gedacht wird. Die Fallbeispiele bösartiger Neoplasien zeigen am häufigsten Plattenepithelkarzinome über Basaliome und Melanome bis hin zu seltenen Tumoren wie Lymphomen oder Metastasen anderer solider Tumore [6]. Neben primär ulzerierten malignen Tumoren kann die chronische Entzündung einer langjährig bestehenden Wunde zu einer sekundären malignen Transformation und Entstehung eines Plattenepithelkarzinoms führen. Aufgeworfener Randwall, starker Geruch, atypische Lokalisation und Therapieresistenz trotz adäquater lokaler Maßnahmen können den klinischen Verdacht auf eine

Neoplasie erhärten und sollten in jedem Fall die Durchführung einer histologischen Gewebeuntersuchung zur Folge haben. Es empfiehlt sich bei Tumorverdacht die Entnahme strategischer Biopsien aus unterschiedlichen Lokalisationen. Auch zur Abgrenzung entzündlicher Dermatosen kann eine histologische Untersuchung, bevorzugt von tiefen Gewebebiopsaten aus dem Ulkusrand, sehr hilfreich sein (siehe Tipp 3).

#### **Tipp 5: Machen Sie eine mikrobiologische Untersuchung der Wunde!**

Bei klinischen Infektionen ist nach Antibiogramm der nachgewiesenen bakteriellen Erreger eine Therapieanpassung durch gezielte Antibiose viel präziser möglich. Auch der Schutz der Behandler und anderer Patienten durch Isolation oder Eradikation spezifischer besonders pathogener oder multiresistenter Erreger ist (falls notwendig) erst durch mikrobiologische Analyse möglich. Bisher existieren jedoch unterschiedliche Empfehlungen für die Häufigkeit und praktische Durchführung der bakteriologischen Abstriche bei Patienten mit chronischen Wunden. In einer prospektiven klinischen Studie bei 70 Patienten mit *Ulcus cruris venosum* [7], die einen mikrobiologischen Abstrich mit einer Biopsie aus dem Ulkus verglich, konnten bei beiden Methoden sehr ähnliche Resultate festgestellt werden. So konnte *S. aureus* je zu 71,2% (Abstrich und Biopsie) und *P. aeruginosa* zu 34,8% im Abstrich vs. 31,8% in der Biopsie nachgewiesen werden. Es zeigten sich keine signifikanten Unterschiede zwischen beiden Techniken. Die Biopsie wurde aufgrund der invasiveren und etwas aufwendigeren Methode nicht als „erste Wahl“ zur Erregerdiagnostik empfohlen.

Gjødsbøl et al. [8] verglichen sogar drei Techniken bei 46 Patienten mit *Ulcus cruris venosum*: die Biopsie, ein auf die Wundfläche aufgelegtes Filterpapier und einen Z-förmigen Abstrich über die Ulkusoberfläche. Es zeigten sich bei allen drei Methoden ebenfalls keine relevanten Unterschiede durch die unterschiedlichen Techniken, sodass auch von diesen Autoren die Biopsie nicht als Mittel der ersten Wahl empfohlen wurde.

Die mikrobiologische Untersuchung von Gewebematerial anstatt eines konventionellen mikrobiologischen Abstrichs kann jedoch in ausgewählten Fällen diagnostisch notwendig sein, vor allem wenn der Verdacht auf ein infektiös-bedingtes Ulkus besteht oder bei diabetischem Fußsyndrom. Häufigster Vertreter dieser infektiösen Ulzeration, wenn auch nicht in unseren Breitengraden, ist das *Ulcus Buruli*, welches durch Infektion mit *Mycobacterium ulcerans* ausgelöst wird. Im europäischen Raum bedeutender sind zunehmende Berichte über Infektionen mit dem fakultativ pathogenen Erreger *Mycobacterium chelonae*, der im heimischen Trinkwasser nachweisbar ist und vor allem bei älteren oder immunsupprimierten Patienten als Ursache für eine Wundheilungsstörung in Frage kommt [9]. Als Nachweis und zur weiteren Spezifizierung ist in diesen Verdachtsfällen die kulturelle und PCR-Untersuchung aus einem Gewebsbiopsat notwendig.

Die mikrobielle Abstrichführung wird unterschiedlich durchgeführt. Als Standard in vielen Lehrbüchern wird die sogenannte „Levine“-Technik genannt [10]. Hier wird nach Reinigung der Wundoberfläche mit einer nicht bakteriestatischen Lösung (z.B. 0,9% NaCl) ein Wundabstrich einer 1 cm<sup>2</sup> großen zentralen Wundfläche über 5 sec mit leichtem Druck durchgeführt. In einer monozentrischen Untersuchung an 50 Patienten mit 111 chronischen Wunden [11] wurde die Levine-Technik versus einem spiralförmig über die Wundfläche erfolgten Abstrich verglichen.

Es zeigten sich in der neuen Methode mehr Bakteriennachweise als bei der klassischen, nach der Levine-Technik durchgeführten Methode ( $n=111$  vs.  $n=90$   $p=0,049$ ). Außerdem fanden sich mit der neuen spiralförmigen Methode 10% methicillin-resistente Staphylokokken (MRSA) vs. nur 7% in der Levine-Technik. Somit erscheint ein zirkulärer zentrifugaler/zentripetaler Abstrich dem rein punktuellen Abstrich überlegen.

*Staphylococcus aureus* ist aktuell der häufigste nachzuweisende Keim auf chronischen Wunden [12]. *Methicillin-resistente Stämme (MRSA)* zeigen derzeit in Deutschland keine weitere Häufigkeitszunahme auf chronischen Wunden, der sogenannte „community MRSA (cMRSA)“, der Panton-Valentine-Leukozidin als Virulenzfaktor besitzt, könnte jedoch in der allgemeinen Bevölkerung an Bedeutung gewinnen.

Deutlich problematischer ist die zunehmende Besiedelung chronischer Wunden mit *Pseudomonas aeruginosa*, *Enterobakterien* und *Proteus mirabilis*. Diese Besiedelung mit *Pseudomonas aeruginosa* wird häufig mit dem Ausspülen von chronischen Wunden mit ungechlortem/nicht steril gefiltertem Leitungswasser in Verbindung gebracht.

Neuere Daten lassen vermuten, dass der Nachweis von *Pseudomonas* auch ein Prognosefaktor für die Einheilung einer Spalthauttransplantation [13], die Entwicklung der Wundgröße oder die Abheilung der Wunde [14] darstellen könnte. So zeigte die mediane Ulkusdauer einer untersuchten Longitudinalgruppe mit chronischem Ulcus cruris eine gesamte Wunddauer von 5,3 Jahren (Mittelwert 8,6 Jahre, min. 2,8 Jahre, max. 36,0 Jahre), bei nachgewiesener wiederholter *Pseudomonas*-Besiedelung ( $\geq 3$ -mal Nachweis) erhöhte sie sich jedoch auf 6,0 Jahre (Mittelwert 9,49 Jahre, min. 3,1 Jahre, max. 28,5 Jahre).

Andere Untersuchungen bestätigen die positive Korrelation zwischen *P. aeruginosa* und der Größe der Wunde mit tendenzieller Vergrößerung der Wunden unter *P. aeruginosa*. Dies trat bevorzugt bei Ulkusflächen  $>20\text{ cm}^2$  auf [15]. Die Autoren vermuten, dass über Persistenz der Erreger und indirekt damit auch Persistenz einer chronischen Inflammation die Wundheilung behindert wird und somit eine langsame Wundgrößenprogredienz einsetzt [16].

Zur Prophylaxe einer weiteren Verbreitung von Problemkeimen ist außer einer entsprechenden (Lokal-)Behandlung ein aktives Screenen potenzieller Wundpatienten, Surveillance von betroffenen Patienten und ggf. deren Isolierung in Behandlungsbereichen angezeigt. Als Screening empfehlen wir eine Untersuchung aller Neupatienten sowie eine Kontroll-Untersuchung alle 6 Monate bei Patienten in speziellen Wundambulanzen.

### Tipp 6: Fragen Sie nach Schmerzen!



Schmerz ist ein sehr häufiges Symptom bei älteren Menschen [17], vor allem bei Patienten mit chronischen Wunden [18, 19]. Die genaue Prävalenz von Schmerzen ist unbekannt, aber aktuelle Studien in Zusammenhang mit chronischen Wunden berichten von 17–65% betroffenen Schmerzpatienten [18, 19].

Es gibt verschiedenste Möglichkeiten, durch die Schmerzen bei Wunden ausgelöst werden können. Hierzu zählen unterschiedliche Pathogenesen der Wunde wie Ischämien sowie die Wunde und deren Behandlung, z. B. durch eine die Wunde umgebende Dermatitis, Mazeration oder nervale Irritation [17, 19, 20].

Eine Untersuchung zum Pyoderma gangränosum ergab, dass ausgeprägte Schmerzen eines der Hauptcharakteristika darstellen, das sogar zur Diagnosestellung genutzt werden kann [21].

Auch Patienten mit Hydroxyurea-bedingten Ulzerationen oder einer peripheren arteriellen Verschlusskrankheit in ausgeprägten Stadien haben heftige Schmerzen in der Ulzeration oder der Extremität [22]. So kann die Äußerung von Schmerzen auch entfernt zu diagnostischen Zwecken herangezogen werden.

Dennoch ist allein die Häufigkeit von Schmerzen bei Patienten mit chronischen Wunden Grund genug, diese Patienten nach ihren Beschwerden zu befragen. So ergab eine Untersuchung von 49 Patienten aus dem Jahr 2010 anhand eines modifizierten EQ-5D-Fragebogens bei erster Vorstellung, dass 43% ( $n=21$ ) täglich Schmerzmittel einnahmen. 88% der Patienten mit einer Schmerzangabe auf der Visuellen Analogskala (von 0–10) mit  $VAS \geq 5$  erhielten Analgetika, aber nur 36% ( $n=18$ ) schätzten ihre Analgetika als moderat, aber nicht ausreichend schmerzlindernd ein. Diese Patienten hatten einen mittleren VAS von 4,9. Es gab keinen Unterschied der durchgeführten Schmerztherapie zwischen Patienten mit  $VAS \geq 5$  ( $n=20$ ) und  $VAS < 5$  ( $n=19$ ), was in dieser Gruppe einer Unterrepräsentation von Opioid-basierten Schmerzmitteln entspricht.

Der mittlere Gesundheitszustand der befragten Patienten war 50,5 [0–100], wobei die Patienten mit  $VAS < 5$  ( $n=23$ ) einen höheren Gesundheitszustand von 60,3 angaben und die mit  $VAS \geq 5$  ( $n=26$ ) einen reduzierten Gesundheitszustand von 42,2. Der Gesundheitszustand unter Schmerzen war bei Männern stärker beeinflusst als bei Frauen.

Es ergibt sich also insgesamt Optimierungsbedarf hinsichtlich Schmerzerfassung und Schmerztherapie der Patienten mit chronischen Wunden.

### Tipp 7: Machen Sie einen Epikutan-Test!



Transiente Rötungen im Bereich der Wunde oder am Unterschenkel sind häufig bei Ulcus cruris-Patienten. Differenzialdiagnostisch kommt u. a. ein Erysipel, eine Hypodermatitis, ein toxisch-irritatives oder ein allergisches Ekzem in Betracht.

Eine allergische Kontaktdermatitis ist Folge der topischen Therapie. Etwa 40–80% aller Patienten mit chronischen Wunden entwickeln durchschnittlich jeweils 2–3 epikutane Sensibilisierungen auf diverse Externa der Wundbehandlung. Je länger die chronische Wunde besteht, umso mehr Sensibilisierungen erwirbt der Betroffene [23]. Die Anforderungen an einen modernen Wundverband sind deshalb vielfältig: Er soll sowohl das feuchte Wundmilieu optimieren durch ausreichende Exsudataufnahmekapazität, Schutz vor äußeren Einflüssen (Druck, Reibung, Bakterien) und Wärmeverlust bieten, sich atraumatisch wechseln lassen, aber auch ein geringes allergenes Potenzial aufweisen. Leider hat die Einführung der modernen sogenannten hypoallergenen Wundauflagen nicht generell zu einer deutlichen Reduktion der Zahl der Sensibilisierungen geführt. Bestimmte Wundauflagen haben ein relevantes Sensibilisierungspotenzial in dieser speziellen Patientenpopulation mit Ulcus cruris [24]. Vor allem betrifft dies Hydrogele und Hydrokolloide. Als Ursache bei Hydrogelen wird eine Sensibilisierung auf das darin vorhandene Konservierungsmittel Propylenglykol angesehen. Bei Hydrokolloiden handelt es sich um eine Sensibilisierung auf diverse modifizierte Kolophoniumester, die als Klebesubstanzen eingesetzt werden. Reaktionen auf nicht modifiziertes Kolophonium sind möglich, aber weitaus nicht so häufig, da das sensibilisierende Allergen entsprechend verändert wurde. Entzündliche Hautveränderungen in der Ulkusumgebung sollten deshalb immer allergologisch abgeklärt werden und mögliche Sensibilisierungen

nach allergologischer Sicherung in einem Allergieausweis für den Patienten vermerkt werden. Irritativ-toxische Reaktionen sind meist ein Fehler im Exsudatmanagement und des Wundrand-schutzes.

### Tipp 8: Machen Sie Laboruntersuchungen!

Neben den diagnostisch notwendigen Laboruntersuchungen bei den bereits erläuterten entzündlichen Dermatosen wie Vaskulitiden oder Ulzerationen im Rahmen rheumatologischer Erkrankungen (antineutrophile zytoplasmatische Antikörper, antinukleäre Antikörper, Rheumafaktor, Kryoglobuline etc.) können spezielle Laboruntersuchungen wichtige differenzialdiagnostische Hinweise bringen. Übliche Serumparmeter wie Leber- und Nierenwerte, aber auch ein Differenzialblutbild und die Blutsenkungsgeschwindigkeit liegen meistens schon im Zuge der Basisdiagnostik vor. Blutbildveränderungen wie Leukämien oder eine Polyzythämia vera können durch Änderungen der Fließeigenschaften des Blutes zu Mikrozirkulationsstörungen und damit zu Ulzerationen führen. Der Ausschluss eines Diabetes mellitus mittels Blutzuckertagesprofil und Bestimmung des HbA1c-Wertes sollte ebenfalls zur Basisdiagnostik gehören. Bei entsprechenden anamnestischen Hinweisen wie Thrombosen unklarer Genese in der Vorgeschichte oder einer positiven Familienanamnese kann eine weitergehende Thrombophilie-Diagnostik im Hinblick auf erworbene oder genetisch bedingte hämostaseologische Ursachen von Ulzerationen eingeleitet werden. Hierzu gehört neben dem Gerinnungsstatus die Bestimmung von Protein C und Protein S, sowie des Antithrombin-III-Wertes. Die Faktor-V-Leiden-Mutation, die klinisch auch als APC-Resistenz bekannt ist, führt beim Träger zu einer mangelhaften Inaktivierung des Gerinnungsfaktors V durch aktiviertes Protein C. Aufgrund der autosomal-dominanten Vererbung muss bei positivem Nachweis der Mutation auch eine Untersuchung der Angehörigen erfolgen. Weitere Ursachen eines erhöhten Thromboserisikos stellen die Prothrombin-Mutation-G20210A oder ein erhöhter Homocysteinspiegel dar [25]. Eine Thrombophilie als Auslöser chronischer Ulzerationen wird auch bei Patienten mit Klinefelter-Syndrom diskutiert. Hier konnte ein Anstieg des Plasminogen-Aktivator-Inhibitors als mögliche Ursache nachgewiesen werden [26]. Neben der klinisch-andrologischen Untersuchung kann bei Verdacht auf Vorliegen eines Klinefelter-Syndroms die Labordiagnostik mit Bestimmung von freiem und proteingebundenem Testosteron weiterführend sein.

Ergebnisse ernährungsmedizinischer Untersuchungen von Patienten mit chronischen Wunden finden sich zunehmend in der aktuellen Literatur. Vorrangig an Patienten mit diabetischem Fußsyndrom durchgeführt, rücken verstärkt auch Patienten mit Ulcus cruris venosum in den Fokus. Konkrete Empfehlungen zu entsprechender Labordiagnostik können aktuell noch nicht gegeben werden. Untersuchungen an Patienten mit relativ großer Wundfläche >100 cm<sup>2</sup> konnten serologisch einen Mangel an Zink, Eisen, Folsäure, Albumin, Vitamin C und Selen nachweisen. Dabei liegen bislang lediglich für Zink und Vitamin positive Ergebnisse für eine Substitution dieser Substanzen vor [27,28]. Insbesondere ein verminderter Proteinspiegel, wie er häufig bei älteren Patienten gefunden wird, kann neben der verzögerten Wundheilung auch das Infektionsrisiko negativ beeinflussen [29].

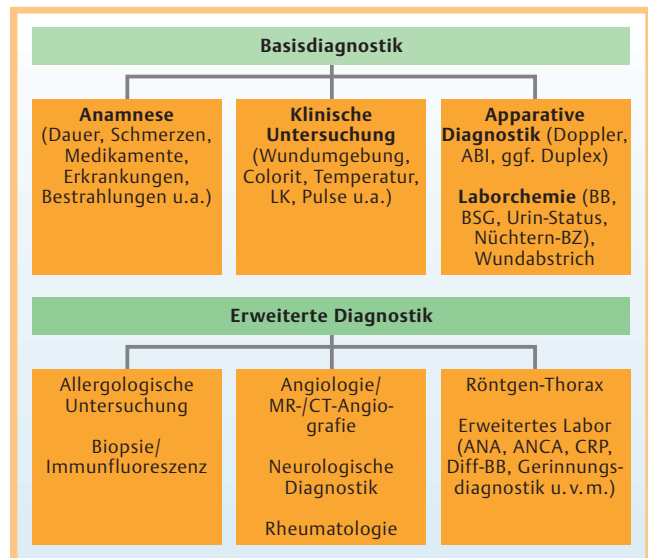


Abb. 4 Algorithmus zur Diagnostik chronischer Wunden (modifiziert nach [1]).

### Tipp 9: Machen Sie eine Medikamentenanamnese!

Kutane Ulzerationen gehören zwar zu den seltenen möglichen Nebenwirkungen zahlreicher Medikamente, müssen aber in differenzialdiagnostische Überlegungen unbedingt mit eingeschlossen werden. Die Liste auslösender Medikamente wird mit zunehmenden Fallberichten immer länger, wenn auch nicht immer der Zusammenhang zum eingenommenen Medikament sicher dargestellt werden kann. Die meisten Berichte finden sich für das Auftreten von Ulcera crurum unter Medikation mit Hydroxyurea, welche zumeist bei hämatologischen Krankheitsbildern eingesetzt wird. Es wird hierbei eine Verformung der Erythrozyten und damit bedingte verminderte Blutflussgeschwindigkeit diskutiert. Klinisch typisch sind die Lokalisation der Ulzerationen am Knöchel, das Auftreten meist mehrere Jahre nach Beginn der Hydroxyurea-Therapie und die starke Schmerzhaftigkeit der Ulzerationen. Ein Umsetzen der medikamentösen Therapie sollte nur in Rücksprache mit den behandelnden Hämatologen erfolgen. Jedoch sind auch für Alternativpräparate wie Anagrelid Ulzerationen beschrieben worden [30]. Weitaus seltener wurde über das Auftreten kutaner Nekrosen unter Therapie mit Cumarinderivaten berichtet. Hier treten Ulzerationen eher selten an den Unterschenkeln, sondern mehr stammbetont auf. Diskutiert wird ein latenter Protein C-Mangel, der zu Beginn einer neu eingeleiteten Therapie mit Cumarinen durch ein weiteres Absinken des Protein C-Spiegels zu einer erhöhten Gerinnungsneigung und damit zu thrombembolischen Hautinfarkten führen kann. Dem kann durch sogenanntes Bridging, also überlappender Gabe von niedermolekularen Heparinen bei Einleitung einer Cumarintherapie vorgebeugt werden.

### Tipp 10: Überprüfen Sie regelmäßig Ihre Diagnose!

Häufiges ist häufig, und Seltenes ist selten – aber davon gibt es auch Abweichungen. Verfolgen Sie deshalb stets erneut Ihren diagnostischen Algorithmus (Abb. 4), wenn es trotz einer optimierten Behandlung nicht zu dem gewünschten Therapieerfolg

kommt oder nach anfänglicher Verbesserung wieder eine Verschlechterung eintritt.

### Interessenkonflikt



Die Autoren geben an, dass kein Interessenkonflikt besteht.

### Abstract

### How to Treat Chronic Wounds – Ten Practical Tips



The etiology of chronic wounds is versatile. For this reason, detailed diagnostics have to be performed to be able to act purposefully. Additionally, in cases of recalcitrant ulcers the diagnosis once made has to be reappraised regularly. Besides the selection of appropriate therapeutic steps, general factors like compliance, cost efficacy and duration of treatment play a decisive role in treatment of patients with chronic wounds.

In this review we give ten recommendations for the treatment of chronic wounds which may help in your daily routine or can be used as a diagnostic algorithm.

### Literatur

- Meyer V, Kerk N, Meyer S et al. Differential diagnosis and therapy of leg ulcers. *J Dtsch Dermatol Ges* 2011; 9: 1035–1051
- Korber A, Klode J, Al-Benna S et al. Etiology of chronic leg ulcers in 31,619 patients in Germany analyzed by an expert survey. *J Dtsch Dermatol Ges* 2011; 9: 116–121
- Al GP, Herberger K, Schaller J et al. Associated factors and comorbidities in patients with pyoderma gangrenosum in Germany: a retrospective multicentric analysis in 259 patients. *Orphanet J Rare Dis* 2013; 8: 136
- Goerge T. [Livedoid vasculopathy. Pathogenesis, diagnosis and treatment of cutaneous infarction]. *Hautarzt* 2011; 62: 627–634
- McRorie ER. The assessment and management of leg ulcers in rheumatoid arthritis. *J Wound Care* 2000; 9: 289–292
- Erfurt-Berge C, Bauerschmitz J. Malignant tumours arising in chronic leg ulcers: three cases and a review of the literature. *J Wound Care* 2011; 20: 396–400
- Davies CE, Hill KE, Newcombe RG et al. A prospective study of the microbiology of chronic venous leg ulcers to reevaluate the clinical predictive value of tissue biopsies and swabs. *Wound Repair Regen* 2007; 15: 17–22
- Gjodsboel K, Skindersoe ME, Christensen JJ et al. No need for biopsies: comparison of three sample techniques for wound microbiota determination. *Int Wound J* 2012; 9: 295–302
- Terry S, Timothy NH, Zurlo JJ et al. Mycobacterium chelonae: non-healing leg ulcers treated successfully with an oral antibiotic. *J Am Board Fam Pract* 2001; 14: 457–461
- Levine NS, Lindberg RB, Mason AD Jr et al. The quantitative swab culture and smear: A quick, simple method for determining the number of viable aerobic bacteria on open wounds. *J Trauma* 1976; 16: 89–94
- Al GP, Korber A, Klode J et al. Evaluation of the Essen Rotary as a new technique for bacterial swabs: results of a prospective controlled clinical investigation in 50 patients with chronic leg ulcers. *Int Wound J* 2014; 11: 44–49
- Jockenhofer F, Gollnick H, Herberger K et al. Bacteriological pathogen spectrum of chronic leg ulcers: Results of a multicenter trial in dermatologic wound care centers differentiated by regions. *J Dtsch Dermatol Ges* 2013; 11: 1057–1063
- Hogsberg T, Bjarnsholt T, Thomsen JS et al. Success rate of split-thickness skin grafting of chronic venous leg ulcers depends on the presence of *Pseudomonas aeruginosa*: a retrospective study. *PLoS One* 2011; 6: e20492
- Renner R, Sticherling M, Ruger R et al. Persistence of bacteria like *Pseudomonas aeruginosa* in non-healing venous ulcers. *Eur J Dermatol* 2012; 22: 751–757
- Madsen SM, Westh H, Danielsen L et al. Bacterial colonization and healing of venous leg ulcers. *APMIS* 1996; 104: 895–899
- Gjodsboel K, Christensen JJ, Karlsmark T et al. Multiple bacterial species reside in chronic wounds: a longitudinal study. *Int Wound J* 2006; 3: 225–231
- Osterbrink J, Hufnagel M, Kutschar P et al. [The pain situation for residents of nursing homes. Results of a study in Munster]. *Schmerz* 2012; 26: 27–35
- Hofman D, Ryan TJ, Arnold F et al. Pain in venous leg ulcers. *J Wound Care* 1997; 6: 222–224
- Phillips T, Stanton B, Provan A et al. A study of the impact of leg ulcers on quality of life: financial, social, and psychologic implications. *J Am Acad Dermatol* 1994; 31: 49–53
- Gibson JM, Kenrick M. Pain and powerlessness: the experience of living with peripheral vascular disease. *J Adv Nurs* 1998; 27: 737–745
- Al GP, Korber A, Klode J et al. Investigation of new co-factors in 49 patients with pyoderma gangrenosum. *J Dtsch Dermatol Ges* 2012; 10: 251–257
- Knepper JP, Henke PK. Diagnosis, prevention, and treatment of claudication. *Surg Clin North Am* 2013; 93: 779–788, vii
- Gallenkemper G, Rabe E, Bauer R. Contact sensitization in chronic venous insufficiency: modern wound dressings. *Contact Dermatitis* 1998; 38: 274–278
- Renner R, Simon JC, Seikowksi K et al. Contact allergy to modern wound dressings: a persistent but neglected problem. *J Eur Acad Dermatol Venereol* 2011; 25: 739–741
- Brandt HR, de Lorenzo Messina MC, Hirayama JT et al. Prevalence of thrombophilia associated with leg ulcers. *Br J Dermatol* 2009; 160: 202–203
- Shanmugam VK, Tsagaris KC, Attinger CE. Leg ulcers associated with Klinefelter's syndrome: a case report and review of the literature. *Int Wound J* 2012; 9: 104–107
- Balaji P, Mosley JG. Evaluation of vascular and metabolic deficiency in patients with large leg ulcers. *Ann R Coll Surg Engl* 1995; 77: 270–272
- Wilkinson EA, Hawke CI. Oral zinc for arterial and venous leg ulcers. *Cochrane Database Syst Rev* 2000; CD001273
- Legendre C, Debure C, Meaume S et al. Impact of protein deficiency on venous ulcer healing. *J Vasc Surg* 2008; 48: 688–693
- Rappoport L, Korber A, Grabbe S et al. [Appearance of leg ulcers associated with intake of anagrelide]. *Dtsch Med Wochenschr* 2007; 132: 319–321