

Analvenenthrombose und thrombosierter Hämorrhoidalprolaps*

Anal Thrombosis and Thrombosed External Haemorrhoid

Autoren

J. Jongen^{1,2}, K. Feeser³, J. Schumacher⁴, H.-G. Peleikis^{1,2}, V. Kahlke^{1,2,5}

Institute

Die Institutsangaben sind am Ende des Beitrags gelistet.

Bibliografie

DOI <http://dx.doi.org/10.1055/s-0042-102286>
 Online-Publikation: 1.4.2016
 Akt Dermatol 2016; 42: 235–242
 © Georg Thieme Verlag KG
 Stuttgart · New York
 ISSN 0340-2541

Korrespondenzadresse

Dr. med. Johannes Jongen
 Proktologische Praxis
 Beselerallee 67
 24105 Kiel
info@proktologie-kiel.de

Zusammenfassung

Die Analvenenthrombose (AVT) ist der häufigste proktologische Notfall. Im Bereich der sensiblen Anokutanlinie entsteht ein bläulicher Knoten (Hämatom bzw. Thrombose). Differenzialdiagnostisch muss die AVT von dem thrombosierten Anal- und Hämorrhoidalprolaps (THP) unterschieden werden. Beide Läsionen können Schmerzen auslösen. Bei dem THP inkarziert und thrombosiert prolabierendes Hämorrhoidalgewebe und es handelt sich somit eine Komplikation von Hämorrhoi-

den 2., 3. und 4. Grades. Die AVT kann bei entsprechenden Beschwerden exzidiert werden, während beim THP in diesem Falle eine Hämorrhoidektomie notwendig wird. Bei beiden Läsionen ist das Vorgehen eher konservativ: lokale Kühlung und/oder kortikoidhaltige Salbe, systemisch: ein nicht-steroidales Antirheumatikum. Bei der AVT ist bei starken Schmerzen oder Blutungen nach Perforation eher eine Exzision zu erwägen. Nach einer Inzision könnte die Stelle verkleben und es kann durch nachlaufendes Blut zu einem „Rezidiv“ kommen.

Einleitung

Den häufigsten proktologischen Notfall stellen die thrombotischen Läsionen im Analbereich dar: die Analvenenthrombose (AVT) sowie der thrombosierte Anal- und Hämorrhoidalprolaps (THP). Sie betreffen beide Geschlechter und alle Altersgruppen (vom Säugling bis zum Greis, **Abb. 1–2**). Häufig werden diese schmerzhaften Befunde/Knoten im Analbereich von Patienten und leider auch häufig von ihren Ärzten als „äußere Hämorrhoiden“ bezeichnet. Auch Chirurgen sind nicht immer sicher in der richtigen „Einstufung“ [1]. Im Nachfolgenden wird sowohl die Differenzialdiagnose als auch die Differenzialtherapie dieser zwei Entitäten, die pathophysiologisch nichts miteinander zu tun haben, beschrieben. Bezüglich der Therapie der AVT als auch des THP gibt es keine prospektiven, randomisierten Studien, lediglich retrospektiv durchgeführte Studien, die häufig nur eine bestimmte Therapie (konservativ oder operativ) betreffen [2]. Die angegebenen Hinweise zur Therapie haben daher kein hohes Evidenzlevel.

Sie basieren aber auf der praktischen Erfahrung vieler niedergelassener Koloproktologen bzw. auf den wenigen Publikationen, die es zu den thrombotischen Analläsionen gibt.

Analvenenthrombose (AVT)

Im Bereich des Plexus haemorrhoidalis externus (einem *Venengeflecht* in Höhe der Anokutanlinie = Analrand) entsteht die AVT (**Abb. 3**). Die AVT hat deshalb mit Hämorrhoiden (dem Plexus haemorrhoidalis internus) pathophysiologisch nichts zu tun. Die AVT als schmerzhaftes, „äußere Hämorrhoid“ zu bezeichnen ist nicht richtig. Die AVT entsteht durch Ruptur oder Thrombophlebitis in einer Vene dieses Venenplexus. Durch das Hämatom [3–5] bzw. die Thrombose/Thrombophlebitis [6–8] kommt es zu einer Überdehnung des sehr sensiblen Anoderms und der Perianalhaut. Auslösende Faktoren können sein: Diarrhö oder massives Abführen vor Koloskopie, Obstipation, Pressen bei der Defäkation, Schwangerschaft, Entbindung [9], schweres Heben, Saxophon spielen, usw. Auch nach koloskopischen oder proktologischen Eingriffen (u.a. Gummiligaturen) kann es zu einer AVT kommen. Nicht immer können vom Patienten solche Faktoren an-

* Dieser Artikel ist eine aktualisierte Form von Jongen J, Feeser K, Schumacher J, Peleikis H-G, Kahlke V. Analvenenthrombose und thrombosierter Hämorrhoidalprolaps. Verdauungskrankheiten 2015; 33: 68–76.

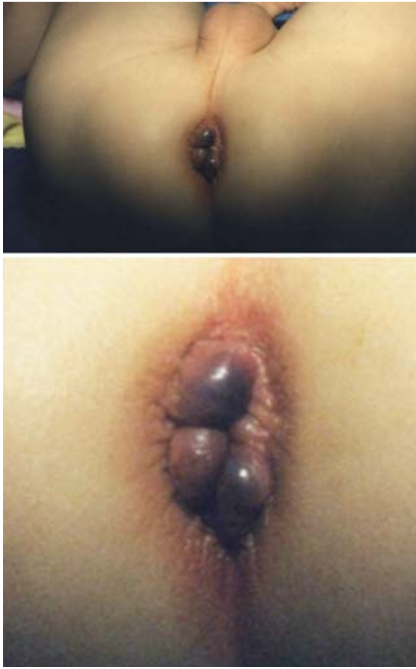

Abb. 1 Analvenenthrombose bei 5/6, 8 und 11° SSL. 1,5-jähriger Knabe. Konservative Therapie.

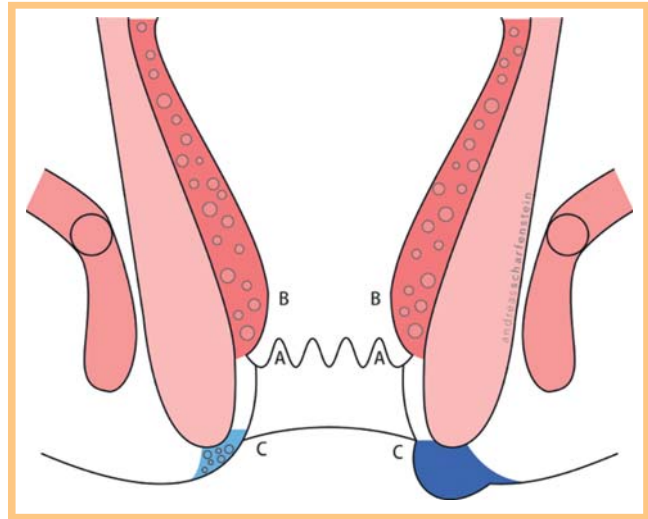


Abb. 3 Längsschnitt durch den Analkanal. Links normal, rechts mit Analvenenthrombose. A = Linea dentata, B = Plexus haemorrhoidalis internus (die Hämorrhoiden), C = Anokutanlinie (Analrand), (Zeichnung: Andreas Scharfenstein).

gegeben werden. In vielen Fällen „überfällt“ es den Patienten über Nacht: „Beim Duschen heute Morgen habe ich das gemerkt!“ [10].

Die Thrombose führt zu einem Spannungs- und Fremdkörpergefühl und zum Teil zu sehr starken Schmerzen. Sie kann auch zu einer Nekrose der Haut führen, die dann perforiert. So kommt es häufig zu einer Entlastung („Oh, das war so gut, als es anfing zu bluten!“) und Schmerzlinderung, manchmal kommt es dann aber auch zu Blutungen, die den Patienten erst in die Praxis oder Ambulanz führen.

Die Diagnose ist relativ einfach: Im Bereich des Analrandes ist nach Spreizen der Nates ein mehr oder weniger (durch das Begleitödem) bläulicher Knoten sichtbar (► **Abb. 4**), der auf Berührung durchaus dolent sein kann. Die weitere proktologische Untersuchung sollte keine andere Ursache der Schmerzen bzw. des Knotens ergeben (z.B. Abszess, Fistel, Fissur mit Vorpostenfalte, einfache schmerzfreie Mariske).

Differenzialdiagnose

Wichtig ist die Differenzierung zum THP. Abszess, Fistel, Fissur mit ödematöser Vorpostenfalte und die einfache schmerzfreie Mariske sollten auch mit in Erwägung gezogen werden.

Therapie

Da die AVT im Bereich der Anokutanlinie entsteht, ist eine Reposition (wie man das bei Hämorrhoiden 3. Grades machen könnte) nicht möglich: Die AVT ist in Höhe der Anokutanlinie, sozusagen vor Ort, entstanden und kann somit nicht reponiert werden. Sowohl die *American Association of Family Physicians* (AAFP) [11–12] als auch die *American Society of Colon and Rectal Surgeons* (ASCRS) [13–14] haben eine einfache Leitlinie erstellt: Kommt der Patient mit seiner AVT innerhalb von drei bis vier Tagen, dann hat der Patient auch einen Vorteil davon, wenn er operiert wird. Nach Ablauf von 72 bis 96 Stunden wird der Patient bezüglich der Schmerzen in der Regel nicht mehr von einer Operation

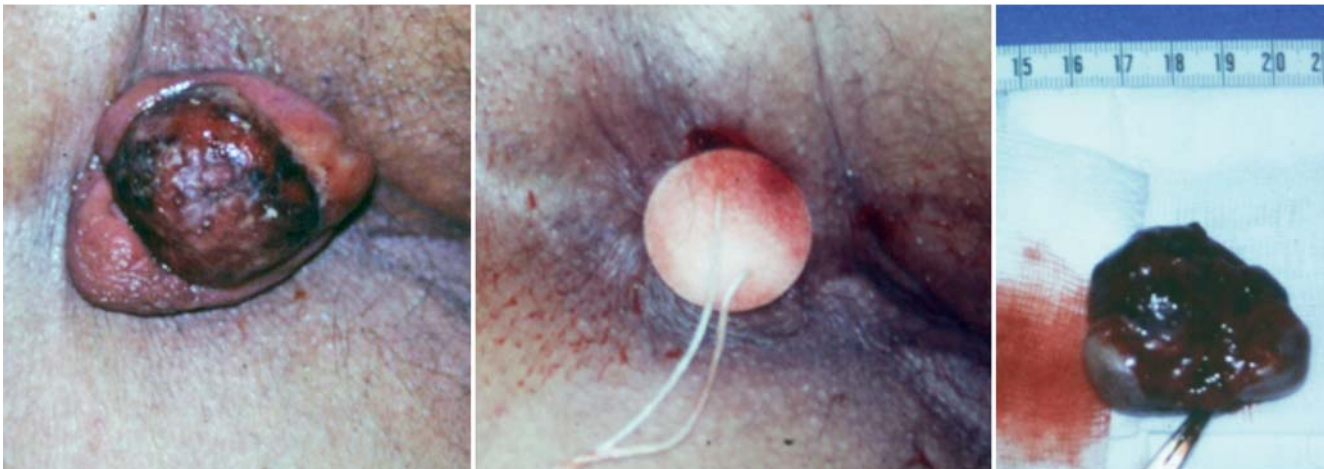


Abb. 2 Thrombosierter Anal- und Hämorrhoidalprolaps bei 11° SSL (die über 80-jährige Patientin liegt in linker Seitenlage). Die Patientin nahm Phenprocoumon! Der Befund wurde in Lokalanästhesie exzidiert, wegen der Medikation Tampon intraanal, Wunde bei 11° SSL. Der Analprolaps gegenüber bei 5° SSL wurde mit dem Tampon reponiert (mittleres Bild). Präparat (rechtes Bild).

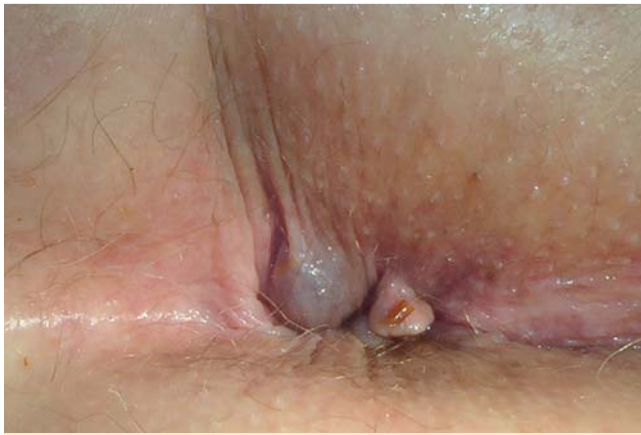

Abb. 4 Analvenenthrombose 7" SSL, kleine Mariske 11" SSL (Patient liegt in linker Seitenlage).

profitieren. Die meisten AVT (etwa 60–70%) werden somit konservativ therapiert [15]: lokal Kühlung und/oder kortikoidhaltige Salbe (z.B. Posterico[®]) und systemisch ein nicht-steroidales Antirheumatikum (NSAR) (3 dd 50 mg Diclofenac). Lokalanästhetische Salben können auch eingesetzt werden, wirken häufig aber nicht ausreichend und können zum Teil allergisierend wirken (cave Cinchocain). Perotti et al. [16] berichteten über die Verwendung von Nifedipin-Lidocain-haltiger Salbe bei der AVT. Auch gibt es Publikationen über den günstigen Einfluss von Flavonoiden [17–19]. Flavonoid-haltige Externa können aber ebenfalls allergisierend wirken. Diese Präparate werden überwiegend im Ausland

(Frankreich, Asien) eingesetzt. Die Benutzung von heparinhaltigen Salben hat wahrscheinlich eher einen Placeboeffekt. Publikationen über Heparin bei der Therapie der AVT konnten in PubMed nicht gefunden werden. Von Hebammen bzw. Gynäkologen oder aus Internetforen kommt häufig der Vorschlag Xylometazolin-Tropfen („Nasentropfen“) lokal zu applizieren. Durch die gefäßverengende Wirkung sollte das Ödem verringert werden. Publikationen hierzu gibt es in PubMed nicht. Bei AVT wäre es fraglich, ob der Wirkstoff transkutan resorbiert wird, um überhaupt effektiv zu sein. Die Anwendung ist außerdem *off label*. Aus Indien kommt eine ayurvedische Studie über eine Therapie der „thrombotierten Hämorrhoiden“ mit Blutegeln [20], aus Cuba eine plazebo-kontrollierte Studie über den Einsatz von Streptokinase-Zäpfchen bei „akuten Hämorrhoiden“ [21]. Sowohl die Blutegel- als auch die Streptokinase-Therapie sind in Europa bzw. in den USA nicht zugelassen. Insgesamt gibt es nur wenige Studien bezüglich der Therapie der thrombotischen Analläsionen. Die Wirksamkeit der NSAR sowie der kortikoidhaltigen Salben könnte theoretisch auf der antiphlogistischen Wirkung dieser Substanzen beruhen, wie sie im orthopädischen bzw. dermatologischen Bereich nachgewiesen wurde. Die Resorption der AVT kann unterschiedlich verlaufen. Manche sind innerhalb weniger Tage weg, manche brauchen 2–3 Wochen, manche 2–3 Monate. Bei längerer „Überdehnung“ der Perianalhaut durch die Thrombose können im weiteren Verlauf dann Marisken, über deren sonstige Entstehung namhafte Proktologen sich nicht einig sind, verbleiben. Die Rezidivneigung nach der konservativen Therapie ist 12,5% und somit höher als nach einer operativen Therapie [15]. Hat der Patient starke Schmerzen oder Blutungen nach Perforation und wünscht auch eine Operation, dann wäre die Exzision

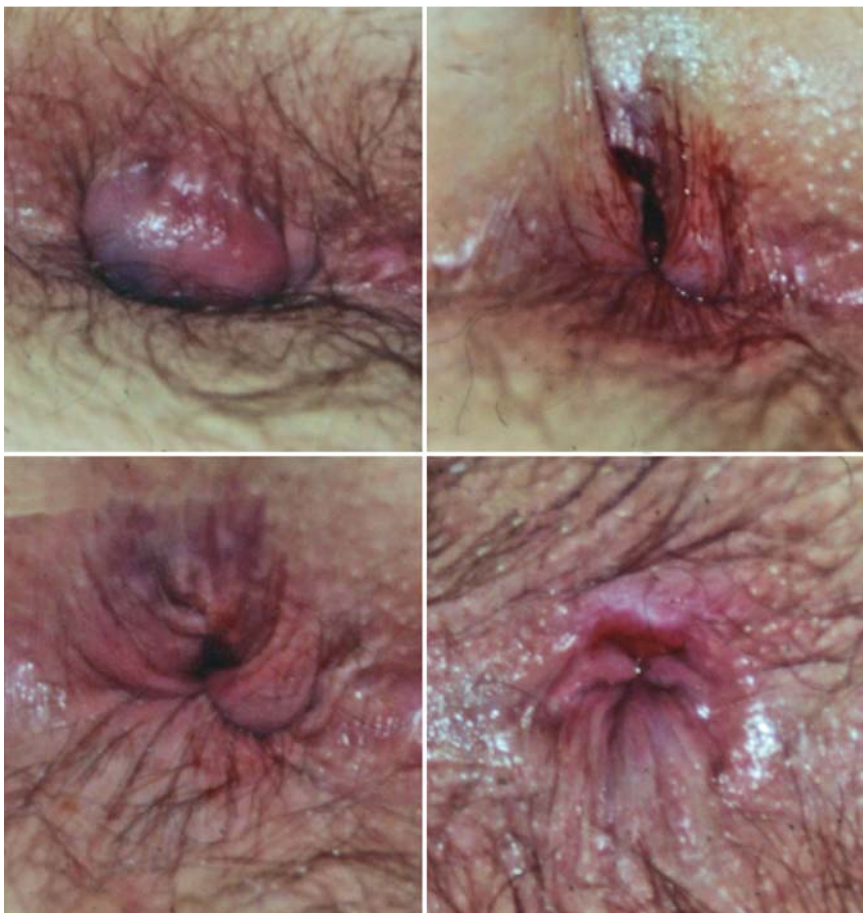

Abb. 5 Analvenenthrombose 8/9" SSL (der Patient liegt in linker Seitenlage). Links oben Befund vor Operation in Lokalanästhesie, rechts oben Wunde unmittelbar nach Exzision der Analvenenthrombose, links unten Befund/Wunde am 1. postoperativen Tag und rechts unten Befund 3 ½ Wochen nach der Operation.

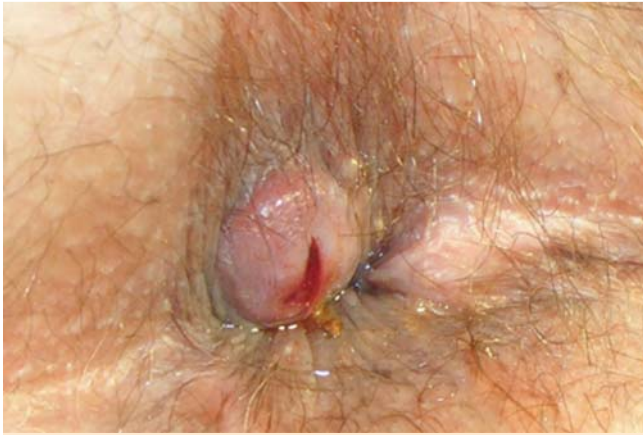

Abb. 6 Analvenenthrombose bei 7/8" SSL (die Patientin liegt in linker Seitenlage), die am Vortag inzidiert wurde und danach „nachgelaufen“ ist.

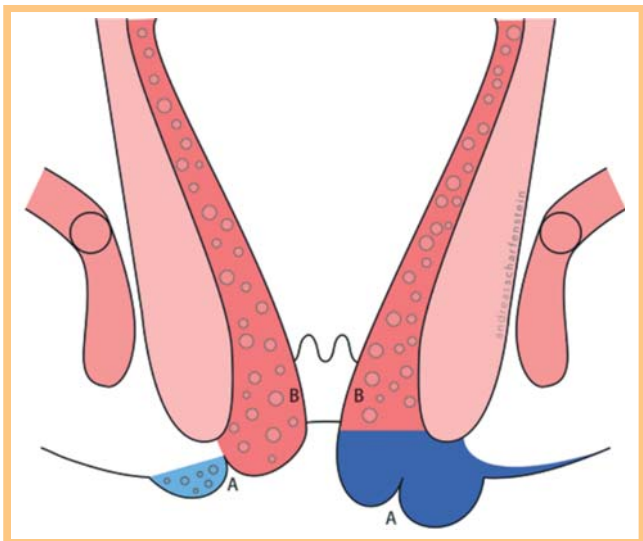
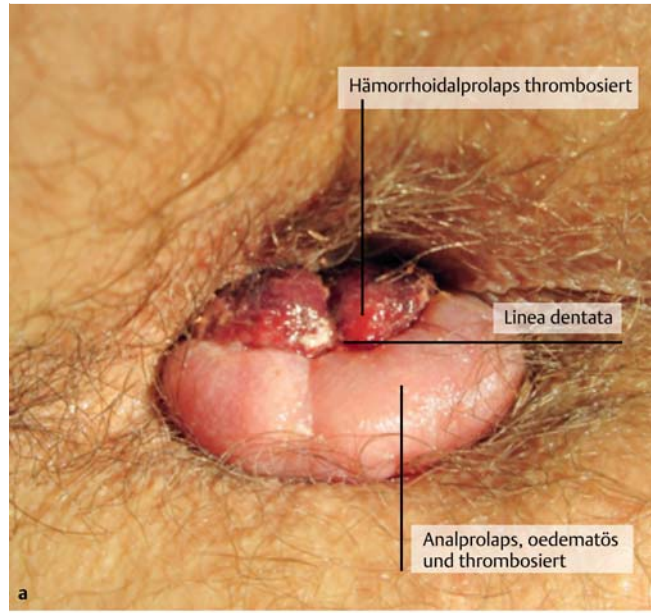
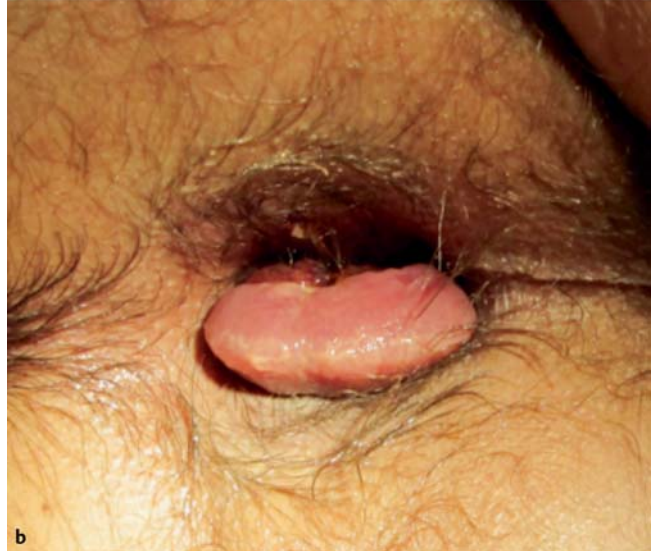

Abb. 7 Längsschnitt durch den Analkanal. Links mit Anal- und Hämorrhoidalprolaps, rechts mit thrombosiertem Anal- und Hämorrhoidalprolaps. A = Linea dentata, B = Hämorrhoidalprolaps, (Zeichnung: Andreas Scharfenstein).

des Befundes zu befürworten [10, 13, 14]. Diese lässt sich in der Regel in Lokalanästhesie (LA) durchführen (☛ **Abb. 5**) und führt häufig schnell zu einer Schmerzfremheit. Die Operation der AVT ist auch während der Schwangerschaft bzw. *post partum* möglich. Nach der Exzision kann es zu Komplikationen kommen: Nachblutung, Abszessbildung, Fistel. Die Nachblutungen lassen sich in der Regel auch wieder in LA stillen. Insgesamt ist die Komplikationsrate sehr gering. Die Rezidivrate nach der Operation ist geringer als nach der konservativen Therapie, „Rezidive“ entstehen aber nicht an dem Ort der Operation! Von einer Inzision dagegen ist aus proktologischer Sicht abzuraten, da es nach der Inzision zu einem Verkleben der Inzisionsstelle und zum „Nachlaufen“ kommt und der Patient am nächsten Tag („der Knoten ist wieder da!“) erneut in der Praxis steht (☛ **Abb. 6**). Wenn sowieso eine Lokalanästhesie gegeben wird, dann wäre eine Exzision des Ganzen bzw. die Exzision eines größeren Hautareals sinnvoll, sodass es nicht zu einem Verkleben und Rezidiv kommen kann. Nachbehandlung nach Operation: Sitz-, besser Duschbäder 3–4-mal täglich mit klarem Wasser und nach dem Stuhlgang, anschließend Salbenläppchen (Vlieskompressen mit z. B. Dexpanthe-



a



b

Abb. 8 a 26-jähriger Patient mit einem thrombosiertem Anal- und Hämorrhoidalprolaps im Bereich der linken Analzirkumferenz (der Patient liegt in linker Seitenlage). b Gleicher Patient 1 Woche nach konservativer Therapie mit Diclofenac oral sowie lokal einer kortikoidhaltigen Salbe (der Patient liegt in linker Seitenlage).

nohaltiger Salbe) vor den Anus legen. Die Wundheilung kann, je nach Größe der Wunde, 4–6 Wochen dauern.

Thrombosierter Anal- und Hämorrhoidalprolaps (THP)

Bei dem THP handelt es sich um eine Komplikation von vergrößerten Hämorrhoiden: Das prolabierte Hämorrhoidalgewebe (i. e. Hämorrhoiden 2., 3. und 4. Grades) inkarziert, thrombosiert und bleibt vor dem After liegen (☛ **Abb. 7**). Es ist somit „sichtbar“, aber durch die Thrombose auch nicht wieder reponibel (☛ **Abb. 8**). Der THP kommt deutlich weniger häufig vor als die AVT. Auch bei dem THP gibt es die bei der AVT schon angegebenen auslösenden Faktoren. Manche Patienten berichten auch über Knoten, die früher schon mal vorfielen und sich dann spontan oder digital reponieren ließen. Der THP kann aber auch ohne vorbestehende

Hämorrhoidalanamnese „urplötzlich“ ohne auslösende Faktoren auftreten.

Beschwerden des THP: Spannungs- und Fremdkörpergefühl, zum Teil sehr starke Schmerzen sowie Blutungen. Anamnestisch ist die AVT nicht von dem THP zu trennen. Erst die Inspektion der Analregion führt in der Regel zu der korrekten Einstufung: Bei dem THP sind neben dem thrombosierte Anoderm die Linea dentata sowie das thrombosierte, mit Rektummukosa überzogene Hämorrhoidalgewebe sichtbar (☉ Abb. 8 und ☉ Abb. 11).

Differenzialdiagnose: Wichtig ist die Differenzierung zur AVT, Abszess, Fistel, Fissur mit ödematöser Vorpostenfalte, thrombosierter Rektumprolaps, Analkarzinome und aus dem Analkanal wachsende Rektumkarzinome sollten auch mit in Erwägung gezogen werden.

Therapie: Bei dem THP steht die konservative Therapie im Vordergrund: Bettruhe, Stuhlregulierung, Kühlung, lokale Behandlung mit kortikoid- oder Lidocain-haltigen Salben/Gels, systemisch nicht-steroidale Antiphlogistika (3 dd 50 mg Diclofenac). Manchmal wird eine Reposition (bzw. ein Repositionsversuch) in Lokal- oder Allgemeinanästhesie empfohlen. Die Indikation zur Operation sollte eher zurückhaltend gestellt werden, da in den meisten Fällen des THP nach der akuten Phase keine weiteren Beschwerden bestehen, auch keine Hämorrhoidalprobleme. Wenn in der Akutphase operiert wird, sollte man sich bewusst sein, dass man im Falle eines THP eine richtige Hämorrhoidektomie (☉ Abb. 2) durchführt mit allen möglichen Komplikationen (Harnverhalt, Schmerzen, Blutungen, usw.), die es dabei geben kann. Solche Operationen sollten durch einen erfahrenen Proktologen erfolgen.

Ergebnisse der konservativen Therapie der AVT und des THP

In einer eigenen Studie wurden 91 Patienten mit AVT zunächst wie oben beschrieben konservativ behandelt. 5 Patienten (5,5%) entschieden sich aufgrund mangelnder Schmerzlinderung oder aufgrund einer Blutung zu einer Operation in LA. Bei 14 der restlichen konservativ therapierten Patienten (12,5%) kam es zu einem Rezidiv [15] (☉ Abb. 9). Die Zufriedenheit und Bereitschaft, wieder eine konservative Therapie mit Salbe und NSAR durchzuführen, waren zwar niedriger als bei den operierten Patienten, aber nicht signifikant. Diese Ergebnisse bestätigten die Ergebnisse von Grace et al. [22] und Greenspon et al. [23], allerdings betrug die Rezidivrate nach der konservativen Therapie 10,8% bzw. 25%. Unter der Annahme, dass eine Analsphinkterhypertonie für die Schmerzen bei der AVT/dem THP verantwortlich wäre, injizierten Patti et al. [24] Botulinumtoxin (30 I.E.). Sie berichteten über eine deutliche Reduktion der Schmerzen im Vergleich zu Placebo. Die Anwendung von Botulinumtoxin für die thrombotischen Analläsionen ist jedoch *off label* und teuer.

Ergebnisse der operativen Therapie der AVT und des THP

In einer retrospektiven Studie wurden insgesamt 979 Patienten mit thrombotischen Läsionen in Lokalanästhesie in den Jahren 1995 bis zum 2008 operiert (siehe auch Jongen et al. [25]). 2005 wurden insgesamt lediglich 40% dieser Läsionen operiert. Bei den 979 Patienten wurden 792 AVT (80%) und 187 THP (20%) festgestellt. Bei der AVT wurde in LA die Exzision der Läsion bis

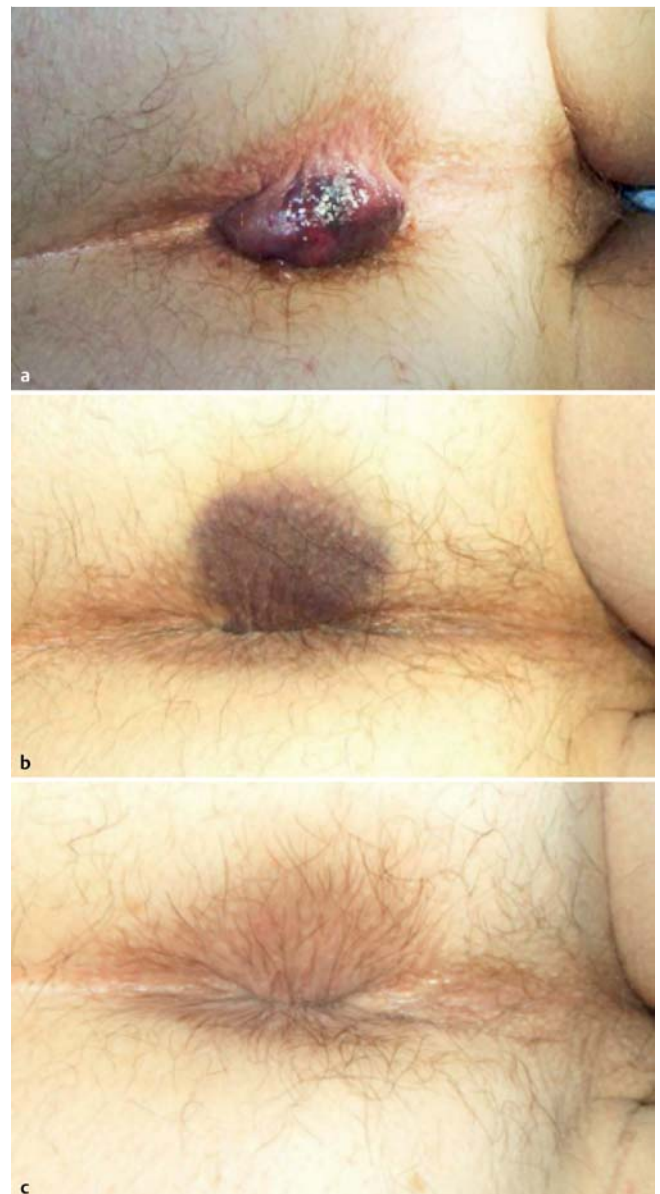

Abb. 9 a Der Patient hatte 1 ½ Stunden zuvor wegen hartem Stuhlgang heftig gepresst. Anschließend sei ihm dann diese „Beule“ aufgefallen. Befund bei Erstuntersuchung vom 08. 11. 2002. b Lokalbefund drei Tage nach der Erstuntersuchung. Konservative Behandlung mit Diclophenac oral (3x50 mg) und topischer kortikoidhaltiger Salbe. c Lokalbefund 32 Tage nach der Erstuntersuchung. Keine perianale Hämatomverfärbung mehr erkennbar. Patient komplett beschwerdefrei.

proximal der Linea dentata angestrebt, bei dem THP wurde in LA eine offene Hämorrhoidektomie nach Milligan-Morgan durchgeführt. Bei 70 Patienten (7%) kam es zu einem Rezidiv der operierten Läsion, nur nicht an der Operationsstelle! Komplikationen nach der Operation: Blutungen n=5 (0,5%), Abszess n=10 (1%) und Fistel n=16 (1,6%). Die operierten Patienten erhielten ein oder zwei Jahre nach der Operation einen Fragebogen, in dem nach Beschwerden, Zufriedenheit und Bereitschaft, die Operation wieder in LA durchführen zu lassen (wenn notwendig), gefragt wurde. Bei einer durchschnittlichen Rücklaufquote von 82% gaben 70% an, keine Analbeschwerden zu haben. 89% der Patienten würden die Operation wieder in LA durchführen lassen, wenn notwendig. Giebel [26] sah nach der Operation einer AVT in LA keine Rezidive, allerdings auch bei einer Nachbe-

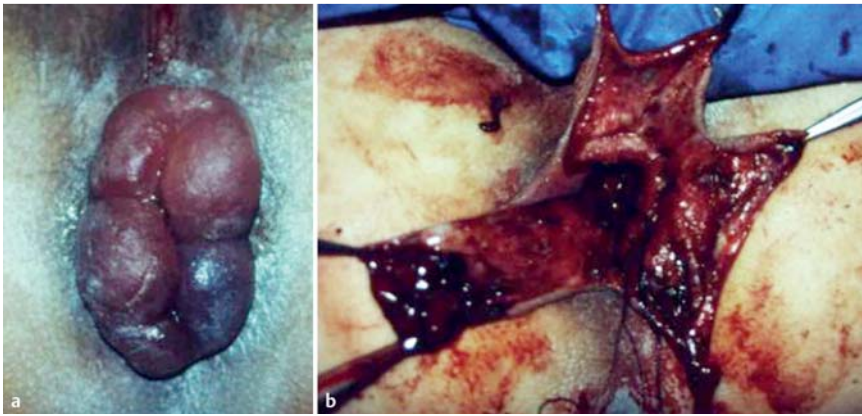


Abb. 10 a Fast zirkulärer, thrombosierter (und auch stark ödematöser) Analprolaps bei einer jungen Frau 3 Tage nach Entbindung. b Intraoperativer Sinus: Läppchenplastik nach Fansler-Arnold.

obachtungszeit von nur sechs bis zehn Wochen. Sakulsky et al. [27] geben keine Nachbeobachtungszeit an und sahen auch keine Rezidive nach Operation einer AVT in LA.

Es gibt nur wenige Publikationen über die operative Therapie des THP in LA. Meistens handelt es sich um Publikationen, in denen über die Ergebnisse nach „Notfall-Hämorrhoidektomie“ in Allgemeinanästhesie und unter stationären Bedingungen berichtet wird. Die Rezidivrate in diesen Publikationen wird mit 0% angegeben mit einer Nachbeobachtungszeit von bis zu 30 Monaten [28–32]. In den letzten Jahren sind auch Publikationen erschienen, in denen der THP mit einer Klammernaht- oder Staplerhämorrhoidopexie (SH) bzw. mit einer Exzisionshämorrhoidektomie in Radiofrequenztechnik (RF) behandelt wird. Lai et al. [33] berichteten aber über eine höhere Thromboserate nach SH im Vergleich zur konventionellen Exzisionshämorrhoidektomie. Wong et al. [34] sahen nach der SH keine Rezidive. Nach Hämorrhoidektomie in RF-Technik (LigaSure®) sahen auch Chen et al. [34] keine Rezidive.

Zirkuläre Befunde – Zirkulärer thrombosierter Analprolaps und zirkulärer thrombosierter Hämorrhoidalprolaps (i. e. Hämorrhoiden 4. Grades)

Sowohl der thrombosierte Analprolaps (=thrombosierter Prolaps des Anoderms, im Prinzip eine zirkuläre AVT) als auch der zirkuläre thrombosierte Hämorrhoidalprolaps (Abb. 10–13) stellen besondere Anforderungen. Sie entstehen insbesondere nach Entbindungen. Auch hier sollte man, wenn irgend möglich, konservativ vorgehen, wie oben beschrieben (Kühlung, kortikoidhaltige Salben, Bettruhe, Stuhlregulierung, 3 dd 50 mg Diclofenac, wenn möglich, alternativ Paracetamol) (Abb. 12). In Einzelfällen, in denen die Patienten trotz der konservativen Therapie keine Linderung verspüren (sie können nicht stehen, nicht sitzen vor Schmerzen!), kann man die Indikation zu einer Operation stellen. Wenn solche zirkulären Befunde operiert werden, sollten (wie bei der konventionellen Hämorrhoidalchirurgie) immer genügend breite Anoderm- und Mukosabrücken (mindestens 5, besser 10 mm Breite) erhalten bleiben, sonst besteht die Gefahr einer narbigen Analstenose. Bei solchen zirkulären Befunden können auch plastisch-rekonstruktive Verfahren sinnvoll sein (z. B. submuköse Hämorrhoidektomie nach Parks oder plastische Rekonstruktion des Analkanals in Form einer Läppchenplastik nach Fansler-Arnold (Abb. 10 und Abb. 13)) [36–38]. Auch solche Operationen sollten den in dieser Chirurgie erfahrenen Kollegen überlassen werden.

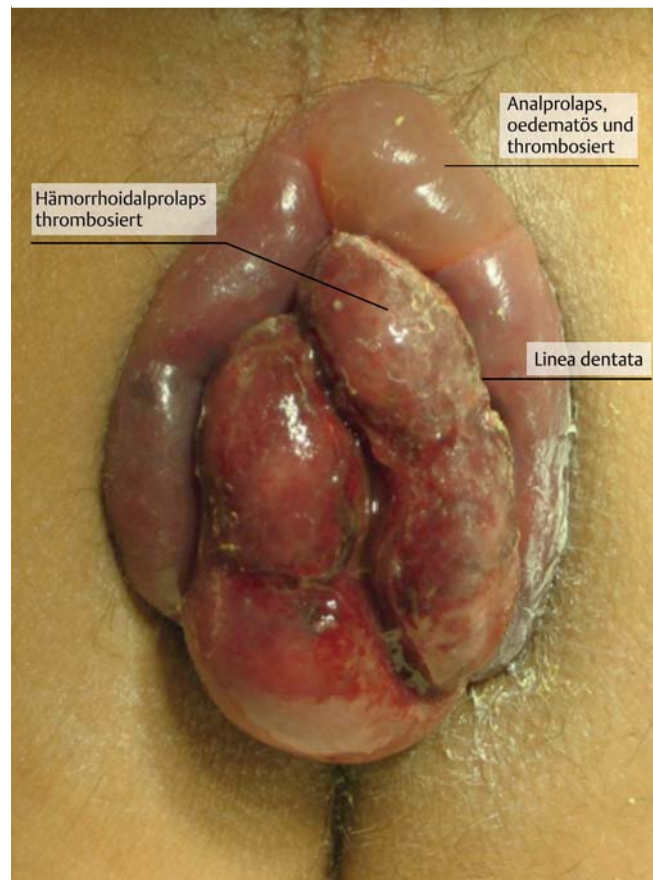


Abb. 11 Zirkulärer Anal- und Hämorrhoidalprolaps bei einem Mann, der 3 Tage vorher einen Marathon (erfolgreich) gelaufen war.

Diskussion

Bei den thrombotischen, schmerzhaften Läsionen im Analbereich handelt es sich entweder um eine Analvenenthrombose (AVT) oder einen thrombosierten Hämorrhoidalprolaps (THP). Die AVT kommt in der Praxis etwa viermal häufiger vor als der THP. Bei der Inspektion sieht man bei dem THP die Linea dentata sowie das thrombosierte, mit Rektumschleimhaut überzogene Hämorrhoidalgewebe. Bei der AVT ist die Linea dentata bzw. die Schleimhaut/das Hämorrhoidalgewebe nicht sichtbar. Auslösende Faktoren sind in manchen Fällen eruierbar, in vielen jedoch „überfällt“ es den Patienten „über Nacht“. Die Therapie ist in den meisten Fällen konservativ: lokal Kühlung, kortikoid- oder Lido-

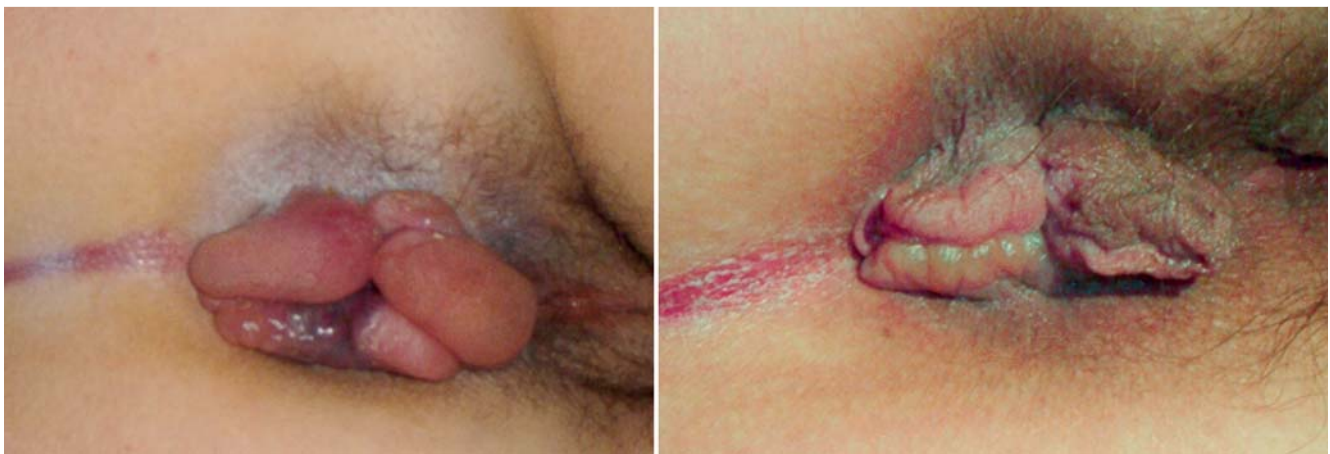

Abb. 12 Patientin 3 Tage nach Partus. Ödematöser, zum Teil thrombotischer Analprolaps. Die Patientin liegt in linker Seitenlage. Der Patientin wurde eine Operation angeboten, sie entschied sich für ein konservatives Verfahren: Kühlung und lokale Therapie mit einer kortikoidhaltigen Salbe. Links: Befund vor Therapie; rechts: Befund 10 Tage nach konservativer Therapie.

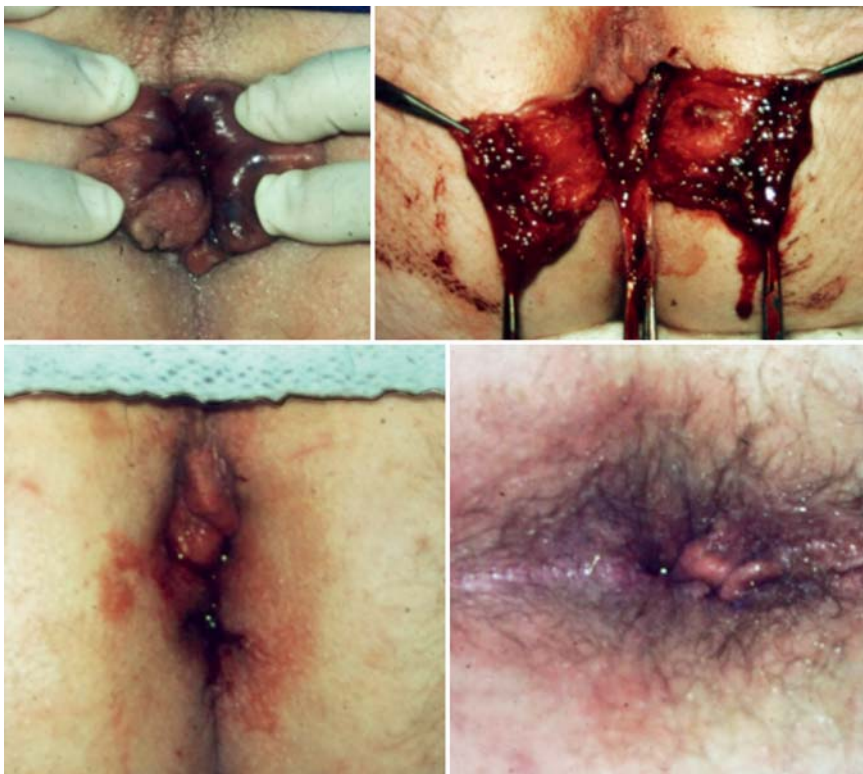

Abb. 13 Junge Patientin, 2 Tage nach Partus. Fast zirkulärer Anal- und Hämorrhoidalprolaps. Starke Schmerzen, daher plastische Rekonstruktion des analen Kanals im Sinne einer Läppchenplastik nach Fansler-Anderson/Arnold. Links oben: Befund vor Operation (in Narkose); rechts oben: Befund intraoperativ, Präparation des linken und rechten Läppchens; links unten: Befund am Ende der Operation; ventral ist eine breite Anodermbrücke belassen; rechts unten: Befund 4 Wochen postoperativ (die Patientin liegt in linker Seitenlage), ventral ist eine „Mariske“ zurückgeblieben, die aber keine Beschwerden machte. Die Patientin war am 3. Tag postoperativ schmerzfrei und konnte im Sitzen ihr Kind wieder stillen.

cain-haltige Salbe und oral NSAR (3dd 50mg Diclofenac). Damit lässt sich relativ schnell Schmerzfremheit und somit Beschwerdefremheit und Zufriedenheit des Patienten erreichen. Löst die AVT starke Schmerzen aus, ist die Exzision des Befundes in Lokalanästhesie sinnvoll. Auch diese führt in hohem Maß zu Schmerzfremheit und Patientenzufriedenheit. Die Indikation zur Operation eines THP sollte zurückhaltend gestellt werden, insbesondere bei den zirkulären Befunden. Die Exzision solcher THP (eine „richtige“ Hämorrhoidektomie!) oder die Operation zirkulärer Befunde (submuköse Hämorrhoidektomie nach Parks, plastische Rekonstruktion des analen Kanals in Form einer Läppchenplastik nach Fansler-Arnold) sollten den erfahrenen Proktochirurgen überlassen bleiben. Obwohl diese Läsionen häufig vorkommen, gibt es nur eine geringe Evidenz bezüglich der Therapie solcher thrombotischer Läsionen.

Schlussfolgerung

Die thrombotischen Läsionen im Analbereich kommen sehr häufig vor. Die Patienten stellen sich vor bei Hebammen, Hausärzten, Gynäkologen, Dermatologen, Urologen, Gastroenterologen, Chirurgen, usw. Nach Sicherung der Diagnose kann zunächst konservativ behandelt werden: Kühlung, kortikoidhaltige Salben, NSAR. In vielen Fällen ist eine Operation damit umgänglich.

Danksagung

Wir danken Andreas Scharfenstein für die im Artikel enthaltenen Zeichnungen.

Interessenkonflikt

▼
K. Feeser, J. Schumacher und H.-G. Peleikis geben an, dass kein Interessenkonflikt besteht.
J. Jongen erhielt Vortragshonorare von den Firmen Ethicon, Falk, IFM und Kade.
V. Kahlke ist Berater der Firma Medtronic Inc. und erhielt Vortragshonorare von der Firma Kade.

Abstract

Anal Thrombosis and Thrombosed External Haemorrhoid

▼
Perianal haematoma/thrombosis (AH) is a common anorectal emergency: on the anal verge a blue lump is situated. It should be differentiated from thrombosed (external) haemorrhoidal prolapse (THP). Both lesions might cause considerable pain. THP is caused by prolapsing haemorrhoidal tissue complicated by incarceration and thrombosis.

AH might be excised, the excision of a THP is a regular haemorrhoidectomy. Therefore conservative therapy of THP is preferred: cooling, local steroid ointment and/or a non-steroidal anti-inflammatory drug (NSAID). Most AH (about 60–70%) can be treated similarly. If pain and bleeding after perforation are eminent, excision of the AH might be performed. Incision of AH is not recommended, because the incision might adhere and the AH might recur.

Institute

- ¹ Proktologische Praxis Kiel
- ² Abteilung Proktologische Chirurgie, Park-Klinik, Kiel
- ³ Abteilung Anästhesie, Lubinus-Stiftung, Kiel
- ⁴ Klinik für Allgemein-, Viszeral- und Thoraxchirurgie, Klinikum Lüneburg
- ⁵ Medizinische Fakultät, Christian-Albrechts-Universität, Kiel

Literatur

- 1 Grucela A, Salinas H, Khaitov S et al. Prospective analysis of clinician accuracy in the diagnosis of benign anal pathology: comparison across specialties and years of experience. *Dis Colon Rectum* 2010; 53: 47–52
- 2 Chan KK, Arthur JD. External haemorrhoidal thrombosis: evidence for current management. *Tech Coloproctol* 2013; 17: 21–25
- 3 Goligher JC. *Surgery of the Anus, Rectum and Colon*. 5. Aufl. London: Bailliere Tindall; 1984: 143–144
- 4 Brearley S, Brearley R. Perianal Thrombosis. *Dis Colon Rectum* 1988; 31: 403–404
- 5 Iseli A. Office Treatment of haemorrhoids and perianal haematoma. *Aust Fam Physician* 1991; 20: 284–290
- 6 Ganchrow MI, Bowman HE, Clark JF. Thrombosed Hemorrhoids. A Clinicopathologic Study. *Dis Colon Rectum* 1971; 14: 331–340
- 7 Thomson H. The real nature of “perianal haematoma”. *Lancet* 1982; 2: 467–468
- 8 Stein E. *Proktologie. Lehrbuch und Atlas*. 4. Aufl. Berlin: Springer; 2003: 82–85
- 9 Abramowitz L, Sobhani I, Benifla JL et al. Anal fissure and thrombosed external hemorrhoids before and after delivery. *Dis Colon Rectum* 2002; 45: 650–655
- 10 Jongen J. Operative Therapie der Analvenenthrombose beziehungsweise segmentärer, thrombosierter Hämorrhoiden. Inauguraldissertation. Lübeck: 2004. Abrufbar unter: www.nbn-resolving.de/urn:nbn:de:gbv:841-20081127483

- 11 Zuber TJ. Hemorrhoidectomy for thrombosed external hemorrhoids. *Am Fam Physician* 2002; 15/65: 1629–1632
- 12 Fargo MV, Latimer KM. Evaluation and management of common anorectal conditions. *Am Fam Physician* 2012; 85: 624–630
- 13 Beck DE, Roberts PL, Rombeau JL et al., Hrsg. *The ASCRS Manual of Colon and Rectal Surgery*. New York: Springer; 2009: 242–243
- 14 Rivadeneira DE, Steele SR, Ternent C et al. Practice parameters for the management of hemorrhoids (revised 2010). *Dis Colon Rectum* 2011; 54: 1059–1064
- 15 Jongen J, Dubinskaya A, Peleikis H-G et al. Konservative und operative Therapie der Analvenenthrombose. *Coloproctology* 2009; 31: 93–98
- 16 Perrotti P, Antropoli C, Molino D et al. Conservative treatment of acute thrombosed external hemorrhoids with topical nifedipine. *Dis Colon Rectum* 2001; 44: 405–409
- 17 Cospite M. Double-blind, placebo-controlled evaluation of clinical activity and safety of Daflon 500 mg in the treatment of acute hemorrhoids. *Angiology* 1994; 45: 566–573
- 18 Di Piero F, Spinelli G, Monsù G et al. Clinical effectiveness of a highly standardized and bioavailable mixture of flavonoids and triterpenes in the management of acute hemorrhoidal crisis. *Acta Biomed* 2011; 82: 35–40
- 19 Lohsirivat V. Hemorrhoids: from basic pathophysiology to clinical management. *World J Gastroenterol* 2012; 18: 2009–2017
- 20 Bhagat PJ, Raut SY, Lakhapati AM. Clinical efficacy of Jalaukawacharana (leech application) in Thrombosed piles. *Ayu* 2012; 33: 261–263
- 21 Hernández-Bernal F, Valenzuela-Silva CM, Quintero-Tabío L et al. Recombinant streptokinase suppositories in the treatment of acute haemorrhoidal disease. Multicentre randomized double-blind placebo-controlled trial (THERESA-2). *Colorectal Dis* 2013; 15: 1423–1428. DOI: 10.1111/codi.12327
- 22 Grace RH, Creed A. Prolapsing Thrombosed Haemorrhoids: Outcome of Conservative Management. *Br Med J* 1975; 5979: 354
- 23 Greenspon J, Williams SB, Young HA et al. Thrombosed external hemorrhoids: outcome after conservative or surgical management. *Dis Colon Rectum* 2004; 47: 1493–1498
- 24 Patti R, Arcara M, Bonventre S et al. Randomized clinical trial of botulinum toxin injection for pain relief in patients with thrombosed external hemorrhoids. *Br J Surg* 2008; 95: 1339–1343
- 25 Jongen J, Bach S, Stübinger SH et al. Excision of thrombosed external hemorrhoid under local anesthesia: a retrospective evaluation of 340 patients. *Dis Colon Rectum* 2003; 46: 1226–1231
- 26 Giebel GD. Analvenenthrombose. *Coloproctology* 1995; 17: 57 (Sonderheft I)
- 27 Sakulsky SB, Blumenthal JA, Lynch RH. Treatment of Thrombosed Hemorrhoids by Excision. *Am J Surg* 1970; 120: 537–538
- 28 Mazier WP. Emergency Hemorrhoidectomy – A Worthwhile Procedure. *Dis Colon Rectum* 1973; 16: 200–205
- 29 Barrios G, Khubchandani M. Urgent Hemorrhoidectomy for Hemorrhoidal Thrombosis. *Dis Colon Rectum* 1979; 22: 159–161
- 30 Blessing H, Schläpfer HU, Ammann JF. Notfallmässige Hämorrhoidektomie bei akuter Hämorrhoidal thrombose. *Helv Chir Acta* 1982; 49: 861–865
- 31 Heald RJ, Gudgeon AM. Limited haemorrhoidectomy in the treatment of acute strangulated haemorrhoids. *Br J Surg* 1986; 73: 1002
- 32 Saleeby RG, Rosen L, Stasik JJ et al. Hemorrhoidectomy during Pregnancy: Risk or Relief. *Dis Colon Rectum* 1991; 34: 260–261
- 33 Lai HJ, Jao SW, Su CC et al. Stapled hemorrhoidectomy versus conventional excision hemorrhoidectomy for acute hemorrhoidal crisis. *J Gastrointest Surg* 2007; 11: 1654–1661
- 34 Wong JC, Chung CC, Yau KK et al. Stapled technique for acute thrombosed hemorrhoids: a randomized, controlled trial with long-term results. *Dis Colon Rectum* 2008; 51: 397–403
- 35 Chen CW, Lai CW, Chang YJ et al. Modified LigaSure hemorrhoidectomy for the treatment of hemorrhoidal crisis. *Surg Today* 2014; 44: 1056–1062
- 36 Fansler WA, Anderson JK. A plastic operation for certain types of hemorrhoids. *JAMA* 1933; 101: 1064–1066
- 37 Wasserman IF. Hemorrhoidectomy by amputation and anoplasty: review and late results – follow-up of 138 cases over a ten-year span. *Dis Colon Rectum* 1970; 13: 429–437
- 38 Mukhashvria GA, Qarabaki MA. Circumferential excisional hemorrhoidectomy for extensive acute thrombosis: a 14-year experience. *Dis Colon Rectum* 2011; 54: 1162–1169