

# Thoraxdrainage – Schritt für Schritt

Ludger Mende, Anna-Maria Keilitz, Gero Schulze, Lorenz Weidhase, Sirak Petros



Nicht selten führen Lungenerkrankungen einschließlich des Bronchialkarzinoms zu einer akuten Verschlechterung der Atmung und zu einem lebensbedrohlichen respiratorischen Notfall. Ob endotracheale Intubation, der Umgang mit Notfallrespiratoren oder eine Thoraxdrainage – mit der Rubrik „Notfalltechniken Schritt für Schritt“ können Sie sich videounterstützt auf die gängigen Notfallsituationen in Klinik und Praxis vorbereiten und prüfen, ob jeder Handgriff sitzt.

## Grundlagen

### Ziel und Zweck

Verschiedene Erkrankungen und Verletzungen können sowohl im Rettungsdienst als auch in der Notaufnahme die Anlage einer Thoraxdrainage (TD) notwendig machen.

Dabei stellt das Thoraxtrauma sicher die häufigste Indikation zur Anlage einer TD dar. Im Rahmen eines Polytraumas muss mit dem Vorliegen eines Hämato-pneumothorax zwischen 9–50% gerechnet werden [1]. Bei internistischen Erkrankungen kann es zu einem primär spontanen Pneumothorax (mit oder ohne Begleiterkrankung) oder zu einem sekundären Pneumothorax (z. B. bei Vorliegen eines Lungenemphysems oder Status asthmaticus) kommen. Oft kann, v. a. bei klinisch unauffälligem Befund, präklinisch abgewartet und auf die Anlage einer TD verzichtet werden. In der Klinik hat man den Vorteil, mittels Bildgebung (z. B. Röntgen, CT, Sonografie) eine weitere Sicherung herbeizuführen.

Eine absolute und dringliche Indikation zur Anlage einer TD stellt ein Spannungspneumothorax dar [1]. Klinisch können im Rahmen einer Spannungssituation folgende Zeichen auffällig sein:

- ein auf der betroffenen Seite abgeschwächtes oder aufgehobenes Atemgeräusch,
- der betroffene Hemithorax kann in Inspirationsstellung verbleiben,
- mittels Perkussion lässt sich ein hypersonorer Klopf-schall nachweisen,
- unter Beatmung können steigende Beatmungsdrücke nachweisbar sein,
- der Blutdruck kann sinken und die Herzfrequenz steigen (Kreislaufdepression).

Vor Anlage einer TD sollte evaluiert werden, ob gerinnungshemmende Medikamente eingenommen werden oder aber eine Gerinnungsstörung anamnestisch bekannt ist. Bei einer Spannungspneumothoraxsituation muss auch unter diesen Bedingungen eine rasche Entlastung des Pleuraraumes herbeigeführt werden. Innerklinisch sollte (bei stabilen Vitalfunktionen) vor Anlage eine Röntgenthoraxaufnahme angefertigt und eine Kontrolle der Laborwerte vorgenommen werden, solange kein sicherer Spannungspneumothorax vorliegt.

## Indikationen und Kontraindikationen

### Indikationen

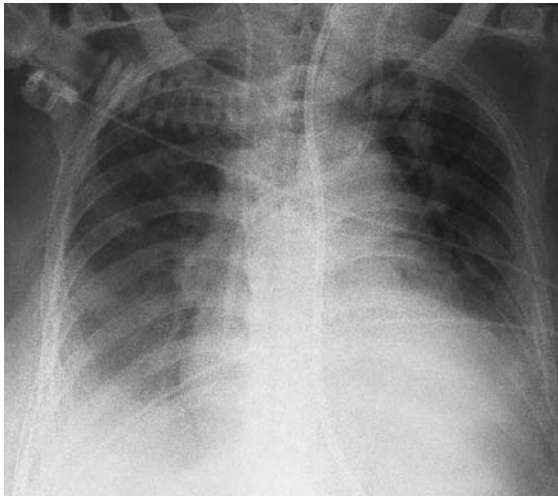
Indikationen für die Anlage einer Thoraxdrainage sind:

- ausgeprägter Spontanpneumothorax mit respiratorischer Kompromittierung
- stumpfes Thoraxtrauma mit Hinweis für Hämato-pneumothorax und Beatmungspflichtigkeit
- Vorliegen eines Spannungspneumothorax
- jede Beatmungspflichtigkeit bei Pneumothorax
- ausgeprägter Pleuraerguss (► **Abb. 1**)

### Kontraindikationen

Kontraindikationen für die Anlage einer Thoraxdrainage sind:

- Pneumothorax ohne respiratorische/und oder hämodynamische Kompromittierung
- bekannte schwere Gerinnungsstörung ohne Spannungskomponente
- fehlende Übung



► **Abb. 1** Großer Pleuraerguss rechts vor Drainage.

## Vorgehen

Es werden prinzipiell 3 Techniken zur Entlastung des Pleuraraumes unterschieden. Einerseits die Anlage der TD nach Monaldi und andererseits nach Bülau. Darüber hinaus kann in einer dringlichen Situation (z. B. akuter Spannungspneumothorax) durch Punktion mit einer Flexüle (sog. Nadeldekompression) in Monaldi-Position (2./3. Interkostalraum medioclaviculär) eine passagere Entlastung vorgenommen werden. Es muss jedoch zeitnah (d. h. bei prähospitaler Nadeldekompression auch prähospital) eine definitive Versorgung mittels TD in Bülau-Position durchgeführt werden, da bei Vorliegen eines Hämatothorax die Intervention mittels Flexülentechnik häufig nicht ausreicht, um z. B. eine größere Ergussmenge (Blut, Transsudat, Exsudat) zu drainieren. Darüber hinaus besteht ein relativ hoher Anteil an Therapieversagern bei Nadeldekompressionen. Alternativ kann an beschriebener Position (Monaldi) im 2./3. Interkostalraum (ICR) medioclaviculär eine Drainage eingelegt werden. Diskutabel scheint ein solches Vorgehen bei einem iatrogenen oder atraumatischen Spontanpneumothorax ohne Vorliegen einer größeren Erguss- oder Hämatothoraxkomponente. In dieser Position werden eher dünnlumigere Drainagen zur Anwendung kommen. Die Komplikationsgefahren bei Anwendung dieser Technik sind Gefäßverletzungen (A. thoracica interna, kardiale Verletzungen bei linksseitiger Anwendung), eine Verletzung des Lungenparenchyms bei unsachgemäßer Anlage sowie eine unzureichende oder fehlende Entlastung. Derzeit existieren keine belastbaren Daten, die die Bevorzugung einer der beiden Lokalisationen bei der Minithorakotomie klären [2].

Auch die Wahl der Dicke der Drainage hängt entscheidend von der zugrundeliegenden Pathologie ab – handelt es sich um einen reinen Pneumothorax, so können

sicher dünnlumigere Drainagen (18–22 Charr) verwendet werden – derzeit wird sogar die Verwendung von ZVK-Sets zur Drainage von Pneumothoraces diskutiert [3–5]. Beim Verdacht auf das Vorliegen eines Hämatothorax (ggf. mit gleichzeitig vorliegender Spannungssituation) sollten dicklumigere Drainagen gewählt werden (28–32 Charr).

Aus Sicht der Verfasser sollte im prähospitalen, aber auch Notfallmedizinischen Setting die Anlagetechnik nach Bülau als „Minithorakotomie“ durchgeführt werden. Diese wird im Folgenden beschrieben. Wichtig ist – auch und gerade – in der Prähospitalphase ein steriles Arbeiten.

Besteht eine Lungenparenchymverletzung mit der Indikation zur dauerhaften Drainage, so kann im Rettungsdienst entweder intermittierend oder aber auch kontinuierlich mittels Absaugpumpe gesaugt werden (Gleiches gilt für den luftgebundenen Transport). Innerklinisch sollte ein Absaugsystem angeschlossen werden – dies kann mittels verschiedener verfügbarer Drainagesysteme erfolgen (z. B. 2- oder 3-Kammer-System, Vakuumpumpensysteme).

Nach erfolgreicher Anlage der TD sind die klinischen Zeichen, die zur Anlage geführt haben, nochmals kritisch zu reevaluieren. Die Kreislaufsituation sollte sich bessern, das initial aufgehobene Atemgeräusch nun wieder auskultierbar sein und erhöhte Beatmungsdrücke sollten sich ebenfalls wieder normalisiert haben.

**Merke**  
**Eine liegende Thoraxdrainage schließt einen Re-(Spannungs-)Pneumothorax nicht aus! – Bei ausgedehnten Lungenverletzungen kann auch im Rettungsdienst die Anlage weiterer Drainagen notwendig werden.**

Wichtig für eine sichere Handhabung der Technik ist die Kenntnis möglicher Komplikationen. Bei unsachgemäßer Anwendung kann es im Bereich der Perforationsstelle zu Blutungen kommen (Verletzung von Interkostal-, Haut und Intrathorakalgefäßen). Dies kann unter Umständen zusätzlich zu einem bereits bestehenden Hämatothorax vorliegen. Auf jeden Fall sollte man bei einer größeren Drainagemenge (>2l Blut) immer an das Vorliegen einer zusätzlichen iatrogenen Komponente denken. Weiterhin kann es unter der Drainage zu einer Lungenparenchymverletzung kommen (intraparenchymale Lage). Bei zu kaudaler Anlagetechnik kann der intraabdominale Raum getroffen werden, es kann dann entsprechend zu Leber- und Milzverletzungen kommen.

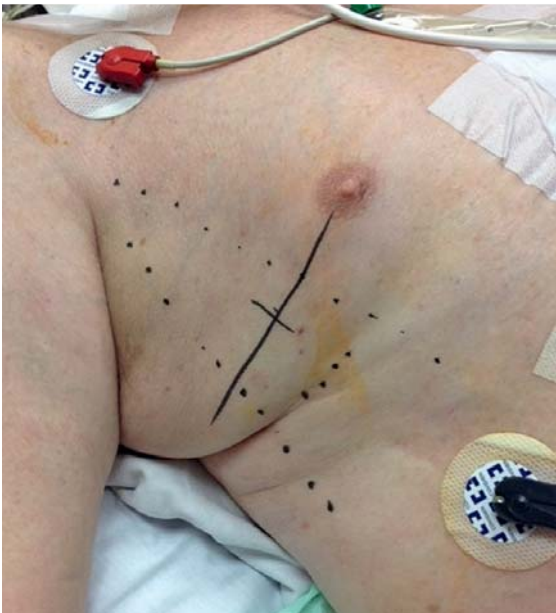
Durch das beschriebene Vorgehen kann eine sichere und komplikationsarme Anlage einer TD erfolgen. Wichtig ist, dass die Technik unter guter Supervision erlernt wird (Training im Simulator, Übung z. B. am anatomischen Präparat) [6].

## Schritt für Schritt

Die Anlage einer Thoraxdrainage in Büllau-Position umfasst folgende Arbeitsschritte:

- Vorbereiten und Funktionskontrolle des benötigten Materials
- Lokalisieren der Drainage-Position
- Desinfektion
- Abdecken des OP-Gebietes
- Inzision
- Präparation
- Platzieren der Thoraxdrainage
- Annaht der Thoraxdrainage
- Lagekontrolle der Thoraxdrainage
- Anschließen des Heimlich-Ventils

## Schritt 1 Lokalisieren der Drainage-Position



► **Abb. 2** „Triangle of safety“.

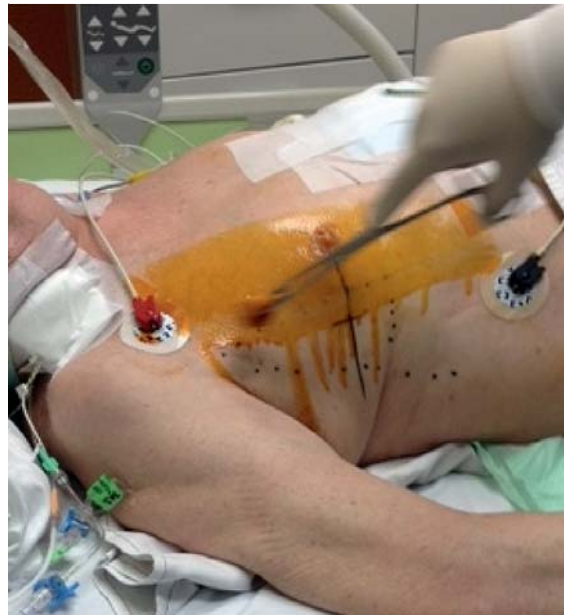Die Anlage der TD in Büllau-Position erfolgt im 3.–5. Interkostalraum (ICR) in Höhe der vorderen bis mittleren Axillarlinie im sogenannten „Triangle of safety“ (► **Abb. 2**). Dieses „Dreieck der Sicherheit“ wird ventral vom lateralen Rand des M. pectoralis major und dorsal vom Rand des M. latissimus dorsi begrenzt. Kaudal bildet der 5. ICR in Höhe der Mamille den Abschluss. Ein Abwinkeln des Armes nach kranial sollte vermieden

werden, da durch dieses Manöver die Mamille als Orientierung nach kranial verzogen werden kann (Cave: vorliegende Begleitverletzungen). Es genügt, den Arm in leicht abgewinkelter Form zu lagern.

### Merke

Die Insertionsstelle in den Thorax liegt in Höhe der Mamille (durchgezogene Linie) – die Hautinzision sollte 1–2 ICR darunter erfolgen (gepunktete Linie). Inzidiert man zu hoch, besteht die Gefahr, zu nahe nach axillär zu gelangen, und die dort liegenden Strukturen zu verletzen [7, 8].

## Schritt 2 Desinfektion

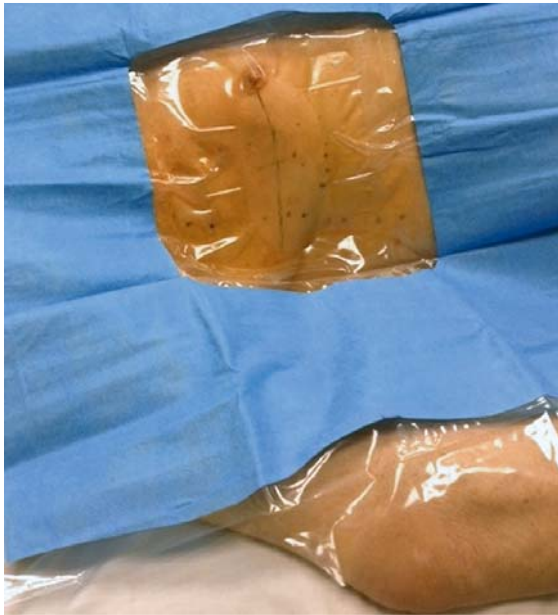

► **Abb. 3** Desinfektion.

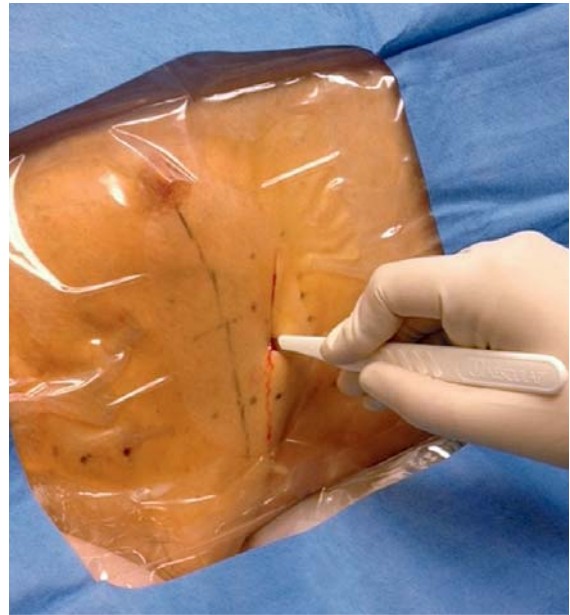Die Desinfektionslösung sollte „dachziegelartig“ aufgetragen werden (► **Abb. 3**).

## Schritt 3 Abdecken des OP-Gebietes

Nach der Desinfektion wird das OP-Gebiet abgedeckt (► **Abb. 4**). Hier hat sich die Verwendung industriell vorgefertigter Sets bewährt (diese beinhalten Tupfer, Abdecktuch, Waschklemme, Spritzen (5er und 10er) sowie verschiedene Kanülen). Insbesondere sollten Abdecktücher Verwendung finden, die möglichst einen unbehinderten Blick auf die Anatomie erlauben.



► **Abb. 4** Abdecken des OP-Gebietes.

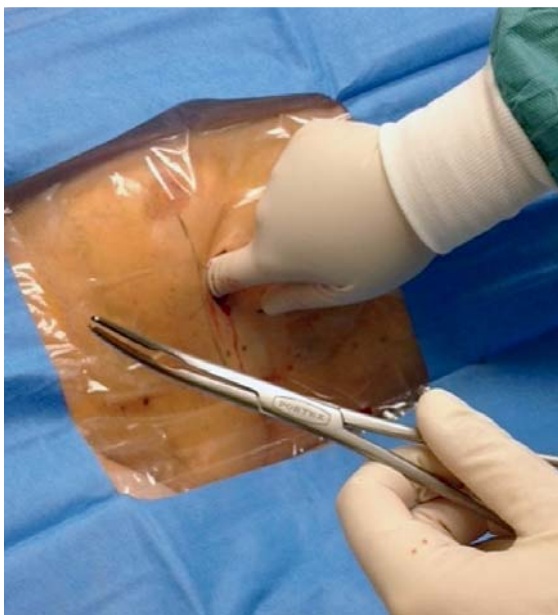

► **Abb. 5** Inzision.

## Schritt 4 Inzision

Im nächsten Schritt erfolgt bei ansprechbaren Patienten eine Lokalanästhesie der Inzisionsstelle, nachfolgend wird eine ausreichend große Inzision durchgeführt (ca. 4–5 cm), optimal im Bereich der submamären Fettfalte (s. gestrichelte Linie, ► **Abb. 5**).

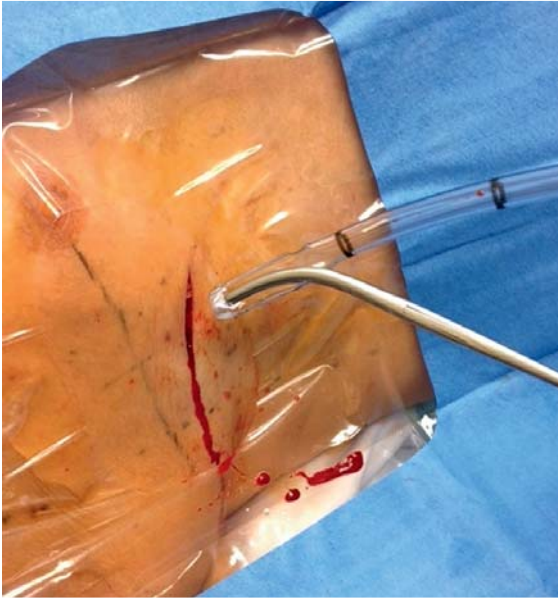## Schritt 5 Präparation



► **Abb. 6** Digitales „Präparieren“ mit Finger und Klemme.

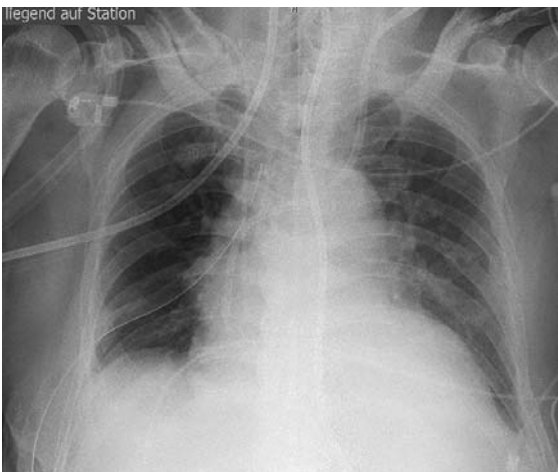Unter stumpfer Präparation mittels digitaler Kontrolle und ggf. Nutzung einer Klemme (z.B. Overholt) wird möglichst atraumatisch der 5. ICR aufgesucht (► **Abb. 6**). Es hat sich bewährt, nach Auffinden des entsprechenden ICR nochmals eine Lokalanästhesie der betreffenden Interkostalmuskulatur vorzunehmen. Die Perforation derselben und die nachfolgende Verletzung der Pleura parietalis werden oft als sehr schmerzhaft empfunden (ggf. auch bei Analgosedation). Wesentlich ist immer am Oberrand der Rippe zu präparieren und zu perforieren, um Komplikationen (z.B. Verletzung der Gefäßnervenscheide am Unterrand der Rippe) zu vermeiden. Die Perforation des ICR kann mit dem Finger oder mit *geschlossener* Klemme durchgeführt werden – meist erfolgt der Durchtritt nach intrathorakal unter kontrolliertem Druck. Besteht eine Spannungssituation, entleert sich hörbar Luft (zischendes Geräusch). Hat man mit der Klemme stumpf perforiert, dann wird diese intrathorakal längs des ICR solange vorsichtig gespreizt, bis eine manuelle Passage mit dem Finger gelingt (wichtig: es erfolgt niemals ein Schließen der Branchen innerhalb des Wundspaltes). Ein häufiger Fehler ist das versehentliche Dislozieren der Klemme mit nachfolgend nochmaliger Perforation an einer 2. oder auch 3. Stelle – die Folge kann dann ein Hautemphysem sein, da neben der eigentlichen Drainagestelle noch weitere Perforationen vorliegen.

## Schritt 6 Platzieren der Thoraxdrainage



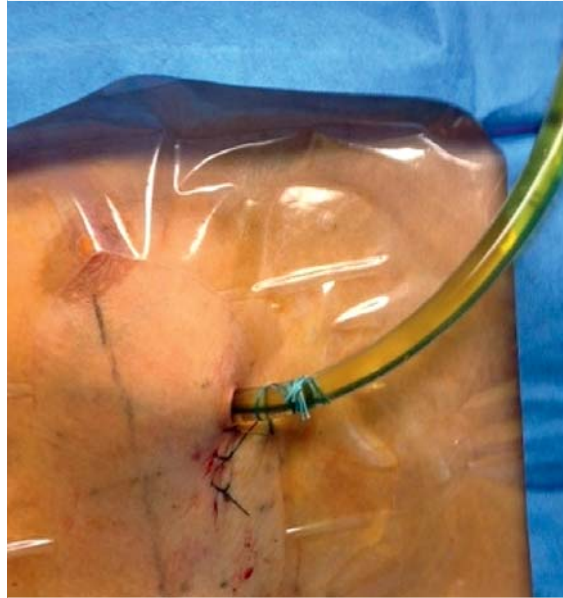
► **Abb. 7** Platzieren der Thoraxdrainage mittels Klemme (ohne Trokar).

Die meisten industriell gefertigten Drainagen sind mit einem Trokar (Stahlmandrin) versehen – in der Vergangenheit hat man diesen Trokar oft zur Perforation nach intrathorakal genutzt. Diese Technik war jedoch mit der Gefahr einer Lungenparenchymverletzung assoziiert. Bildgebend konnte daher oft eine intrapulmonale Lage der TD diagnostiziert werden, die als Komplikation eine Fistelung zur Folge hatte. Die Anlagetechnik mittels Trokar wird daher heutzutage als absolut obsolet betrachtet. Aus diesem Grund sollte die Drainage ohne Trokar platziert werden – dies geschieht am sichersten unter Zuhilfenahme einer gebogenen Klemme (► **Abb. 7**).



► **Abb. 9** Lagekontrolle der Thoraxdrainage rechts.

## Schritt 7 Annaht der Thoraxdrainage



► **Abb. 8** Annaht der Thoraxdrainage.

Abhängig von der führenden Pathologie kann noch in der Notfallsituation versucht werden die TD entweder ventral (z. B. Pneumothorax) oder dorsal (z. B. Hämato-pneumothorax oder Pleuraerguss) zu platzieren. Abschließend wird die Insertionsstelle vernäht (► **Abb. 8**) – dies kann mittels vorgelegter Tabaksbeutelnaht erfolgen – oder aber mit Einzelknopfnähten sowie einer Annaht der Drainage an der Haut.

## Schritt 8 Lagekontrolle der Thoraxdrainage

Abschließend wird mittels Schlitzkompressen und einem herkömmlichen Wundverband das OP-Gebiet abgedeckt und gesichert. Nachfolgend sollte sowohl bei prähospital als auch bei innerklinisch erfolgter Anlage eine bildgebende Lagekontrolle erfolgen (CT- oder Röntgenthoraxaufnahme, ► **Abb. 9**).

## Schritt 9 Anschließen des Heimlich-Ventils

Im präklinischen Setting wird initial immer über die liegende Drainage abgesaugt – danach sollte ein Heimlich-Ventil an die TD angeschlossen werden – dies verhindert eine Luftaspiration über die Drainage (► **Abb. 10**).



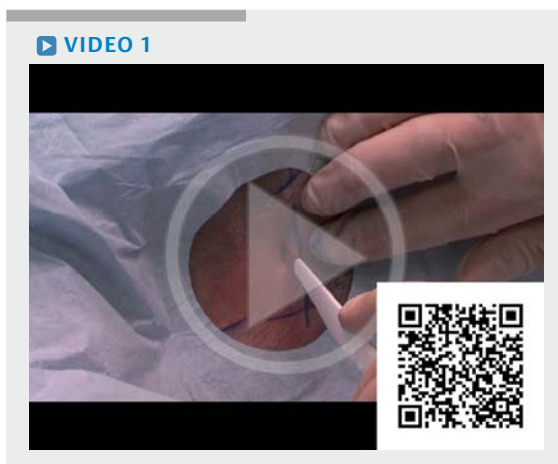► **Abb. 10** Kennzeichnung der Anschlussrichtung des Heimlich-Ventils.

### Cave

**Kennzeichnung des Heimlich-Ventils mit Symbolen für die Richtung des Anschlusses beachten.**

## Video

Das ► **Video 1** zeigt das Vorgehen bei der Thoraxdrainage Schritt für Schritt.



► **Video 1** Thoraxdrainage.

## Die Autoren

**Dr. med. Ludger Mende**  
Praxis für Allgemeinmedizin, Wechselburg

**Anna-Maria Keilitz**  
Universitätsklinikum Leipzig, Interdisziplinäre internistische Intensivmedizin

**Dr. med. Gero Schulze**  
Universitätsklinikum Leipzig, Department für Innere Medizin, Neurologie und Dermatologie

**Dr. med. Lorenz Weidhase**  
Universitätsklinikum Leipzig, Interdisziplinäre internistische Intensivstation

**PD Dr. med. habil. Sirak Petros**  
Universitätsklinikum Leipzig, Interdisziplinäre internistische Intensivstation

## Korrespondenzadresse

Dr. med. Ludger Mende  
Praxis für Allgemeinmedizin  
Markt 1  
09306 Wechselburg  
E-Mail: [Info@praxis-mende-wechselburg.de](mailto:Info@praxis-mende-wechselburg.de)

## Erstveröffentlichung

Dieser Beitrag wurde erstveröffentlicht in: M. Bernhard und J.-T. Gräsner. Notfalltechniken Schritt für Schritt. Stuttgart: Thieme; 2016: 131–142

## Literatur

- [1] Deutsche Gesellschaft für Unfallchirurgie. S3-Leitlinie Polytrauma/Schwerverletzten-Behandlung. Im Internet: <http://www.awmf.org/leitlinien/detail/II/012-019.html> [Stand: 03.08.2015]
- [2] Huber-Wagner S, Körner M, Ehart A et al. Emergency chest tube placement in trauma care – Which approach is preferable? Resuscitation 2007; 72: 226–233
- [3] Benton IJ, Benfield GF. Comparison of a large and small-calibre tube drain for managing spontaneous pneumothoraces. Respir Med 2009; 103: 1436–1440
- [4] Chen CH, Liao WC, Liu YH et al. Secondary spontaneous pneumothorax: which associated condition is benefit for pigtail catheter treatment? Am J Emerg Med 2012; 30: 45–50
- [5] Pancione L. The treatment of iatrogenic pneumothorax with smallgauge catheters. The author's personal experience in 30 cases. Radiol Med 2000; 100: 42–47
- [6] Bernhard M, Friedmann C, Aul A et al. Praxisorientiertes Ausbildungskonzept für invasive Notfalltechniken. Langfristige Auswirkung bei Notärzten. Notfall Rettungsmed 2011; 14: 475–482
- [7] Gayer G, Rozenman J, Hoffmann C et al. CT diagnosis of malpositioned chest tubes. Br J Radiol 2000; 73: 786–790
- [8] Landay M, Oliver Q, Estrera A et al. Lung penetration by thoracostomy tubes: imaging findings on CT. J Thorac Imaging 2006; 21: 197–204

## Bibliografie

DOI <http://dx.doi.org/10.1055/s-0042-122019>  
Intensivmedizin up2date 2017; 13: 17–22  
© Georg Thieme Verlag KG Stuttgart · New York  
ISSN 1614-4856