

Lungenkarzinom

Lung carcinoma

Karolin Hoch



Das Lungenkarzinom ist eine der häufigsten malignen Tumorerkrankungen weltweit. Beim Mann ist es nach dem Prostatakarzinom und bei der Frau nach dem Mammakarzinom der zweithäufigste Tumor [1]. Da der Tumor aufgrund des symptomlosen Wachstums meist erst spät diagnostiziert wird, stehen die Heilungschancen oft sehr schlecht.

Statistik

Das Lungenkarzinom ist eine der häufigsten malignen Tumorerkrankungen weltweit. Laut dem Deutschen Krebsregister entwickelten im Jahr 2012 18 030 Frauen und 34 490 Männer in Deutschland einen malignen Lungentumor. Im gleichen Jahr starben 14 752 Frauen und 29 713 Männer daran. Betrachtet man die 5-Jahres-Überlebensrate, leben nach 5 Jahren noch 21 % der erkrankten Frauen und 16 % der erkrankten Männer [2].

Ursachen

Die häufigste Ursache von Lungenkarzinomen ist mit 90 % das Rauchen. Dabei sind ausschlaggebend:

- die Dauer des Rauchens
- die Anzahl der gerauchten Zigaretten [1]

Auch durch das Passivrauchen erhöht sich das Risiko um 1,2 % [3]. Durch eine Rauchentwöhnung kann das Risiko wieder gesenkt werden. Nach 10 Jahren Abstinenz sinkt das Risiko um 25%, jedoch wird man nicht wieder auf das gleiche Risiko wie ein Nichtraucher kommen [4].

Eine andere Ursache für Lungenkrebs wurde bei Bergarbeitern im Erzgebirge beobachtet. Beim Bergbau waren die Arbeiter mit verschiedenen Schadstoffen in Kontakt. Dazu gehören Arsen, Kadmium, Chrom, Nickel und polyzyklische aromatische Kohlenwasserstoffe [5]. In den Jahren 1960 bis 1980 wurde viel mit dem karzinogenen Baustoff Asbest gearbeitet. Die feinen Fasern können über die Atemwege in die Lunge gelangen und sich dort ablagern. Inzwischen wurde Asbest als Baumaterial verboten. Bei Rückbaumaßnahmen von asbesthaltigen Materialien müssen Handwerker mit Schutzkleidung und Atemmaske ausgestattet sein, um das Risiko der Inhalation zu minimieren.

Zum Schluss seien auch noch die Umweltfaktoren genannt. Die Exposition von Radon sowie Dieselruß und Feinstaub z. B. aus dem Straßenverkehr stehen im Verdacht, karzinogen zu sein [4].

Merke

Die meisten Patienten mit einem Lungenkarzinom sind Raucher. Auch das Passivrauchen führt zu einem erhöhtem Lungenkrebsrisiko.

Symptome

Was sind die ersten Signalzeichen eines Lungenkarzinoms? Symptome könnten sein:

- Reizhusten
- Thoraxschmerzen
- Atemnot
- Bluthusten

sowie die allgemeine B-Symptomatik bei Krebserkrankungen. Dazu gehört:

- Gewichtsverlust
- Nachtschweiß
- Fieber

Späte Anzeichen sind:

- Kopfschmerzen
- neurologische Ausfälle
- vergrößerte Lymphknoten
- Skelettschmerzen
- Leberkapselschmerzen (diese können auf Fernmetastasen hinweisen) [1]

FALLBEISPIEL

Ein 69-jähriger, männlicher Patient stellte sich im März 2015 in der Notaufnahme vor. Es wurde leichtes Fieber (39 °C) und ein „Hüsteln“ festgestellt. Zudem war der Patient leicht desorientiert. Im Anamnesegespräch erzählte der Patient, in seiner Lehrzeit mit Asbest in Kontakt gekommen zu sein. Zudem war der Patient im Alter von 18–30 Jahren Raucher mit insgesamt 16 py.

Diagnose

Anamnese

Um ein Lungenkarzinom zu diagnostizieren und eine individuelle Therapie zu erstellen, muss eine umfangreiche Anamnese durchgeführt werden. Zuerst müssen die Symptome genau unter die Lupe genommen werden. Hierbei ist es wichtig herauszufinden, welche Symptome über welchen Zeitraum beobachtet wurden. Die Noxenanamnese ist besonders hervorzuheben. Dabei wird das Rauchverhalten (Nichtraucher/Ex-Raucher/Passivraucher) genau analysiert. Bei Rauchern werden die Pack Years (py, Packungsjahre) berechnet. Man errechnet die Anzahl der Packungsjahre, indem man die Zahl der pro Tag gerauchten Zigarettenpackungen mit der Zahl der Raucherjahre multipliziert. Bei Patienten, die das Rauchen aufgegeben haben, ist die Dauer des Rauchens interessant. Auch die Befragung zu einer beruflichen Exposition mit karzinogenen Stoffen ist wichtig.

Merke

Die Anzahl der Pack Years (py, Packungsjahre) werden wie folgt berechnet: Man multipliziert die Zahl der pro Tag gerauchten Zigarettenpackungen mit der Zahl der Raucherjahre.

Labordiagnostik

Zur Labordiagnostik gehören eine Basislaboruntersuchung und ein großes Blutbild. Daran kann man z. B. erkennen, ob der Patient an einer Anämie, Leukozytose oder Thrombozytose leidet. Den Zellerfall könnte man an ein einer LDH-Erhöhung oder Hyperurikämie erkennen [6].

Radiologische Diagnostik

Zu den wichtigsten bildgebenden Verfahren gehört die Thoraxröntgenaufnahme in 2 Ebenen. Die Untersuchung ist schnell durchgeführt und verschafft schnell einen Überblick. Um jedoch kleine Läsionen besser detektieren zu können, sollte bei auffälligem Röntgenbefund oder hohem Risikoprofil (z. B. starker Raucher, chronischer Husten) eine Spiral-HR-CT der Lunge angefertigt werden. Wenn keine Kontraindikationen vorlie-

gen, empfiehlt sich eine intravenöse Kontrastmittelgabe zur besseren Beurteilbarkeit der mediastinalen und vor allem hilären Lymphknoten sowie der Lungenarterien. Kontraindikationen sind:

- Kontrastmittelunverträglichkeit
- Niereninsuffizienz
- Schilddrüsenüberfunktion

Bei einer bekannten Kontrastmittelunverträglichkeit kann der Patient mit einer Prämedikation (Kortikosteroid- und Antihistamingabe) vorbehandelt werden. Bei Diabetes mit Einnahme von Metformin muss dieses gegebenenfalls bei gleichzeitig erhöhten Serumkreatininwert für vier aufeinanderfolgende Tage abgesetzt werden [7]. Das Staging-CT der Lunge wird in der Regel in einer spärarteriellen Kontrastmittelpase durchgeführt, entweder mit einer Verzögerung von 30s oder mithilfe einer bolusgetriggerten Untersuchung, wobei die Region of Interest (ROI) in die Aorta descendens gelegt wird.

FALLBEISPIEL**Radiologische Diagnostik**

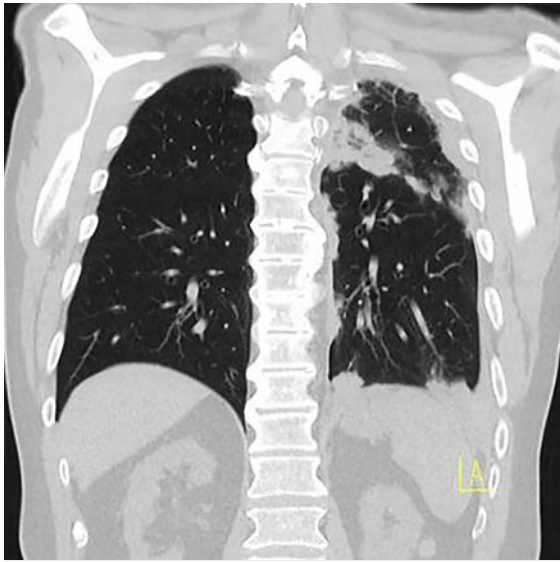
Bei dem Patienten wurde eine Röntgenaufnahme des Thorax angeordnet, die laut Befund unauffällig war. Der Patient wurde vorübergehend stationär im Krankenhaus aufgenommen. An den darauffolgenden Tagen wurde noch eine HR-CT der Lunge mit Kontrastmittel durchgeführt. Diese zeigte einen pleuraständigen Tumor linksseitig. Es wurde der Verdacht auf ein Pleuramesotheliom, einen asbestassoziierten, malignen Tumor des Brustfells, geäußert. Zusätzlich zeigte sich ein vergrößerter Lymphknoten infrakrinal (► Abb. 1, ► Abb. 2).

Merke

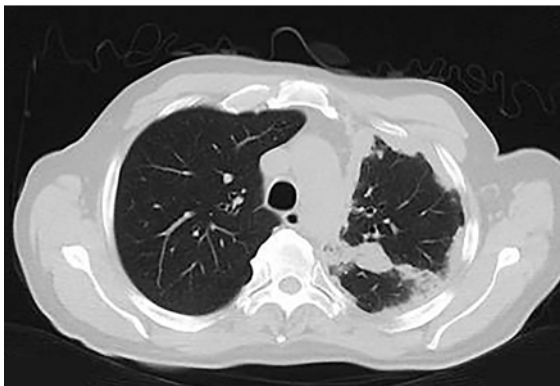
Das wichtigste bildgebende Verfahren bei einem Bronchialkarzinom ist die CT des Thorax. Dabei können kleinste Rundherde erkannt werden und zudem pathologische Lymphknoten diagnostiziert werden.

Bronchoskopie

Ergänzend kann eine Bronchoskopie durchgeführt werden. Bei dieser Untersuchung wird eine kleine Kamera, die an einem flexiblen Schlauch angebracht ist, durch die Trachea bis hin zu den Bronchien vorgeschoben, um diese optisch zu betrachten. Außerdem kann man mit kleinen Instrumenten Zellabstriche und Tumorproben entnehmen. Wenn der Tumor mit dem Bronchoskop nicht zu erreichen ist, kann auch eine CT-gesteuerte Biopsie durchgeführt werden. Dabei wird unter Röntgenkontrolle mit einer Biopsienadel eine Probe entnommen. Der Vorteil hierbei ist, dass man mögliche



► **Abb. 1** Initiales Thorax-CT in koronarer Schichtführung. Das Bild zeigt multiple, pleurale sowie intrapulmonale Raumforderungen linksseitig.



► **Abb. 2** Initiales Thorax-CT in axialer Schichtführung. Das Bild zeigt multiple, pleurale sowie intrapulmonale Raumforderungen linksseitig.

Komplikationen, wie z. B. einen entstehenden Pneumothorax, sofort entdeckt und durch das Einlegen einer Thoraxdrainage therapieren kann. Außerdem kann man durch die Kontrollscans umliegende Strukturen wie Blutgefäße oder Organe sicher erkennen und mit der Punktionsnadel umgehen.

Merke

Bei der Bronchoskopie wird ein flexibler Schlauch mit einer kleinen Kamera durch die Trachea bis hin zu den Bronchien vorgeschoben, um diese optisch zu betrachten. Man kann dabei mit kleinen Instrumenten Zellabstriche und Tumorproben entnehmen.

FALLBEISPIEL

Diagnostik

Um den Befund weiter zu differenzieren, wurde eine operative Inzisionsbiopsie durchgeführt. Das bedeutet, dass nur ein Teil des suspekten Gewebes operativ entnommen wird, um es genauer zu untersuchen. Bei der histologischen Untersuchung der Gewebeprobe im Labor wurde die Diagnose eines partiell großzelligen, pulmonalen Karzinoms mit Anteilen eines soliden Adenokarzinoms der Lunge gestellt. Zur weiteren Therapieplanung wurde noch eine PET-CT sowie eine Schädel-MRT angefertigt. Dabei wurde keine Metastasierung im Gehirn und Skelett festgestellt (► **Abb. 3**, ► **Abb. 4**).

PET-CT

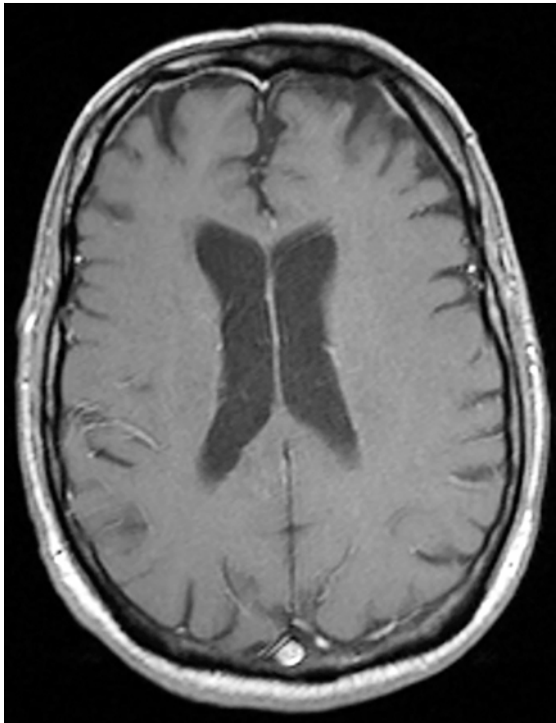
Um eine genauere Aussage über eventuelle Fernmetastasen machen zu können, empfiehlt sich ein PET-CT. Dabei wird das radioaktive ^{18}F an ein Zuckermolekül gebunden. Dieses reichert sich im Tumor und den Metastasen an und wird verstoffwechselt. Das zerfallende Isotop ^{18}F sendet dabei Positronen aus. Wenn sich die Positronen mit Elektronen vereinen, entsteht Vernichtungsstrahlung. Diese wird mithilfe eines Ringdetektors im PET-CT gemessen. Zusätzlich wird noch ein Spiral-CT gefahren. So können die Stoffwechselprozesse des Tumors mit anatomisch überlagerten CT-Bildern genau zugeordnet werden. Um den Patienten unnötige Strahlung zu ersparen, kann dies in Low-Dose-Technik erfolgen, da der Patient in der Regel bereits ein Staging-CT der Lunge bekommen hat.

Merke

Um eventuelle Fernmetastasen zu diagnostizieren, empfiehlt sich ein PET-CT.

Ergänzende Untersuchungen

Um weitere Fernmetastasen auszuschließen, sollte noch eine Oberbauchsonografie oder ein Oberbauch-CT durchgeführt werden. Hirnmetastasen werden am besten mittels eines Schädel-MRT mit Kontrastmittel ausgeschlossen. Falls eine operative Tumorresektion angestrebt wird, kann mittels einer Untersuchung der Lungenfunktion abgeschätzt werden, ob der Patient auch nach einer Lungenteilresektion genügend Atemvolumen besitzt.



► **Abb. 3** T1-gewichtete Sequenz nach Kontrastmittelgabe. In dieser Sequenz zeigt sich im Gehirn keine anreichernde Herdläsion.

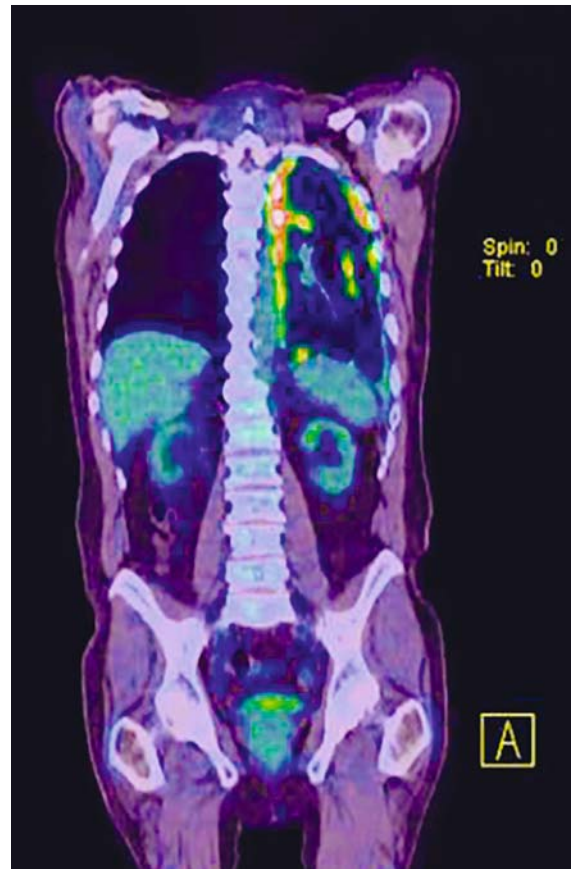
Staging

Das Stadium eines Bronchialkarzinoms wird mithilfe der TNM-Klassifikation beschrieben:

- T steht in diesem System für die Größe des Primärtumors
- N ist die Abkürzung für Nodus (Lymphknoten)
- M steht für Metastase

Die Angaben in ► **Tab. 1** beziehen sich auf das TNM-System, welches von der Internationalen Association für the Study of Lung Cancer 2009 herausgegeben wurde [8].

Hat man durch eine Probeentnahme (CT-gesteuert, bronchoskopisch) Material entnommen, wird dieses durch die Pathologie untersucht. Dabei wird das Bronchialkarzinom in 4 Haupttypen unterschieden (► **Tab. 2**) [9]. Aufgrund der Prognose und des Therapieplans wird das Lungenkarzinom in kleinzellige Karzinome (Small Cell Lung Cancer, SCLC) und nichtkleinzellige Karzinome (Non Small Cell Lung Cancer, NSCLC) aufgeteilt [9]. Dabei machen die SCLC rund 20–25% aller Lungenkarzinome und die NSCLC ca. 75–80% aller Lungenkarzinome aus. Kleinzellige Karzinome wachsen schneller als nichtkleinzellige Karzinome und metastasieren häufiger.



► **Abb. 4** PET-CT. Das PET-CT zeigt eine Anreicherung des Tumors im Pleuraraum. Skelettmetastasen können ausgeschlossen werden.

FALLBEISPIEL

Staging

Aufgrund der vorangegangenen Diagnostik wurde die Tumorformel T_4, N_2, M_1 aufgestellt. Der Tumor infiltrierte bereits die Pleura, daher die Einstufung in T_4 , zudem sind intrathorakale Lymphknoten befallen. M_1 steht für den Befall des Brustfells mit Metastasen. Zudem entwickelte sich aufgrund der operativen Materialgewinnung eine bronchopleurale Fistel.

Merke

Lungenkrebs wird in zwei verschiedene Gruppen unterschieden. In die nichtkleinzelligen und die kleinzelligen Lungenkarzinome. Diese Einteilung ist für die Therapie entscheidend.

Therapie

SCLC

Wenn der Tumor in einem frühen Stadium diagnostiziert wird, ist eine operative Entfernung die Therapie der Wahl, was aber selten der Fall ist. Da das SCLC sehr gut auf Chemotherapie anspricht, ist dies die wichtigste Therapie. In der Regel erfolgen 4–6 Zyklen Chemotherapie. Wenn es aufgrund der Chemotherapie zu einer Teil- oder Vollremission gekommen ist, empfiehlt es sich, eine Strahlentherapie anzuschließen. Hierdurch kann die rezidivfreie Zeit verlängert werden. Zudem kann eine prophylaktische Ganzhirnbestrahlung durchgeführt werden, um der Gefahr von Hirnmetastasen vorzubeugen.

Merke

Wenn der Tumor in einem frühen Stadium diagnostiziert wird, ist eine operative Entfernung die Therapie der Wahl.

NSCLC

Befindet sich der Tumor in einem frühen Stadium, ist die operative Entfernung inklusive der mediastinalen Lymphknoten die beste Methode zur Heilung. Zudem kann es sinnvoll sein, eine anschließende sog. adjuvante Chemotherapie durchzuführen. Wenn der Tumor nicht operativ entfernt werden kann, ist eine Strahlentherapie sinnvoll. Im fortgeschrittenen Stadium III wird eine kombinierte Radiochemotherapie durchgeführt.

Wenn der Tumor aufgrund der Größe und Metastasierung nicht chirurgisch entfernt werden kann oder eine Operation vom Patienten abgelehnt wird, kann eine palliative Chemotherapie oder Radiotherapie durchgeführt werden. Schmerzhaftes Knochenmetastasen können palliativ bestrahlt werden.

Inzwischen hat sich noch eine weitere Therapie etabliert. Zusätzlich zur Chemotherapie kann der Patient mit einer monoklonalen Antikörpertherapie (z. B. Gabe von Bevacizumab) behandelt werden. Die Antikörper verhindern die Bildung neuer tumorversorgender Gefäße.

Weitere palliative Therapieverfahren sind unter anderem Bronchialstents und Trachealstents. Wenn ein Tumor die Trachea einengt, kann der Stent so das Lumen offen halten, um das Atmen zu erleichtern [10]. Falls der Tumor die V. cava superior einengt, kann ein Stent in die V. cava superior implantiert werden, um eine obere Einflusstauung zu verhindern.

► Tab. 1 TNM-Klassifikation.

Primärtumor (T)	Ausprägung
T1	Primärtumor bis zu einer Größe von 3 cm umgeben von Lungengewebe
T2	Primärtumor größer als 3 cm oder Befall des Hauptbronchus mehr als 2 cm von der Karina entfernt oder Infiltration der Pleura
T3	Primärtumor mit einer Tumordinfiltration von Brustwand, Zwerchfell, Pleura, Perikard oder Befall des Hauptbronchus von weniger als 2 cm Entfernung zur Karina
T4	Tumordinfiltration in das Mediastinum, Herz, Gefäße, Trachea, Ösophagus, Wirbelkörper oder Trachea oder 2. Lungenherd im gleichen Lungenflügel
Nodus (Lymphknoten, N)	
N0	keine Lymphknotenmetastasen
N1	Ipsilaterale, pulmonale oder hiläre Lymphknoten
N2	Ipsilaterale, mediastinale oder subkarinale Lymphknoten
N3	kontralaterale mediastinale, hiläre oder supraklavikuläre Lymphknoten
Metastase (M)	
M0	keine Fernmetastasen
M1	Fernmetastasen vorhanden

Bezeichnung der Lymphknoten: Ipsilateral bedeutet in der gleichen Körperhälfte liegend, kontralateral in der gegenüberliegenden Körperhälfte.

► Tab. 2 Karzinomarten.

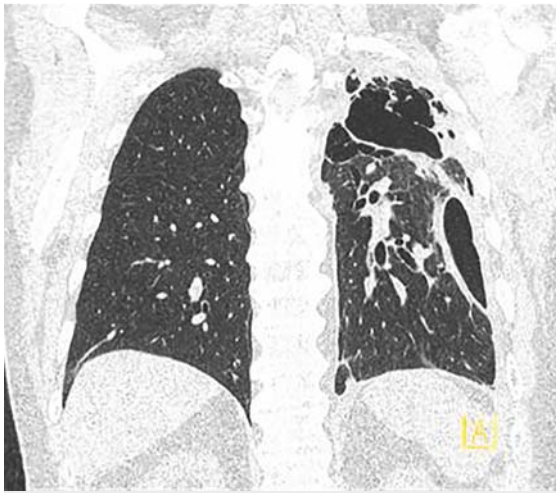
Karzinomarten	Häufigkeit
Plattenepithelkarzinom	35–40 %
kleinzellig-anaplastisches Karzinom	20–25 %
Adenokarzinom	30–35 %
großzelliges Karzinom	10 %

Merke

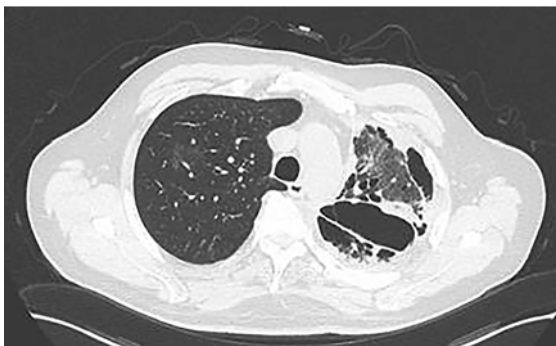
Nach der operativen Entfernung des Tumors kann es sinnvoll sein, postoperativ eine adjuvante Chemotherapie durchzuführen.

FALLBEISPIEL**Therapie**

Der Patient wurde mit einer Chemotherapie und einer zusätzlichen humanisierten, monoklonalen Antikörpertherapie behandelt. Des Weiteren wurde der Patient in einem 3-wöchigen Turnus mit einer Chemotherapie behandelt. Nach dem 5. Zyklus Chemotherapie und der Antikörperbehandlung ist der Patient momentan beschwerdefrei, die Befunde sind weitestgehend gleichbleibend. Es wird ein Pausieren der Antikörpertherapie empfohlen, um die pleurale Fistel ausheilen lassen zu können (► **Abb. 5**, ► **Abb. 6**).



► **Abb. 5** Aktuelle, nativ durchgeführte HRCT-Kontrolle in koronarer Schichtung. Sie zeigt einen fixierten Pneumothorax bei bronchopleuraler Fistel sowie eine konstant bleibende, noduläre Verdickung der Pleura links.



► **Abb. 6** Aktuelle, nativ durchgeführte HRCT-Kontrolle in axialer Schichtung. Sie zeigt wie ► **Abb. 5** einen fixierten Pneumothorax bei bronchopleuraler Fistel sowie eine konstant bleibende, noduläre Verdickung der Pleura links.

Nachsorge

Die Nachsorge spielt bei Patienten mit Bronchialkarzinom eine wichtige Rolle. Um ein Rezidiv früh zu erkennen, müssen regelmäßige Kontrolltermine eingehalten werden. Innerhalb der ersten 2 Jahre nach Beendigung der Therapie wird der Patient vierteljährlich einbestellt. Zur Untersuchung gehören eine Anamnese, eine körperliche Untersuchung sowie ein Röntgenthorax in 2 Ebenen. Halbjährlich wird zusätzlich eine Spiral-HR-CT der Lunge, eine Oberbauchsonografie und eine Bronchoskopie empfohlen. Im Zeitraum von 3–5 Jahren wird der Patient halbjährlich untersucht. Nach insgesamt 5 Jahren wird der Nachsorgeintervall auf 1 Jahr ausgeweitet [11].

KERNAUSSAGEN

- Das Lungenkarzinom gehört leider nach wie vor zu einer der häufigsten Tumorarten in Deutschland.
- Betrachtet man die Ätiologie, ist dieser häufig hausgemacht. Daher ist jedem zu raten, das Rauchen einzustellen bzw. gar nicht damit zu beginnen.
- Auch im Umgang mit Asbest und feinen Stäuben ist Vorsicht geboten und auf eine geeignete Schutzkleidung zu achten.
- Bei Anzeichen für ein Lungenkarzinom ist eine schnellstmögliche Abklärung wichtig.
- In einem frühen Stadium des Karzinoms ist die Heilungschance am größten.

Interessenkonflikt

Die Autorin gibt an, dass kein Interessenkonflikt besteht.

Über die Autorin**Karolin Hoch**

Jahrgang 1986. 2003–2006 Ausbildung zur MTRA an der Friedrich-Alexander-Universität Erlangen. Von 2006 bis 2016 MTRA am Uniklinikum Regensburg. In der Zeit von 2014 bis 2016 in stellv. leitender Position. Seit 2016 MTRA am Uniklinikum Erlangen.

Korrespondenzadresse

Karolin Hoch
Uniklinik Erlangen
Radiologisches Institut
E-Mail: karolin.hoch@uk-erlangen.de

Literatur

- [1] Sauer R. Strahlentherapie und Onkologie. 5. Aufl. München: Urban & Fischer/Elsevier; 2009: 333
- [2] Robert Koch Institut. Krebsregister Bayer: Krebs in Deutschland 2011/2012 Gesundheitsberichterstattung des Bundes, 10. Ausgabe. 2015: 58. Im Internet: www.krebsregister-bayern.de; Stand: 12.05.2016
- [3] Ewig W, Hecker E, Behringer DM. Lungenkrebs: Individuelle Therapie im zertifizierten Thoraxzentrum. Stuttgart: Thieme; 2014: 32
- [4] Drings P, Diememann H, Wannemacher M. Management des Lungenkarzinoms. Heidelberg: Springer; 2003: 14
- [5] Drings P, Diememann H, Wannemacher M. Management des Lungenkarzinoms. Heidelberg: Springer; 2003: 15
- [6] Ewig W, Hecker E, Behringer DM. Lungenkrebs: Individuelle Therapie im zertifizierten Thoraxzentrum. Stuttgart: Thieme; 2014: 18
- [7] European Society of Urogenital Radiology. Jodhaltige Kontrastmittel. Im Internet <http://www.esur.org/guidelines/de>; Stand: 21.10.2016
- [8] Ewig W, Hecker E, Behringer DM. Lungenkrebs: Individuelle Therapie im zertifizierten Thoraxzentrum. Stuttgart: Thieme; 2014: 51
- [9] Sauer R. Strahlentherapie und Onkologie. 5. Aufl. München: Urban & Fischer/Elsevier; 2009: 334
- [10] Universitätsklinikum Ulm. Lungen-/Bronchialkarzinom. Im Internet: <http://www.uniklinik-ulm.de/struktur/zentren/cccu/home/fuer-patienten-und-angehoerige/krebsbehandlung/krebs-spezifisch/lungen-bronchialkarzinom.html>; Stand: 05.08.2016
- [11] Huber RM. Tumoren der Lunge und des Mediastinums. 9. Aufl. Germering: Zuckschwerdt Verlag; 2011: 280

Punkte sammeln auf CME.thieme.de



Diese Fortbildungseinheit ist 12 Monate online für die Teilnahme verfügbar. Sollten Sie Fragen zur Online-Teilnahme haben, finden Sie unter <http://cme.thieme.de/hilfe> eine ausführliche Anleitung. Wir wünschen viel Erfolg beim Beantworten der Fragen!

Unter eref.thieme.de/ZZX8L3D oder über den QR-Code kommen Sie direkt zum Artikel zur Eingabe der Antworten.



Frage 1

Was beschreibt die 5-Jahres-Überlebensrate?

- A Wie viele Patienten in einem bestimmten Zeitraum an einer bestimmten Krankheit erkranken.
- B Wie viele Patienten noch 5 Jahre nach der Diagnosestellung leben.
- C Sie beschreibt die Sterblichkeitsrate einer Erkrankung.
- D Sie beschreibt die Erfolgsrate der Chemotherapie.
- E Wie viele Patienten innerhalb von 5 Jahren an ihrer Tumorerkrankung gestorben sind.

Frage 2

Wie viel Prozent aller Lungenkarzinome sind auf das Rauchen zurückzuführen?

- A 50 %
- B 30 %
- C 90 %
- D 10 %
- E 5 %

Frage 3

Was sagen die Pack Years (py) aus?

- A Wie viele Jahre der Patient bereits raucht.
- B Wie viele Zigaretten in der Woche geraucht werden.
- C Anzahl der täglich gerauchten Zigarettschachteln multipliziert mit den Raucherjahren.
- D Wie viele Zigarettschachteln am Tag geraucht werden.
- E Wie lange der Patient das Rauchen aufgegeben hat.

Frage 4

Was ist kein typisches Symptom für ein Lungenkarzinom?

- A Bluthusten
- B Kurzatmigkeit
- C Schluckbeschwerden
- D Gewichtszunahme
- E Thoraxschmerzen

Frage 5

Wie wird das Lungenkarzinom histologisch unterschieden?

- A NSCLC und SCLC
- B BCS und BCNS
- C ISLC und NSLC
- D TNM und NTNM
- E Limited Disease und Extensive Disease

Frage 6

Was ist eine adjuvante Chemotherapie?

- A Eine Chemotherapie, die unterstützend nach einer Operation durchgeführt wird.
- B Eine Chemotherapie, die als Ersatz für die Operation durchgeführt wird.
- C Eine Chemotherapie, die palliativ verabreicht wird.
- D Eine Chemotherapie vor einer Operation, um den Tumor zu verkleinern.
- E Eine Chemotherapie, die nur lokal über einen Katheter in der Lunge verabreicht wird.

Frage 7

Was ist eine palliative Therapie bei einem fortgeschrittenen Lungenkarzinom?

- A Einsetzen eines Trachealstents
- B Operative Entfernung der Trachea
- C Lokale Chemotherapie mittels Angiografie
- D Antikörpertherapie
- E Mikrochirurgische Tumorresektion

Frage 8

Was ist eine Bronchoskopie?

- A Eine Untersuchung mit einem radioaktiven Tracer.
- B Eine Durchleuchtung des Brustkorbs.
- C Eine Lungenspiegelung mittels einer optischen Kamera.
- D Eine Angiografie der Lungenarterien.
- E Ein Test, der die Lungenfunktion misst.

Frage 9

Was bewirkt die monoklonale Antikörpertherapie?

- A verstärkte Durchblutung des Tumors
- B verhindert die Metastasierung
- C Unterdrückung der Neubildung von tumorversorgenden Gefäßen
- D erleichtert dem Patienten das Atmen
- E verbessert die Lungenfunktion

Frage 10

Um ca. wie viel Prozent sinkt das Lungenkrebsrisiko nach 10 Jahren Rauchentwöhnung?

- A 5%
- B 12%
- C 25%
- D 30%
- E 50%