

Nokardiose als Differenzialdiagnose pulmonaler epitheloid-zelliger Granulome

Nocardiosis as a Differential Diagnosis of Pulmonary Epitheloid Cell Granulomas

Autoren

A. Acar¹, D. Niemeyer¹, W. Groß-Fengels², M. Bachmann¹, G. Wiest¹

Institute

- 1 Asklepios Klinikum Hamburg-Harburg, Klinik für Atemwegs-, Lungen- und Thoraxmedizin
- 2 Asklepios Klinikum Hamburg-Harburg, Abteilung für Radiologie und Nuklearmedizin

eingereicht 20.5.2019

akzeptiert nach Revision am 22.7.2019

Bibliografie

DOI <https://doi.org/10.1055/a-0980-9028> |

Pneumologie 2019; 73: 538–543

© Georg Thieme Verlag KG Stuttgart · New York

ISSN 0934-8387

Korrespondenzadresse

Dr. med. Ayse Acar, Asklepios Klinikum Hamburg-Harburg, Klinik für Atemwegs-, Lungen- und Thoraxmedizin, Abteilung für Lungenheilkunde, Eissendorfer Pferdeweg 52, 21075 Hamburg
A.Acar@web.de

ZUSAMMENFASSUNG

Ein 47-jähriger Mann wurde mit Fieber, Gewichtsverlust und radiologisch nachgewiesenen flächenhaften Konsolidierungen mit Kavernenbildung vorstellig. Nachdem in der umfangreichen Diagnostik pulmonale epitheloidzellige Granulome festgestellt wurden, erhielt er unter dem Verdacht einer Sarkoidose eine immunsuppressive Therapie. Im weiteren Verlauf kam es zu einem Progress der pulmonalen Infiltrate und Nachweis von zerebralen und abdominalen Abszessen, deren mikrobiologische Untersuchung *Nocardia*

farcinica ergab. Trotz antibiogrammgerechter Therapie verstarb der Patient im Rahmen eines septischen Schocks mit Multiorganversagen.

Die Nokardiose ist eine seltene granulomatöse bakterielle Infektionskrankheit. Als Risikofaktoren gelten die Immunsuppression und strukturelle Lungenerkrankungen. Typisches Krankheitsmerkmal ist eine Abszessbildung, die in jedem Organ auftreten kann, wobei der pulmonale Beginn häufig ist.

Der Fall veranschaulicht die Relevanz, seltene Differenzialdiagnosen bei Nachweis von pulmonalen epitheloidzelligen Granulomen in Betracht zu ziehen.

ABSTRACT

A 47-year-old man presented with fever, weight loss and pulmonary consolidations and cavitation in the x-ray of the thorax. The comprehensive diagnostics resulted pulmonary epitheloid cell granulomas, therefore an immunosuppressive therapy was applied on suspicion of sarcoidosis. Progressively the pulmonary infiltration increased and cerebral and abdominal abscesses were determined with microbiological detection of *Nocardia farcinica*. Despite antibiotic therapy, the patient died in a septic shock with multiple organ failure.

Nocardiosis is a rare granulomatous bacterial infectious disease. Risk factors include immunosuppression and structural lung diseases. Characteristic is an abscess formation that can occur in any organ, while pulmonary onset is common.

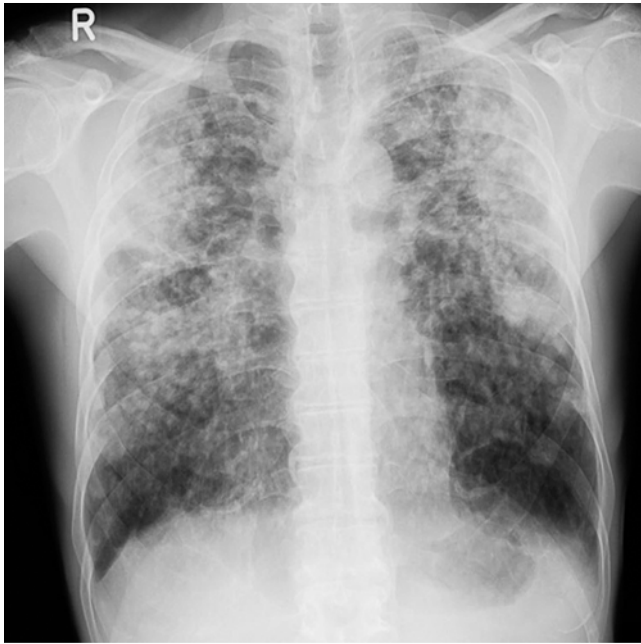
The case demonstrates the importance of considering rare differential diagnoses in the detection of pulmonary epitheloid granulomas.

Kasuistik

Anamnese

Ein in Hamburg lebender Mann im Alter von 47 Jahren stellte sich bei seinem Hausarzt vor mit seit einem Jahr bestehendem trockenem Husten. Außerdem beklagte er Fieber, Abgeschlagenheit und eine Leistungsminderung. Innerhalb des letzten Jahres habe er teilweise anfallsartig insgesamt über 10 kg unge-

wollt Gewicht verloren. Dyspnoe oder Hämoptysen lägen nicht vor. Die Beschwerden seien zunehmend, Vorerkrankungen habe er nicht. Seit ca. 30 Jahren habe er eine Schachtel Zigaretten pro Tag geraucht, außerdem trinke er täglich 2 Flaschen Bier. Von Beruf sei er Maurer, er lebe alleine und sei in den letzten Jahren nicht gereist.



► **Abb. 1** Röntgen Thorax 06/2017: Beidseits oberlappenbetonte flächenhafte Konsolidierungen.

Diagnostik

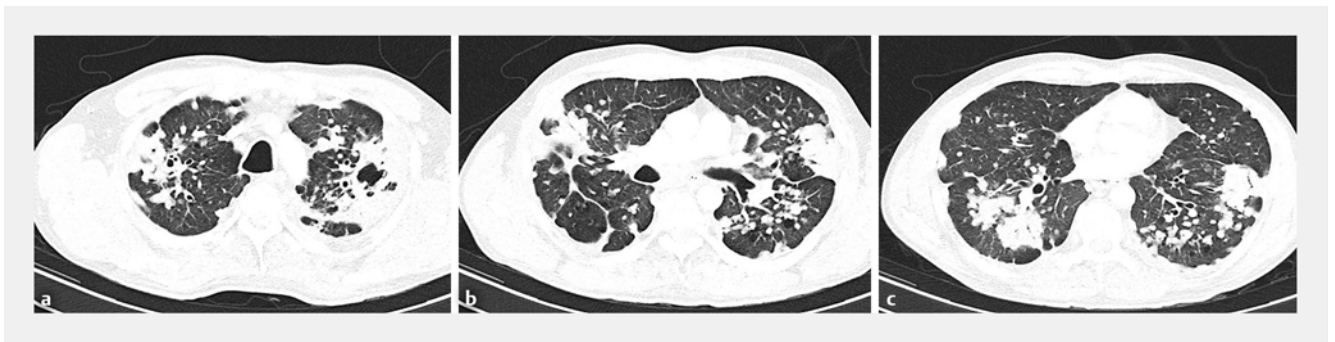In der ersten Röntgenübersichtsaufnahme zeigten sich bipulmonale, flächenhafte, oberlappenbetonte Konsolidierungen (► **Abb. 1**). Aufgrund der Klinik und des Röntgenbildes wurde der Verdacht auf eine pulmonale Tuberkulose gestellt und der Patient stationär eingewiesen in die infektiologische Abteilung eines norddeutschen Krankenhauses. Zum Zeitpunkt der Aufnahme lagen keine auffälligen Laborparameter vor (Leukozyten $7,8 \times 10^3/\mu\text{g}$, Hämoglobin 14,8 g/dl, INR 1,06, Kreatinin 0,76 mg/dl, GOT 33 U/l, GPT 25 U/l, CRP 2,1 mg/dl, TSH 2,4 $\mu\text{U/ml}$). Nach Aufnahme wurde zunächst eine Computertomografie des Thorax durchgeführt (► **Abb. 2**), die beidseits disseminierte Rundherde, apikale kavernöse Strukturen und Bronchiektasen darstellte. Außerdem zeigten sich eine mediastinale Lymphadenopathie sowie teilweise verkalkte Lymphknoten. Zur weiteren Diagnostik erfolgte eine mikroskopische

Diagnostik

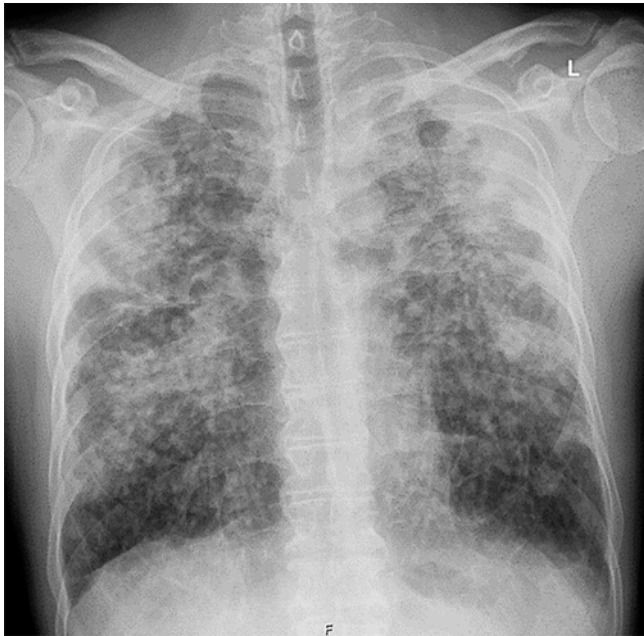Infektionsserologie:	Hepatitis B, C, HIV, Lues negativ
Mykobakteriologie:	Sputum, BAL, transbronchiale Biopsie negativ
Serologie:	ANA, cANCA, pANCA negativ
BAL:	Makrophagen 87 %, Lymphozyten 4 %, Neutrophile 9 %, erhöhter CD4/CD8-Quotient 2,3, negativ für Pneumocystis jirovecii
transbronchiale Biopsie:	epitheloidzellige Granulomatose, passend zu Sarkoidose
BGA:	pH 7,42, pO ₂ 80 mmHg, pCO ₂ 38 mmHg, BE - 0,2 mmol/l
Spiroergometrie:	VO ₂ 24,4 ml/min/kgKG, pulmonale Limitation, Gastransferstörung unter Belastung mit AaDO ₂ 53 mmHg, restriktives Atemmuster

► **Abb. 3** Tabelle Diagnostik.

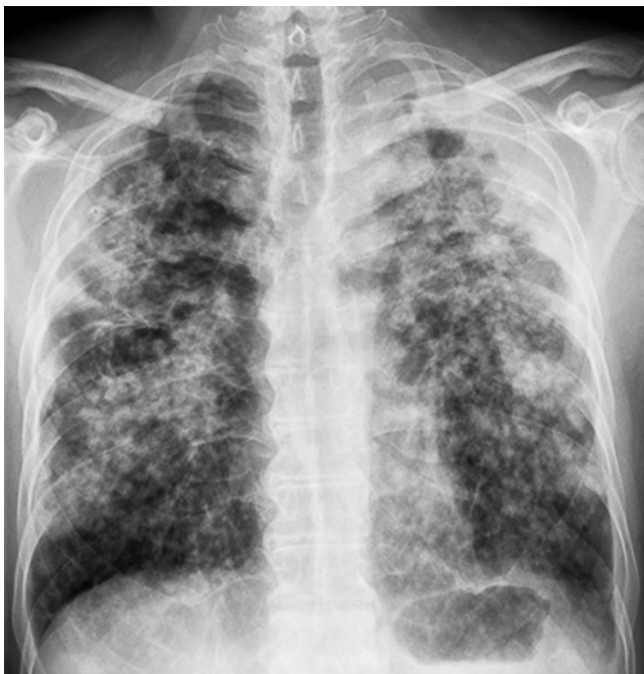Ziehl-Neelsen-Sputumuntersuchung, bei der keine säurefesten Stäbchen nachgewiesen wurden. Auch die bronchoalveoläre Lavage (BAL) und die transbronchialen Nadelbiopsien aus den Lymphknoten sowie transbronchialen Lungenbiopsien ergaben keinen Anhalt für eine Tuberkulose. Im Verlauf waren auch die PCR und die Kulturen negativ für das Vorliegen einer Mykobakteriose. Eine Untersuchung auf Nokardien wurde nicht explizit angefordert. Um eine Immunsuppression durch eine weitere Infektionserkrankung auszuschließen, wurden Serologien für Hepatitis B, C, HIV und Lues durchgeführt, die alle negativ ausfielen. Eine Pneumonie mit atypischen Erregern wurde ebenfalls nicht nachgewiesen, die Untersuchung auf Pneumocystis jirovecii war in der BAL negativ (► **Abb. 3**). Die BAL ergab aber eine leichtgradige Lymphozytose mit einem leicht erhöhten CD4/CD8-Quotient von 2,3. Da in der transbronchialen Biopsie der Lungensegmente 2 und 3 rechts zudem epitheloidzellige Granulome ohne Nekrosezeichen gesehen werden, wurde bei passendem Röntgenbild die Verdachtsdiagnose einer Sarkoidose Typ 2 gestellt. Aufgrund der bereits nachweisbaren Gastrans-



► **Abb. 2 a – c** Computertomografie des Thorax 06/2017: Konsolidierungen bilateral teils subpleural, teils pleuraständig im oberen und mittleren Drittel betont, disseminierte Rundherde und Mikronoduli peribronchovaskulär und zentrilobulär, bizarr konfigurierte Kavitäten der Lungenspitzen beidseits, Bronchiektasen, mediastinale Lymphadenopathie, teilweise verkalkte Lymphknoten.

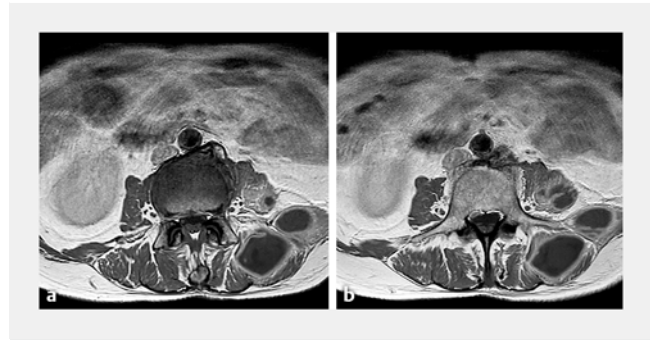


► **Abb. 4** Röntgen Thorax 09/2017.

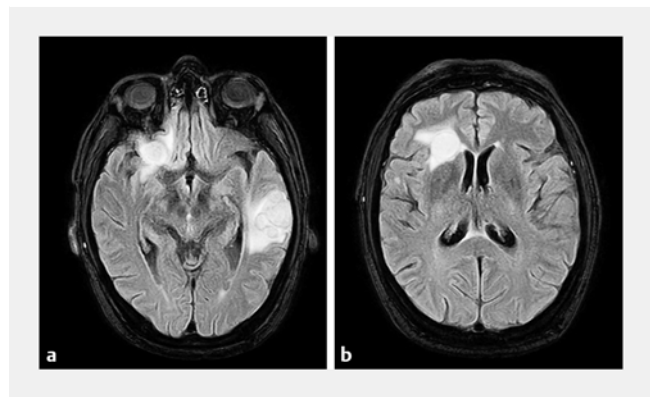


► **Abb. 5** Röntgen Thorax 10/2017.

ferstörung und dem restriktiven Ventilationsmuster in der Spiroergometrie wurde eine Therapie mit Prednisolon 30 mg pro Tag begonnen und im Entlassungsbericht an den Hausarzt eine ambulante pneumologische Anbindung dringend empfohlen. Ein Wiedervorstellungstermin zur Verlaufskontrolle oder eine direkte Anbindung an einen Pneumologen erfolgte nicht.



► **Abb. 6 a – b** Kernspintomografie der Weichteile 12/2017: Großflächige abszessverdächtige Läsionen im linken M. longissimus lumbales und im M. psoas major und M. iliacus, die sich von LWK 2 bis SWK 1 erstrecken. Entzündliche Mitreaktion der LWK.



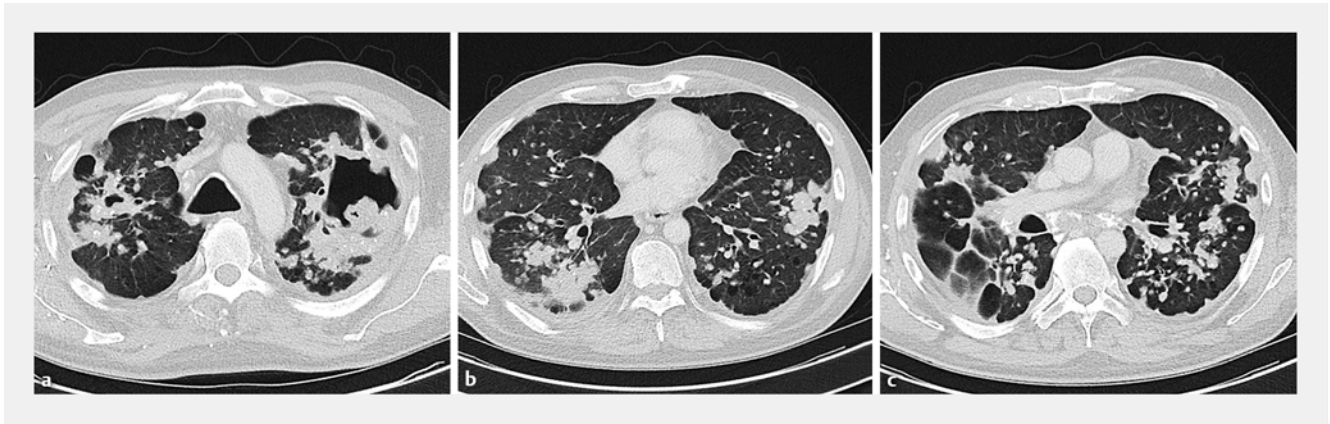
► **Abb. 7 a – b** Kernspintomografie des Kopfes 12/2017: Beidhemi-sphärisch mehrere Hirnabszesse, zwei Herde rechts frontal, mehrere gruppierte Herde links temporal mit perifokalen Ödemzonen. Nach Kontrastmittelgabe zeigt sich ein kräftiges randständiges Enhancement.

Verlauf

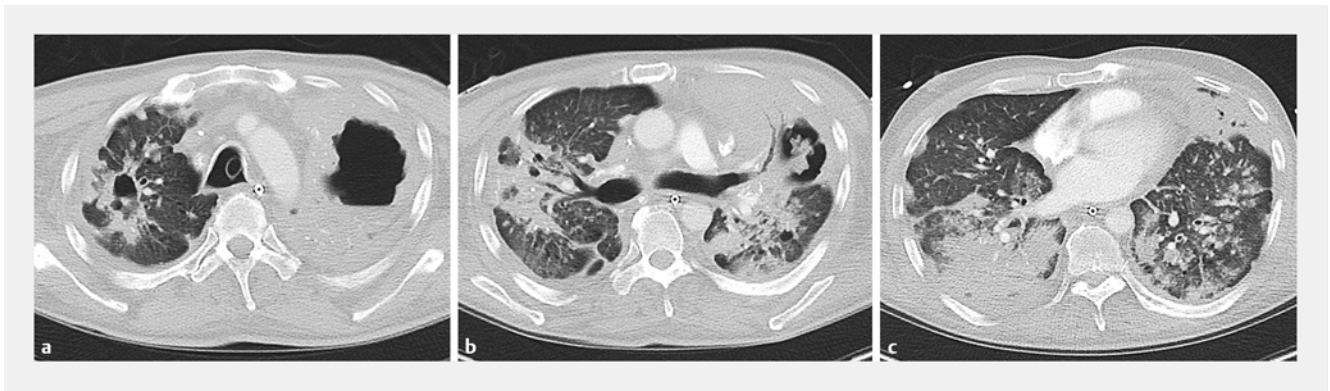Nach der Entlassung aus dem Krankenhaus nahm der Patient seine Arbeit als Maurer wieder auf und kollabierte in den folgenden Monaten wiederholt bei der Ausübung seiner Tätigkeit auf verschiedenen Baustellen. So wurde er jeweils in das nächstgelegene Krankenhaus eingeliefert und erhielt aufgrund erhöhter Entzündungswerte und zunehmender radiologisch nachweisbarer Konsolidierungen jeweils eine antibiotische Therapie (► **Abb. 4** und ► **Abb. 5**). Die Prednisolontherapie wurde währenddessen in unveränderter Dosierung fortgesetzt.

Als er 5 Monate nach dem ersten Arztkontakt einen tastbaren Abszess in der linken Flanke bemerkte, stellte er sich erneut bei seinem Hausarzt vor, der ihn in die chirurgische Abteilung eines Krankenhauses in Hamburg einwies. Dort wurde zur Beurteilung der Abszessausdehnung eine Kernspintomografie der Lendenweichteile durchgeführt (► **Abb. 6**), die großflächige Läsionen im Bereich der inneren Bauchmuskeln aufwies, die sich bis in die Lendenwirbelknochen erstreckten.

Nach der chirurgischen Sanierung der intraabdominalen Abszesse wurde schließlich in der mikrobiologischen Untersu-



► **Abb. 8** a–c Computertomografie des Thorax 12/2017: Konfluierende unzählige noduläre Verdichtungen können Ausdruck einer länger bestehenden Sarkoidose sein. Im Vergleich zur Voruntersuchung zeigt sich eine Größenprogredienz der Kavitationen im Oberlappen, die Ausdruck einer abszedierenden Pneumonie sein können, wie sie bspw. bei einer Nocardieninfektion vorkommen kann.



► **Abb. 9** a–c Computertomografie des Thorax 03/2018: Massiver Progress der Infiltrate beidseits pulmonal mit ausgedehnter Konsolidierung beidseits, v. a. den rechten Unterlappen und linken Oberlappen betreffend, wobei links im Oberlappen dies sich auch an die bekannte große Einschmelzungshöhle angrenzt. Kommunikation der Kaverne mit Bronchialsystem denkbar. Schmale Pleuraergüsse beidseits.

chung erstmals *Nocardia farcinica* nachgewiesen. Sofort nach Eingang des mikrobiologischen Befundes wurde die Therapie mit Cotrimoxazol eingeleitet.

Die anschließende Kernspintomografie des Kopfes zeigte, dass bereits mehrere Hirnabszesse rechts frontal und links temporal mit perifokalen Ödemzonen vorlagen (► **Abb. 7**). Neurologische Ausfälle wurden nicht beobachtet. Nach Diagnose-sicherung und Beginn der antibiotischen Therapie wurde der Patient in unsere pneumologische Abteilung zur Therapie der Nocardiose verlegt.

Therapie

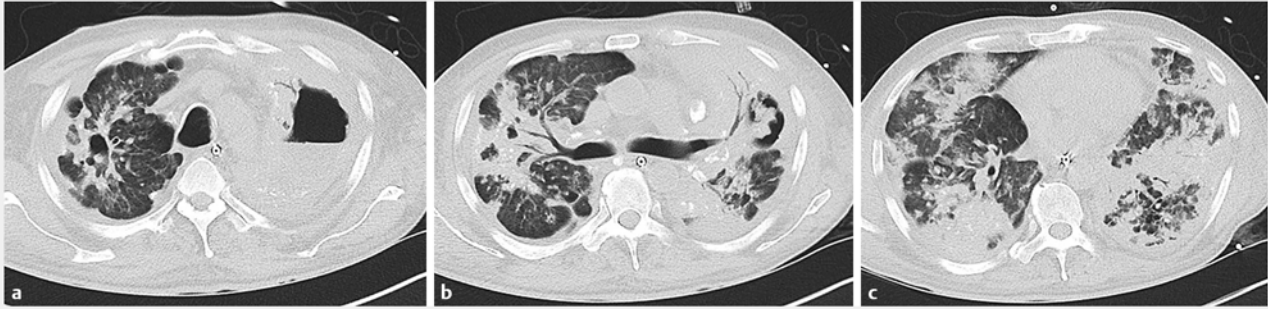Antibiogrammgleich wurde zunächst die antibiotische Therapie auf Amikacin gewichtsadaptiert (7,5 mg/kg KG) und Mero-penem 3 × 1 g umgestellt. Die wiederholte bronchoskopische Erregerdiagnostik ergab weiterhin keinen Nachweis einer pulmonalen Nocardieninfektion, auch andere Keime wurden nicht festgestellt.

Eine operative Fokussanierung der inzwischen einschmel-zenden Kavernen in beiden Oberlappen war nicht möglich (► **Abb. 8**), da bei lungenfunktioneller Einschränkung eine Ein-

lungen-Beatmung nicht mehr durchgeführt werden konnte. Die bronchoskopische Anlage einer inneren Drainage war technisch ebenfalls nicht umsetzbar. Zudem zeigten sich in den Verlaufsuntersuchungen die Hirnabszesse progredient, sodass eine Drainage der Lungenabszesse nicht als zielführend erachtet wurde.

Daher wurde die antibiotische Therapie um Cotrimoxazol erweitert, aufgrund der progredienten Hirnabszesse die Dosie-rung des Meropenem erhöht auf 3 × 2 g und mittels Atem-therapie, medikamentöser Sekretolyse und Anwendung einer Vibrationsweste die Sekretmobilisation intensiviert. Außerdem erhielt der Patient hochkalorische Kost und eine parenenterale Ernährung, da bereits zum Zeitpunkt der Aufnahme eine Kachexie mit einem BMI von 17 kg/m² vorlag.

Bei zunehmender Arrosion des Bronchialsystems im Bereich der Kavernen (► **Abb. 9**) kam es letztlich zu einer Sekretverle-gung der Trachea mit respiratorischer Insuffizienz und akuter Hypoxämie, was die Folge einer Bradykardie und Asystolie mit kardiopulmonaler Reanimation hatte. Nach Wiederherstellung des Kreislaufs wurde der Patient auf unsere Beatmungsstation verlegt. Dort kam es trotz Erweiterung der Therapie um Vorico-



► **Abb. 10 a – c** Computertomografie des Thorax 03/2018 (Intensivstation): Pulmonal sind die ausgedehnten Infiltrate mit den Einschmelzungen in ihrer Ausdehnung erheblich progredient. Es besteht eine zusätzliche pleurale Ergussbildung.

nazol und Linezolid zu einer septischen Kardiomyopathie und einem septischen Kreislaufschock mit Leberausfall.

9 Monate nach erstmaligem Arztkontakt verstarb der Patient im Beisein seiner Angehörigen nach Beenden der Therapie auf unserer Intensivstation (► **Abb. 10**).

Nokardiose

Die Nokardiose ist eine seltene granulomatöse bakterielle Infektionskrankheit, deren Inzidenz in den USA mit 1:250 000 angegeben wird. In Deutschland kommt die Nokardiose selten vor. Weltweit sind Männer dreimal so häufig betroffen wie Frauen. Benannt wurde die Erkrankung nach Edmond Nocard (1850–1903), einem französischen Tierarzt und Bakteriologen, der die aeroben, grampositiven, verzweigt fadenförmigen und partiell säurefesten Stäbchen erstmals beschrieb. Sie gehören zur Familie der Actinomyceten. Der Infektionsweg ist exogen durch Inhalation oder Hautwunden. Es werden über 60 *Nocardia*-Spezies beschrieben, mindestens 33 Stämme sind humanpathogen. Sie kommen ubiquitär in Erdböden und Feuchtbiopten vor. In Deutschland sind *Nocardia asteroides* und *farcinica* häufig. Als Risikofaktoren für die pulmonale Nokardiose gelten die Immunsuppression und strukturelle Lungenerkrankungen. Eine Abszessbildung kann in jedem Organ stattfinden, ein pulmonaler Beginn ist häufig. Die Diagnose erfolgt über den Nachweis von Nocardien im Untersuchungsmaterial (BAL, Sputum, Bronchialsekret, Abszess, Blutkultur, Pleuraerguss u. a.) mittels mikroskopischer Untersuchung nach Gram- oder Ziehl-Neelsen-Färbung. Bis ein Antibiogramm vorliegt, sollte die antibiotische Therapie kalkuliert mit Imipenem und Amikacin stattfinden. Die mittlere Behandlungsdauer beträgt 15–30 Wochen und wird individuell festgelegt. Wenn möglich, sollte eine chirurgische Sanierung der Abszesse durchgeführt werden [1–6].

Diskussion

Der Fall veranschaulicht sehr eindrucksvoll, welchen schweren Verlauf und letalen Ausgang eine Infektionserkrankung mit *Nocardia farcinica* nehmen kann, wenn die Verdachtsdiagnose nicht zu Beginn gestellt wird. Da die mikrobiologische Untersuchung explizit im Labor angefordert werden muss, sollte bei ungeklärten radiologisch dargestellten Konsolidierungen und

Verdacht auf eine infektiöse Erkrankung auch an die seltene Nokardiose gedacht werden und sowohl der Labormediziner als auch der Pathologe informiert werden.

Insbesondere bei Vorliegen einer Immunsuppression und strukturellen Lungenschädigung sollte die Nokardiose als Differenzialdiagnose in Betracht kommen. Im dargestellten Fall könnte der Alkoholabusus zur verminderten Immunabwehr geführt haben. Die Prednisolontherapie könnte die bereits bestehende Immunsuppression verstärkt haben [7, 8].

Ob die Sarkoidose tatsächlich die wahrscheinlichste Diagnose war, ist zu bezweifeln. Der Patient klagte über ausgeprägten Gewichtsverlust, wobei die Sarkoidose keine typische konsumierende Erkrankung darstellt. Auch der radiologische Befund mit den teilweise verkalkten Lymphknoten ist nicht typisch für die Sarkoidose [9], sondern lässt eher an eine Silikose denken, eine passende Anamnese lag dafür allerdings nicht vor. Bei der radiologisch nachgewiesenen mediastinalen Lymphadenopathie kämen neben viralen, bakteriellen und parasitären Infektionserkrankungen auch neoplastische Erkrankungen wie maligne Lymphome oder Leukämien in Betracht [10]. Disseminierte Rundherde mit Kavernenbildung lassen unter anderem an eine septische Lungenembolie oder weitere abszessbildende Infektionserkrankungen denken wie bspw. Infektionen mit Staphylokokken, Streptokokken, Klebsiellen, *Haemophilus*, Legionellen oder *Pseudomonas*, bei Abwehrschwäche zudem Actinomyceten, atypische Mykobakterien, Pilze (*Aspergillus*, *Cryptococcus neoformans*, *Histoplasma capsulatum*) oder Parasiten (einzellige Mikroorganismen, Toxoplasmose, Würmer oder in Tropengebieten vorkommende Lungenegel) [11]. Die Bronchiektasenbildung, wie sie im vorliegenden Fall bestand, weist auf einen längeren Verlauf der Erkrankung hin.

Bei der Verdachtsdiagnose einer Sarkoidose auf Basis des erhöhten CD4/CD8-Quotienten sollte bedacht werden, dass der erhöhte Quotient in der bronchoalveolären Lavage lediglich als Hinweis, nicht aber als sicherer Nachweis einer Sarkoidose zu werten ist [12]. Auch sollten bei Nachweis von nichtnekrotisierenden Granulomen die Differenzialdiagnosen ausgeschlossen werden [13]. So sollte neben der Sarkoidose und Tuberkulose auch an eine mögliche Berylliose bei entsprechender Arbeitsanamnese oder an oben genannte Infektionserkrankungen gedacht werden. Auch eine systemische Vaskulitis, eine exogen

allergische Alveolitis oder eine Silikose könnten je nach Anamnese und Klinik in Betracht kommen.

In der vorliegenden Kasuistik hatte der Patient bei erstmaligem Nachweis der Nocardiose und bei Therapieeinleitung bereits eine 6-monatige Krankengeschichte mit wechselnden Krankenhaus- und Arztkontakten sowie Abszessbildungen in mehreren Organen. Entsprechend war bei Therapiebeginn eine Drainage und Sanierung der Abszesse sowie erfolgreiche antibiotische Therapie nicht mehr möglich. Eine Reevaluation der Diagnose oder frühzeitige Verlegung in eine Fachabteilung wäre aufgrund des progredienten Verlaufes daher zu jedem Zeitpunkt sinnvoll gewesen. Bei der Diagnosestellung der Sarkoidose sollten Verlaufskontrollen stattfinden. Empfohlen werden im ersten Jahr nach Diagnosestellung Verlaufskontrollen in 3-Monats-Intervallen, bei gutem Verlauf ohne Therapieindikation in den nachfolgenden 3–5 Jahren jährlich [10]. Bei Vorliegen von schwerwiegenden Befunden mit Indikation zur Therapie sollte das Intervall entsprechend kürzer ausfallen. Insbesondere bei der Lungensarkoidose ist bei Vorliegen von Kavernen, Bronchiektasen, respiratorischer Insuffizienz, Fibrosezeichen oder pulmonaler Hypertonie eine pneumologische Anbindung mit kurzfristigen Kontrollen notwendig. So besteht die Möglichkeit der zeitnahen richtigen Diagnosefindung nach immunsuppressiver Therapieeinleitung, wenn es zu keinem Therapieerfolg kommt oder Symptome und pathologische Befunde zunehmen.

Der Fall veranschaulicht die Relevanz, seltene Differenzialdiagnosen bei Nachweis von pulmonalen epitheloidzelligen Granulomen in Betracht zu ziehen, Patienten unter eingeleiteter Therapie adäquat anzubinden und eine initial gestellte Diagnose bei progredientem Verlauf der Erkrankung infrage zu stellen.

Interessenkonflikt

Die Autoren geben an, dass kein Interessenkonflikt besteht.

Literatur

- [1] Aebischer A, Alpers K, Askar M et al. Steckbriefe seltener und importierter Infektionskrankheiten. Berlin: Robert Koch Institut; 2011: 82–83
- [2] Hémar V, Danjean MP, Imbert Y et al. Retrospective analysis of nocardiosis in a general hospital from 1998 to 2017. *Med Mal Infect* 2018; 45: 516–525
- [3] Minero MV, Marin M, Cercenado E et al. Nocardiosis at the turn of the century. *Medicine (Baltimore)* 2009; 88: 250–261
- [4] Schöffel N, Klingelhöfer D, Volante G et al. Nocardiose – Die humane Infektion mit Nocardien. *Zentralblatt für Arbeitsmedizin, Arbeitsschutz und Ergonomie* 2018; 68: 30–32
- [5] Singh AK, Shukla A, Bajwa R et al. Pulmonary Nocardiosis: Unusual Presentation in Intensive Care Unit. *Indian J Crit Care Med* 2018; 22: 125–127
- [6] Wilson JW. Nocardiosis: updates and clinical overview. *Mayo Clin Proc* 2012; 87: 403–407
- [7] Kim J, Kang M, Kim J et al. A Case of *Nocardia farcinica* Pneumonia and Mediastinitis in an Immunocompetent Patient. *Tuberc Respir Dis (Seoul)* 2016; 79: 101–103
- [8] Steinbrink J, Leavens J, Kauffman CA et al. Manifestations and outcomes of nocardia infections: Comparison of immunocompromised and nonimmunocompromised adult patients. *Medicine (Baltimore)* 2018; 97: e12436
- [9] Aleksonienė R, Zeleckienė I, Matačiūnas M et al. Relationship between radiologic patterns, pulmonary function values and bronchoalveolar lavage fluid cells in newly diagnosed sarcoidosis. *J Thorac Dis* 2017; 9: 88–95
- [10] Prasse A. Diagnose, Differenzialdiagnose und Therapie der Sarkoidose, The diagnosis, differential diagnosis, and treatment of sarcoidosis. *Dtsch Arztebl Int* 2016; 113: 565–574
- [11] Arzt GH, Gsell O, Hartung M et al. Mykosen Aktinomykosen und Nocardiosen Pneumokokken- und Klebsiellenerkrankungen, Infektionskrankheiten, Band III. Heidelberg: Springer Verlag; 1969
- [12] Kreuter M, Costabel U, Herth F et al. Seltene Lungenerkrankungen. Kapitel Sarkoidose. 1. Aufl. Heidelberg: Springer; 2016: 170–178
- [13] Grund D, Isner C, Temmesfeld-Wollbrück B et al. Infektiologische Differenzialdiagnosen bei granulomatösen Lungenerkrankungen. Stuttgart: Georg Thieme Verlag; 2017