

Philipps

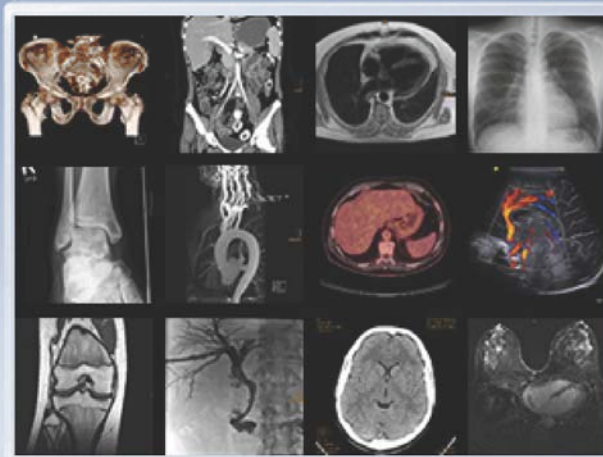


Universität  
Marburg

# Skript Radiologie

Grundlagen der Diagnostik und Intervention

Grundlagen



Prof. Dr. Andreas Mahnken, Prof. Dr. Rolf Günther  
Klinik für Diagnostische und Interventionelle Radiologie

# **Skript Radiologie**

## **Grundlagen der Diagnostik und Intervention**

**Univ.-Prof. Dr. med. Rolf W. Günther**  
**Univ.-Prof. Dr. med. Andreas H. Mahnken**

Unter Mitwirkung von: Dr. Volker Duda (Marburg), Dr. Christoph Sebastian Pabst (Freiburg)

**Klinik für Diagnostische & Interventionelle Radiologie**  
**Philipps Universität Marburg**  
**Baldingerstrasse**  
**D-35043 Marburg**

Version 1.01

Stand 1.05.2013

# Inhaltsverzeichnis

I. Allgemeiner Teil.....	4
2. Strahlenschutz .....	15
3. Übersicht - bildgebende Verfahren .....	25
3.1 Durchleuchtung.....	25
3.2 Konventionelle Tomographie .....	26
3.3 Digitale Tomosynthese .....	28
3.4 Computertomographie .....	28
3.5 Magnetresonanztomographie (MRT) .....	31
3.6 Sonographie .....	37
4. Kontrastmittel .....	46
4.1 Röntgenkontrastmittel .....	46
4.2 MR-Kontrastmittel .....	49
4.3 Ultraschall-Kontrastmittel .....	52
5. Klinischer Stellenwert radiologischer Verfahren.....	56
II. Spezieller Teil.....	59
1. Röntgenuntersuchungen der Lunge.....	59
1.1 Untersuchungsverfahren.....	59
1.2 Radiologie der Lungenerkrankungen.....	63
2. Röntgenuntersuchungen des Herzens.....	89
2.1 Untersuchungsverfahren.....	89
2.2 Radiologische Symptome der Herzerkrankungen.....	94
3. Röntgenuntersuchungen des Mediastinums .....	103
3.1 Grundlagen .....	103
3.2 Radiologie der Erkrankungen des Mediastinums.....	105
4. Röntgenuntersuchungen des Abdomens .....	112
4.1 Untersuchungsverfahren.....	112
4.2 Radiologie abdomineller Erkrankungen .....	114
5. Radiologie des Gastrointestinaltraktes.....	117
5.1 Untersuchungsverfahren.....	117
5.2 Radiologie gastrointestinaler Erkrankungen .....	121
6. Radiologische Untersuchungen der Leber .....	128
6.1 Untersuchungsverfahren.....	128
6.2 Radiologische Symptome der Lebererkrankungen .....	130
7. Radiologie von Gallenblase und Gallenwegen.....	137
7.1 Untersuchungsverfahren.....	137
7.2 Radiologische Symptome der Gallenwegserkrankungen.....	139
8. Radiologische Untersuchungen des Pankreas .....	141
8.1 Untersuchungsverfahren.....	141
8.2 Anatomie des Pankreas.....	143
8.3 Erkrankungen des Pankreas.....	144
9. Radiologische Untersuchungen der Nieren.....	151
9.1 Untersuchungsverfahren.....	151
Stellenwert der einzelnen Untersuchungsverfahren:.....	153
9.2 Anatomie der Nieren .....	154
9.3 Radiologische Symptome der Nierenerkrankungen.....	155

10. Radiologische Untersuchungen der Nebennieren.....	161
10.1 Untersuchungsverfahren.....	161
10.2 Radiologische Befunde der Nebennierenerkrankungen.....	163
11. Radiologische Untersuchungen des Skeletts.....	167
11.1 Untersuchungsverfahren.....	167
11.2 Grundlagen .....	169
11.3 Radiologische Zeichen bei Krankheiten des Knochens .....	171
11.4 Radiologische Symptome bei Krankheiten der Gelenke .....	180
11.5 Radiologie der Wirbelsäule .....	182
12. Radiologische Diagnostik der Mamma.....	186
12.1 Untersuchungsverfahren.....	186
12.2 Pathologie der Mamma.....	190
13. Radiologische Untersuchung der Blutgefäße.....	192
14. Interventionelle Radiologie.....	199
III. Kinderradiologie .....	207
1. Strahlenschutz im Kindesalter.....	207
2. Kontrastmittel im Kindesalter .....	208
3. Skelettdiagnostik.....	210
4. Thoraxdiagnostik.....	216
5. Magen-Darm-Diagnostik .....	218
6. Harnwegsdiagnostik.....	220
IV. Literatur.....	223
1. Literatur für Studierende .....	223
2. Online-Ressourcen .....	223

# I. Allgemeiner Teil

## 1. Grundlagen der Röntgendiagnostik

Schallwellen und elektromagnetische Wellen sind Basis der bildgebenden Diagnostik. Zu den elektromagnetischen Wellen gehören z.B. Röntgenstrahlen ebenso wie Gammastrahlen und sichtbares Licht.

Elektromagnetische Wellen unterscheiden sich durch ihre Wellenlängen und damit durch ihre Energie: kurzwellige Strahlen (hohe Frequenz) sind energiereich, langwellige Strahlen (niedrige Frequenz) sind energiearm. Während das sichtbare Licht Wellenlängen von 400-750 nm aufweist, sind Röntgenstrahlen und Gammastrahlen wesentlich kurzwelliger ( $10^{-14}$  bis  $10^{-8}$  Meter) und damit energiereicher.




Abbildung: Spektrum elektromagnetischer Wellen

Röntgen- und Gammastrahlung wiederum unterscheiden sich in ihrer Entstehung: Röntgenstrahlung entsteht bei der Abbremsung schneller Elektronen durch Materie im Bereich der Atomhülle ("Bremsstrahlung"). Im Gegensatz dazu entsteht Gammastrahlung bei Kernumwandlungsprozessen im Rahmen eines radioaktiven Zerfalls. Zur Röntgendiagnostik wird also hochenergetische Photonenstrahlung verwendet. Die üblicherweise angewandte Strahlung liegt in einem Bereich von etwa

25 bis 150 keV. Ultraharte Röntgenstrahlung (Wellenlängen von etwa  $10^{-12}$ ) und Gammastrahlung werden in der Strahlentherapie eingesetzt.

Die wichtigsten Eigenschaften der Röntgenstrahlen sind (nach Laubenberger):

### **Schwächungseffekt**

Röntgenstrahlen sind in der Lage, Materie zu durchdringen. Sie werden hierbei geschwächt. Die Schwächung der Röntgenstrahlen ist der wichtigste Faktor bei der Bilderzeugung.

### **Photographischer Effekt**

Röntgenstrahlen können ebenso wie Licht photographische Filme schwärzen (durch diesen Effekt wurden sie entdeckt).

### **Lumineszenzeffekt**

Röntgenstrahlen regen bestimmte Stoffe („Luminophore“) zur Lichtemission an. Früher wurde zwischen Fluoreszenz (Lichtabgabe nur während der Bestrahlung) und Phosphoreszenz (Nachleuchten über längere Zeit) unterschieden, Photographischer Effekt und Lumineszenzeffekt bewirken zusammen die Filmschwärzung.

### **Ionisationseffekt**

Röntgenstrahlen sind in der Lage, Gase zu ionisieren. Dieser Effekt wird z.B. in der Dosismessung ausgenutzt.

### **Halbleitereffekt**

Röntgenstrahlen ändern die elektrische Leitfähigkeit von Halbleitern. Dieser Effekt kann beim digitalen Röntgen genutzt werden.

### **Biologischer Effekt**

Röntgenstrahlen können Veränderungen im lebenden Organismus verursachen. Dieser in der Diagnostik unerwünschte Effekt ist der Grund für die Notwendigkeit des Strahlenschutzes.

Entdeckt wurden die Röntgenstrahlen im Jahr 1895 durch Wilhelm Conrad Röntgen in Würzburg. Auf Ihnen basieren bis heute die konventionelle (bzw. digitale) Röntgendiagnostik, konventionell Tomographie, Tomosynthese, Durchleuchtung, Angiographie und Computertomographie. Erweitert wurde die radiologische Diagnostik durch den Ultraschall und die Magnetresonanztomographie (MRT), die beide jedoch **nicht** auf der Anwendung von Röntgenstrahlen beruhen.

Die folgende Liste zeigt einige Meilensteine in der geschichtlichen Entwicklung bildgebender Verfahren, die zur heutigen Vielfalt diagnostischer Möglichkeiten führten:

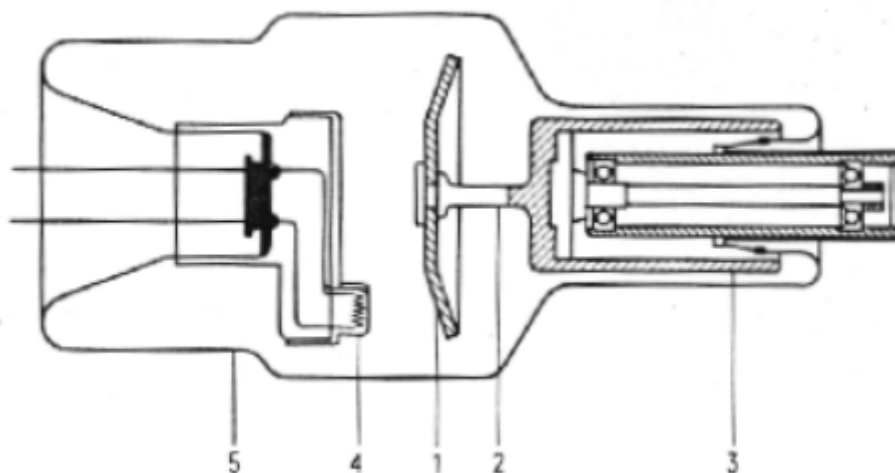
<b>1895</b>	Entdeckung der bis dahin unbekannt Strahlung durch W.C.Röntgen => "X-Strahlen" (Würzburg)
<b>1913</b>	Entwicklung der Hochvakuumröhre mit Glühkathode durch W.D.Coolidge
<b>1930</b>	Einführung der Drehanodenröhre durch A.Bouwers und Einführung der Tomographie durch A.Vallebona
<b>1936</b>	Einführung der Schirmbildmethode durch M.deAbreu
<b>1952</b>	Einführung der Bildverstärker-Technik
<b>1974</b>	Anwendung des Ultraschalls durch Kosoff
<b>1957</b>	Entwicklung der Computertomographie durch A.MacLeod/Cormack
<b>1972</b>	Klinische Einführung der Computertomographie durch Godfrey N. Hounsfield
<b>1946</b>	Entwicklung der Grundlagen zur Magnetresonanz Spektroskopie durch F. Bloch und E.M.Purcell
<b>1973</b>	Anwendung der MRT als bildgebendes Verfahren durch P.C.Lauterbur (Damadian)
<b>1989</b>	Entwicklung der Spiral-CT

## ERZEUGUNG VON RÖNTGENSTRAHLUNG

### Der Aufbau der Röntgenröhre

Die Röntgenröhre ist eine Hochvakuumröhre (ca.  $10^{-7}$  mmHg) mit einer Glühkathode und einer Anode (meist aus einer Wolfram-Rhenium-Legierung).

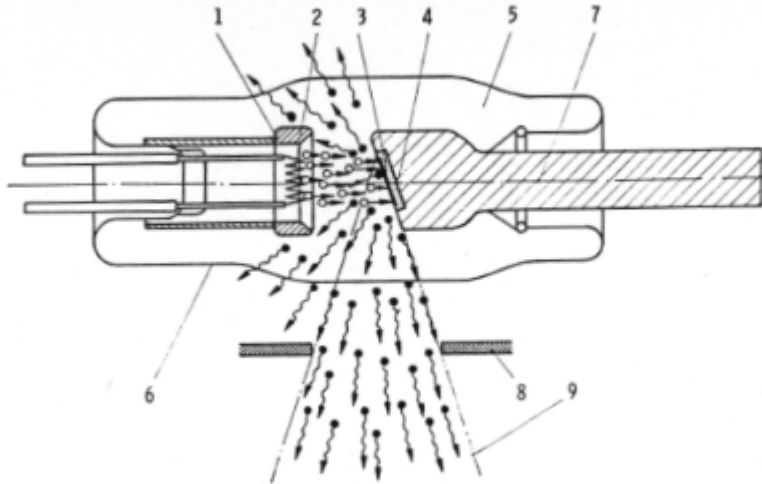
### *Prinzip der Röntgenröhre*



### **(Aufbau)**

1. Anode
2. Molybdänwelle
3. Rotor
4. Kathode (Glühfaden)
5. Glaskolben (Vakuum)

## Prinzip der Röntgenröhre



### (Funktion)

1. Kathode
2. Glühfaden
3. Brennfleck
4. Wolframscheibe (Anode)
5. Vakuum
6. Glaskolben
8. Blende
9. Nutzstrahlenkegel

## Prinzip der Entstehung von Röntgenstrahlen

Röntgenstrahlen entstehen durch Abbremsung energiereicher Elektronen an einer Anode:

Zwischen Glühkathode und Anodenteller wird eine Hochspannung von 30 bis 140 keV angelegt. Hierdurch lösen sich Elektronen aus der Kathode, werden beschleunigt und prallen auf die Anode auf. Die Elektronen reagieren mit dem Anodenmaterial. Hierbei wird die kinetische Energie zum allergrößten Teil (99% !) in Wärme umgewandelt (daher Wolframanoden, da Wolfram das Material mit dem höchsten Schmelzpunkt -  $3350^{\circ}\text{C}$  - ist, außerdem heute Drehanoden, um die entstehende Wärme zu verteilen). Die entstehende Wärme hat keinen Nutzen für die Diagnostik. Lediglich 1% der Energie der Elektronen wird in Röntgenstrahlung umgewandelt. Hierbei unterscheidet man zwei Formen der Wechselwirkung des Elektrons mit dem Anodenmaterial, wodurch zum einen die sog. "Bremsstrahlung", zum anderen die sog. "Charakteristische Eigenstrahlung" entsteht.

**Energiebilanz: 1% Röntgenstrahlung - 99% Verlust durch Wärme**



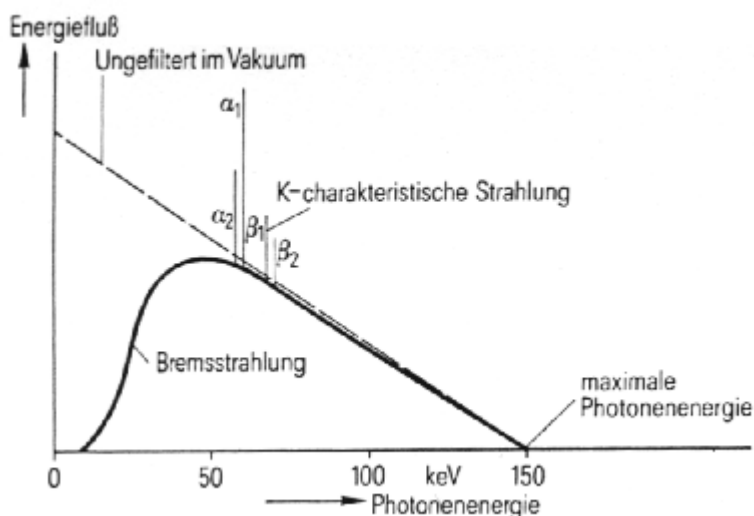
## Bremsstrahlung

Ein Teil der aufprallenden Elektronen wird vom elektrischen Feld des Anodenatomkerns abgelenkt und abgebremst und kann hierbei seine kinetische Energie als Photon abstrahlen ( $\Rightarrow$  hochenergetische elektromagnetische Röntgenstrahlung, "Bremsstrahlung").

Auf diese Weise entsteht ein kontinuierliches Spektrum der Bremsstrahlung mit einer durch die Röhrenspannung vorgegebenen kurzwelligen, energiereichen Grenze der Photonenstrahlung.

## Charakteristische Eigenstrahlung

Beim Aufprall eines beschleunigten Elektrons kann dieses ein Elektron aus der K- oder L-Schale eines Wolframatoms herausschlagen (hierzu sind Energien in der Größenordnung von Kiloelektronenvolt notwendig, bei Wolfram 70 keV, bei Molybdän (s.u.) weniger). Dieses Elektron wird durch ein Elektron der L- oder weiter außen gelegenen Schale ersetzt. Bei diesem Prozess wird jeweils die Differenzenergie zwischen der äußeren und der inneren Schale als ein Photon genau definierter Wellenlänge und Energie frei ("charakteristische Röntgenstrahlung"). Hierdurch entsteht ein für das Anodenmaterial "charakteristisches" Linienspektrum, das das kontinuierliche Spektrum der Bremsstrahlung überlagert. Zwischen 70-150 keV beträgt der Anteil der charakteristischen Eigenstrahlung 20-28% der Röntgendosis.



## ***Kontinuierliches Bremsspektrum, überlagert von charakteristischer Eigenstrahlung***

Normalerweise wird die Bremsstrahlung zur Bilderzeugung benutzt, lediglich bei der Mammographie ist die charakteristische Eigenstrahlung der entscheidende Faktor der Bildentstehung. Hierzu wird eine Anode aus Molybdän verwendet, die ihre charakteristische Eigenstrahlung im niederenergetischen Bereich hat (Durchführung der Mammographie mit Röhrenspannungen von 25-30 kV).

## BILDERZEUGUNG

Die von der Anode ausgehende Röntgenstrahlung wird mit Hilfe von Blendensystemen auf ein Nutzstrahlbündel eingeblendet. Die Röntgenstrahlen werden von dem durchstrahlten Objekt absorbiert (geschwächt) und gestreut. Der Anteil der Strahlung, der das Objekt durchdrungen hat, wird zur Bilderzeugung genutzt.

*Merke:*

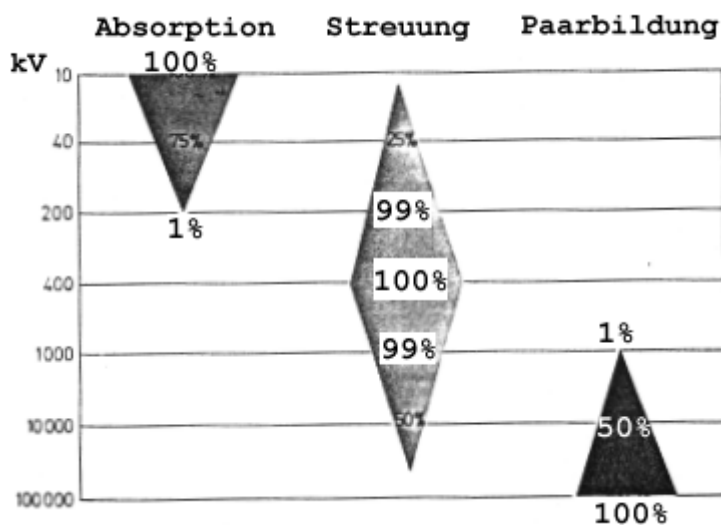
**Bilderzeugung beruht auf:**

### **Absorption und Streuung**

Hierbei sind die Absorptionsunterschiede zur Bilderzeugung erwünscht, da sie es ermöglichen, Gewebe voneinander zu differenzieren, während die Streuung unliebsam ist, da sie zur Bildverschlechterung führt.

### Absorption

Die Absorption ist zur Dicke, zur Dichte und zur 3. Potenz der Ordnungszahl des durchstrahlten Gewebes direkt proportional, zur 3. Potenz der Strahlenenergie indirekt proportional.



### ***Einfluss der Spannung auf die Absorption*** [1]

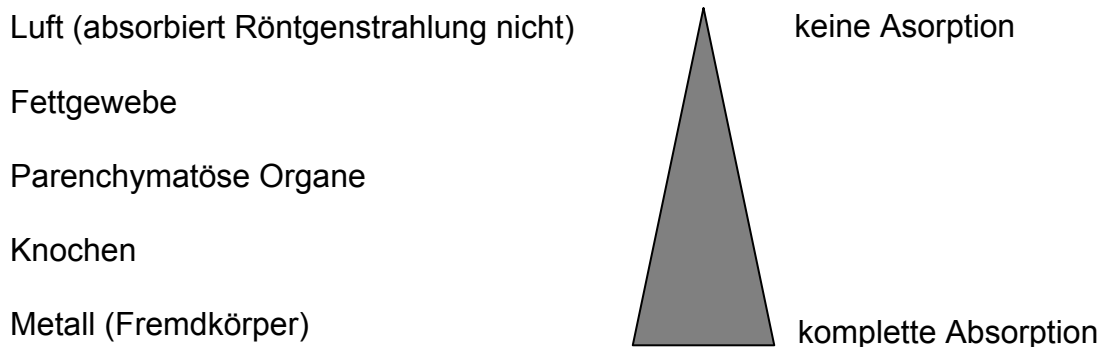
**Die Absorption von Röntgenquanten ist von 4 Faktoren abhängig:**

- der Dicke des durchstrahlten Stoffes
- der Dichte des durchstrahlten Stoffes (spez. Gewicht)
- der 3. Potenz der Ordnungszahl der Elemente des Gewebes
- der 3. Potenz der Energie der Röntgenstrahlen

**Ordnungszahlen der wichtigsten im Körper vorkommenden Elemente:**

Atom	Ordnungszahl
Wasserstoff (H)	1
Kohlenstoff (C)	6
Stickstoff (N)	7
Sauerstoff (O)	8
Calcium (Ca)	20

Daraus ergibt sich folgende Liste **steigender Röntgendichte** (d.h. abnehmender Filmschwärzung) für die verschiedenen Gewebe:



Weichteilgewebe und parenchymatöse Organe unterscheiden sich in ihrer Absorption nur wenig. Um den Kontrast zu erhöhen, bedient man sich daher einiger Elemente mit hoher Ordnungszahl wie Jod und Barium (siehe Tabelle unten).

Die Aufbereitung dieser Elemente in Verbindungen und Suspensionen, die dem Körper parenteral oder enteral zugeführt werden, bezeichnet man als "Kontrastmittel".

Des Weiteren werden Elemente mit sehr hoher Ordnungszahl (v.a. Blei) zur Abschirmung der Röntgenstrahlen verwendet (Tabelle s.u.). Dies gilt für die Einblendung der Strahlenbündel, die Abschirmung der Röntgenröhre wie auch den Personenschutz (Bleischürzen) und die Raumabschirmung (Bleiwände).

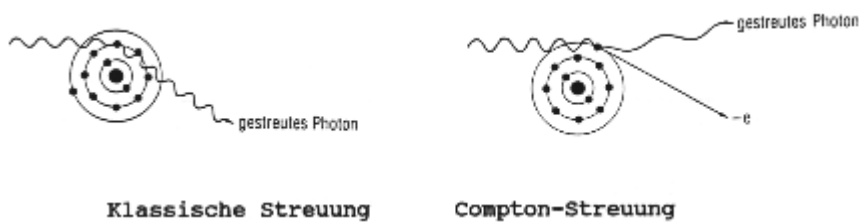
Atom	Ordnungszahl
Jod (J)	53
Barium (Ba)	56
Wolfram (W)	74
Blei (Pb)	82

Der Einfluss der Strahlenenergie auf die Absorption wurde oben beschrieben. Die Untersuchung der Absorption, die eine Strahlung beim Durchtritt durch Gewebe erfährt ("Massenschwächungskoeffizient") zeigt, dass sich die bei niedrigen Spannungen bestehenden großen Absorptionsunterschiede zwischen Knochen und Weichteilen mit steigender Spannung verringern (Abbildung). Bei Aufnahmen, bei denen Gewebe mit hohen Absorptionsunterschieden gleichzeitig zur Bilderzeugung

beitragen, wählt man daher hohe Spannungen zur Verminderung des Kontrastes (z.B. bei Thorax-Aufnahmen: 120 kV, sog. "Hartstrahltechnik").

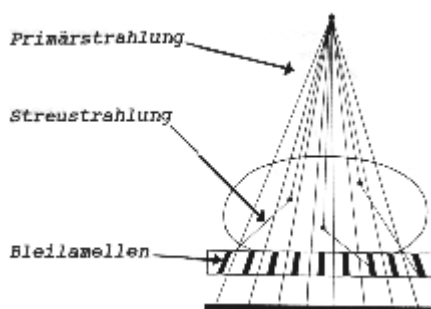
## Streuung

Die Compton-Streuung beruht auf der Ablenkung eines Photons aus dem Primärstrahlengang durch den Zusammenstoß mit einem Elektron. Hierbei wird ein Teil der Energie des Photons auf das Elektron übertragen. Das Photon setzt seinen Weg durch das durchstrahlte Objekt mit geänderter Richtung und verminderter Energie fort. (Unter "klassischer Streuung" versteht man die Ablenkung eines Photons ohne Energieverlust.) Das so aus dem Objekt austretende gestreute Photon schwärzt den Film an einer, nicht der primären Lokalisation entsprechenden Stelle und führt damit zu einer Bildverschlechterung.



## **Prinzip von klassischer Streuung und Compton-Streuung**

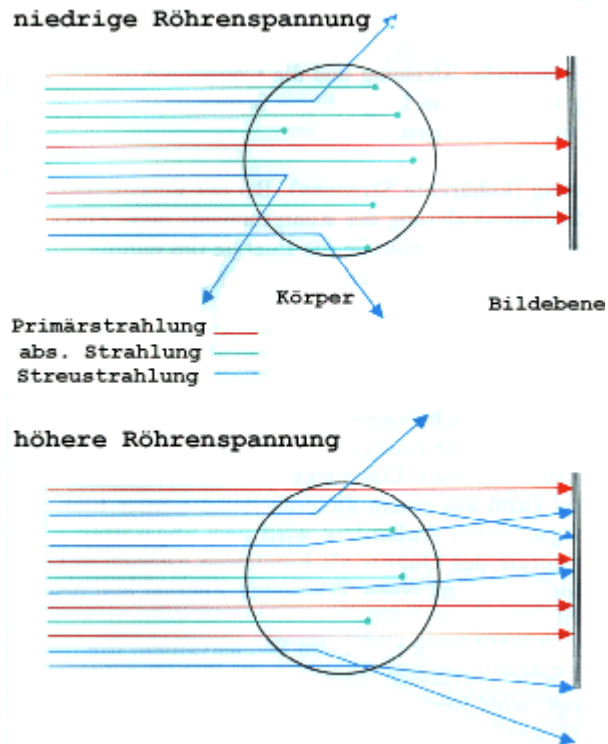
Um den unerwünschten Einfluss der Streuung auf das Röntgenbild zu vermindern, bedient man sich eines sog. "Streustrahlenrasters", in dem Bleilamellen parallel zur Primärstrahlung angeordnet sind. Alle gestreuten, und daher mit anderem Winkel einfallenden Photonen werden vom Blei absorbiert und tragen so nicht mehr zur Filmschwärzung bei.



## **Prinzip des Streustrahlenrasters**

## Einfluss der Spannung

Ein wichtiger Aspekt der Bilderzeugung ergibt sich aus dem Einfluss der Spannung auf die Schwächung der Röntgenstrahlen:



### ***Einfluss der Spannung auf die Schwächung der Röntgenstrahlen***

Ein Effekt der skizzierten Vorgänge ist die "Aufhärtung" der Strahlung durch die Absorption der niederenergetischen, "weichen" Anteile (d.h. die aus dem Körper austretende Strahlung ist der härtere, durchdringungsfähigere Anteil).

## Filmschwärzung

Röntgenstrahlen sind für das menschliche Auge unsichtbar. Zur Sichtbarmachung dienen zwei bereits erwähnte Eigenschaften der Röntgenstrahlen: der photographische Effekt und der Lumineszenzeffekt, genauer: Fluoreszenzeffekt.

Auf den Film trifft die Strahlung auf, die den Körper durchdrungen hat. Entsprechend der Schwächung der Röntgenstrahlen durch das durchstrahlte Objekt trifft viel oder wenig Strahlung auf den Film auf, so dass dieser entsprechend stark oder schwach geschwärzt wird:


- Hohe Absorption => Geringe Schwärzung (z.B. Knochen, Metall)
- **Geringe** Absorption => **Hohe** Schwärzung (z.B. Fett, Luft).

So imponieren schließlich im Röntgenbild Luft schwarz, Fett und parenchymatöse Organe in entsprechenden Graustufen, Knochen sehr hell und Metall weiß.

Der photographische Effekt allein schwärzt den Film nur relativ gering. Der weitaus größte Teil der Filmschwärzung geht auf den Fluoreszenzeffekt zurück. Unter Fluoreszenz versteht man die Lichtemission durch einen Stoff beim Auftreffen von Röntgenstrahlen (Effekt nur während des Auftreffens der Strahlung, i.G. zur Phosphoreszenz, die auch nach Beendigung der Strahlung weiter besteht). Daher kommen zur Verbesserung der Lichtausbeute fluoreszierende Verstärkerfolien, z.B. aus Calciumwolframat ( $\text{CaWO}_4$ ) oder "Seltene Erden" (z.B. Gadoliniumoxid;  $\text{Gd}_2\text{O}_3$ ), zum Einsatz. Diese emittieren beim Auftreffen von Röntgenstrahlen fluoreszierendes Licht und schwärzen so den Film entsprechend.

Die Schwärzung des Röntgenfilms geht insgesamt nur zu 5% auf die Röntgenstrahlen direkt zurück, 95% sind Anteil fluoreszierender Wirkung der Verstärkerfolien!

Der Aufbau einer klassischen Röntgenfilmkassette ist in der unteren Abbildung wiedergegeben. Meistens liegen 2 Folien in einer Kassette vor (Ausnahme: Mammographie). Film und Folie bilden ein System, da ihre Spektralempfindlichkeiten aufeinander abgestimmt sein müssen. Man unterscheidet verschiedene Empfindlichkeitsklassen. Eine hohe Empfindlichkeit (hohe Lichtausbeute) wird jedoch durch die Zunahme der Foliendicke mit einer größeren Unschärfe erkauft (größerer Abstand führt zu Verzeichnung).



### **Schematischer Aufbau einer Röntgenfilmkassette**

### **Digitales Röntgen**

Im Vergleich zum „analogen“ Röntgen mit der oben beschriebenen Belichtung von Film-Folien-Systemem arbeitet das „digitale“ Röntgen mit Detektoren, die die Bildinformationen entweder direkt über einen digitalen Festkörperdetektor oder über eine auslesbare Speicherfolie in einem digitalen Format speichern. Diese digitalen Systeme haben in der Praxis das analoge Röntgen nahezu vollständig verdrängt, da diese Techniken wesentliche Vorteile mit sich bringen:

- 1) Aufgrund der hohen Quanteneffizienz digitaler Detektorsysteme können digitale Röntgenbilder zumeist mit deutlich geringerer Strahlendosis als konventionelle Röntgenaufnahmen angefertigt werden.
- 2) Digitale Systeme haben einen hohen Dynamikumfang. Zusammen mit der Möglichkeit digitale Bilddaten auch nach der Erstellung noch nachverarbeiten zu können entstehen nahezu keine Fehlbelichtungen mehr
- 3) Digitale Bilder können in einem digitalen Bildarchiv (PACS = Picture Archiving and Communication System) in einem einheitlichen Format (DICOM = Digital

Imaging and Communications in Medicine) dauerhaft gespeichert und sind jederzeit, überall und auch gleichzeitig an verschiedenen Computern anzusehen.

- 4) Digitale Daten können ohne Qualitätsverlust vervielfacht und günstig über beliebige Strecken versandt werden.

### **Festkörperdetektoren**

Bei den direkten Festkörperdetektoren werden aufgrund des Funktionsmechanismus direkte und indirekte Systeme unterschieden. Bei indirekten Festkörperdetektoren wird die Röntgenstrahlung mittels eines Szintillators (z.B. Cäsium-Jodid; CsJ) in sichtbares Licht umgewandelt, das auf einen meist aus amorphem Silizium bestehende Halbleiter trifft, der als Photodiode wirkt. Die Fotodiode wandelt das Licht in Elektronen um und mit Hilfe eines angeschlossenen Transistors kann jedes Bildelement (Pixel) einzeln ausgelesen werden. Eine Verbesserung dieser Technologie ist der Einsatz strukturierter Szintillatoren, die zu weniger Diffusionen (Streuung) führen und somit schärfere Bilder ermöglichen bei gleichzeitig höherer Detektoreffizienz.

Im Gegensatz zu den indirekten Festkörperdetektoren wird bei direkten Festkörperdetektoren der Schritt über Szintillator und Fotodiode vermieden und ein direkt auf Röntgenstrahlen empfindlicher Detektor verwendet, der direkt beim Eintreffen von Röntgenquanten eine elektrische Ladung erzeugt. Amorphes Selen ist ein hier verwendetes Material. Die Ausleseelektronik ist der des indirekten Festkörperdetektors ähnlich.

### **Speicherfolien**

Speicherfolien nutzen eine gänzlich andere Technologie. Es wird kein fester Detektor benötigt, sondern eine spezielle Speicherfolie ersetzt den Röntgenfilm in der Kassette. Speicherfolien sind schichtförmig aus Kunststoffträgern aufgebaut mit einer Phosphorschicht als Herzstück. Einfallende Röntgenquanten führen dazu, dass Elektronen im Kristallgitter der Phosphorschicht energetisch angehoben und in dieser Position gehalten (sog. Traps). Damit wird ein latentes (Ladungs-)bild gespeichert. Im Auslesegerät wird die Folie aus der Kassette entnommen und zeilenweise mit einem Laser mit einer Wellenlänge im Bereich von 500-700 nm zeilenweise abgetastet. Die Elektronen werden aus ihren Traps gelöst und gehen unter Aussendung von Licht in ihren Grundzustand zurück. Diese Photolumineszenz wird für jeden Bildpunkt mit einem Photomultiplier erfasst, in ein elektrisches Signal konvertiert und gespeichert. Durch intensive Lichtbestrahlung werden die Speicherfolien danach gelöscht und können dann wieder verwendet werden. Ein grosser Vorteil der Speicherfoliensysteme im Vergleich zu den Festkörperdetektoren sind die niedrigeren Anschaffungskosten. Als Nachteil gilt die Notwendigkeit eine Ausleseeinheit zu verwenden, während moderne Festkörperdetektoren die Bilder mittlerweile vom Ort der Erstellung ohne Zeitverzögerung komplett kabellos versenden können, d.h. beispielsweise vom Intensivbett des Patienten via PACS auf den Bildschirm des Radiologen.

## 2. Strahlenschutz

Die Erkenntnis, dass Röntgenstrahlen in biologischen Geweben Wirkungen erzielen, ist beinahe so alt wie das Wissen um die Röntgenstrahlen selbst: 1895 entdeckte W.C.Röntgen eine bis dahin unbekannte Form von Strahlung ("X-Strahlen"), fertigte ein Röntgenbild der Hand an und veröffentlichte diese Erkenntnisse im Dezember 1895.

1896 zeigte eine Röntgenaufnahme eines gebrochenen Unterarms die diagnostische Einsatzmöglichkeit der Röntgen-Strahlen. Bereits im gleichen Jahr aber wurden neben dieser rein darstellenden Anwendung die zwei weiteren Aspekte der Strahlen entdeckt: der therapeutische und der schädigende. Es erschien ein Bericht über einen erstmaligen Behandlungsversuch an einem Naevus pilosus und im gleichen Jahr ein Bericht über die Strahlenschädigung an einer Hand mit Haarausfall und Hautveränderungen.

Parallel zu den technischen Weiterentwicklungen des Einsatzes von Röntgenstrahlen erweiterten sich auch die Kenntnisse über die Eigenschaften und Wirkungen der Strahlen: so wurde 1903 ein Bericht über die unterschiedliche Strahlensensibilität einzelner Gewebe veröffentlicht, 1908 wurde über die krebserregende Wirkung berichtet und 1911 darüber, dass die Zellkerne weit strahlensensibler sind als das Zytoplasma.

Die Mechanismen strahlenschädigender Wirkungen sind seither weitestgehend erforscht worden. Der Schaden, den ionisierende Strahlung an biologischem Gewebe verursacht, wird in der Strahlentherapie ausgenutzt, um Tumorzellen zu zerstören. Im Rahmen diagnostischer Maßnahmen aber sind die ionisierenden Einflüsse unerwünscht. Sie machen es notwendig, die Anwendung von Röntgenstrahlen genauestens durch gesetzliche Bestimmungen zu regulieren. Im Folgenden sollen einige Wirkungen ionisierender Strahlung aufgezeigt werden, die wichtigsten gebräuchlichen Dosiswerte erläutert und Grundlagen des Strahlenschutzes angesprochen werden.

Die möglichen schädigenden Einflüsse der Röntgenstrahlen bedingen die Notwendigkeit von Strahlenschutzmaßnahmen. Diese sind gesetzlich festgelegt für die Betreibung von Einrichtungen im Rahmen radiologischer Diagnostik durch die

**"Verordnung über den Schutz vor Schäden durch Röntgenstrahlen, Röntgenverordnung - RÖV (2002)".**

Die gesetzlichen Bestimmungen für den Umgang mit radioaktiven Stoffen in der Nuklearmedizin und den Einsatz höherenergetischer Strahlung, insbesondere in der Strahlentherapie wurden festgelegt in der sog.

**"Strahlenschutzverordnung".**



## **STRAHLENEWIRKUNG AUF BIOLOGISCHE GEWEBE**

**Die Strahlenwirkung ionisierender Strahlung auf biologische Gewebe beruht darauf, dass sie beim Durchtritt durch Materie einen Teil der Energie durch Absorption verliert.**

Hierbei spielen Anregung und Ionisation im durchstrahlten Material die entscheidende Rolle. Wirksam werden kann nur die absorbierte Strahlung. Die Wahrscheinlichkeit und das Ausmaß biologischer Strahlenwirkung hängen von der absorbierten Strahlenenergie unter Berücksichtigung der Strahlenart ab (Röntgenstrahlung, Alphateilchen und Neutronen unterscheiden sich in ihrem schädigenden Einfluss).

Die Strahlenwirkung in lebenden Zellen läuft in vier Stufen ab. Man unterscheidet:

- **Physikalische Phase** (Energieabsorption => Ionisation, Molekülanregung, Wärme)
- **Physikalisch-Chemische Phase** (Direkte oder indirekte Wirkung an der Zelle, s.u.)
- **Biochemische Phase** (Veränderung organischer Moleküle z.B. durch Hydroxylierung, Radikalbildung)
- **Biologische Phase** (Störungen der Vitalfunktionen mit Zelltod, Schäden evtl. mit Zelltod oder Mutationen).

Man unterscheidet direkte und indirekte Strahlenwirkungen:

### **DIREKTE STRAHLENEWIRKUNG ("TREFFERTHEORIE"):**

Herauslösen eines oder mehrerer Bindungselektronen aus einem Molekül der Zelle durch ionisierende Strahlenwirkung => Verlust der biologischen Eigenschaften der Moleküle, bei Schäden an lebenswichtigen Zentren Absterben der Zelle, durch Veränderungen im Genmaterial Mutationen. Mit der Dosis steigen die Trefferzahl und damit die Wahrscheinlichkeit des Zelltodes.

Ergebnis von Einzeltreffern:

- Absterben der Zelle
- Mutationen.

### **INDIREKTE STRAHLENEWIRKUNG**

Durch die Strahlenwirkung verliert ein Wassermolekül ein Bindungselektron, wird zum hochreaktiven Radikal und holt sich ein Elektron aus einem organischen Molekül, meist sind Nukleotidbasen betroffen => Verlust der biologischen Wirksamkeit z.B. von DNS und RNS.

## **DOSIS-BEGRIFFE**

Um Röntgenstrahlung zu quantifizieren, misst man ihre Wirkungen:

- Ionisation von Luft (z.B. Stabdosisimeter)
- Lumineszenzwirkung
- Photographische Wirkung (z.B. Filmdosisimeter)
- Halbleiter-Effekte (wie Thermolumineszenz und Photoeffekt).

### **Energiedosis Einheit: Gray (Gy)**

Die Energiedosis charakterisiert die in Materie absorbierte Strahlenmenge.

(1 Gray entspricht der Energie in Joule (J), die von 1 Kilogramm Materie aus der Strahlung absorbiert wird:  $1 \text{ Gy} = 1 \text{ J/kg}$ .)

### **Ionendosis Einheit: Coulomb/Kilogramm (C/kg)**

Die Ionendosis quantifiziert die Strahlenmenge anhand der durch sie hervorgerufenen Ionisation.

(1 Coulomb/Kilogramm entspricht der Menge elektrischer Ladung, die in 1 kg Materie durch die Strahlung entsteht.)

### **Äquivalentdosis Einheit: Sievert (Sv)**

Die Äquivalentdosis entspricht einer Abschätzung der Strahlenmenge unter Berücksichtigung ihrer biologischen Wirkung.

Hierzu wird die Energie, die in 1 kg Materie absorbiert wird, mit einem sog. Wirkungsfaktor ("q") multipliziert. Dieser berücksichtigt die unterschiedliche biologische Wirksamkeit der verschiedenen Strahlenarten: für Röntgenstrahlen gilt  $q = 1$ , für Neutronenstrahlung gilt:  $q = 10$ .

(Die Anzahl der Sievert entspricht der Energiemenge in Joule (J), die von einem Kilogramm Materie aus der Strahlung absorbiert wird (also der Energiedosis) multipliziert mit dem Wirkungsfaktor der vorliegenden Strahlenart:  $1 \text{ Sv} = 1 \text{ J/kg}$ ).

Begriff	Bezug	SI-Einheit	alte Einheit
<b>Energie-Dosis</b>	auf Materie übertragene Energie	Gray (Gy) 1 Gy = 1 J/kg	Rad (rd) 1 rd = 0.01 Gy
<b>Ionen-Dosis</b>	in Luft freigesetzte elektrische Ladung	Coulomb pro Kilogramm (C/kg)	Roentgen (r) 1r=2.58*10 <sup>4</sup> C/kg
<b>Äquivalent-Dosis</b>	biologische Strahlenwirkung	Sievert (Sv) 1 Sv ~ 1 J/kg	Rem (rem) 1 rem = 0.01 Sv

### STRAHLENWIRKUNG AUF MENSCHLICHE GEWEBE

Die beschriebenen biologischen Einflüsse ionisierender Strahlung auf biologisches Gewebe bedingen den möglichen schädigenden Einfluss der Röntgenstrahlung auf den menschlichen Organismus. Hierbei müssen prinzipiell verschiedene Formen von Strahlenschäden unterschieden werden:

**"SOMATISCHE STRAHLENSCHÄDEN"**: hierunter versteht man Folgeerscheinungen am Körper des Individuums, das der Strahlung ausgesetzt war.

**"TERATOGENE STRAHLENSCHÄDEN"**: dies bezeichnet Schrahlenfolgen, die während der Schwangerschaft eine Schädigung des Embryos verursachen.

**"GENETISCHE STRAHLENSCHÄDEN"**: diese bezeichnen Schäden, die als Veränderungen des Genmaterials sich erst in der Nachkommen-Generation bemerkbar machen.

Insbesondere ist aber auch die Differenzierung nach dem Entstehungsmechanismus wichtig: man unterscheidet "deterministische" von "stochastischen" Strahlenschäden.

**"DETERMINISTISCHE STRAHLENSCHÄDEN"**: Hierunter versteht man Schäden, die als Summe vieler elementarer Strahlenwirkungsprozesse auftreten. Sie treten erst oberhalb einer Mindestdosis (Schwellendosis) auf, die beim Menschen im Bereich von 200 - 300 mSv angenommen wird. Deterministische Strahlenschäden sind also nicht zufallsabhängig: bis zu einer bestimmten Dosis tritt keine Schädigung auf, ab dem Schwellenwert jedoch regelhaft. Zu den deterministischen Strahlenschäden gehören z.B. das Hauterythem und die Trübung der Augenlinse.

**"STOCHASTISCHE STRAHLENSCHÄDEN"**: Stochastische Schäden können durch die Wirkung eines einzigen Röntgenquants entstehen. Ein Röntgenquant alleine setzt dabei die Schädigung in vollem Umfang, die Dosis der Strahlung hat keinen Einfluss auf das Ausmaß des Schadens (Alles-oder-Nichts-Gesetz), sondern nur auf die Wahrscheinlichkeit für das Auftreten eines solchen. Die stochastischen Schädigungen sind also den Gesetzmäßigkeiten des Zufalls unterworfen. Typischerweise treten sie erst Jahre oder Jahrzehnte nach der Exposition auf.

*Merke:*

### DETERMINISTISCHE STRAHLENWIRKUNG:

- Ab Dosis-Schwellenwerten auftretender Schaden
- Schweregrad des Schadens dosisabhängig
- Keine Zufallsabhängigkeit
- *Beispiele somatischer, deterministischer Strahlenschäden:* Organschäden wie Hauterythem und Linsentrübungen.

### STOCHASTISCHE STRAHLENWIRKUNG:

- Schon bei kleinsten Dosen möglich, kein Dosis-Schwellenwert
- Schweregrad nicht von der Dosis abhängig
- Auftreten des Schadens zufällig
- *Beispiele somatischer, stochastischer Strahlenschäden:* Induktion von Leukämien und Karzinomen.
- *Beispiele genetischer, stochastischer Strahlenschäden:* Mutationen, genetische Defekte.

### VERSCHIEDENE STRAHLENSENSIBILITÄTEN

Zellkerne sind deutlich strahlensensibler als das Zytoplasma. Sie sind insbesondere in der Mitosephase besonders sensibel für schädigende Einflüsse.

Bei Teilkörperbestrahlung können Schäden an einzelnen Organen auftreten. Entsprechend der Verteilung sich häufig teilender Zellen und in Abhängigkeit von der Differenzierung ergeben sich Unterschiede in der Strahlensensibilität. Man unterscheidet Gewebe mit hoher, mittlerer und niedriger Strahlensensibilität:

Gewebe mit hoher Strahlensensibilität	Gewebe mit mittlerer Strahlensensibilität	Gewebe mit niedriger Strahlensensibilität
Embryo, Foetus, Gonaden, Lymphgewebe, Knochenmark, Dünndarm	Haut, Schweißdrüsen, Talgdrüsen, wachsender Knochen, kindliche Mamma, Gefäße	Niere, Leber, Lunge, Hirn, Knochen, Muskel, Knorpel, Bindegewebe, Dickdarm

### ERHOLUNG

Vorgeschädigte Zellen können sich durch Reparaturvorgänge an DNS und RNS erholen. Diese Möglichkeit wird z.B. in der Strahlentherapie im Rahmen der fraktionierten Bestrahlung ausgenutzt: durch Gabe mehrerer nicht so hoher Einzeldosen kann sich das gesunde Gewebe, nicht aber die Tumorzellen von den schädigenden Strahlenwirkungen erholen, so dass bei gleicher Wirkung am Tumor eine geringere Belastung des gesunden Gewebes resultiert.

## STRAHLENSPÄTSCHÄDEN

Nach dem Zeitpunkt des Auftretens der Strahlenschäden unterscheidet man zwischen Früh- und Spätschäden. Früh einsetzende Schäden sind z.B. Schädigungen des Knochenmarks und des peripheren Blutbildes sowie Schädigungen von Magen- und Darmzellen i.R. der akuten Strahlenkrankheit nach Ganzkörperbestrahlung.

Strahlenspätschäden entstehen ebenfalls durch **direkte** Strahlenwirkung.

Zu den Strahlenspätschäden zählen:

- **Teratogene Schäden** => Entwicklungsanomalien
- **Mutagene Schäden** => Genetische Defekte
- **kanzerogene Schäden** => Krebsentstehung

## STRAHLENSCHUTZ

Die Bestimmungen für die Betreibung von Einrichtungen im Rahmen radiologischer Diagnostik sind durch die Röntgenverordnung (RÖV) festgelegt.

*Wichtige Grundsätze des Strahlenschutzes*

### **1. Grundsatz der Notwendigkeit und Rechtfertigung**

- Es darf keine Strahlenanwendung ohne einen daraus resultierenden Nettonutzen für den Patienten geben (rechtfertigende Indikation).

### **2. Grundsatz der Optimierung**

- Alle Strahlenexpositionen müssen so niedrig gehalten werden, wie es unter Berücksichtigung wirtschaftlicher und soziale Faktoren vernünftigerweise erreichbar ist (ALARA Prinzip = **As Low As Reasonably Achievable**).

### **3. Grundsatz der Überwachung individueller Dosisgrenzwerte**

- Die Strahlendosis von Einzelpersonen soll die für die jeweiligen Bedingungen festgelegten Grenzwerte nicht überschreiten. Hierzu werden vom Bundesamt für Strahlenschutz diagnostischen Referenzwerte für radiologische Untersuchungen festgelegt.

Die RÖV schreibt u.a. folgende Maßnahmen vor:

- Abgrenzung und Kennzeichnung von Raumbereichen
- Dosisgrenzwerte
- Benennung von Aufsichtsbehörden
- Genehmigungspflicht für Röntgenanlagen
- Technische Qualitätskontrollen in regelmäßigen Abständen
- Messung der Personendosis
- Strahlenschutzbelehrungen
- Vorsorgeuntersuchung beruflich strahlenexponierter Personen
- Aufzeichnungspflicht aller Röntgenuntersuchungen
- Strahlenschutz des Patienten!

### **Bauliche Maßnahmen** (nach RÖV und Strahlenschutzverordnung)

#### **1. Sperrbereich:** (nur nach Strahlenschutzverordnung definiert!)

- Höhere Dosisleistung als 3 mSv pro Stunde
- Zeitlich begrenzter Aufenthalt nur mit Sondergenehmigung (und nur zur Durchführung gewisser, für diesen Bereich vorgesehener Betriebsvorgänge, aus zwingenden betrieblichen Gründen)

#### **2. Kontrollbereich:** (Röntgenverordnung!)

- Möglichkeiten höherer Körperdosen (effektive Dosis) als 6 mSv pro Jahr  
höhere Organdosen als 45 Millisievert für die Augenlinse oder 150 Millisievert für die Haut, die Hände, die Unterarme, die Füße und Knöchel
- Maximale Körperdosis auf 20 mSv pro Jahr festgelegt (Ausnahme bis 50 mSv/Jahr möglich)
- Das hier arbeitende Personal gehört zu den "beruflich strahlenexponierten Personen der Kategorie A"
- Schutzkleidung vorgesehen
- Zutritt nur für einen fest umrissenen Personenkreis:
  - Patienten zur Untersuchung (bzw. Therapie)
  - Personen zur Ausübung ihrer Tätigkeit
  - Auszubildende, wenn dies für ihre Ausbildung erforderlich ist
  - **Schwangere und Personen unter 18 Jahren nur mit ausdrücklicher Zustimmung von Strahlenschutzbeauftragtem und Strahlenschutzverantwortlichem unter Einhaltung und Dokumentation spezieller Dosisgrenzwerte**
  - Ausnahme: Auszubildende zwischen 16 und 18 Jahren nur unter Aufsicht eines Fachkundigen mit Genehmigung der zuständigen Behörde
- Kontrollbereiche sind abzugrenzen und während ihrer Einschaltzeit und Betriebsbereitschaft zu kennzeichnen.

### **3. Überwachungsbereich:** (Röntgenverordnung!)

- An Kontrollbereiche angrenzende Räumlichkeiten, in denen das Personal Ganzkörperdosen (effektive Dosis) von mehr 1 mSv pro Jahr, oder höhere Organdosen als 15 Millisievert für die Augenlinse oder 50 Millisievert für die Haut, die Hände, die Unterarme, die Füße und Knöchel erhalten kann.
- Das hier arbeitende Personal gehört zu den "beruflich strahlenexponierten Personen der Kategorie B".

#### **SPERRBEREICH**

- > 3 mSv / Stunde
- *Aufenthalt nur mit Sondergenehmigung*

#### **KONTROLLBEREICH**

- 6 - 20 mSv / Jahr
- *-> Beruflich strahlenexponierte Personen der Kategorie A*

#### **ÜBERWACHUNGSBEREICH**

- 1 - 6 mSv / Jahr
- *-> Beruflich strahlenexponierte Personen der Kategorie B*

### **PERSONENSCHUTZ**

Zur Überwachung beruflich strahlenexponierter Personen und zur Einschätzung von Strahlenexpositionen bei Patienten sind Dosisbestimmungen erforderlich. Man unterscheidet:

#### **Körperdosis:**

- Anteil der Röntgenstrahlung, der vom Körper absorbiert wird; beinhaltet die effektive Dosis.

#### **Effektive Dosis:**

- Summe der gewichteten Äquivalentdosen der einzelnen Organe (biologische Wirksamkeit, Wichtungsfaktoren für einzelne Organe sind in der RÖV festgelegt).

Für den Strahlenschutz ist es notwendig, stochastische und deterministische Strahlenwirkungen in die Überlegung einzubeziehen. Man unterscheidet daher zwei Strategien des Strahlenschutzes:

1. Zur Minimierung deterministischer Schäden: Festlegung von Dosis-Maximalwerten, in der Diagnostik nur in Extremfällen ein Problem, da durch die technischen Möglichkeiten heute die Expositionen im Rahmen diagnostischer Maßnahmen normalerweise weit unter den Dosisgrenzwerten liegen.

2. Die Reduzierung stochastischer Strahlenschäden ist nur durch die Verminderung der Wahrscheinlichkeit für ihr Auftreten möglich, d.h. wenige Aufnahmen - niedrige Dosis!

Letzteres zeigt eines der Hauptprobleme beim Strahlenschutz: Strahlenschutzmaßnahmen (z.B. niedrige Dosis) stehen häufig in Konflikt mit den Notwendigkeiten der Diagnostik (z.B. ausreichende Dosis für erforderliche Bildqualität)! Bei gegensätzlichen Tendenzen von Maßnahmen zur Steigerung der Bildqualität einerseits und zur Reduzierung der Strahlenexposition des Patienten andererseits muss ein sinnvoller Kompromiss gefunden werden.

Die Einschätzung des Risikos durch eine Strahlenexposition beruht auf Angaben in der Literatur, die aus strahlenbiologischen Erkenntnissen, experimentellen Untersuchungen, quantitativen Angaben zu medizinischen Strahlenbehandlungen, Unfällen und Atomwaffenwirkungen zusammengetragen wurden. Mit ihrer Hilfe ist es möglich, eine Strahlenexposition hinsichtlich ihrer schädigenden Wirkung einzuschätzen, wenn die konkreten Dosiswerte an risikorelevanten Organen bekannt sind, und die jeweils resultierenden Risikowerte für den gesamten Körper summiert werden. Hierbei lassen sich natürlich nur statistische Aussagen treffen, der wirkliche Schadenseintritt im individuellen Fall bleibt im statistischen Sinne nach wie vor ungewiss.

Sinnvoll ist die Einschätzung dieser quantitativen Angaben nur, wenn sie zu anderen Risiken in Relation gesetzt wird: so z.B. zur natürlichen bzw. zivilisatorischen Strahlenexposition durch terrestrische und kosmische Strahlung (der Anteil der Strahlenexposition durch medizinische Maßnahmen bezogen auf die Gesamtbevölkerung beträgt in Mitteleuropa etwa 40%) und zur spontanen Krebsentstehung, z.B. auch zum Risiko der Krebsentstehung bei bekannten Risikofaktoren.

Zu beachten bleibt letztlich immer das eventuell höhere gesundheitliche Risiko, das entsteht, wenn notwendige diagnostische Maßnahmen unterbleiben.

Damit bleibt als **Grundsatz des Personenschutzes**:

### **1. Sinnvolle Indikationsstellung**

Diese ist nur gegeben, wenn die Röntgenaufnahme eine Konsequenz für die weitere Diagnostik und/oder Therapie hat und keine äquivalente, nicht oder weniger belastende Untersuchungsmethode zur Verfügung steht.



2. Ist eine Aufnahme medizinisch indiziert, hat sie - unter Berücksichtigung der Strahlenschutzmaßnahmen - so durchgeführt zu werden, dass sie die notwendige diagnostische Aussage zulässt!

(*Merke:* Eine Aufnahme, die aufgrund verminderter Strahlenexposition und schlechter Bildqualität etc. an diagnostischer Aussagekraft entscheidend verliert, ist keine Strahleneinsparung für den Patienten, sondern im Gegenteil eine unnötige Exposition ohne diagnostischen Nettonutzen!)

### **Wichtige Einflussfaktoren auf die Strahlenexposition des Patienten:**

1. **Vermeidung unnötiger/doppelter Röntgenuntersuchungen!**
2. Auswahl geeigneter Bilderzeugungssysteme
3. Sicherung der optimalen Funktion des Bilderzeugungssystems durch technische Qualitätskontrollen
4. Sicherung optimaler Einstellungs- und Belichtungstechnik, Einblendung!
5. Anwendung von Strahlenschutzmitteln (z.B. Gonadenschutz).

### **Maßnahmen zur Reduzierung der Strahlenexposition des Personals:**

1. Maßnahmen zur Reduzierung der Strahlenexposition des Patienten dienen gleichzeitig auch dem Strahlenschutz des Personals
2. Vermeidung von Manipulation im Nutzstrahlenfeld
3. Abschirmung der vom Patienten herrührenden Streustrahlung durch Bleigummiabdeckungen
4. Tragen von Schutzkleidung
5. Ausnutzung des Abstandsgesetzes:

**Die Dosis fällt mit dem Quadrat des Abstandes!**

***Daraus ergeben sich die drei großen "A" des Strahlenschutzes:***

**Abschirmung**

**Abstand**

**Aufenthaltsbegrenzung**

### 3. Übersicht - bildgebende Verfahren

Die bildgebenden Verfahren umfassen

- Konventionelle Röntgendiagnostik, wie z.B.:
  - Thorax
  - Skelett
  - Magen-Darm-Passagen
  - I.V.-Urogramme
- Sonographie
- Computertomographie (CT)
- Magnetresonanztomographie (MRT)

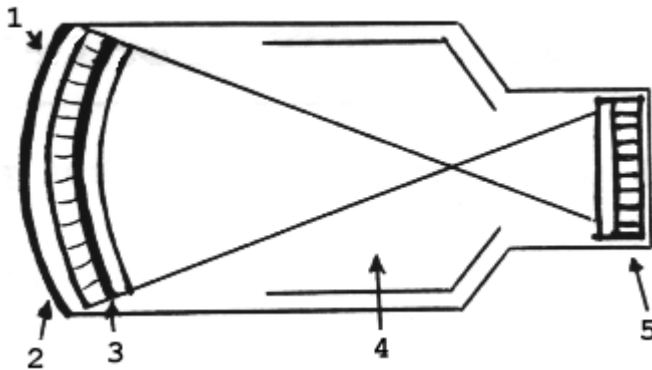
Die Prinzipien der einzelnen Verfahren sowie eine grobe Einschätzung ihrer Bedeutung für einzelne Organsysteme sollen hier erläutert werden, zu den einzelnen Indikationen und differentialdiagnostischen Stellenwerten wird in den Kapiteln über einzelne Organe Stellung genommen.

#### 3.1 Durchleuchtung

##### Technisches Verfahren

Die Durchleuchtung ermöglicht die Verfolgung einer Röntgenuntersuchung auf einem Monitor mittels Bildverstärkertechnik.

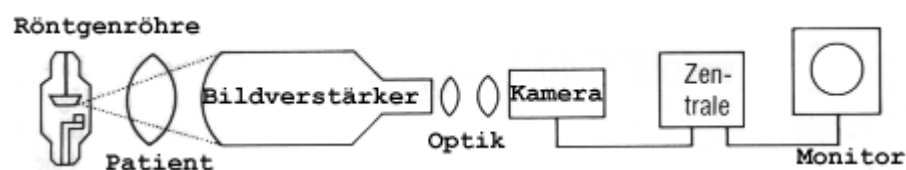
Prinzip des Bildverstärkers: Röntgenquanten (1) fallen auf einen Eingangsleuchtschirm (2) und werden hier in Lichtphotonen umgewandelt. Diese lösen Elektronen aus der Photokathode (3) des Eingangsschirms, die in einem elektrischen Feld von 25 kV beschleunigt werden (4). Sie prallen auf eine Anode auf und bewirken so eine Emission von Lichtquanten aus dem Ausgangsleuchtschirm (5).



Ähnlich dem konventionelle Röntgen erfolgt mittlerweile eine zunehmende Umstellung auf digitale Durchleuchtungssysteme mit primär digitalen Röntgendetektoren, die zumeist amorphes Silizium als Detektormaterial verwenden.

### Durchführung

Der Patient wird zwischen Röntgenröhre und Bildverstärker positioniert. Der Bildverstärker wandelt die aus dem Patienten austretenden Röntgenquanten zunächst in Licht, dann in Elektronen und schließlich wieder in Licht um. Dieses Lichtsignal wird von einer Fernsehkamera an einen Monitor weitergeleitet. Auf diese Weise kann der Röntgenvorgang dynamisch verfolgt werden. Parallel besteht die Möglichkeit der Dokumentation statischer Bilder mit normalen Filmkassetten.



### ***Bildverstärkeranlage***

### Indikationen

Die Durchleuchtung wird als Zusatzuntersuchung zur Ergänzung von Übersichtsaufnahmen eingesetzt, um eine bessere Lokalisation pathologischer Prozesse durch Drehung oder Lageänderung des Patienten zu ermöglichen und um dynamische Vorgänge zu beobachten (z.B. Herzpulsationen, Klappenverkalkungen, Lungenrundherde). Außerdem ist sie wichtiger Bestandteil dynamischer Untersuchungen wie z.B. Magen-Darm-Passagen oder Angiographien.

## **3.2 Konventionelle Tomographie**

### Technisches Verfahren

Röntgenaufnahmen sind in der Regel Summationsaufnahmen. Durch die Durchführung von Aufnahmen in verschiedenen Ebenen versucht man, pathologische Prozesse besser lokalisieren zu können. Die so gewonnene Information reicht jedoch nicht immer aus.

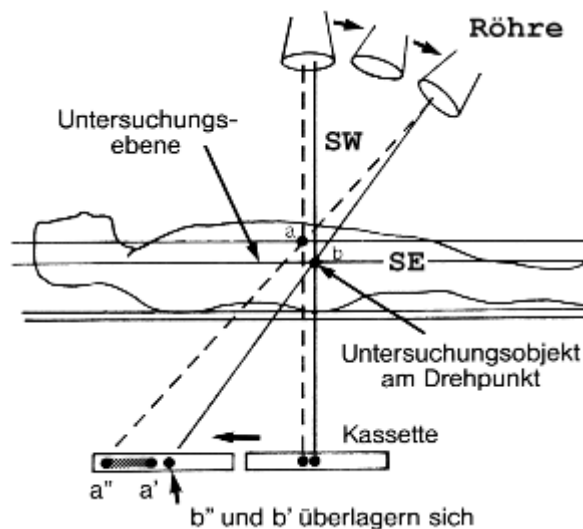
Durch die Tomographie lässt sich eine **überlagerungsfreie Darstellung** von Körperanteilen erreichen ("tome" = Schnitt). Der Begriff "Tomographie" bezeichnet also allgemein die bildliche Darstellung eines Schnittes durch den Körper. Man unterscheidet verschiedene Schnittbildverfahren:

- konventionelle Tomographie
- digitale Tomosynthese
- Computertomographie
- Magnetresonanz-Tomographie

Die konventionelle Tomographie arbeitet mit Röntgenstrahlen; es werden Röntgenfilme angefertigt wie bei den normalen Röntgen-Übersichtsaufnahmen. Prinzip der Tomographie ist die Darstellung einer ausgewählten, je nach Patientenlagerung zumeist coronaren Schicht des Körpers unter Verwischung aller anderen, darüber oder darunter gelegenen Schichten.

### Durchführung der konventionellen Tomographie:

Bei der mit einer konventionellen Röntgenröhre durchgeführten Untersuchung wird der Patient auf einem beweglichen Tisch gelagert. Röntgenröhre und Filmkassette bewegen sich um den Schichtwinkel (SW) um einen Zentrierpunkt (b). Auf diese Weise werden alle Strukturen, die in dieser Schichtebene (SE) liegen, immer an demselben Punkt und damit scharf abgebildet, alle außerhalb der Schicht liegenden Strukturen (a) jedoch an ständig wechselnden Punkten (a', a''), führen damit nirgends zu einer umschriebenen Filmschwärzung und werden dadurch verwischt. Nach Weiterfahren des Tisches (meist in 0,5 bis 1 cm-Schritten) wird der Vorgang mit einer neuen Kassette wiederholt. Auf diese Weise kann der gesamte interessierende Bezirk in einzelnen Schichten überlagerungsfrei abgebildet werden.



**Prinzip der Tomographie: Verwischung aller nicht in der Abbildungsebene gelegenen Strukturen [2]**

### Indikationen zur konventionellen Tomographie:

Im Zuge der Entwicklung der modernen Schnittbildverfahren (CT und MRT) hat die konventionelle Tomographie seit Jahren an Bedeutung verloren und wird nahezu nicht mehr eingesetzt.

Eine der wenigen verbliebenen Indikationen ist die Darstellung des Knochens nach komplexen Osteosynthesen (z.B. Ringfixateuren) in der Skelettdiagnostik, da bei dieser Technik erheblich weniger Metallartefakte als in der Computertomographie auftreten.

### **3.3 Digitale Tomosynthese**

#### **Technisches Verfahren**

Bei der Tomosynthese handelt es sich um ein neuere 3D-Verfahren, das vor allem in der Mammadiagnostik Verwendung findet, aber auch in der konventionellen Diagnostik z.B. des muskulo-skelettalen Systems eingesetzt wird.

Technische Voraussetzungen für die Tomosynthese sind rauscharme digitale Flachdetektoren, die in einem Winkelbereich bis  $50^\circ$  um ein Isozentrum bewegt werden. Der Winkelbereich ist wichtig für die Tiefenauflösung in der Z-Achse und für die Akquisition einer ausreichenden Anzahl an Projektionen (Verminderung von Streifenartefakten). Im Vergleich zur Computertomographie hat die Tomosynthese zwar eine schlechter Ortsauflösung in der Z-Achse (Körperlängsachse), jedoch eine deutlich bessere Auflösung in der XY-Ebene (Schichtebene).

#### **Indikationen zur digitalen Tomosynthese:**

Die Hauptanwendung ist die Mammadiagnostik (digitale Brusttomosynthese - DBT). Im Gegensatz zur analogen oder digitalen (planaren) Mammographie wird die Brust aus verschiedenen Winkeln durchleuchtet und die Daten zu einem 3D-Datensatz verrechnet. Die Tomosynthese erleichtert die Erkennung von Tumoren, vor allem bei hoher Brustdrüsendichte und ermöglicht eine genauere räumliche Zuordnung. Die Gesamtstrahlendosis ist hierbei ähnlich der planaren Mammographie. Als neueres Anwendungsfeld entwickelt sich die Skelettdiagnostik, z.B. im Bereich kleinerer Gelenke.

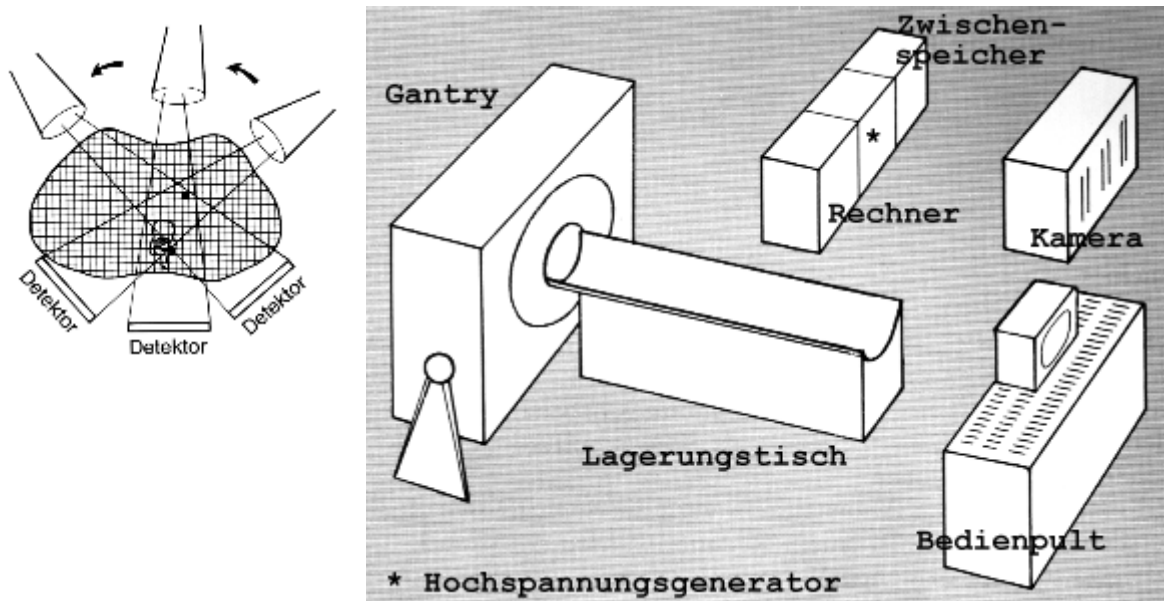
### **3.4 Computertomographie**

#### **Technisches Verfahren**

Die von Hounsfield und Ambrose 1972 klinisch eingeführte Computertomographie (CT) erlaubt die überlagerungsfreie Darstellung aller Körperregionen in Querschnitten.

Die Computertomographie arbeitet wie die konventionelle Tomographie mit Röntgenstrahlen. Während in der konventionellen Tomographie die unterschiedliche Strahlenintensität, verstärkt durch die Leuchtstoffolien, eine entsprechend abgestufte Filmschwärzung bewirkt, wird bei der CT die durch den Körper in unterschiedlichem

Maße absorbierte Strahlung von den Detektoren gemessen. Die so erhaltenen Werte werden computergestützt in einen bildlichen Querschnitt umgesetzt



**Schema der Komponenten eines Computertomographen**

### Durchführung

Die Röntgenröhre rotiert um die Längsachse des Patienten. Detektoren auf der gegenüberliegenden Seite messen die ankommende Strahlung und geben die Werte an einen Computer weiter. Dieser wertet nun aus allen, ihm für eine Schicht zukommenden Werten aus, in welchem Bereich der Schicht es zu starken oder geringen Schwächungen kommt und ordnet so jedem Volumenelement (Voxel) der Schicht einen Dichtewert zu. Nach dem Entdecker des Verfahrens wird dieser in "Hounsfield-Einheiten (HE)" angegeben.

Initial handelte es sich um statische Systeme, bei denen der Patient Schicht für Schicht untersucht wurde. Durch die Einführung der Spiral CT im Jahr 1989 wurde es möglich kontinuierlich größere Datenvolumen aufzunehmen. 1998 wurden Mehrschicht CT Systeme eingeführt, die zunächst synchron 2-4 Schichten aufnehmen konnten. Aktuell ist hier die gleichzeitige Aufnahme von bis 320 Schichten mit einer Ortsauflösung im Bereich von 0,5 mm möglich. Es werden auch Systeme mit zwei Röhren-Detektorsystemen klinisch eingesetzt. Das Grundprinzip all dieser neuen CT Systeme hat sich jedoch nicht verändert.

Aus den orts aufgelösten Schwächungsdaten werden mittels gefilterter Rückprojektion Graustufenbilder berechnet. Jedem berechneten Dichtewert wird eine von 4096 Graustufen zugeordnet: weiß bei starker Absorption und hohen HE-Werten (Knochen), schwarz bei fehlender Absorption und weit negativen HE-Werten (Luft); als Nullpunkt wird die Dichte von Wasser festgelegt. Bei einer Röhrenspannung von 120 kV hat Fett eine Dichte von etwa -100 bis -200 HE, die parenchymatösen Organe liegen zwischen 40 und 70 HE.

<b>Gewebe</b>	<b>Dichte [HE]</b>
Knochen	+1000
Nieren	50 bis 70
Fettleber	20 bis 40
Leber	50 bis 60
parenchym.Organe	40 bis 70
Zysten	10 bis 20
<b>Wasser</b>	<b>0</b>
Fett	-100 bis -200
Lungengewebe	-600 bis -800
<b>Luft</b>	<b>-1000</b>

Durch eine Variation der Röhrenspannung im Bereich von 80-120 kV kann die Kontrastauflösung der CT ähnlich dem konventionellen Röntgen geändert werden. Prinzipiell ändert sich an der Tatsache der nur wenig unterschiedlichen Strahlenabsorption in parenchymatösen Organen natürlich auch in der CT nichts. Hier bestehen jedoch eine höhere Empfindlichkeit und die technische Möglichkeit, durch die Verschiebung des elektronischen Fensters, d.h. der Auswahl der dargestellten Graustufen, auch geringe Absorptionsunterschiede sichtbar zu machen. (Anmerkung: die Verschiebung des elektronischen Fensters betrifft die Auswertung bzw. Bildgebung, an der Untersuchung des Patienten ändert sich nichts, es braucht auch keine zweite Untersuchung durchgeführt zu werden. Geändert wird lediglich die bildliche Darstellung des einmal aufgenommenen Datensatzes).

Außerdem lassen sich die parenchymatösen Organe durch den zwischen ihnen gelegenen Fettsaum gut voneinander trennen. Eine Ergänzung der CT ist die Untersuchung mit **Kontrastmittel** (jodhaltige, wasserlösliche KM) zur Darstellung von Gefäßen und dem Anreicherungsverhalten der Organe und der pathologischen Prozesse. Weiterhin werden jod- oder bariumhaltige Kontrastmittel zur Darstellung des Magen-Darm-Traktes eingesetzt. Hierdurch ergeben sich wichtige Aufschlüsse in der Differentialdiagnostik.

Die so gewonnenen Bilddaten können mit modernen Nachverarbeitungsverfahren nachträglich weiter aufbereitet werden (Post-Processing). Die hohe Ortsauflösung ermöglicht es aus den Schwächungsdaten die einzelnen Bildelemente mit gleicher Kantenlänge in allen Raumrichtungen zu berechnen (isotrope Voxel). Dies ist die Basis für eine verlustfreie Nachverarbeitung, z.B. in Form multiplanarer Reformationen (MPR), d.h. die Darstellung in anderen Raumrichtungen (z.B. coronar oder sagittal). Andere Nachverarbeitungstechniken stellen nur die hellsten (MIP) oder dunkelsten Voxel (MinIP) eines Untersuchungsvolumens dar. Damit können Gefäße oder das Bronchialsystem visualisiert werden. Als dreidimensionale Technik steht das Volumenrendering (VRT) zur Verfügung.

## Indikationen

Die Computertomographie ist heute ein unerlässliches diagnostisches Hilfsmittel. Sie dient der überlagerungsfreien Darstellung aller Körperregionen. Sie hat traditionell ihre Domäne in der Untersuchung der parenchymatösen abdominalen Organe, der Lungen, des Mediastinums und des Skeletts. Sie erlaubt die Diagnose von Tumoren, ihre Organzuordnung, ihre lokale Ausbreitung sowie das Staging. Auch im Staging von Systemerkrankungen ist sie nicht wegzudenken. Die CT ist die Basistechnik zur Untersuchung des ZNS.

Durch modernen, sehr schnellen Mehrschicht-CT Geräte entstanden neue Anwendungen der CT. Hier sind die Darstellung der Gefäße (CT-Angiographie) bis hin zur CT-Koronarangiographie oder die virtuelle Koloskopie zu nennen. Die funktionelle Bildgebung einschliesslich quantitativer Perfusionsuntersuchungen sind zunehmend klinisch etabliert.

Als wichtiges weiteres Anwendungsfeld der Computertomographie sind interventionelle Techniken zu nennen:

- Diagnostisch: CT-gesteuerte Biopsie pathologischer Prozesse zur Gewinnung histologischen (seltener zytologischen) Materials
- Therapeutisch: CT-gesteuerte Entlastung, z.B. Abszeßdrainage
- Therapeutisch: CT-gesteuerte Tumorablation (z.B. Radiofrequenzablation) von Leber, Niere, Lunge, etc
- Therapeutisch: CT-gesteuerte percutane Nukleotomie, CT-gesteuerte Osteoplastie

## **3.5 Magnetresonanztomographie (MRT)**

Synonyme:

- Kernspintomographie
- Nuklearmagnetresonanztomographie
- Magnetresonanz-Imaging

### Technisches Verfahren

Geschichtliche Entwicklung:

- 1924 Pauli : Magnetisches Drehmoment
- 1946 Purcell, Bloch : Kernspinresonanz
- 1950 Hahn : Kernspinechos
- 1960 Knight, Dickinson, Proctor : Chemische Analyse
- 1971 Damadian, Lauterbur : Kernspintomographie
- 1973 Moon : <sup>31</sup>P-Spektroskopie
- 1988 Weinmann : Gd basiertes MR-Kontrastmittel (Gd-DTPA)



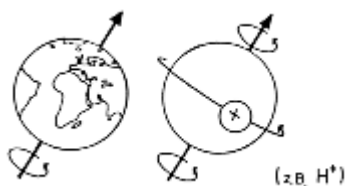
Essentielle Voraussetzungen für die MRT sind:

1. Kernspin
2. Starkes, homogenes Magnetfeld (0,1-7 Tesla)
3. Kernmagnetresonanz (Beeinflussung der Kerne durch einen Hochfrequenzimpuls)
4. Relaxation

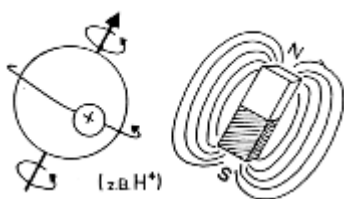
### 1) Kernspin

Unter "Kernspin" versteht man einen Eigendrehimpuls von Atomkernen um ihre Längsachse (vergleichbar mit einem Kreisel). Diese Eigenschaft haben Atomkerne mit einer ungeraden Zahl von Protonen und Neutronen. Der einfachste Atomkern mit Kernspin ist der **Wasserstoffkern ( $H^+$ )**; er kommt außerdem im Körper am häufigsten vor (der Körper besteht zu 70% aus Wasser, in jedem Tropfen Wasser befinden sich etwa  $10^{24}$  Wasserstoffkerne - Protonen -). Die MRT wird daher auch als "**Protonenimaging**" bezeichnet.

Weitere Elemente mit Kernspin, die zur Signalerzeugung verwendet werden können: Kohlenstoff-13, Fluor-19, Natrium-23, Phosphor-31.



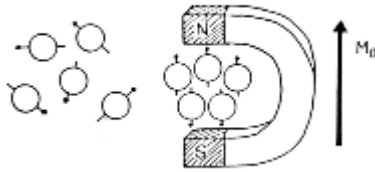
Ein Proton (Atomkern mit positiver Ladung) dreht sich ähnlich der Weltkugel um eine Achse. Diese Drehung bezeichnet man als Spin.



Die Rotation der elektrischen Ladung ist mit einem schwachen Magnetfeld verbunden, d.h. der Atomkern stellt einen magnetischen Dipol dar [3].

### 2) Magnetfeld

Die Kerne erzeugen durch ihre Eigenrotation ein geringes Magnetfeld. Die Drehachsen sind willkürlich verteilt, so daß sich die Magnetisierung gegenseitig ausgleicht. Bringt man die Atomkerne nun in ein starkes Magnetfeld, richten sich die Kerne in diesem Magnetfeld aus. Die Ausrichtung der Kerne kann parallel (energetisch günstig) oder antiparallel (energetisch ungünstig) erfolgen. Solange sich die Anzahl parallel und antiparallel ausgerichteter Kerne ausgleichen, ergibt sich kein Signal.



In der Materie sind die Protonen willkürlich verteilt (keine Nettomagnetisierung). Im Magnetfeld erfolgt eine Ausrichtung der Spins bzw. magnetischen Momente. Durch den zahlenmäßigen Unterschied parallel und antiparallel orientierter Protonen entsteht eine Nettomagnetisierung  $M_0$  der Materie [3].

*Merke: Parallele Ausrichtung ist energetisch günstiger.*

Das Magnetfeld, das zur MRT benötigt wird, muss eine sehr hohe Feldstärke haben:

- Magnetfeld der Erde: ca. 50 mikro-Tesla
- Haushaltsmagnet: Größenordnung milli-Tesla
- MR-Magnet: 0,1 - 7 Tesla (meist 1,5-3 Tesla)

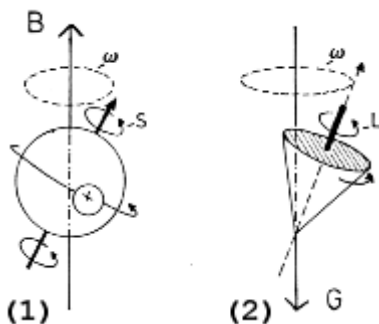
Einheit für Magnetfeldstärken "Tesla": 1 Tesla = 10000 Gauß

### Präzession

Die Ausrichtung der Kerne im Magnetfeld kann nie vollständig parallel zur Nord-Süd-Achse des Magnetfeldes erfolgen, da sich durch die Eigenrotation immer ein Winkel ergibt. Mit diesem Winkel rotieren die Atomkerne um ihre Längsachse. Man bezeichnet diese Kreiselbewegung auch als "Präzession". Die Geschwindigkeit der Kreiselbewegung ("Präzessionsfrequenz", "Larmorfrequenz") hängt von der Stärke des Magnetfeldes ab:

$$\omega = \gamma \cdot B$$

omega = Larmorfrequenz, gamma = gyromagnetische Konstante, B = Magnetfeldstärke [T]



### **Präzession der Spins** [3]

1. Protonen mit Spin (S) kreiseln (präzedieren) mit einer Präzessionsfrequenz in einem Magnetfeld (B) um dessen Feldlinien
2. Analogie zu einem Kreisel mit einem Drehimpuls (L) im Gravitationsfeld (G) der Erde

### 3) Kernmagnetresonanz

Durch Einstrahlung eines Hochfrequenzimpulses (MHz-Bereich) werden die im Magnetfeld ausgerichteten Spins für viele Bildsequenzen nun um  $90^\circ$  (bzw.  $180^\circ$ ) aus ihrer Gleichgewichtslage herausgeklappt. Für schnellere Bildsequenzen können auch kleinere Winkel verwendet werden. Dies ist nur dann möglich, wenn der eingestrahelte Impuls die gleiche Frequenz hat wie die Spins: Hochfrequenzimpuls und Spins müssen in "Resonanz" treten. Die verschiedenen Atome haben unterschiedliche Präzessionsfrequenzen, die wiederum zusätzlich von der Magnetfeldstärke abhängig sind (s.o.). Der eingestrahelte Impuls muss also auf die anzuregenden Atomkerne und das Magnetfeld abgestimmt werden:

Beispiel:

- H : 42,6 MHz bei B = 1,0 Tesla
- H : 64,0 MHz bei B = 1,5 Tesla
- F : 40,1 MHz bei B = 1,0 Tesla
- Na: 11,3 MHz bei B = 1,0 Tesla
- P : 31,0 MHz bei B = 1,0 Tesla

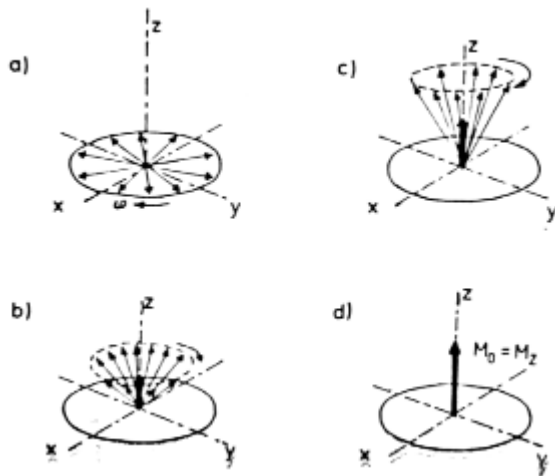
### 4) Relaxation

Nach Abschalten des Hochfrequenzimpulses bewegen sich die Atomkerne wieder in ihre Gleichgewichtslage zurück ("Relaxation"). Hierbei wird ein Signal abgegeben. Die Zeit bis zur Registrierung des Signals wird als Relaxationszeit angegeben.

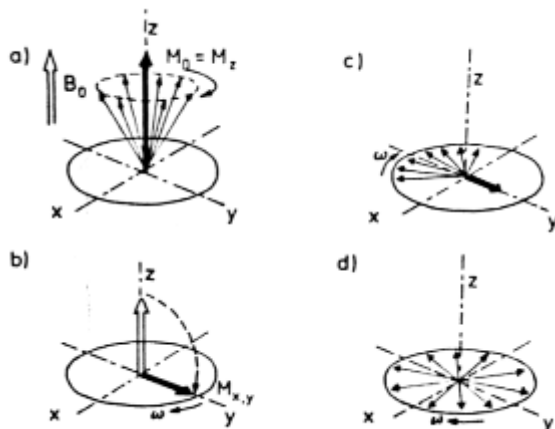
Man unterscheidet die **longitudinale Relaxation (T1-Zeit)** und die **transversale Relaxation (T2-Zeit)**.

Die Messung der T1- und T2-Zeit wird als Grundlage für die Bilderzeugung genutzt: je nachdem, welche der beiden Zeiten umgesetzt wird, bezeichnet man diese Bilder als "T1- bzw. T2-gewichtet". Zusätzlich können sog. protonengewichtete Bilder erzeugt werden.

### Schema longitudinale und transversale Relaxation [3]



a-d)  $T_1$ -Relaxationszeit: Rückkehr der Spins in den Ausgangszustand = Zunahme der Längsmagnetisierung  $M_z$



Signalerzeugung durch einen 90°-Impuls:

- Die Magnetisierung ( $M_0$ ) der Materie zeigt zunächst in z-Richtung ( $M_0 = M_z$ ).
- Magnetisierungsvektor kurz nach der Auslenkung durch einen 90°-Impuls
- c-d)  $T_2$ -Relaxationszeit: Auseinanderlaufen der Spins = Abnahme der Quermagnetisierung  $M_{x,y}$

Folgende Größen können in der MRT bestimmt werden:

1. Protonendichte (Wassergehalt)
2. Relaxationszeiten ( $T_1$ ,  $T_2$ )
3. Flussbestimmung (z.B. zur Gefäßdarstellung)
4. Temperaturänderung

Die nachfolgende Tabelle zeigt das Signalverhalten einiger wichtiger Gewebe bzgl. ihrer  $T_1$ - und  $T_2$ -Relaxation:

Signalverhalten	T1-gew. Bild	T2-gew. Bild
signalreich	Fett	Liquor, Ödem, Flüssigkeit
mittlere Intensität	Lymphknoten, Muskulatur, Knochenmark, Knorpel	Fett, Knochenmark
signalarm	Liquor, Zysten, Flüssigkeit, Verkalkungen, Kortikalis	Kortikalis, Verkalkungen, Muskulatur

*Merke:*

- **T1 - Fett hell**
- **T2 - Wasser hell**

### Durchführung

Der Magnetresonanztomograph ist ein großer Magnet mit hoher Feldstärke. In diesen wird der Patient wie in eine Röhre gelegt. Anschließend werden ein Hochfrequenzimpuls eingestrahlt, die resultierenden Signale gemessen und zur Bilderzeugung genutzt. Untersuchungszeit: 15-45 Minuten.

### Indikationen

Die MRT ermöglicht eine primär multiplanare Schnitfführung. Hierbei kommen v.a. die sagittalen Schichten der Hirnstammdiagnostik zugute. Ein wichtiger Anwendungsbereich ist die Weichteildiagnostik.

Die MRT ist das einzige Verfahren, mit dem nichtinvasiv das Rückenmark in seiner Längsausdehnung dargestellt werden kann. Weitere Domänen liegen in der Darstellung des Gehirns, der Weichteile, des Knochenmarks, des Knorpels sowie von ligamentären Strukturen!

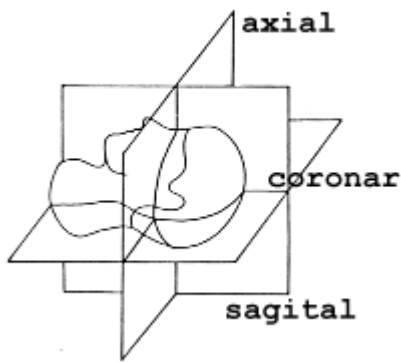
*Merke:*

Vorteile der MRT:

- Multiplanare Schnitfführung (s.u.)
- Hoher Weichteilkontrast
- Dynamische / funktionelle Bildgebung

=> Gute Darstellung von:

- Gehirn
- Rückenmark
- Weichteile
- Knochenmark
- Knorpel
- Parenchymatösen Organen.
- Herz



### **Schichtebenen**

Aufgrund der hohen magnetischen Feldstärke dürfen keine ferromagnetischen Gegenstände in den Raum eingebracht werden. Diese stören die Bilderstellung, können sich erhitzen und ggf. im Körper bewegen.

Dies führt zu folgenden **Kontraindikationen:**

1. Patienten mit elektrischen Implantaten (z.B. Herzschrittmacher, Neurostimulator)
2. Unmittelbar post-operativ, v.a. nach Operationen mit Einbringen intracerebraler Metallclips.

Hüft-Endoprothesen u.a. metallisches OP-Material sind nach einiger Zeit so weit durch Narbengewebe fixiert, daß sie keine Kontraindikation darstellen. Sie können jedoch zu so starken Signalartefakten führen, dass eine Untersuchung dieser Regionen nicht immer sinnvoll ist. Mit modernen, v.a. titanbasierten Legierungen und speziellen MR-Sequenzen ist dies jedoch immer weniger problematisch.

Die MRT arbeitet nicht mit ionisierender Strahlung, negative Auswirkungen auf den menschlichen Organismus sind - unter Berücksichtigung der o.g. Kontraindikationen - nicht bekannt.

## **3.6 Sonographie**

Synonym : Ultraschall

### **Technisches Verfahren**

Die Sonographie beruht auf der Anwendung von Ultraschallwellen, hochfrequenten mechanischen Schwingungen mit Frequenzen zwischen 1 und 12 MHz. Die häufigsten Anwendungen liegen in einem Bereich von 3,5 bis 7,5 MHz. Ultraschallwellen breiten sich in Materie in Longitudinalwellen mit einer Geschwindigkeit von 1550 m/sec aus.

Die Ultraschallwellen werden in sog. "Schallköpfen" erzeugt, Piezoelektrischen Kristallen, die die vom Generator kommenden elektrischen Impulse in Schallwellen umwandeln. Diese werden als Impuls ausgesandt. Anschließend wirkt der Schallkopf als Empfänger: Er nimmt die von der Materie reflektierten Schallimpulse auf, die wiederum eine elektrische Wechselspannung erzeugen. Diese wird von der Speichereinheit registriert.

Zur Bilderzeugung werden verschiedene Eigenschaften der Ultraschallwellen bei der Ausbreitung in biologischem Gewebe ausgenutzt:

- Absorption
- Streuung
- Reflexion
- Brechung

Die vom Schallkopf ausgesandte Schallwelle erfährt je nach Zusammensetzung des Gewebes und der zwischen Geweben unterschiedlicher Zusammensetzung bestehenden Grenzflächen die vier verschiedenen Prozesse in unterschiedlichem Maße. Hierdurch erfolgt eine Reflexion der ursprünglich homogenen Schallwelle, die sich je nach Gewebetyp und -lokalisierung in Schalleitungszeit und Schallamplitude unterscheidet:

#### Schalleitungszeit:

Zeit von Aussendung bis Empfang (gibt aufgrund der annähernd konstanten Ausbreitungsgeschwindigkeit die Entfernung der reflektierenden Struktur vom Schallkopf wieder)

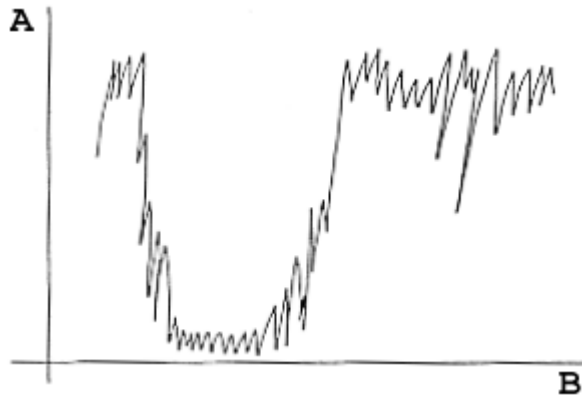
#### Schallamplitude:

Amplitude des reflektierten Impulses (gibt die Stärke der Schallreflexion wieder)

Die beiden Faktoren **Schallaufzeit und Schallamplitude** sind die Grundlage der Bilderzeugung. Je nach bildlicher Darstellung unterscheidet man folgende Verfahren: A-Mode, M-Mode und B-Mode.

#### **"A-Mode"** (Amplitude)

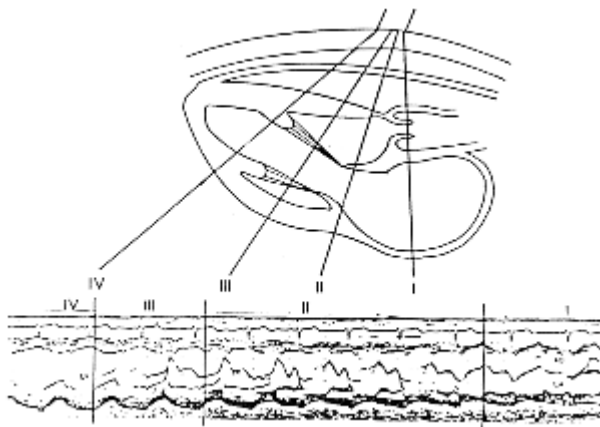
Die eindimensionale Darstellung zeigt die Amplitude auf der Ordinate (A), die Schallaufzeit auf der Abszisse (B). Hohe Ordinatenwerte bedeuten also eine starke Schallreflexion, der Abszissenwert gibt die Entfernung vom Schallkopf wieder.



### **Schematische Darstellung des "A-Mode"**

#### **"M-Mode" (Time-Motion)**

Bewegen sich die reflektierenden Grenzflächen, ändern sich ihr Abstand zum Schallkopf und damit die Schalllaufzeit. Wird dieses Maß für die Entfernung Schallkopf - reflektierende Fläche als Funktion der Zeit registriert, entstehen Kurven. Die Höhendifferenzen spiegeln den Bewegungsumfang, die Steigung der Kurven die Bewegungsgeschwindigkeit wieder.

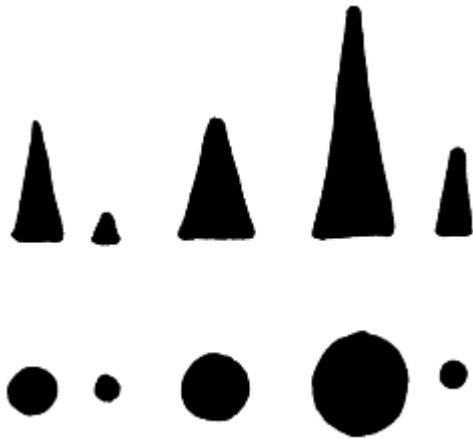


### **Schematische Darstellung des "M-Mode"**

#### **"B-Mode" (Brightness)**

Die Stärken der reflektierten Echoimpulse werden hier nicht wie im A-Mode als Amplitudenhöhe, sondern als Punkte proportionaler Helligkeiten dargestellt. Zudem wird nicht nur ein Echoimpuls registriert, sondern der Schallkopf besteht aus multiplen Piezokristallen, die alle Echoimpulse aussenden und empfangen. So können verschiedene Ortspunkte entlang des Schallkopfes unterschieden werden. Durch die zusätzliche Ortsauflösung längs des Echoimpulses durch die Schalllaufzeit ergibt sich so eine zweidimensionale Ortsauflösung mit verschiedenen Graustufen (Gray-scale-Verfahren) entsprechend der Helligkeitsmodulation.



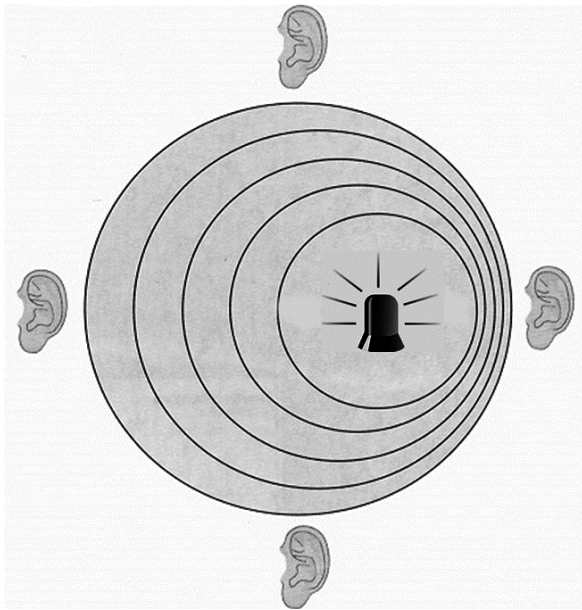


### **Schematische Darstellung des "B-Mode"**

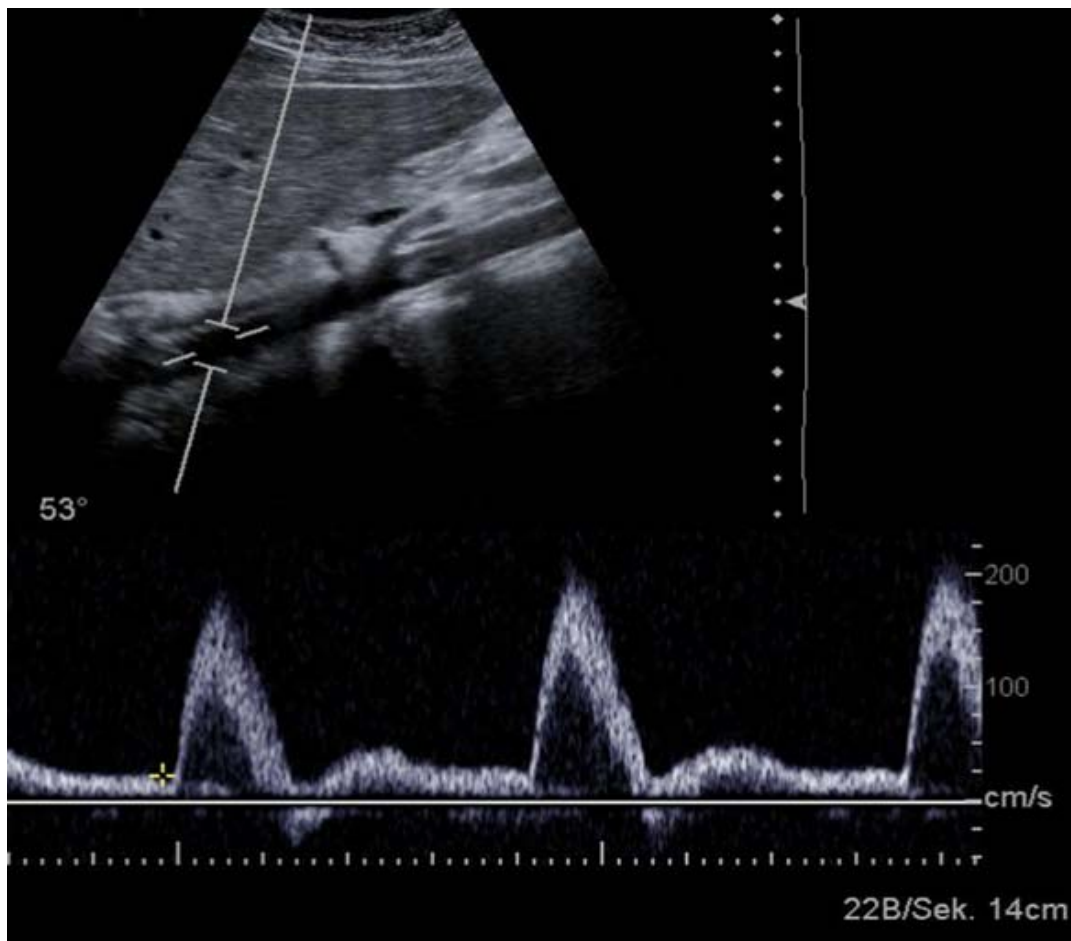
Der B-Mode ist das heute am häufigsten angewandte Verfahren, es verschafft ein Schnittbild durch den Körper, das durch Kippung und Lageveränderung des Schallkopfes in seiner Schnittebene frei variiert werden kann. Zusätzlich können durch schnelle B-Bild-Verfahren Bewegungen der reflektierenden Organe in "Real time" beobachtet werden. Der A-Mode findet heute v.a. in Ergänzung zum B-Mode Anwendung, z.B. zur Differenzierung umschriebener Raumforderungen (Zyste oder solider Tumor?). Der M-Mode wird in der Echokardiographie eingesetzt.

### **„D-Mode“ (Doppler-Sonographie)**

Der pulsed-wave Doppler nutzt den Dopplereffekt (benannt nach dem Erfinder Christian Johann Doppler \*1803 - †1854) zur Beurteilung des Blutflusses in den Gefäßen. Der Dopplereffekt beschreibt die Frequenzverschiebung der Schallwellen, wenn sich Sender und/oder Empfänger auf einander zu (Erhöhung der Frequenz) bzw. von einander weg bewegen (Verminderung der Frequenz). Die Frequenz der ausgesendeten Ultraschallwellen verändert sich durch die Reflexion an den sich bewegenden Blutbestandteilen (vor allem die roten Blutkörperchen). Durch das auf den Schallkopf zufließende Blut wird die Frequenz erhöht und durch das wegfließende Blut vermindert. Der Computer errechnet aus Verschiebung zwischen ausgesendeter und reflektierter, empfangener Frequenz die Flussgeschwindigkeit in Abhängigkeit zum Messwinkel. Die Flussmuster werden dem Untersucher auf dem Bildschirm grafisch auf einer Zeitachse dargestellt und können auch über Lautsprecher am Gerät als frequenzabhängiges Rauschen hörbar gemacht werden.



**Schematische Darstellung des Dopplereffektes**

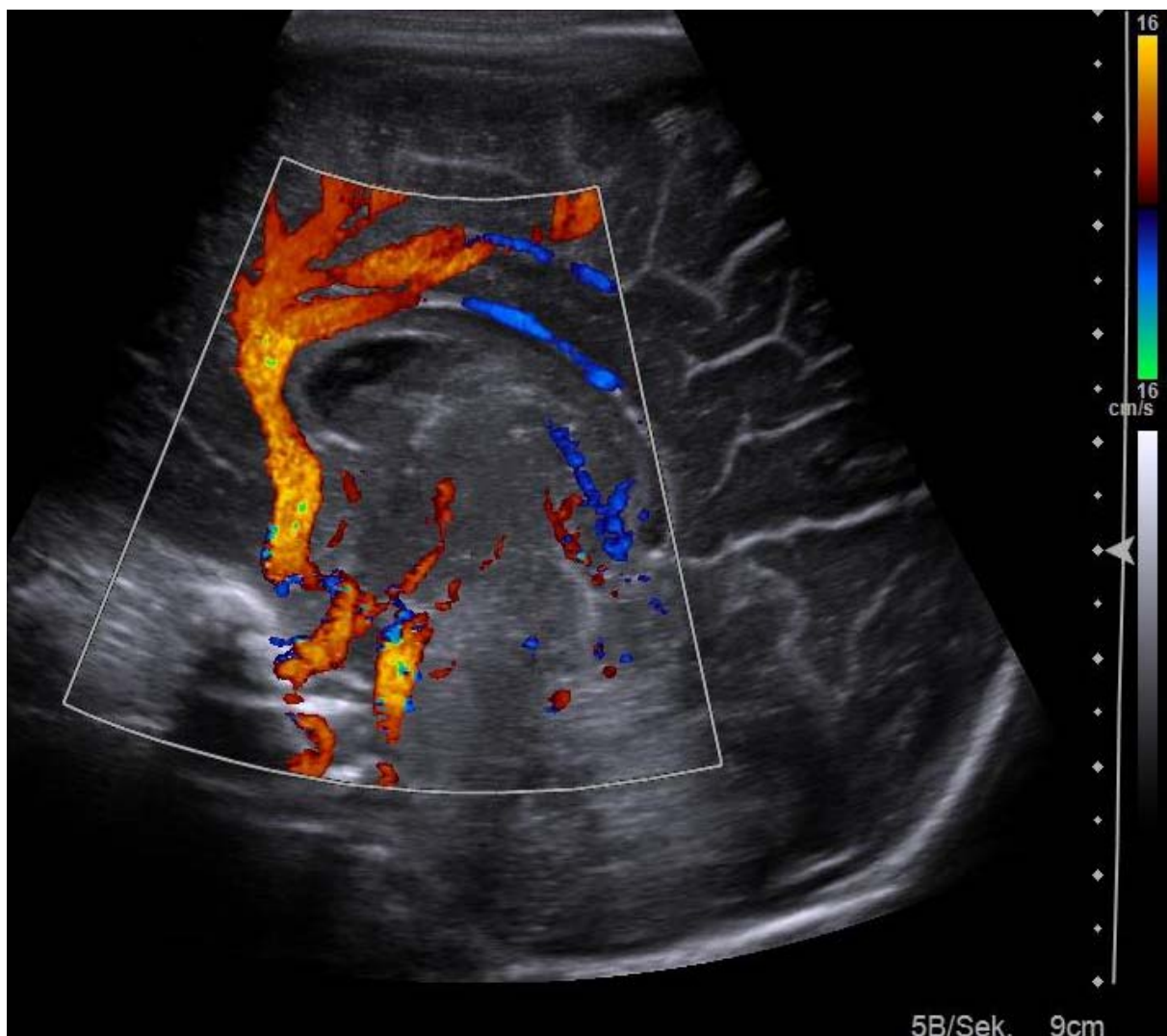


**Beispiel eines Dopplerspektrums: Das Beispiel zeigt den pulsatilen Fluss in einer gesunden Aorta (Messfenster oben) mit typischer systolischer Flussbeschleunigung.**

**„F-Mode“** (Farbdoppler)

Bei der Duplex-Sonographie (auch Farbdoppler) wird der eindimensionale D-Mode mit dem B-Mode (2D-Bild) kombiniert und der Blutfluss farbcodiert dargestellt. Typischerweise wird das auf den Schallkopf zufließende Blut rot und das vom Schallkopf weg fließende Blut blau dargestellt. Da dies nicht zwingend einer lehrbuchartigen Darstellung von Arterien und Venen entspricht kann die Farbskala invertiert und die Empfindlichkeit so verändert werden, dass z.B. nur hohe Flussgeschwindigkeiten oder nur große Gefäße zur Darstellung kommen.

Eine andere Darstellungsoption ist der Power-Doppler-Mode, bei dem nicht die Flussgeschwindigkeit, sondern die Menge der bewegten Teilchen farbcodiert wird. Dies ermöglicht die sensitive Darstellung von niedrigeren Flussgeschwindigkeiten als beim normalen Farbdoppler und eignet sich vor allen zur Beurteilung der Perfusion von Geweben und Organen.



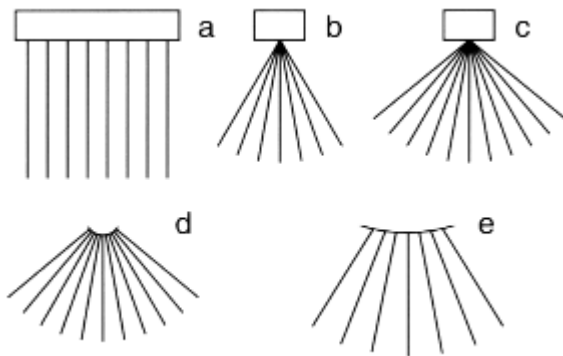
**Beispiel eines Duplexbildes: Das Beispiel zeigt die A. cerebri anterior eines Neugeborenen**

## Durchführung

Je nach der vom Schallkopf ausgesandten Schallfrequenz unterscheidet man z.B. 3,5-, 5-, 7,5- und 10-MHz-Schallköpfe. Schallwellen mit hoher Frequenz (hohe Energie) haben eine geringe Eindringtiefe, das Auflösungsvermögen ist etwas höher als bei Schallköpfen mit niedriger Frequenz, diese haben jedoch entsprechend höhere Eindringtiefe.

- Schallköpfe mit *hoher* Frequenz (z.B. 7,5 MHz) für *oberflächlich* gelegene Strukturen (z.B. Hals-Sonographie)
- Schallköpfe mit *niedriger* Frequenz (z.B. 3,5 MHz) für *tiefer* gelegene Strukturen (z.B. Abdomen-Sonographie)

Des Weiteren unterscheidet man je nach Form des Schallkopfes und der Anordnung der Piezokristalle:



(a) Linear- oder Parallelschallkopf, (b) Phased array mit 60 und (c) mit 90 Grad, (d) Beispiel eines mechanischen Sektor-Scanners, (e) Curved array

Bei der Durchführung der Sonographie muss einer Eigenschaft der Ultraschallwellen besonders Rechnung getragen werden: Sie sind in ihrer Ausbreitung an Materie gebunden, Luft ist ein absolutes Schallhindernis!

Dies bedeutet, dass der Schallkopf nicht einfach auf die Haut aufgesetzt werden kann, es bedarf einer guten, luftfreien Ankopplung. Hierzu eignet sich am besten Flüssigkeit, da diese die Schallwellen weder schwächt, noch reflektiert, noch bricht. Man verwendet daher zur Untersuchung Wasser-Gel-Substanzen. Diese können, falls sehr oberflächliche Gewebe untersucht werden, durch aufsetzbare, flüssigkeitsgefüllte Kissen ergänzt werden (sog. Vorlaufstreifen).

Eine weitere Konsequenz ist, dass luftgefüllte Räume (wie z.B. Lunge) nicht geschallt werden können. Auch luftgefüllte Darmschlingen sind Schallhindernisse; Darmschlingen sind nur dann der Diagnostik zugänglich, wenn sie flüssigkeitsgefüllt sind. Für die Ultraschalluntersuchung des Abdomens muss der Patient daher nüchtern sein, sonst ist der Oberbauch durch Magen- und Darm-Luft nicht ausreichend beurteilbar. Für die Untersuchung des kleinen Beckens gilt, dass die

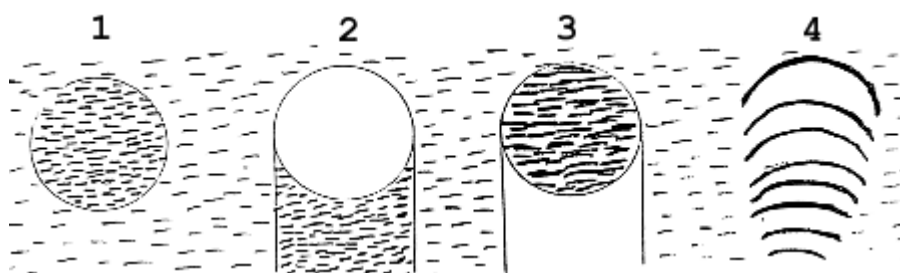
Harnblase gefüllt sein sollte; sie dient dann als sog. "Schallfenster", durch das die dahinter gelegenen Strukturen beurteilt werden können.

Die Untersuchung der Patienten erfolgt schließlich in der für die zu untersuchenden Organe günstigsten Lage, mit dem den Verhältnissen entsprechenden Schallkopf. Die Untersuchung selbst ist dynamisch, die Dokumentation der Untersuchung erfolgt jedoch typischerweise anhand von Standbildern. Mit der Einführung digitaler Bildarchive werden auch zunehmend Filmsequenzen der eigentlich dynamischen Untersuchung archiviert. Der Untersucher setzt den Schallkopf in verschiedenen, für die einzelnen Organe klassische Schnitte (transversal, longitudinal, subcostal etc.) auf und beurteilt durch Kippen des Schallkopfs das gesamte Organ.

Kriterien der sonographischen Beurteilung sind:

- Lage, Größe und Kontur der Organe
- Reflexgehalt (echoarm/echoreich)
- Reflexmuster (homogen/inhomogen, fein-/mittel-/grobgefleckt)
- Weite von Hohlorganen und Gangsystemen

### Sonographische Grundmuster



1. solide - echoreich bis echoarm
2. zystisch - echofrei mit dorsaler Schallverstärkung
3. kalkhaltig - starker Reflex mit dorsaler Schallauslöschung
4. lufthaltig - starker Reflex mit dorsalen Wiederholungsechos

### Indikationen

Die Indikationen zur Sonographie sind vielfältig und haben sich durch die deutlich verbesserte Auflösung moderner Geräte sowie durch die Entwicklung neuer Techniken wie die kontrastverstärkte Sonographie noch erweitert. Außerdem ist sie durch das Fehlen jeglicher unerwünschter Nebenwirkungen (insbesondere fehlende Strahlenexposition) jederzeit wiederholbar.

Außer der fehlenden Beurteilbarkeit einzelner Organe gibt es keine Kontraindikationen zur Ultraschalluntersuchung! Somit ist die Sonographie ein nicht mehr wegzudenkendes Screening-Verfahren für alle schallbaren Organe und Gewebe. Es ist häufig eine Basisuntersuchung auf deren Grundlage die Indikation für weitergehende Untersuchungen wie CT oder MRT gestellt werden.

Häufige Indikationen sind:

Parenchymatöse Organe:

- Leber, Milz
- Nieren
- Pankreas
- Kindliches Gehirn (bei offener Fontanelle)
- Schilddrüse
- Hoden

Hohlorgane und Gangsysteme:

- Gallenblase, Gallenwege
- Nierenbecken, Harnblase

Gefäße:

- Aorta
- Periphere Gefäße
- Carotiden

Weichteile

Durch die Einführung intracavitärer Sonographien wurde die Zugänglichkeit und Beurteilbarkeit wichtiger Organe deutlich verbessert (z.B. transoesophagealer Schall zur Echokardiographie, transvaginaler und transrektaler Schall zur Beurteilung von Uterus und Ovar bzw. Prostata). Des Weiteren besteht heute die Möglichkeit des intravasalen Ultraschalls.

## 4. Kontrastmittel

### 4.1 Röntgenkontrastmittel

"Röntgenkontrastmittel" erhöhen den Kontrast von Organen und Organsystemen. Ziel ist eine Differenzierung zwischen Geweben ähnlicher Röntgendichte. Kontrastmittel ermöglichen eine bessere morphologische Abgrenzung wie auch Funktionsuntersuchungen. Sie müssen für den Körper prinzipiell unschädlich sein und via naturalis ausgeschieden werden können. Sie können entweder direkt in die darzustellenden Organsysteme eingebracht werden oder indirekt über den Blutstrom zum Zielorgan befördert werden.

Die häufigsten Anwendungsgebiete für Röntgenkontrastmittel:

Hohlorgane des Magen-Darm-Traktes -> Verabreichung direkt oral oder peranal

Gangsysteme -> Verabreichung parenteral, direkt oder durch Punktion

- Gallenwege
- Ductus pancreaticus
- Nierenbeckenkelchsysteme und ableitende Harnwege
- Fistelgänge

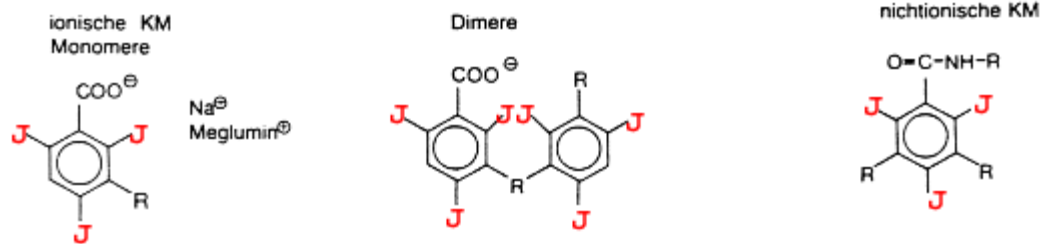
Gelenke -> Verabreichung durch Punktion

Parenchymatöse Organe -> Verabreichung parenteral (i.v.), Messung der Anreicherung (Computertomographie, Magnetresonanztomographie)

Gefäße -> Verabreichung durch Direktpunktion oder Katheter

Lunge -> Inhalation von röntgendichten Edelgasen (z.B. Xenon)

Die Kontrasterhöhung kann durch Substanzen sehr geringer oder fehlender Absorption geschehen, sog. "negative Kontrastmittel", oder durch Substanzen sehr hoher Absorption, sog. "positive Kontrastmittel". Beispiele für negative Kontrastmittel sind Luft oder CO<sub>2</sub>. Sie absorbieren Röntgenstrahlen nicht und erscheinen daher im Vergleich zu den Weichteilen oder parenchymatösen Organen im Röntgenbild schwarz. Als positive Kontrastmittel bieten sich Substanzen mit hoher Ordnungszahl an (Cave: Absorption proportional zur 3. Potenz der Ordnungszahl). Zum Einsatz kommen Jod (J 53) und Barium (Ba 56). Barium liegt in Form einer wässrigen Suspension von Bariumsulfat vor (BaSO<sub>4</sub>) (wasserunlöslich), Jod in Form eines trijodierten Benzolringes (wasserlöslich, ionisch/nicht ionisch) oder in öliger (wasserunlöslicher) Verbindung. Als neue, klinisch nahezu noch nicht verwendete Substanzen kann das Edelgas Xenon zur Darstellung der Ventilation eingesetzt werden.



Grundstruktur wasserlöslicher Kontrastmittel - Trijodierter Benzolring -

### ÜBERSICHT KONTRASTMITTEL

#### Positive Kontrastmittel

für Röntgenstrahlen weniger durchlässig als Weichteilgewebe => im Bild **weiß**

#### Negative Kontrastmittel

für Röntgenstrahlen stärker durchlässig als Weichteilgewebe => im Bild **schwarz**

#### Eigenschaften und Anwendungsgebiete:

Prinzipiell unterscheidet man zwischen "**Monokontrast**" (Anwendung nur eines - positiven oder negativen - Kontrastmittels) und "**Doppelkontrast**" (Kombination von positivem und negativem Kontrastmittel).

Doppelkontrast wird eingesetzt zu Magen-Darm-Untersuchungen und bei Arthrographien. Er ist dem Monokontrast vorzuziehen, da er eine bessere Beurteilung der Schleimhaut ermöglicht. Ein Monokontrast in der Magen-Darm-Diagnostik wird nur bei Kontraindikationen gegen den normalen Doppelkontrast eingesetzt (siehe Magen-Darm-Trakt). Diese Techniken sind mittlerweile nahezu komplett durch die Endoskopie verdrängt worden.

#### NEGATIVE KONTRASTMITTEL

Beispiele: Luft, CO<sub>2</sub>

Negative Kontrastmittel werden heute meist als Monokontrast eingesetzt. Die häufigsten Indikationen sind hier die

- CT-Kolonographie (enteral)
- CO<sub>2</sub> Angiographie (parenteral)

Früher wurde es in Kombination mit einem positiven Kontrastmittel zur Doppelkontrastuntersuchung eingesetzt:

- Magen-Darm-Untersuchungen
- Arthrographien

oder als Monokontrast zu:

- Ventrikulographie



- Mediastinographie
- Pneumoretroperitoneum

Diese Untersuchungen sind heute durch die Computertomographie oder Magnetresonanztomographie ersetzt worden.

## POSITIVE KONTRASTMITTEL

### Wasserunlösliche Kontrastmittel

1. Ölige Jod-Verbindungen:
  - Lipiodol -> Lymphographie  
Chemoembolisation  
CAVE: Verklebung von Lymphbahnen, daher heute nur noch selten und zwar therapeutisch eingesetzt. Bei der Chemoembolisation auch als Medikamententräger und als Embolisat eingesetzt.
2. Wäßrige Suspensionen von Barium-Sulfat, z.B.:
  - Mikropaque -> Magen-Darm-Untersuchungen (nicht bei Ileus und V.a. Perforation!)

### Wasserlösliche Kontrastmittel

Wasserlösliche Kontrastmittel sind Salze der Trijod-Benzoesäure (s.o.). Für die Kontrastgebung, die Verträglichkeit und das Verhalten des Kontrastmittels im Körper sind folgende Eigenschaften wichtig:

Jodgehalt

Viskosität

Molekülstruktur

Osmolalität

In Abhängigkeit von der Beschaffenheit der Seitenketten werden diese Salze entweder über die Nieren oder die Leber ausgeschieden. Desweiteren unterscheidet man ionische und nicht-ionische Salze der Trijod-Benzoesäure. Nicht-ionische Kontrastmittel sind bei parenteraler Applikation besser verträglich und sollten heutzutage wann immer möglich eingesetzt werden.

### Nierengängige Kontrastmittel, z.B.:

- Ionisch - Conray<sup>®</sup>, etc.
  - z.B. Fisteldarstellungen, Magen-Darmtrakt
- Nicht-Ionisch - Ultravist<sup>®</sup>, Solutrast<sup>®</sup>, Accupaque<sup>®</sup>, ...
  - Angiographie, Computertomographie, kindlicher Magen-Darm-Trakt

### Lebergängige Kontrastmittel, z.B.:

- Ionisch
  - Biliscopin -> Gallenwegsdarstellung (nur noch in Japan verfügbar)
  - Gastrografin -> Magen-Darm-Untersuchungen im Monokontrast

## 4.2 MR-Kontrastmittel

### 1) Parenterale Kontrastmittel

Im Gegensatz zu Röntgenkontrastmitteln gilt für die meisten MR-Kontrastmittel, dass sie indirekt wirken, d.h. nicht die Substanz selber bedingt wird gemessen, sondern die Effekte auf das Gewebe werden bildgebend dargestellt. Dies gilt für alle parenteralen MR-Kontrastmittel, d.h. die parenterale Gabe von MR Kontrastmitteln führt zu einer Veränderung der Eigenschaften des umgebenden Gewebes.

Typischerweise werden MR-Kontrastmittel auf Basis ihres Effektes in „Weissmacher“ (positiv) und „Schwarzmacher“ (negativ) unterschieden.

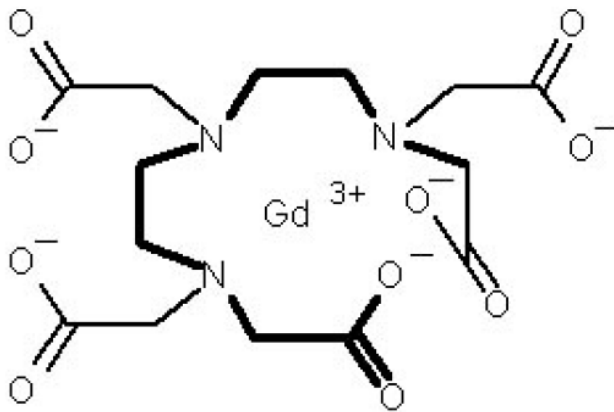
#### **Gadolinium-Verbindungen:**

Die wichtigste Grundsubstanz von MR-Kontrastmitteln ist das Gadolinium (Gd). Es besitzt insgesamt 7 ungepaarte Elektronen und ist damit stark paramagnetisch. Die ungepaarten Elektronen haben einen parallelen Spin, das zu einem starken magnetischen Wechselfeld führt und die Relaxation von Protonen in der direkten Umgebung stimuliert. Es verkürzt somit die Relaxationszeit in der Umgebung des Gd-haltigen Moleküls. In T1-gewichteten Aufnahmen kommt es zu einer Erhöhung des Signals (positives Kontrastmittel).

Je nach Ausscheidungsmechanismus und Verteilungsvolumen werden diese Substanzen unterschieden und eingesetzt. Die meisten dieser Substanzen sind wasserlöslich und haben eine vornehmlich renale Ausscheidung. Damit können sie für dieselben Indikationen wie Röntgenkontrastmittel eingesetzt werden. Weiterhin gibt es Substanzen mit einer hohen Albuminbindung, die besonders lange in der Blutbahn verbleiben und so z.B. für die Gefäßbildung einsetzbar sind (Ablavar®), während neueste Substanzen spezielle Ausscheidungswege, z.B. über die Leber nutzen und hier spezifisch von Leberzellen aufgenommen werden (Primovist®). Letztere sind besonders zur Darstellung von Gallenwegen und v.a. bösartigen Lebertumoren geeignet, da maligne Tumore in der Regel keine Hepatozyten enthalten und somit diese Kontrastmittel nicht aufnehmen.

Gadolinium ist in der freien Form toxisch. Das Gadolinium im Kontrastmittel wird daher als Chelat gebunden. Dies kann in einer linearen oder makrozyklischen Struktur erfolgen. Letztere ist stabiler mit nahezu keinem freien Gadolinium und sollte daher heutzutage bevorzugt eingesetzt werden.

Im Vergleich zu den konventionellen Kontrastmitteln ist ihre Nebenwirkungsrate um den Faktor 2-3 niedriger. Eine äußerst seltene, für MR-kontrastmittel spezifische Nebenwirkung ist die nephrogene systemische Fibrose (NSF), die beginnend von kutanen Fibrosierungen auch Gelenke und vitale Organe betreffen und somit zum Tod führen kann. Diese wurde bisher nur niereninsuffizienten Patienten und unter Verwendung linearer MR-Kontrastmittel beschrieben. Akkumulationsphänomene durch wiederholte KM-Gaben sind hier anzunehmen.



### Grundstruktur der in Chelatbindung befindlichen linearen Gadoliniumkomplexe (Gadopentetat-Dimeglumin)

Typische Vertreter Gd-basierter linearer MR-Kontrastmittel:

Gadopentetat-Dimeglumin - Gd-DTPA (Magnevist®, Magnograf®)

Gadodiamid - Gd-DTPA-BMA (Omniscan®)

Gadobensäure - Gd-BOPTA (MultiHance®)

Gadoxetsäure Gd-EOB-DTPA (Primovist®)

Gadofosveset - Gd-DTPA (Ablavar®)

Gadoversetamid - Gd-DTPA-BMEA (Optimark®)

Typische Vertreter Gd-basierter makrozyklischer MR-Kontrastmittel:

Gadobutrol - Gd-BT-DO3A (Gadovist®)

Gadotersäure - Gd-DOTA (Dotarem®)

Gadoteridol - Gd-HP-DO3A (ProHance®)

### Manganverbindungen:

Manganverbindungen (basierend auf Mangan<sup>2+</sup>-Ionen) sind ähnlich wie die Gadolinium-Chelate paramagnetisch und speziell für die Leber und das Pankreas entwickelt worden. Es kommt zu einer Erhöhung des Signals im gesunden Gewebe in der T1-Wichtung (positives Kontrastmittel). In pathologischen Geweben (Tumore etc.) bleibt die Signalintensität konstant, so dass diese gut vom gesunden Gewebe abzugrenzen sind. Ein wesentliches Charakteristikum dieser Substanzen ist die langanhaltende Signalerhöhung in gesundem Lebergewebe, die über Stunden anhält.

Typischer Vertreter Mn-basierter MR-Kontrastmittel:

Mangafodipir - Mn-DPDP (Teslascan®) - nicht mehr verfügbar

### Eisenoxidnanopartikel:

Eine gänzlich andere Klasse von MR-Kontrastmitteln sind kleine verkapselte Eisenoxidnanopartikel (SPIO = superparamagnetic iron oxide). Diese Partikel werden vom retikulo-endothelialen System (RES) der Leber und erheblich geringer vom RES der Milz aufgenommen. Durch das Eisenoxid werden lokale Magnetfeldinhomogenitäten hervorgerufen, die auf T2-gewichteten Bildern zu einem Signalabfall führen (werden dunkel = negatives Kontrastmittel). Pathologisch

veränderte Areale mit verminderten oder fehlenden RES-Zellen (z.B. Tumore) zeigen keinen erheblichen Signalabfall (bleiben hell). Dadurch entsteht im hepato-biliären System ein guter Kontrast und diese Substanzen wurden v.a. in der Leber zur Tumordetektion eingesetzt.

Noch kleinere Eisenoxidnanopartikel (USPIO = ultrasmall superparamagnetic iron oxide) werden als zur Differenzierung von Lymphknoten-Metastasen entwickelt. Aktuell sind diese Eisenoxid-basierten Kontrastmittel nicht im Handel, jedoch ist langfristig eine Wiederbelebung dieser Technologie wahrscheinlich.

Typischer Vertreter Eisenoxid-basierter MR-Kontrastmittel:

Ferumoxid - AMI-25(Endorem®, Feridex®)

Ferucarbotran - SHU 555A (Resovist®)

## **2) Orale Kontrastmittel:**

Zur oralen Kontrastmittelgabe im MRT können indirekte oder direkte MR-Kontrastmittel eingesetzt werden. Als indirekte MR-Kontrastmittel dienen silikonumhüllte Eisenoxidpartikel, aber auch Säfte mit natürlichem hohem Gehalt an Mangan oder Eisen (z.B. Ananas, Himbeeren) eingesetzt werden.

Als direktes MR-Kontrastmittel kann v.a. Wasser verwendet werden. Der Zusatz von Gelbildnern wie Guar oder indischem Flohsamen oder auch Zuckeraustauschstoffen wie Mannitol verbessert den Effekt durch eine bessere Distension des Darmes und eine verlangsamte Rückresorption.

Auch das aus dem Röntgenbereich bekannte Bariumsulfat kann verwendet werden. es hat eine geringe Protonendichte und ist daher ein signalarmes (negatives) Kontrastmittel. Im Gegensatz zum nahezu kostenfreien Wasser wird es jedoch kaum verwendet.

## **3) Inhalierbare Kontrastmittel**

Ein bisher noch kaum entwickeltes klinisches Feld ist die MRT der Lunge. Da die MRT aufgrund der fehlenden Protonen hier keine gute Abbildungsqualität erreicht werden inhalierbare Kontrastmittel untersucht. Dabei kann die inhalierte Luft mit einem Gas angereichert werden, das ebenso wie die Protonen des Wasserstoffs polarisiert werden kann und damit ein Signal im MRT liefert. Durch diese Methode können die belüfteten Areale der Lunge dargestellt werden. Hyperpolarisierte Gase wie  $^3\text{Helium}$ ,  $^{129}\text{Xenon}$  oder  $^{19}\text{Fluor}$  haltige Substanzen werden für diese Lungenbildgebung im experimentellen Stadium eingesetzt.

## 4.3 Ultraschall-Kontrastmittel

### 1) Aufbau von Ultraschall-Kontrastmitteln

Ultraschallkontrastmittel (USKM) bestehen je nach Typ und Hersteller aus Luft oder Perfluorgas gefüllten Mikrobäschen, die mit einer Membran aus Surfactant, Albumin oder Polymeren umgebenden sind. Die Bäschen haben eine Grösse im Bereich von 2–7  $\mu\text{m}$ . Damit sind sie kleiner als Erythrozyten und somit Kapillargängig. Aufgrund der Konsistenz und beschränkten Halbwertszeit besteht keine Gefahr einer Embolisation.

Für die Signalverstärkung wird die hohe Reflexivität von Gasen genutzt, die durch den hohen Impedanzunterschied zum Weichteilgewebe entsteht. Nicht gewünscht ist dieser Effekt bei Darmgas, da das gesamte Signal an der Oberfläche reflektiert wird. Durch die Mikrobäschen der USKM kommt es jedoch zu einer gezielten Signalanhebung. Bei kontrastverstärkter Untersuchung reicht pro intravenöser Injektion ein Gasvolumen von  $< 1$  ml für eine deutliche Signalverstärkung des Blutpools aus.

### 1) Anwendungsgebiete von Ultraschall-Kontrastmitteln

Typische Anwendungsgebiete des Kontrastultraschalls sind die Abdomen (v.a. Leber) Sonographie, pädiatrischer Ultraschall, gynäkologischer Ultraschall und Echokardiographie.

USKM eignen sich gut für die Untersuchung der Leber. Gesundes Lebergewebe und Lebertumore zeigen ein unterschiedliches Anflutungs- und Auswaschverhalten von USKM. Typischerweise führen USKM zu einem verlängerten Signal im gesunden Gewebe, während Fremdgewebe wie Metastasen oder HCCs schneller ihr Signal verlieren. Die meisten benignen Leberläsionen haben eine deutliche Kontrastierung in der Spätphase, was hilft sie von den malignen Läsionen zu unterscheiden.

Ein weiteres etabliertes Einsatzgebiet für USKM ist die Untersuchung des vesikouretralen Refluxes bei Kindern nach intravesikaler KM-Gabe. Bei Reflux lassen sich entsprechende Echos im Nierenbecken nachweisen. Nicht dargestellt werden kann jedoch die männliche Urethra, so dass Erstuntersuchungen bei Jungen weiterhin mit der Röntgen-MCU erfolgen sollten.

Die KM-gestützte Sonographie eignet sich weiterhin für die Untersuchung von Niere, Milz, Pankreas, Prostata, Dünndarm und Mamma. In der Gynäkologie wird USKM für die Hystero-Kontrast-Salpingographie zur Überprüfung der Durchgängigkeit der Eileiter angewendet. Weiterhin sind Messungen der Perfusion, u.a. der Myokard- und Nierenperfusion möglich.

Limitiert wird die Untersuchung mit USKM KM wie auch beim nativen Ultraschall u.a. durch Adipositas und Überlagerungen durch Darmgase. Der Abbau der USKM erfolgt zum einen über die Lunge durch Abatmung der Gase und einer Metabolisierung der Membranen. Im Gegensatz zu Röntgen- und MR-Kontrastmitteln sind Nebenwirkungen einschliesslich anaphylaktischer Reaktionen bisher nicht beschrieben worden.

**Kontraindikationen gegen den Einsatz von Kontrastmitteln:**

Bei *enteraler* Applikation gilt:

**Kein Barium** bei

- Ileus
- Perforation oder Gefahr der Perforation (nach tiefen Biopsien oder Polypabtragungen)
- Z.n. Operation mit enteralen Anastomosen
- Aspirationsgefahr (Ösophagusbreischluck)

Stattdessen: Monokontrast mit ionischem, wasserlöslichen KM

**Kein ionisches Kontrastmittel** bei Gefahr der Aspiration!

Stattdessen: nicht-ionisches, wasserlösliches Kontrastmittel

Bei *parenteraler* Applikation gelten folgende Kontraindikationen:

**Manifeste Hyperthyreose oder autonomes Adenom**

=> Gefahr der thyreotoxischen Krise! (bei Gabe von jodhaltigen Röntgen-KM)

Vorgehen: Blockierung der Schilddrüse mit Perchlorat (z.B. Irenat ) und Thiamazol (z.B. Carbimazol). Bei vitalen Indikationen ist ein Start der medikamentösen Blockade am Untersuchungstag möglich, ansonsten ca. 3 Tage vorher beginnen.

**Niereninsuffizienz**

Vorgehen: Bei Niereninsuffizienz mit kompensierter Retention erfolgt eine Hydrierung mit parenteraler Gabe von Elektrolytlösung. Damit kann häufig eine ausreichende Verbesserung erzielt werden. Detaillierte Empfehlungen werden regelmässig aktualisiert durch die ESUR (European Society of Urogenital Radiology) herausgegeben.

Bei (dialysepflichtiger) Niereninsuffizienz sollten keine MR-Kontrastmittel mit linearer Struktur verwendet werden.

**Cholestase****Bekannte Allergianamnese**

Je nach Schwere des vorangegangenen Zwischenfalls absolute oder relative Kontraindikation, ggf. i.v.-Gabe von Antihistaminika vor der Kontrastmittelapplikation.

Wichtig: Immer alternative Untersuchungsmöglichkeiten beachten!

Es sind bisher keine Kontraindikationen gegen den Einsatz von Ultraschall-Kontrastmitteln bekannt.

## **KONTRASTMITTELALLERGISCHE REAKTIONEN**

Allergien nach Kontrastmittelgabe sind die wichtigsten Nebenwirkungen. Über die möglichen allergischen Reaktionen muss der Patient vor der Untersuchung ausführlich im Gespräch durch einen Arzt/Ärztin aufgeklärt werden und Gespräch wie Einverständnis des/r Patienten/in schriftlich dokumentiert werden.

Die möglichen allergischen Zwischenfälle haben eine breite Palette und reichen von leichtem Übelkeitsgefühl bis zum anaphylaktischen Schock (siehe Tabelle unten). Sie sind insgesamt sehr selten, es muss jedoch jederzeit ohne Verzug - abgestuft, s.u. - auf sie reagiert werden können!

### **Symptomatik und Therapie allergischer Kontrastmittelreaktionen**

	<b>Symptome</b>	<b>Therapie</b>
<b>Hautreaktionen</b>	URTIKARIA Juckreiz, Quaddelbildung, Exanthem	Antihistaminika, evt. Glucocorticoide, Calcium
<b>Kreislaufstörungen</b>	KOLLAPS Blässe, Blutdruckabfall, Puls zunächst langsam dann schnell, evt. kurzzeitige Bewusstlosigkeit	Flachlagerung, Kopftieflagerung, Sauerstoff, evt. Effortil
<b>Allgemeinreaktionen</b>	ANAPHYLAXIE evt. Bewußtlosigkeit, Gesichtsrötung, rascher Puls, Atemnot, Unruhe, Vernichtungsgefühl, Blutdruckabfall, evt. Zyanose, evt. Stridor, Schock	Sauerstoffbeatmung, evt. Intubation, Volumensubstitution, Adrenalin i.v., Antihistaminika, Urbason, Theophyllin

Etwa 75% aller schweren Kontrastmittelzwischenfälle ereignen sich in den ersten 5 Minuten nach Injektion!

Etwa 90% aller schweren Kontrastmittelzwischenfälle ereignen sich in den ersten 15 Minuten nach Injektion!

Typische Spätreaktionen sind Oligurie, Juckreiz und Übelkeit, schwere Reaktionen treten selten spät auf. Die Häufigkeit schwerer kardiovaskulärer Reaktionen ist bei Bolusinjektion höher als bei langsamer Infusion.

**Wichtig ist, dass leichte allergische Reaktionen wie Übelkeit, Erbrechen, Juckreiz, Schwindel Vorboten schwerer Reaktionen sein können!**

## **GRUNDSÄTZE PARENTERALER KONTRASTMITTEL-UNTERSUCHUNGEN**

### 1. Aufklärungsgespräch

Der Patient muss eindeutig über die seltene Möglichkeit eines schweren anaphylaktischen Schocks mit Herz-Kreislaufstillstand aufgeklärt werden!

### 2. Fragen nach:

- Schilddrüsenfunktion
- Nierenfunktion
- Allergianamnese

### 3. Rechtfertigende Indikationsstellung

Die möglichen Komplikationen einer parenteralen KM-Applikation fordern: sorgfältige Beobachtung des Patienten insbesondere in der ersten 15 Minuten nach Injektion!

Notfallkoffer griffbereit halten!



## 5. Klinischer Stellenwert radiologischer Verfahren

Die **konventionelle Röntgenuntersuchung** (mit digitales Röntgen oder Durchleuchtung) ist die Basismethode, insbesondere zur Diagnostik von Skelett, Lunge und Hohlorganen. In Form der Mammographie ist es die Basismethode der bildgebenden Mammadiagnostik.

Die **Computertomographie** dient der Beurteilung parenchymatöser Organe incl. Lunge, des Gehirns, des Skeletts und der Gefäße. Die Computertomographie ist die Basismethode in der Diagnostik von Hirn und Lungenparenchym. Als EKG-synchronisierte Herz-CT hat sie eine wachsende Rolle in der Koronardiagnostik.

Die **Sonographie** liefert Informationen über parenchymatöse Organe, Hohlorgane und Gefäße. Sie kann jederzeit wiederholt werden, da sie nicht mit Strahlenexposition verbunden ist. Sie ist daher ein sehr wichtiges Screening-Verfahren.

Die **Magnetresonanztomographie** hat ihre Schwerpunkte in der Darstellung des Gehirns, des Rückenmarks, der Weichteile und des Knorpels. Außerdem dient sie der Untersuchung des Knochenmarks (die Beurteilung des kortikalen Knochens selbst ist schlechter als in der Computertomographie), der Bänder sowie parenchymatöser Organe.

### ÜBERBLICK ÜBER DIE SCHWERPUNKTE DER EINZELNEN METHODEN:

Konventionelles Röntgen:

- Skelett
- Lunge
- Mamma

Computertomographie:

- Lunge und Mediastinum
- parenchymatöse Viszeralorgane
- Gefäße
- Gehirn
- Skelett

Sonographie:

- Parenchymatöse Organe
- Hohlorgane (z.B. Gallenblase)
- Gefäße

Magnetresonanztomographie:

- Rückenmark, Gehirn
- Knorpel, Weichteile
- Parenchymatöse Organe
- Gefäße

Die folgende Tabelle zeigt eine grobe Einschätzung der verschiedenen morphologischen Methoden für die Diagnostik der Organsysteme:

Organsystem	Röntgen	CT	MRT	Sonographie
<b>Knochen</b>	+++	+++	+	(+) <sup>1</sup>
<b>Knochenmark</b>	-	-	+++	-
<b>Lunge</b>	+++	+++	(+)	-
<b>Weichteile</b>	+ <sup>2</sup>	+++	++++	+++
<b>Gehirn</b>	-	+++	++++	- / ++ <sup>3</sup>
<b>Rückenmark</b>	-	(+)	++++	-
<b>Magen-Darm-Trakt</b>	+++	++	++	++ / - <sup>5</sup>
<b>Knorpel</b>	-	-	+++ <sup>4</sup>	+
<b>Gefäße</b>	+++ <sup>6</sup>	+++	+++	++
<b>Herz</b>	(+)	+++	+++	++
<b>Leber, Milz</b>	-	+++	+++	+++
<b>Nieren</b>	+ / ++	+++	+++	+++

1. Frakturdiagnostik oberflächlicher Knochen, v.a. Kinder (Rippen, Schädel)
2. Ausnahme: Mammographie
3. Ultraschall des Gehirns nur beim Säugling durch die offenen Fontanellen möglich
4. Einzige Methode zur direkten Darstellung von RM bzw. Knorpel
5. Darstellung von Darmwandverdickungen mit der Sonographie mögl.
6. Angiographie

**Beachte diagnostische Überlappungen von CT und MRT.**

### **ANMERKUNGEN ZUR DIFFERENTIALDIAGNOSE**

Für viele radiologische Phänomene gilt, dass sie trotz ähnlichen Erscheinungsbildes verschiedene Ursachen haben. Es gilt, diese anhand der verschiedenen zur Verfügung stehenden diagnostischen Verfahren und der Klinik möglichst voneinander zu trennen.

**Grundsätzlich lassen sich alle pathologischen Vorgänge in folgende große differentialdiagnostische Gruppen einteilen:**

**V**asculär  
**I**nflammatorisch  
**C**ongenital  
**T**raumatisch  
**I**atrogen  
**M**etabolisch

**I**diopathisch  
**N**eoplastisch  
**D**egenerativ

**P**sychogen

"Eselsbrücke": Victim in nomine dei punctum

## II. Spezieller Teil

### 1. Röntgenuntersuchungen der Lunge

#### 1.1 Untersuchungsverfahren

Zur Untersuchung der Lunge stehen folgende radiologische Möglichkeiten zur Verfügung:

1. Röntgenthoraxaufnahme
2. Durchleuchtung
3. Computertomographie (CT)
4. Magnetresonanztomographie (MRT)
5. Arteriographie (A.pulmonalis, A.bronchialis)
6. Szintigraphie

Mittlerweile nur noch von historischer Bedeutung sind:

- Konventionelle Tomographie
- Bronchographie

#### **Ad 1: Konventionelle Übersichts-Aufnahmen des Thorax**

- Aufnahme im posterior-anterioren Strahlengang (p.a.)
- Aufnahme im seitlichen Strahlengang (links anliegend).

Die Übersichtsaufnahmen des Thorax werden standardisiert mit einem Film-Fokus-Abstand (FFA) von 1,80 m in 2 Ebenen und im Stand durchgeführt.

Grund für die Durchführung der p.a.- und der links-anliegenden Aufnahme (und nicht a.p. oder rechts-anliegend) ist die maßstabsgerechte Abbildung des Herzens: durch den Zentralstrahl werden alle filmfernen Anteile vergrößert, die filmnahen Anteile aber in realer Größe dargestellt (siehe Abbildung in Kap. "Herz").

Übersichtsaufnahmen des Thorax werden meist in Hartstrahltechnik (100-120 kV) durchgeführt.

#### Gründe:

1. Verringerung der Bewegungsunschärfe
2. Verminderung der Strahlenexposition
3. Verringerung des Kontrastes Weichteile - Knochen

### Indikationen:

Die konventionelle Röntgenuntersuchung des Thorax ist **die Basisuntersuchung** bei Herz- und Lungenerkrankungen, und ist mit Abstand die insgesamt häufigste Röntgenuntersuchung.

- Alle klinisch manifesten Lungenerkrankungen (Pneumonie, Bronchialcarcinom etc.) => Ausdehnung und Verlaufskontrolle.
- Ausschluss einer Lungenbeteiligung bei anderen Erkrankungen => z.B. bei Herzinsuffizienz, Karzinommetastasen, etc.
- Präventivuntersuchungen (Tbc, Bronchialcarcinom, Asbestexposition)
- Präoperative Statuserhebung

Normalerweise wird die Röntgenaufnahme des Thorax in tiefer **Inspiration** durchgeführt.

### **Merke: Indikationen zur Aufnahme des Thorax in Expiration:**

1. Verdacht auf Pneumothorax
2. Verdacht auf Ventilstenose des Bronchialsystems
3. Mediastinalwandern in In- und Expiration

### **Systematik der Betrachtung einer Röntgenaufnahme des Thorax:**

1. Zwerchfell und Zwerchfellrippenwinkel ( Randsinus )
2. Herzgröße und -konfiguration
3. Hili
4. Belüftungszustand der Lungen
5. Lungengefäßzeichnung
6. Mediastinum
7. Weichteile
8. Skelettanteile

### **Ad 2: Durchleuchtung**

Die Durchleuchtung von Lungen und Herz dient als **Ergänzungsuntersuchung** zur Thorax-Übersichtsaufnahme, kann diese jedoch keinesfalls ersetzen.

Indikationen zur Durchleuchtung sind z.B.:

- Exakte Lokalisation von Prozessen, die in der Übersichtsaufnahme nicht sicher zuzuordnen sind
- Abgrenzung vaskulärer Prozesse (Pulsieren!)
- Beurteilung der Zwerchfellfunktion (Phrenikusparese?)
- Beurteilung des Mediastinums (Mediastinalwandern bei bronchialen Ventilstenosen?)

Mittlerweile nur noch historische Bedeutung hat die Option Gefäß-, Klappen- und Perikardverkalkungen genauer als mit dem konventionellen Röntgenbild zu erfassen. Sofern dies klinisch relevant ist (z.B. Risikostratifizierung der KHK) wird dies heutzutage mit der CT durchgeführt.

Durch die Möglichkeit der dynamischen Untersuchung, d.h. Darstellung von Bewegungen wie der Atembewegung, und die Option den Patienten kontinuierlich zu bewegen lassen sich mit sehr niedrigem Aufwand Informationen gewinnen, die über eine konventionelle Röntgenaufnahme hinausgehen.

### **Ad 3: Computertomographie (CT)**

Durchgeführt werden CT-Untersuchungen i.d.R. mit Schichtdicken von 3-5 mm, zur Beurteilung feinerer Strukturen evtl. auch mit dünneren Schichten (1 - 2 mm). Dabei kann der ganze Thorax in einem Atemstillstand in wenigen Sekunden erfasst werden.

Indikationen:

- Klärung pulmonaler, pleuraler und mediastinaler Prozesse
- Tumorstaging (Bronchialcarcinom)
- Thoakale Gefäße (z.B. Lungenembolie)
- Bronchiektasen
- Kavernöse Entzündungen und Abszesse

#### **CT-gesteuerte Punktionen:**

Ein wichtiges diagnostisches Verfahren ist die CT-gesteuerte Punktion: [Charles Dotter: "Der kürzeste Weg zu einer Diagnose ist eine feine Nadel."] Zur Gewinnung zytologischen Materials werden Kanülen mit Durchmessern von 0.7-0.8 mm verwendet (Feinnadelpunktionen), zur Gewinnung histologischen Materials dienen Nadeln mit bis zu 2 mm Durchmesser (Stanzbiopsien, "Tru-cut"). Bei Punktionen der Lunge kommt es in ~20% d.F. zu einem Pneumothorax. Hiervon ist etwa die Hälfte behandlungsbedürftig. Die Therapie besteht in der Regel in einem Abpunktieren der Luft aus dem Pleuraspalt. Nur 1% d.F. bedürfen einer Thoraxdrainage.

Weitere Anwendungen der interventionellen CT sind CT-gesteuerte Drainagen von Mediastinal- und Lungenabszessen. Eine neuere Anwendung ist die CT-gesteuerte Tumorablation bei inoperablen NSCLC oder inoperablen Lungenmetastasen.

### **Ad 4: MR-Tomographie**

Indikationen (Thorax):

- Beurteilung des Herzen, Wirbelsäule, Mamma, thorakale Gefäße (elektive Indikationen)

Bisher findet die MRT keine breite Anwendung in der Lungendiagnostik. In einzelnen Zentren wird experimentell an der Entwicklung dieser Technik (z.B. Ventilationsbildgebung) gearbeitet.

### **Ad 5: Pulmonalisangiographie**

Technik:

- Intraarterielle Angiographie (transvenöser Katheter in A. pulmonalis)

Indikation:

- Lungenembolie
- Arteriovenöse Shunts / Fisteln
- Pulmonalstenosen

Die diagnostische Pulmonalisangiographie wurde nahezu vollständig von der CT-Angiographie abgelöst. Diese hat sich zum Goldstandard der Lungenemboliediagnostik etabliert. Heute wird die Pulmonalisangiographie noch zur interventionellen Therapie z.B. der Embolisation von AV-Shunts oder zur Therapie der Pulmonalstenose eingesetzt.

### **Ad 6: Szintigraphie**

Technik:

- Lungenperfusionsszintigraphie
- Lungenventilationsszintigraphie

Indikation: Lungenembolie.

Diese Anwendung wird zunehmend durch die CT abgelöst, da letztere schneller ist und nahezu ubiquitär rund um die Uhr verfügbar ist. Außerdem liefert die CT mit Ihrer hohen Ortsauflösung mehr diagnostische Informationen und kann die verschiedenen Ursachen von pathologischen Szintigraphien besser unterscheiden.

## 1.2 Radiologie der Lungenerkrankungen

### 1.2.1 Grundlagen

Prinzipiell werden in der konventionellen Röntgendiagnostik der Lunge zwei entgegengesetzte Veränderungen der Strahlentransparenz unterschieden:

- *Beachte verwirrende radiologische Nomenklatur!* -

Historisch bedingt liegt ein sprachlich-optisches Paradoxon vor: In den Anfängen der Radiologie wurden die Bilder als Positiv dargestellt, eine verstärkte Absorption der Strahlung, z.B. durch ein Infiltrat, erschien auf dem Bild dunkel. Dies prägte den Begriff der "Verschattung". Trotz der heute entgegengesetzten Dokumentation wurden die Begriffe beibehalten. Daraus ergibt sich:

Begriff "**Verschattung**" für weiße Stellen auf dem Film

Begriff "**Aufhellung**" für schwarze Stellen auf dem Film

1. Erhöhte Strahlenabsorption (verminderte Transparenz):

= **Geringere Filmschwärzung: "Verschattung" => "Verdichtung"**

Benutzen Sie möglichst den Begriff "Verdichtung", da dieser das, was man auf dem Röntgenfilm sieht, am besten reflektiert.

2. Erhöhte Strahlendurchlässigkeit (verstärkte Transparenz):

= **Höhere Filmschwärzung: "Aufhellung" => "Verstärkte Transparenz"**

Benutzen Sie am besten den Begriff "Verstärkte Transparenz" für schwarze Stellen.

Bildmorphologisch reagiert die Lunge auf viele pathologische Einflüsse relativ uniform mit einer Verdichtung oder Aufhellung.

Fünf generelle Lungenveränderungen sollten in der konventionellen Röntgenaufnahme unterschieden werden können:

1. Atelektase
2. Pneumonie
3. Pleuraerguß
4. Pneumothorax
5. Emphysem

Hinzu kommen Raumforderungen der Lunge (hierzu s. Kapitel 1.22).



### **Ad 1: Atelektase**

Nach dem Entstehungsmechanismus unterscheidet man folgende Atelektaseformen:

#### **a.) Resorptionsatelektase** - häufigste Form der Atelektase -

##### **Ursachen:**

- Verlegung eines Bronchus durch einen Schleimpfropf insbes. postoperativ auftretend; Therapie: Absaugen)
- Bronchusverschluß durch Fremdkörperaspiration (v.a. bei Kindern, z.B. Erdnüsse)
- Tumor mit Einengung eines Bronchus (insbesondere das Bronchialcarcinom)

Bei einem kompletten Bronchusverschluß wird die Luft aus dem betroffenen Lungenabschnitt allmählich resorbiert:

O<sub>2</sub>: wenige Minuten, N : 24 h

*Beachte:* Prozentuale Zusammensetzung der Luft: ca. 78% N und etwa 21% O<sub>2</sub>.

#### **b.) Kompressionsatelektase**

**Ursache:** Kompression der Lunge von außen durch: Pleuraerguß, großen Tumor in der direkten Umgebung.

#### **c.) Narbenatelektase (Traktionsatelektase)**

**Ursache:** Minderventilation durch narbige Bindegewebsstränge, narbige Schrumpfung von Lungengewebe

#### **d.) Adhäsivatelektase**

*Beachte:* Normalerweise überzieht Surfactant (in den Pneumatozyten 2. Ordnung gebildetes Phospholipid) die Oberfläche der Alveolen, setzt die Oberflächenspannung herab und verhindert so, dass die Alveolen bei Expiration kollabieren. Ist dieser Mechanismus außer Kraft gesetzt, kommt es zum Kollaps der Alveolen und damit zur Atelektase.

**Ursachen:** beim Erwachsenen Schocklunge, beim Frühgeborenen Mangel an Surfactant-Factor

#### **e.) Relaxationsatelektase**

**Ursache:** Pneumothorax

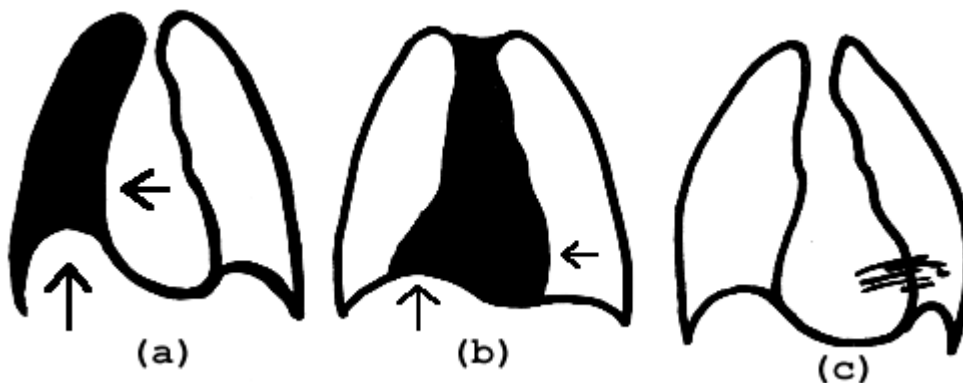
**Diagnose der Atelektase im Röntgenbild:**

1. Verdichtung
2. Volumenminderung

Atelektasen von Lungenlappen haben eine **volumenmindernde Wirkung**. Dies zeigt sich durch:

- Verlagerung des Mediastinums (Herz, Trachea) zur atelektatischen Seite
- Verziehung der Lappenspalte (nur sichtbar, wenn tangential getroffen) zum atelektatischen Lungenanteil
- Zwerchfellhochstand auf der erkrankten Seite.

In Abgrenzung von der großen Atelektase unterscheidet man kleinere, "**Streifen-**" oder "**Plattenatelektasen**" ("**Dystelektasen**"). Diese sieht man häufig postoperativ im Rahmen einer schmerz- oder medikamentös bedingten Schonatmung mit herabgesetzten Zwerchfell-Exkursionen. Dystelektasen haben keine volumenmindernde Wirkung und führen daher nicht zur Mediastinalverlagerung. Sobald der Patient mehrmals tief durchatmet, verschwinden diese Streifenatelektasen.



Beispiel:(a) Totalatelektase, (b) Mittellappenatelektase, (c) Dystelektasen

**Ad 2: Pleuraerguss**

**Definition:** Flüssigkeitsansammlung im Pleuraraum

Hierbei muss nach der Zusammensetzung unterschieden werden:

- Transsudat: Bei Herzinsuffizienz, Leberzirrhose, nephrotische Syndrom
- Exsudat: Bei einer exsudativen Pleuritis, maligne Ergüsse
- Hämatothorax: Bei Thoraxtrauma
- Chylothorax: Bei traumatischer Läsion des Ductus thoracicus
- Infusionsthorax: Bei Fehlpunktion und anschließender Infusion

**Ursachen (DD) eines Pleuraergusses:**

- Herzinsuffizienz
- Thrombembolie
- Infektion
- Neoplasma
- Trauma
- Kollagenosen
- Abdominelle Erkrankungen (Leber, Pankreas, Niere, Ovar)
- Diffuse Lungenerkrankungen
- Medikamente.

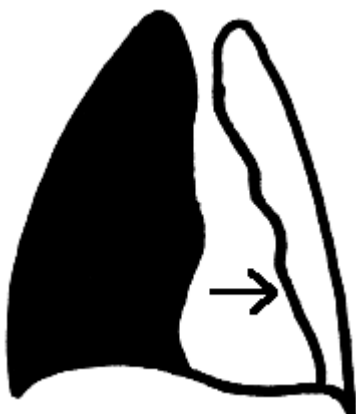Die konventionelle Röntgenaufnahme ermöglicht die Diagnose eines Pleuraergusses erst ab einer Menge von mind. 200 ml, im Liegend-Thorax erst ab 500 ml sicher. Mit der Sonographie können auch bereits geringere Flüssigkeitsmengen nachgewiesen werden.

**Diagnose des Pleuraergusses im Röntgenbild:**

1. Homogene Verschattung
2. Volumenfordernde Wirkung

Die volumenfordernde Wirkung führt bei einem großen Erguß zu einer Verlagerung des Mediastinums zur gesunden Seite. (In Analogie zur Atelektase gilt auch hier, dass nur große Pleuraergüsse zu einer volumenbedingten Verlagerung des Mediastinums führen können.) (Abbildung)

Im seitlichen Strahlengang findet sich eine homogene Verschattung zunächst des dorsobasalen Randwinkels, die schräg nach oben dorsal ansteigt (Abbildung).

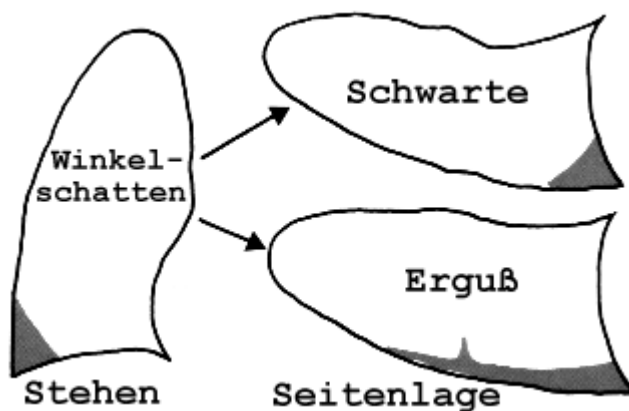
**Pleuraerguß rechts**

Kommt es nicht durch einen sehr ausgedehnten Erguß zu einer Totalverschattung einer Thoraxhälfte, ist der Erguß i.d.R. an einer Verschattung des phrenicocostalen Winkels mit nach lateral ansteigender Begrenzung (im p.a.-Bild) zu erkennen. Beachte die Lageveränderung des Pleuraergusses im Stehen und Liegen:



### **Rückenlage - Im Stand**

Durch Lageveränderung ist auch die Unterscheidung zwischen Schwarte und Erguß möglich:



### **Sonderformen des Pleuraergusses:**

#### **A. Subpulmonaler Erguß**

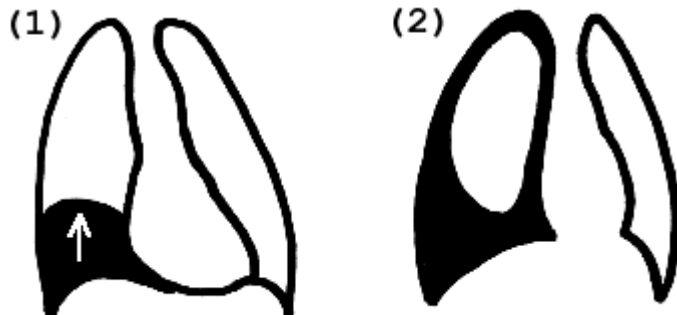
Die Lunge schwimmt auf dem Erguß, der nicht die typische, nach lateral ansteigende Konfiguration aufweist, sondern einen Zwerchfell-Hochstand vortäuscht (=> Vorgetäuschte Zwerchfellbegrenzung durch die auf dem Erguß schwimmende Lunge, zur Differenzierung: Sonographie!).

#### **B. Gefangener Erguss**

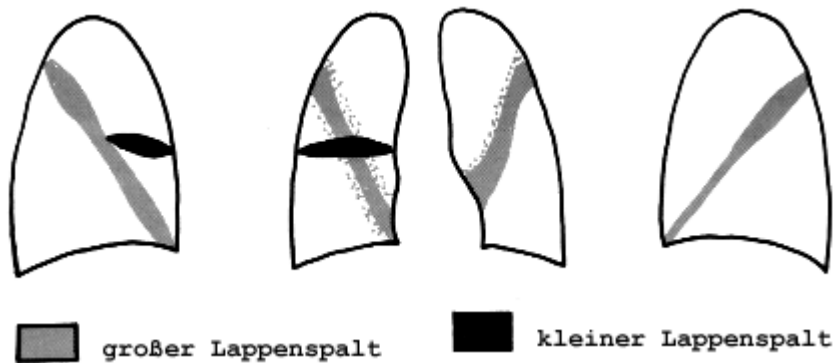
Nach einer abgelaufenen Pleuritis kann es zu narbigen Verklebungen zwischen Pleurablättern kommen, die das freie Auslaufen eines Pleuraergusses verhindern: dieser wird somit im Lappenspalt "gefangen" und zeigt eine typ. Spindelform. Auf diese Weise kann das Bild eines Tumors vorgetäuscht werden, der jedoch mit der Zeit verschwindet ("vanishing tumor").

### C. Mantelerguß

Der Erguss umgibt die Lunge mantelförmig, so dass es nicht nur zu einer basalen Flüssigkeitsansammlung kommt, sondern die Lunge von einem homogenen Saum eingegrenzt wird.



(1) *Subpulmonaler Erguss*, (2) *Mantelerguß*



*gefangener Erguss (Interlobärererguß)*

### Ad 3: Pneumothorax

Physiologischerweise sorgt ein Unterdruck von -8 bis -10 mm Hg im Pleuraspalt dafür, dass die Entfaltung der Lungen erhalten bleibt. Beim Eindringen von Luft in den Pleuraspalt wird dieser Unterdruck aufgehoben und die Lunge kollabiert aufgrund ihrer Eigenelastizität.

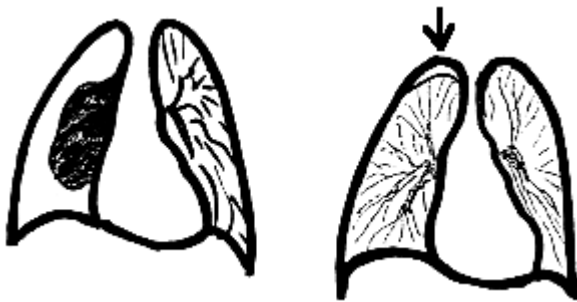#### Ursachen:

- Trauma
- Iatrogen bei Punktionen (Lungenpunktionen, Fehlpunktion bei ZVK)
- "Spontanpneumothorax" (beim Lungenemphysem)

**Diagnose des Pneumothorax im Röntgenbild:**

1. Verstärkt strahlentransparenter Saum ohne Lungenstruktur apikal, lateral oder basal des Lungengewebes
2. scharfe, haarfeine Linie in Abgrenzung zur Lunge (Pleura).

Die Diagnose eines Pneumothorax ist am besten auf einer in **Expiration** durchgeführten Aufnahme der Lunge möglich.

**Totalkollaps der Lunge - Kleiner Spitzenpneumothorax**

**Aufnahmen in In- und Expiration** ermöglichen die Diagnose des Mediastinalwanderns: Bei Inspiration "hinkt" die erkrankte Seite nach, das Mediastinum wandert zur erkrankten Seite, bei Expiration zur gesunden Seite. Dies führt zu einem Mediastinalwandern oder -pendeln in In- und Expiration.

Kommt es in Inspiration zu einem Einströmen von Luft in den Pleuraspalt, die jedoch in Expiration durch einen Ventilmechanismus nicht entweichen kann, bläst sich diese Seite des Thorax immer mehr auf, das Mediastinum verlagert sich zur Gegenseite, so dass der gesunde Anteil, der einzig noch für die Ventilation zur Verfügung steht, immer kleiner wird.

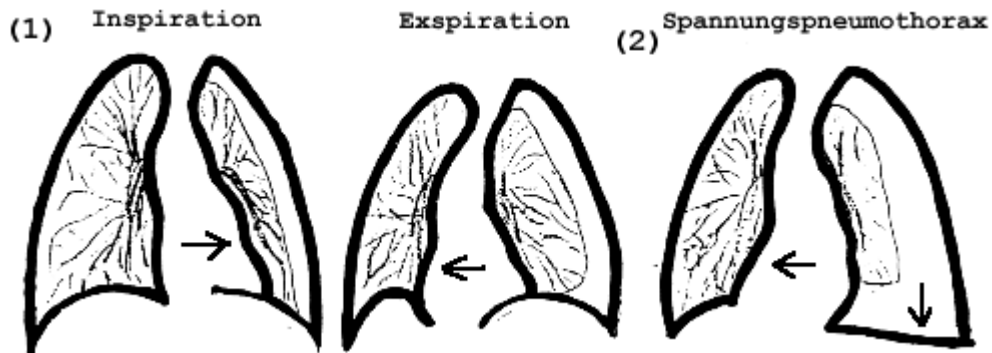
Schließlich kommt es zu einer akut lebensbedrohlichen, statischen Verdrängung des Mediastinums zur Gegenseite ("**Spannungs-Pneumothorax**"). Die akute Gefahr des Spannungspneumothorax besteht in der Kompression der herznahen Venen mit Unterbindung des venösen Blutstroms zum Herzen.

**Folgen und Gefahren des Pneumothorax:**

1. "Einfacher" Pneumothorax => Teilatelektase oder Totalatelektase (Mediastinalpendeln)
2. "Spannungs-Pneumothorax" => Konstante Mediastinalverlagerung zur Gegenseite.

Gefahren:

- Kompression der herznahen Venen (mit Stop des Blutrückflusses zum rechten Herzen)
- Respiratorische Insuffizienz



Therapeutisch kann hierzu neben einer klassischen Thoraxdrainage nach Bülow oder Monaldi auch eine CT-gesteuerte Thorakozentese (Absaugung) oder Drainage mit einem Heimlich-Ventil erfolgen.

#### **Ad 4: Infiltration**

Die Infiltration (radiologisch durch eine Verdichtung gekennzeichnet) ist eine uniforme Reaktion der Lunge auf eine Noxe. Verschiedene pathologische Zustände bzw. Noxen können eine Infiltration hervorrufen:

- Entzündliches Exsudat
- Aspiration von Wasser
- Aspiration anderer Flüssigkeiten
- Blutung in die Alveolen

Die radiologische Folge dieser alveolären Flüssigkeitsansammlung ist eine **Verdichtung / Verschattung** in der konventionellen Aufnahme.

Für die radiologische Beurteilung von Lungenveränderungen sind unbedingt klinische Informationen wichtig!

Folgende Fragen sollten immer gestellt werden:

- Fieber?
- Dyspnoe?
- Allgemeinbefinden?
- Nachtschweiß?

Die Infiltration durch Flüssigkeitsansammlungen in Alveolen und Interstitien bewirkt die Verdichtung des erkrankten Bereiches im Röntgenbild, von der sich die noch

belüfteten kleineren Bronchien als tubuläre Aufhellungen abgrenzen lassen. Diesen Effekt bezeichnet man als "**Positives Pneumobronchogramm**". Es ist fast nur bei entzündlichen Infiltraten zu beobachten, jedoch in vielen Fällen nicht nachweisbar.

***Ursachen entzündlicher Infiltrate sind Infektionen mit:***

**- unspezifischen Pneumonieerregern**

- Bakterien
- Aktinomyzeten
- Pilze
- Rickettsien
- Mykoplasmen
- Viren
- Protozoen

**- Tuberkelbakterien (spezifische Entzündungen)**

Man unterscheidet prinzipiell folgende Grundformen der Pneumonie:

**a. Lobärpneumonie**

Komplette Verschattung eines od. mehrerer Lungenlappen.

**b. Bronchopneumonie**

Fleckförmige Verschattungen, die sich in ihrer Ausdehnung nicht streng an die Lappengrenzen halten.

**c. Interstitielle Pneumonie**

Interstitielle, streifig-retikuläre Verdichtungen.

(CAVE: Abgrenzung zur Interstitiellen Lungenerkrankung IPD/ILD)

**Sonderformen der Pneumonie:**

- **Pneumocystis jirovecii-Infektion:** symmetrische, schmetterlings-förmige Verschattungen perihilär mit unscharfer Gefäßzeichnung, ähnlich dem Bild beim Lungenödem, häufige Komplikation bei Immunschwäche AIDS.

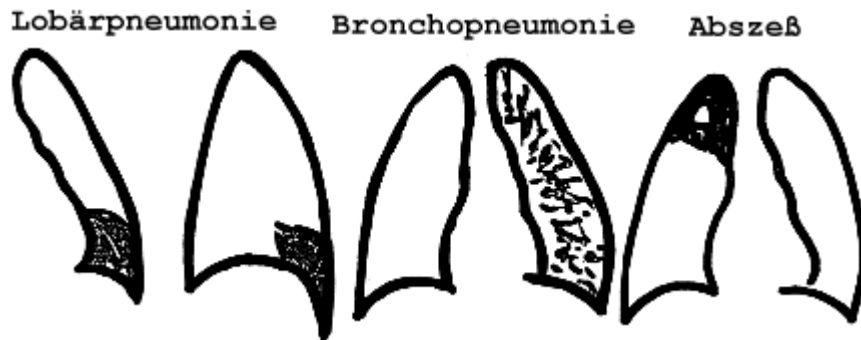
- **Virale Pneumonien:** milchglasartige Verdichtungen

- **"Atypische Pneumonien":** historisch bedingter, ursprünglich eingeführter Begriff für nicht auf Antibiose ansprechende Pneumonien, bezieht sich klassischerweise auf Mykoplasmenpneumonien.



## Abszess

Als Komplikation einer Pneumonie kann es zur Einschmelzung mit Ausbildung eines **Abszesses** kommen. In der Verlaufskontrolle muss daher immer auf die radiologischen Kriterien einer Einschmelzung geachtet werden: Lufteinschlüsse im Bereich infiltrierten Lungengewebes, evtl. mit Spiegelbildung.



## Ad 5: Emphysem

Emphysematöse Veränderungen der Lunge (Volumen pulmonum auctum) gehen mit einer Transparenzminderung und in später mit einer Rarefizierung der Gefäßzeichnung einher. Weitere bildmorphologische Zeichen sind abgeflachte Zwerchfelle (Zwercheffwölbung im Seitbild  $< 3\text{cm}$ ), ein verbreiteter pneumatisierter Retrosternalraum und eine Erweiterung der Intercostalräume mit Horizontalstellung der Rippen bis hin zum Faßthorax.

### Ursachen des akuten *Volumen pulmonum auctum*:

- Asthma
- Bronchiolitis des Kleinkindes

### Ursachen des chronischen *Volumen pulmonum auctum*:

- Primär atrophes Emphysem ( $> 50.$  Lbj.)
- Obstruktives Emphysem
- Narbenemphysem (sekundär durch Narbenzug)
- Überdehnungsemphysem (z.B. nach Pneumonektomie, Skoliose)
- Kongenitales Lobäremphysem
- $\alpha 1$ -Antitrypsin Mangel
- Swyer-James-Syndrom (unilaterales Emphysem)

## Zusammenfassung

Eine verminderte Transparenz der Lungen findet sich bei:

- Atelektasen
- Infiltrationen
- Pleuraergüssen

Eine verstärkte Transparenz der Lungen findet sich beim:

- Emphysemthorax
- Pneumothorax

Luft-Flüssigkeitsspiegel finden sich:

- intrapulmonal bei Abszessen und Lungenzysten
- intrapleural beim Seropneumothorax

DD	Atelektase	Pneumonie	Pleuraerguß
Volumen	Verminderung	+/-	Vermehrung
Mediastinalverlagerung	zur gleichen Seite	-	zur kontralateralen (gesunden) Seite
positives Bronchopneumogramm	-	+	-
Lageabhängigkeit	nein	nein	ja

Aus dem genannten ergibt sich die Differentialdiagnose der einseitigen Totalverschattung der Lunge wie folgt:

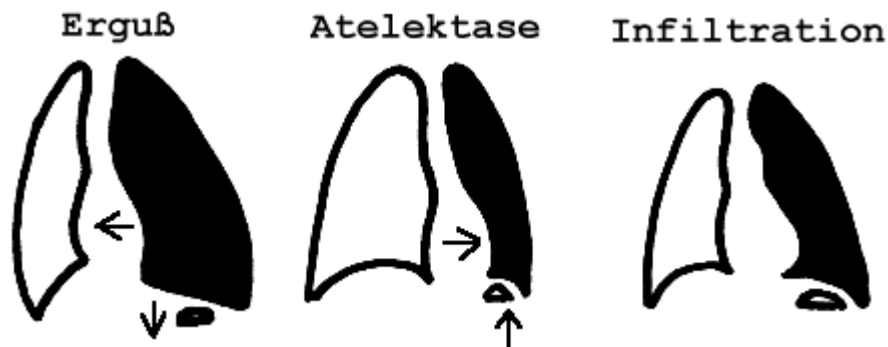
### DD DER EINSEITIGEN TOTALVERSCHATTUNG DER LUNGE

1. **Großer Pleuraerguß** => Verlagerung des Mediastinums nach kontralateral
2. **Einseitige Totalatelektase** => Verlagerung des Mediastinums nach ipsilateral
3. **Einseitige Pneumonie der gesamten Lungenhälfte** => Keine Verlagerung des Mediastinums

Beachte: Bei der Kombination von Erguss und Atelektase kann das Mediastinum ebenfalls mittelständig bleiben.

**Weitere DD:**

- Serothorax nach Pneumektomie
- Fibrothorax nach Pneumektomie

**DD der einseitigen Totalverschattung der Lunge****1.2.2 Lungenrundherde**

Unter "Lungenrundherden" versteht man mehr oder weniger scharf abgegrenzte, in ihrer Ausdehnung umschriebene Verdichtungen in der Röntgen-Thoraxaufnahme.

Die entscheidende Differenzierung der Rundherde muss zwischen "**benigne**" und "**maligne**" getroffen werden. Ein Hinweis auf Benignität können grobschollige Verkalkungen (z.B. Tuberkulom) sein. Kleinfleckigere Verkalkungen sind primär nicht sicher einzuordnen.

Ein intensiv grobschollig verkalkter Rundherd ist fast immer benigne, meist ein Chondrohamartom (Hamartom). Einzige Differentialdiagnose ist die Metastase eines Osteosarkoms.

Ansonsten gilt für jeden intrapulmonalen Rundherd grundsätzlich:

**Jeder intrapulmonale Rundherd ist so lange malignitätsverdächtig, bis das Gegenteil bewiesen ist.**

Die CT-gesteuerte Biopsie ermöglicht die entscheidende Differenzierung zwischen benigne und maligne mit einer Treffsicherheit von 98 % sowie die Klassifizierung der malignen Tumoren (insbes. der Differenzierung des kleinzelligen Bronchialcarcinoms von den Nicht-Kleinzellern) mit einer Treffsicherheit von 98%.

### Pulmonale Metastasierung

Man unterscheidet 4 verschiedene Erscheinungsbilder einer Lungenmetastasierung.

1. rund, glatt begrenzt
2. diffus mikronodulär
3. Lymphangiosis carcinomatosa
4. embolische Verschlüsse der Pulmonalarterie (sehr selten).

Zu unterscheiden ist zwischen echten und vorgetäuschten Lungenrundherden sowie zwischen solitären und multiplen Rundherden. Sonderformen pulmonaler Herde sind **miliare Verschattungen** und **Ringschatten**.

### DD MILIARER LUNGENRUNDHERDE

Der Begriff der "miliaren Verschattung" beinhaltet diffuse, meist bilaterale (selten einseitige) Verschattungen. (**Milium: "Hirse Korn", Größe: 1-2 mm**)

1. Miliar-Tuberkulose (Röntgen in Weichtstrahltechnik 70-80 kV!)
2. Miliarer M. Boeck
3. Miliare Karzinose
4. Silikose
5. Hämosiderose

### DD DER LUNGENRUNDHERDE

	<b>solitäre Rundherde</b>	<b>multiple Rundherde</b>
<b>neoplastisch</b>	<b>a. maligne</b> <ul style="list-style-type: none"> <li>• primärer Lungentumor: BC, Sarkom</li> <li>• Metastase</li> </ul> <b>b. benigne</b> <ul style="list-style-type: none"> <li>• Chondrohamatom</li> <li>• Zyste</li> <li>• Bronchusadenom</li> <li>• Neurofibrom</li> <li>• Fibrom, Osteom</li> </ul>	Metastasen

<b>entzündlich</b>	<ul style="list-style-type: none"> <li>• Tuberkulose</li> <li>• Histoplasmose</li> <li>• organisierte Pneumonie</li> <li>• Aspergillom</li> <li>• Abszesse</li> <li>• Lues</li> </ul>	<ul style="list-style-type: none"> <li>• Tuberkulose</li> <li>• Histoplasmose</li> <li>• Silikose</li> <li>• Wegener-Granulom</li> <li>• septische Embolien</li> <li>• Sarkoidose</li> </ul>
<b>vaskulär</b>	<ul style="list-style-type: none"> <li>• Infarkt</li> <li>• Malformation</li> <li>• AV-Fisteln (z.B. bei M. Osler)</li> <li>• Varixknoten bei pulm. Varikosis (selten)</li> </ul>	
<b>angeboren</b>	<ul style="list-style-type: none"> <li>• bronchogene Zyste</li> <li>• Sequestration</li> </ul>	
<b>vorgetäuschte Rundherde</b>	<ul style="list-style-type: none"> <li>• Artefakte (z.B. äußere Überlagerung)</li> <li>• Mamille, Hautläsion</li> <li>• Flüssigk. Im Lappenspalt</li> <li>• Pleuraveränderungen</li> <li>• Rundatelektasen</li> <li>• Rippenosteom</li> <li>• Amyloidtumor</li> <li>• orthograd getr. Gefäße</li> <li>• Fibroadenom d. Mamma</li> </ul>	

### **DD INTRATHORAKALER RINGSCHATTEN**

Neoplastisch	<ul style="list-style-type: none"> <li>• Bronchialcarcinom mit Einschmelzung (v.a. Plattenepithel-Ca)</li> <li>• Metastasen mit Einschmelzung (evt. Komb. von soliden Rundherden mit Ringschatten, v.a. Ovarial-CA)</li> </ul>
Entzündlich	<ul style="list-style-type: none"> <li>• Lungenabszeß</li> <li>• <u>kavernöse Lungentuberkulose</u></li> <li>• mykotischer Abszeß</li> </ul>
Kongenital	<ul style="list-style-type: none"> <li>• bronchogene Zysten</li> <li>• Lungensequestration</li> </ul>

Verschiedenes	<ul style="list-style-type: none"> <li>• Emphyseblase</li> <li>• Pneumatozele</li> <li>• zystische Bronchiektasen</li> <li>• Zwerchfellhernien</li> </ul>
Vorgetäuschte RS	<ul style="list-style-type: none"> <li>• Rippenanomalien</li> <li>• Überlagerungseffekte (insbes. Gefäße)</li> <li>• abgekapselter Pneumothorax</li> </ul>

### 1.2.3 Lungentuberkulose

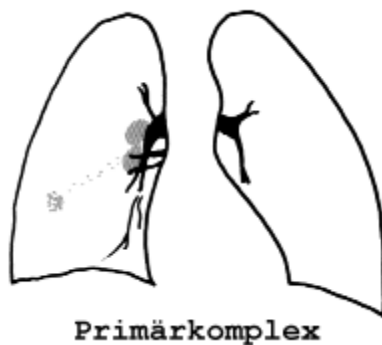
Während 1900 noch 98% aller Jugendlichen eine Tuberkulose-Infektion (Infektion mit *Mycobacterium tuberculosis*, Größe: 10 µm) durchmachten, hat die Erkrankungshäufigkeit deutlich abgenommen, insbesondere durch die Verbesserung der hygienischen Verhältnisse. Die Lungentuberkulose ist jedoch keinesfalls verschwunden. In Europa nimmt sie tendenziell wieder zu.

Die Tuberkulose der Lunge lässt sich nach **Ranke** in 2 Perioden einteilen: die Primär- und die Postprimär-Periode:

#### 1. Die Primärperiode

Die Primärperiode entspricht der Erstinfektion (Tröpfcheninfektion), die sich in der Regel in der Kindheit abspielt und meist asymptomatisch verläuft.

Das radiologische Korrelat der Erstinfektion im Kindesalter ist der sog. "Primärkomplex", bestehend aus einem kleinen, peripheren Herd, der in allen Teilen der Lunge mit gleicher Häufigkeit lokalisiert sein kann, und einer hilären Lymphknotenschwellung. (=> "hantelförmiger, bipolarer Primärkomplex" s.u.).



Dieses Stadium der Tbc heilt fast immer aus, jedoch unter Entstehung eines Residuums in Form des verkalkenden, peripheren Primärherdes, evtl. bleiben auch verkalkte Hilus-Lymphknoten nachweisbar.

Bei schlechter Abwehrlage kann es zu einem Fortschreiten der Primäraffektion kommen mit Primärherdphthise, käsiger Pneumonie (Prognose ohne Therapie infaust), Sepsis acutissima Landouzy bei fehlender Immunabwehr (meist innerhalb weniger Tage tödlich).

## **2. Postprimärperiode**

Die Postprimärperiode entsteht durch endogene oder exogene Reinfektion, tritt in unseren Breiten fast nur im Erwachsenenalter auf.

### ***Beachte: Unterschied Primär- und Postprimärperiode!***

Die Postprimärperiode ist immer symptomatisch mit Fieber (jedoch nie extrem hohem Fieber), Nachtschweiß und Abgeschlagenheit. Die Postprimär-Tbc heilt nie spontan aus und ist daher immer behandlungsbedürftig.

Die Postprimär-Tbc betrifft sehr häufig die Lungenspitze: 85% aller PP-Tbc spielen sich im apikalen und posterioren Oberlappensegment ab, die nächsthäufigere Lokalisation ist das apikale UL-Segment. Die übrigen ML und UL-Segmente sind sehr selten betroffen.

Aufgrund des Röntgen-Thorax kann jedoch nur der Verdacht auf eine Infektion ausgesprochen werden. Die Sicherung der Diagnose erfolgt über mikrobiologische Untersuchungen von Sputum, bronchoskopisch gewonnene Lavage-Flüssigkeit oder Punktionsmaterial. Dennoch bleibt bis zum Beweis des Gegenteils eine Infiltration der Lungenspitze immer verdächtig auf eine Tuberkulose!

### ***Merke:***

**Jede Infiltration in der Lungenspitze ist so lange verdächtig auf eine Lungen-Tuberkulose, bis das Gegenteil bewiesen ist!**

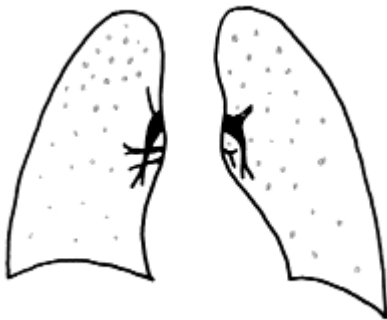### **Röntgenologische Einteilung der postprimären Tbc:**

1. Exsudative Form
2. Fibroproduktive Form
3. Kavernöse Form

### **Mögliche Verlaufsformen der postprimären Lungen-Tbc:**

- Bronchogene Streuung
- Miliar-Tbc:

- 1-2 mm große (Miliem = Hirsekorn), über beide Lungen diffus verteilte Fleckschatten.
- Entstehung durch hämatogene Streuung ins Lungenparenchym, über Lymphbahnen -> Ductus thoracicus -> Bronchialsystem -> Venenwinkel -> rechtes Herz => arterielle Lungenstrombahn -> schrotkornartige Verteilung in der ges. Lunge.
- Immer schweres septisches Krankheitsbild mit hohen Temperaturen, früher immer letal endend)
- Tuberkulom
- Organ-Tuberkulose (Spätmanifestation)



Miliartuberkulose

### 3. Tuberkulöse Spät-Erstinfektion

Kommt es erst jenseits des 20. Lebensjahres zu einer Infektion mit Tuberkelbakterien ("Späterstinfektion"), ist der klassische Primärkomplex wie in der Kindheit nicht zu sehen.

Häufig ist das einzige radiologische Zeichen einer solchen späten Erstinfektion lediglich ein Pleuraerguß.

**=>Bei einseitigem Pleuraerguß unklarer Genese im Erwachsenenalter daher differentialdiagnostisch immer an eine Tuberkulose denken!**



<b>Übersicht</b>		
	<b>Primär-Tbc</b>	<b>Postprimär-Tbc</b>
<b>Alter</b>	Kindheit	Erwachsenenalter
<b>Klinik</b>	meist asymptomatisch	immer symptomatisch
<b>Therapie</b>	nur in Ausnahmen	immer notwendig
<b>Ausheilung</b>	fast immer spontan	nie spontan
<b>Lokalisation</b>	gesamte Lunge	85% apik u. post. OL
<b>Röntgen</b>	bipolarer Primärkomplex	<ul style="list-style-type: none"> <li>• exsudativ (Infiltrat)</li> <li>• kavernös</li> <li>• fibroproduktiv</li> </ul>
<b>Residuen</b>	<ul style="list-style-type: none"> <li>• verkalkter Primärherd</li> <li>• evt. verkalkte Hilus-LK</li> </ul>	<ul style="list-style-type: none"> <li>• verkalkte Reste</li> <li>• Narben u. narbig kranialisierte Hili</li> <li>• Pleuritis calcarea</li> </ul>

## 1.2.4 Bronchialkarzinom

### Klinik:

- Allgemeine Tumorzeichen: Schwäche, Gewichtsabnahme
- Husten
- Hämoptoe

Grundsätzlich werden kleinzellige (SCLC - small cell lung cancer) und nicht-kleinzellige (NSCLC - non-small cell lung cancer) Bronchialkarzinome unterschieden. Wichtige histology Subtypen sind dabei:

1. Plattenepithel-Carcinom Häufigkeit: 45%
2. Adeno-Carcinom Häufigkeit: 20% 5 J-ÜR:
3. Anaplastisches Großzell-Carcinom Häufigkeit: 10%
4. Anaplastisches kleinzelliges BC Häufigkeit: 25%

Das **kleinzellige Bronchialcarcinom** nimmt eine Sonderstellung ein: es ist als einziges chemotherapiesensibel. Dennoch ist die Prognose des kleinzelligen Bronchialcarcinom am schlechtesten (die durchschnittliche Lebenserwartung nach Diagnosestellung beträgt  $\frac{1}{2}$  Jahr).

Auch im Tumorstaging nimmt das kleinzellige Bronchialcarcinom eine Sonderstellung ein:

*Beachte:* Stadieneinteilung - kleinzelliges Bronchialcarcinom

"**limited disease**": Begrenzung des Tumors auf einen Hemithorax.

"**extended disease**": Weitere Ausbreitung, z.B. Befall der kontralateralen Lunge, Pleuritis carcinomatosa, Thoraxinfiltration, Fernmetastasen.

*Beachte:* Stadieneinteilung - Plattenepithelcarcinom

**TNM-Klassifikation** nach:

- lokaler Tumorausbreitung (T)
- Lymphknotenbefall (N)
- Fernmetastasierung (M)

Vor Einleitung einer Therapie ist es daher wichtig, das kleinzellige Bronchialcarcinom von den anderen Formen zu trennen.

Verhalten	Kleinzelliges BC	Nicht-kleinzelliges BC
Wachstum	rasch	langsamer
Metastasierung	früh	später
Spontanverlauf	kurz	länger
Chemotherapie	sensibel	nicht sensibel

## **Röntgen:**

Die radiologischen Zeichen des Bronchialcarcinoms können vielfältig sein. Die wichtigsten Erscheinungsformen des Bronchialcarcinoms sind:

### **1. Zentrales Bronchialcarcinom**

Verplumpung und fehlende Abgrenzbarkeit eines Lungenhilus, seltener "paradox kleiner Hilus" auf der betroffenen Seite durch verminderte Perfusion. Es können sich Infiltrate in den nachgeschalteten Lungenabschnitten finden (Retentionsinfiltrate)

### **2. Peripheres Bronchialcarcinom**

Intrapulmonale solitäre Rundherde oder Raumforderungen unterschiedlicher Größe. Eine Spikulierung dieser Herde ist ein typisches Charakteristikum des Bronchialcarcinoms.

Nach **Lokalisation und Symptomatik** (keine histologische Einteilung!) unterscheidet man folgende

### **Sonderformen des Bronchialkarzinoms:**

1. Der **Pancoast-Tumor** ist ein peripher in der Lungenspitze gelegenes Bronchialcarcinom (Sulcus superior) mit Arrosion und Destruktion der angrenzenden Rippen sowie Infiltration der umliegenden Weichteile einschl. evtl. Nervenschädigungen (z.B. Horner-Symptomenkomplex).
2. Die **Oesophagusform des Bronchialcarcinoms** ist ein zentral sitzender, nach mediastinal einwachsender Tumor, der die Oesophaguswand von außen infiltriert und ebenso wie das Oesophagus-Carcinom zu Schluckbeschwerden führen kann.
3. Bronchialcarcinom mit **Infiltration des Perikards**.

*Sekundäre Zeichen des Bronchialcarcinoms:*

- Atelektase
- Infiltration
- Pleuraerguß

Mitunter wird der Tumor selbst durch diese sekundären Zeichen überlagert, hier ist die Kontrolle des Röntgenbefundes nach erfolgter Therapie (z.B. Antibiose) unbedingt notwendig, um einen sich hinter einer Atelektase, einer Infiltration oder einem Erguss verbergenden Tumor nicht zu übersehen.

### **Diagnose des Bronchial-Carcinoms:**

1. Röntgen-Thorax in 2 Ebenen (ggf. Durchleuchtung)
2. Computertomographie
3. Bronchoskopie (mit Biopsie)
4. CT-gesteuerte Biopsie
5. (Mediastinoskopie)

Die Screening-Methode des Bronchialcarcinoms ist die konventionelle **Thorax-Übersichtsaufnahme** in 2 Ebenen. Besteht aufgrund der Screening-Untersuchungen der Verdacht auf ein Bronchialcarcinom, ist die entscheidende radiologische Untersuchung zur Sicherung der Diagnose und zum Staging die kontrastangehobene **Computertomographie**, meist in Kombination mit einer CT-gesteuerten Punktion zur Gewinnung einer Histologie bzw. Zytologie. Vorteil der CT ist außerdem die Möglichkeit, in einem Untersuchungsgang sowohl die Lungenstrukturen (Lungenfenster) und das Mediastinum (Weichteilfenster) im Rahmen des Staging beurteilen zu können.

Zentralliegende Bronchialcarcinome werden häufig mittels bronchoskopisch gewonnener Gewebeproben gesichert. Die Notwendigkeit der Mediastinoskopie ist im Rahmen der Diagnostik des Bronchialcarcinoms heute nur noch in Ausnahmefällen gegeben und wird sehr unterschiedlich beurteilt.

Zur Ergänzung des Stagings sind außerdem folgende Untersuchungen von großer Wichtigkeit:

- Abdomen-Sonographie (Leber, Nebennieren?), evtl. zus. Abdomen-CT
- Schädel-CT
- Skelett-Szintigraphie

### **1.2.5 Pneumokoniosen**

#### **Definition:**

akute oder chronische Lungenschäden durch Inhalation von anorganischen oder organischen Stäuben

#### **Pathogenese:**

Staubpartikel  $< 5 \mu\text{m}$  gelangen durch Einatmung in die Alveolen, werden dort phagozytiert und im Lungenparenchym abgelagert. Dies führt zu einer

- 1) Fremdkörperreaktion mit diffuser und knotiger Bindegewebsbildung und
- 2) Staub wirkt als Antigen und löst allergische Entzündung aus, die zu Fibrosierung führt.
- 3) Letzendlich kommt es zu einer Lungenfibrose und -schrumpfung mit Narbenemphysembildung und restriktiver Ventilationsstörung.

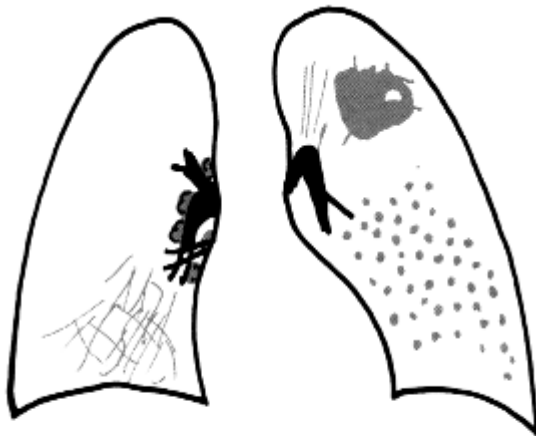
## Pneumokoniosen durch anorganische Stäube

- **Silikose:**

nach 10-20 jähriger Exposition mit Quarzstaub; gefährdete Berufsgruppen: Sandstrahler, Bergarbeiter, Arbeiter der Putzmittel-, Keramik- und Porzellanindustrie; Lungenfibrose z.T. durch Fremdkörperreaktion und z.T. hyperallergisch bedingt, so dass die Erkrankung auch nach Expositionsende fortschreiten kann

**Röntgen:**

*nodöse Fibrose:* Multiple, scharf begrenzte homogene Rundschaten ( 1-10 mm), Betonung in Mittel- und Oberfeldern (20% d.F. kalzifiziert); *diffuse retikuläre Fibrose:* vermehrte generalisierte Streifen- und Netzezeichnung, später auch Honigwabenmuster; *Eierschalensilikose:* hiläre Lymphknoten sind vergrößert und schalenförmig verkalkt; *progressive massive Fibrose (PMF):* großflächige homogene Verschattungen mit strahligen Ausläufern (Pseudopodien), meist in den Oberfeldern lokalisiert; akute Silikoproteinose: sehr seltene akute Form bei massiver Exposition (vor allem bei Sandstrahlbläsern), großflächige Infiltrate, deren pathologisches Substrat ein intraalveoläres, proteinhaltiges Infiltrat ist;



- Fibrose:
- eierschalenartig verkalkte Lymphome
- progressive, massive Fibrose mit Kaverne; Schwielen wandert innerhalb von Jahren zum Hilus
- grobknotige Granulomatose

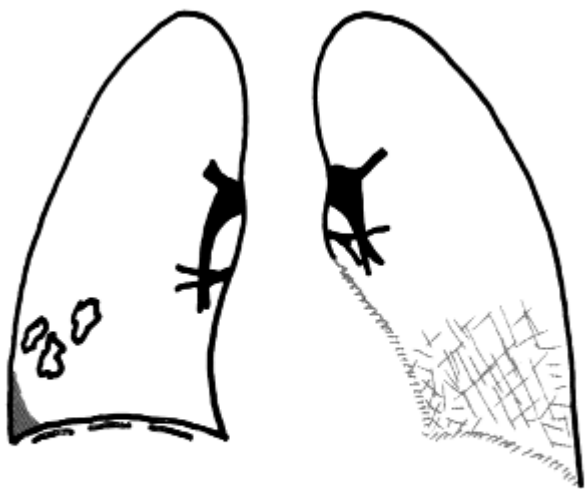- **Asbestose**

Asbest: Silikatfaser, die bei der Verarbeitung von Isoliermaterial, Textilien, Papier und Plastik benötigt wird, nach 20-40 Jahren Fibrose der Pleura und des Lungenparenchyms, nach Latenzzeit von mehreren Jahrzehnten Induktion eines BC oder Mesothelioms; die Lungenfibrose beginnt peribronchiolär und breitet sich später entlang dem perivasalen und septalen Bindegewebe aus, basal am stärksten und nach apikal abnehmend, im Gegensatz zur Silikose ist sie diffus und nicht knotig;

- **Röntgen:**

*Pleuraplaques*: häufig verkalkt, häufig parietale Pleura ventrolateral an der unteren Thoraxhälfte; *rezidivierender Pleuraerguß*, *Lungenfibrose* (basal betont), *Zottenherz* (Fibrosierung des dem Perikard anliegenden Pleurablattes), *unscharfe Zwerchfellkontur* (basale Pleuraschwarte, die in pleuranahe Lungenfibrose übergeht)

- andere anorganische Pneumokoniosen Talkumlunge (Kalk, Gummischmiermittel), Kaolinlunge (Aluminiumsilikat, Porzellan, Keramik), Anthrakose (Kohlenstaub, keine Röntgenbefunde, autoptisch schwarze Lunge), Siderose (Eisenoxid), Berryliose



- Pleuraplaques
- Pleuraerguß
- verkalkte Pleura diaphragmatica

- Lungenfibrose (Netzzeichnung)
- unscharfe Herz-Zwerchfell-Kontur

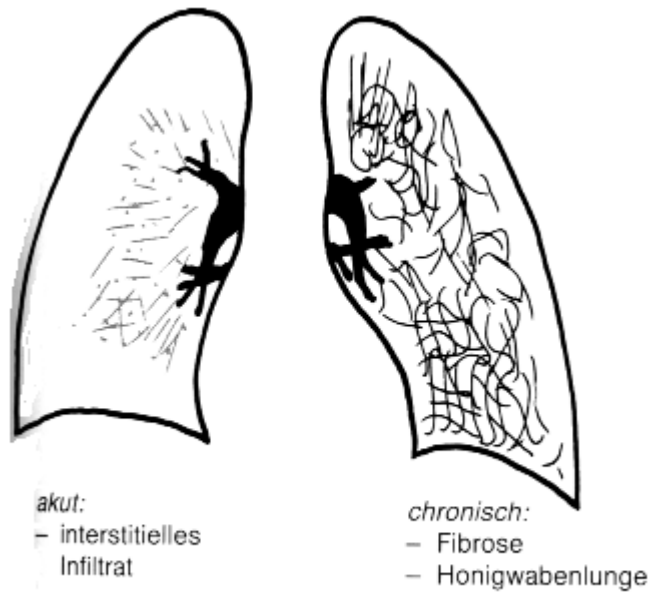
### Pneumokoniosen durch organische Stäube

pflanzlicher oder tierischer Herkunft, meist Beimischung von Pilzantigenen, die zu hyperallergischer Reaktion führen, beginnt mit exogen allergischer Alveolitis und Bronchioloalveolitis, später chronische, diffuse oder granulomatöse Lungenfibrose

*Farmerlunge* (feuchtes Heu, *Thermoactinomyces vulgaris*), *Vogelhalterlunge* (Vogelkot), *Klimaanlagenalveolitis* (kontaminierte Luftbefeuchter, Schimmelpilze)

### Röntgen:

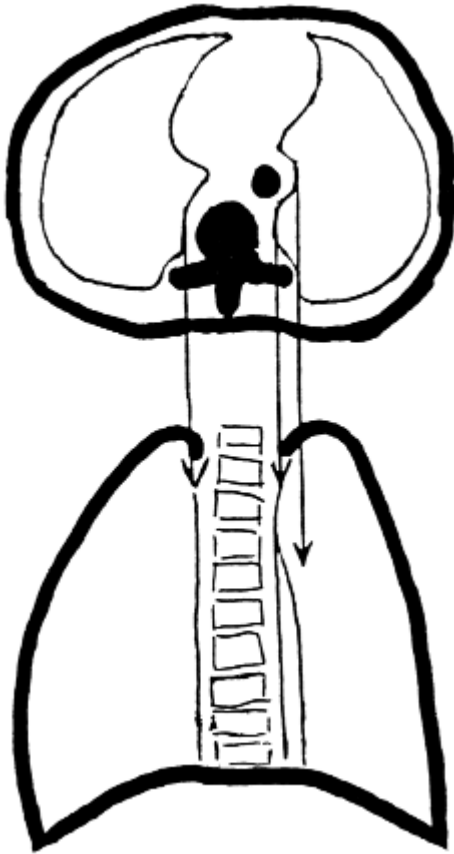
*akutes Stadium*: diffuses interstitielles Muster mit mikronodulären, retikulären Schatten und diffuser Transparenzminderung *chronisches Stadium*: nach jahrelanger wiederholter Exposition Honigwabenlunge und Narbenemphysem



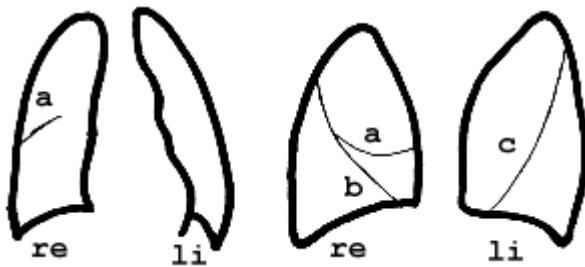
### 1.2.6 Pleura und Diaphragma

Die Pleura mit ihrem viszeralem und parietalem Blatt umgibt den Pleuraspalt, in dem physiologischerweise ein Druck von -8 bis -10 cm H<sub>2</sub>O herrscht. Im Pleuraspalt sorgt eine geringe Menge Flüssigkeit für die Verschieblichkeit der beiden Pleurablätter gegeneinander.

Die Pleura ist eine hauchdünne Schicht, sie wird in der Röntgenthoraxaufnahme nur sichtbar, wenn sie auf längere Strecke tangential getroffen wird, (wird sie plan durchstrahlt, ist sie nicht sichtbar). Die Pleura imponiert dann als scharfe, haarfeine Linie.



**Die Umschlagfalten der Pleura dorsal im Thorax an Wirbelkörper und Aorta descendens bilden die sog. "paravertebralen Begleitschatten"**



**p.a. Projektion      laterale Projektion**

**Normale Konfiguration der Lappenspalten :**

**a: Kleiner Lappenspalt rechts   b: Großer Lappenspalt rechts   c: Großer Lappenspalt links**

### **Erkrankungen der Pleura**

1. Pleuraerguß (s.d.)
2. Pneumothorax (s.d.)
3. Pleurale Narben und Schwielen, z.B.:
  - Postentzündlich
  - Silikotisch



4. Pleuramesotheliom
5. Verlagerung des paravertebralen Begleitschattens, z.B. bei:
  - Wirbelkörperfraktur mit Hämatom
  - Spondylodiszitis
  - Tumoren, z.B. Neurinomen

### DD des einseitigen Zwerchfellhochstandes

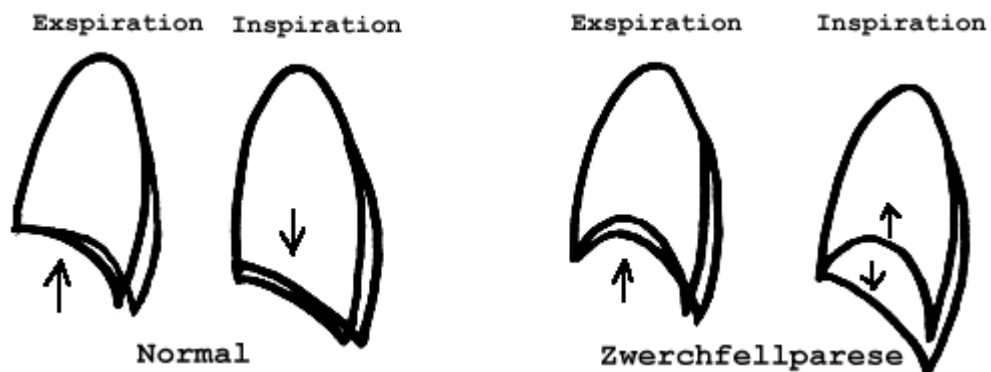
#### 1. Zwerchfellparese

Ursache:

- Schädigung des N.phrenicus, z.B. durch ein zentrales Bronchialcarcinom

Abklärung:

- Sog. "Waagebalkenphänomen" im Hitzeberg'schen Schnupfversuch (Abbildung)



#### 2. Großer subpulmonaler Erguß

#### 3. Infradiaphragmale Raumforderung

#### 4. Begleiterscheinung bei ausgedehnten Atelektasen

## 2. Röntgenuntersuchungen des Herzens

### 2.1 Untersuchungsverfahren

Zur Untersuchung des Herzens stehen folgende Möglichkeiten zur Verfügung:

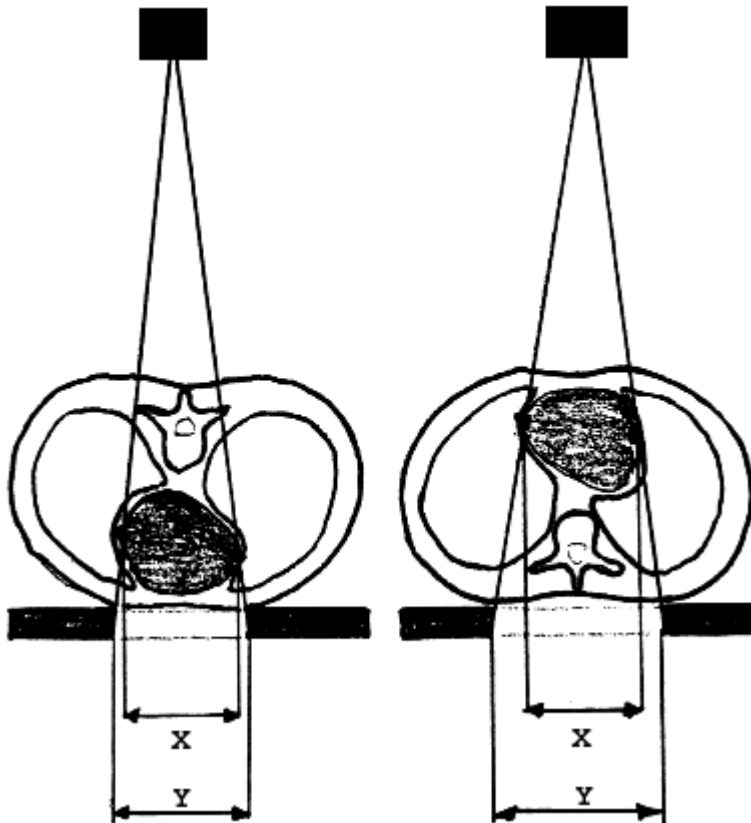
1. Röntgen-Thorax in 2 Ebenen
2. Echokardiographie
  - transthorakal
  - transösophageal
3. Angiographie (Koronarangiographie)
4. Computertomographie
5. Magnetresonanztomographie
6. Szintigraphie

Verfahren	Herzgröße	Kontur	Myokard	Perikard	Koronargefäße	Herzklappen
Röntgenthorax	+ / +++	++	-	- (Kalk)	-	- (Kalk)
Echokardiographie	+++	+++	++	(+)	-	+++
Szintigraphie	-	-	++ (funkt.)	-	-	-
Koronarographie	+	+	- (TIMI)	- (Kalk)	+++	- (Kalk)
Computertomographie	+++	+++	++	++	++	++
Kernspintomographie	+++	+++	+++	++	-	+++

#### Ad 1: Röntgen-Thorax in 2 Ebenen

Standarduntersuchungsbedingungen:

- Thorax-Übersichtsaufnahme in 2 zueinander senkrechten Ebenen
- tiefe Inspiration
- Strahlengang posterior-anterior & lateral (Film links anliegend)



### ***Vergrößerungseffekt durch den Zentralstrahl***

Zur Herzdiagnostik achtet man auf:

1. Situs
2. Herzgröße
3. Ventrikel, Vorhöfe
4. Große Gefäße
5. Lunge (Gefäßfülle?)
6. Kalzifikationen (Klappenkalk?)
7. Skelett (z.B. Rippenarrosionen bei Aortenisthmusstenose)

### Beurteilung des Perikards:

Das Perikard trägt in der Thorax-Übersichtsaufnahme zur Kontur des Herzens bei. Vergrößerungen der Herzsilhouette können daher nicht nur durch Vergrößerung der Herzhöhlen selbst, sondern auch durch einen Perikarderguß oder ein Hämoperikard hervorgerufen werden. (Unterscheidung mittels Echokardiographie, CT oder MRT.)

### **Ad 2: Echokardiographie**

Die transthorakale Echokardiographie des Herzens wird mit 3-5 MHz-Schallköpfen durchgeführt. Da die luftthaltige Lunge ein absolutes Schallhindernis darstellt, bedarf es eines sog. "Schallfensters":

- Parasternal
- Leber (Schallkopf subxyphoidal) --> Herzhöhlen
- Jugulargrube --> Darstellung von Mediastinum und A.pulm., Herz schlecht
- Transoesophageal --> wichtig u.a. zur Beurteilung der Herzklappen und linken Herzhohrs

Eine bedeutende Erweiterung der Diagnostik ist durch den Einsatz der Doppler- und farbcodierten Duplexsonographie gegeben. Mit der kontrastverstärkten Sonographie können Shunts und bedingt Perfusionsstörungen des Myokards beurteilt werden.

Vorteil der Echokardiographie ist die morphologische und funktionelle Beurteilung von:

1. Herzhöhlen
2. Myokard
3. Klappen

### **Ad 3: Angiographie**

Zu unterscheiden sind:

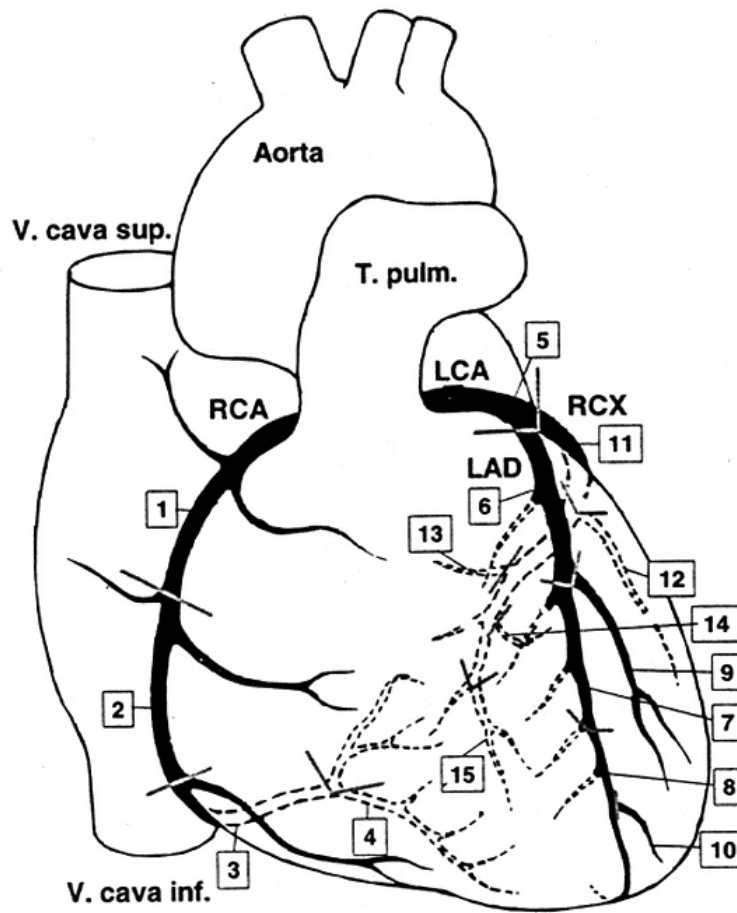
1. Koronarographie
2. Ventrikulographie

Die Angiographie erfolgt heute hauptsächlich selektiv als Koronarangiographie zur Darstellung der Herzkranzgefäße und von Koronarbypässen. Weiterhin ist sie die Basis der interventionellen Therapie (v.a. Stentangioplastie) von Verengungen der Herzkranzgefäße. Strukturelle Interventionen, z.B. Verschluss von Vorhofseptumdefekten oder Implantation von Herzklappen erfolgen mittlerweile ebenfalls kathetergestützt.

Als Ventrikulographie ermöglicht die Angiographie die Darstellung der Herzbinnenräume, ihrer Größe und Funktionsfähigkeit, den Nachweis und die Bestimmung evtl. Shuntvolumina. Diese Indikation ist jedoch mittlerweile nahezu komplett von der Echokardiographie und der Kernspintomographie abgelöst worden.

### **Ad 4: Computertomographie**

Die kardiale CT hat in den letzten Jahren einen festen Stellenwert in der kardialen Diagnostik erlangt. Durch die Möglichkeit der EKG Synchronisation und der schnellen Bildgebung ermöglicht sie als einzige Methode die nicht-invasive Darstellung der Herzkranzgefäße. Damit wird sie nun zur Risikostratifizierung bei Patienten mit mittlerem kardio-vaskulärem Risiko eingesetzt. Mit der Möglichkeit der 3D-Darstellung ist sie außerdem der Goldstandard zu Darstellung von Koronaranomalien.



### Nomenklatur der Koronarsegmente gemäß American Heart Association (AHA, 1975)

Weitere Indikationen sind die Beurteilung

- des Myokards (Vitalität & Perfusion)
- Quantifizierung von Koronarkalk
- Darstellung komplexer Herzviten.

Auch eine funktionelle Beurteilung von Herzklappen und Ventrikelfunktion ist möglich, wird jedoch in der Regel mittels Echokardiographie vorgenommen.

### Ad 5: Magnetresonanztomographie

Die MRT hat sich mittlerweile als Routine-Verfahren zur Herzdiagnostik etabliert. Sie bietet die beste funktionelle Darstellung. Aufgrund der volumetrischen Datenakquisition ist sie besser reproduzierbar als die Echokardiographie und ist auch bei „schwierigen“ Untersuchungsbedingungen aussagekräftig. Die Diagnostik der Koronarien ist nur bedingt möglich und aufwändig.

Die MRT ist heute ein (Gold-)Standard zur Beurteilung der:

1. **Myokardvitalität**
2. Myokardperfusion
3. Ventrikelfunktion
4. Klappenfunktion
5. Shuntvitien
6. komplexer (kindlicher) Herzfehler

Die Myokardperfusion kann in Ruhe als auch Belastung (Adenosin, Dobutamin) untersucht werden, um die funktionelle Flußreserve zu bestimmen.

Eine seltene, jedoch klinisch relevante Indikation von kardialer MRT oder CT ist die Darstellung von Herztumoren.

#### Primäre Herztumoren:

1. Vorhofmyxome (klinisch und radiologisch wie Mitralstenose)
2. Maligne Tumoren, z.B. Rhabdomyosarkome

#### Sekundäre Tumoren im Bereich des Herzens:

1. Metastasen (z.B. Maligne Melanome)
2. Per continuitatem einwachsende Bronchial-Carcinome

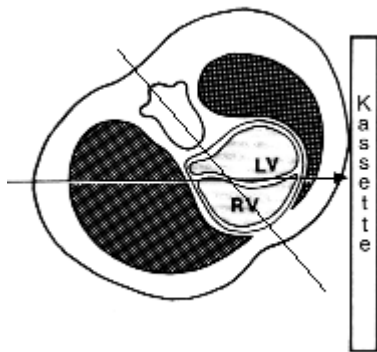
### **Ad 6: Szintigraphie**

Die Szintigraphie in Form der EKG synchronisierten SPECT des Herzens wird eingesetzt zur Beurteilung der Myokardperfusion und der Myocardvitalität ( $^{201}\text{Tl}$ -Chlorid;  $^{99\text{m}}\text{Tc}$ -Sestamibi). Interessant ist v.a. die Möglichkeit unter Ruhe als auch Belastung zu untersuchen. Die Bestimmung der Schlagvolumina ist möglich.

## 2.2 Radiologische Symptome der Herzerkrankungen

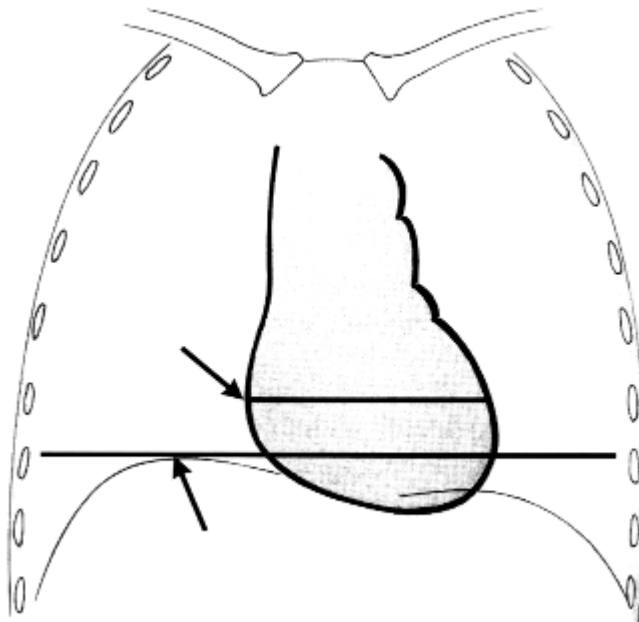
### 2.2.1 Grundlagen

#### HERZLAGE UND HERZGRÖÖE



#### **Herzachse**

Die Achse des Herzens bildet mit der Mediansagittalebene einen Winkel von etwa 45 Grad



#### **Herzgröße**

Die (grobe) Bestimmung der Herzgröße erfolgt in der Röntgenaufnahme anhand des "CT-Quotienten" (= Cardio-Thorakaler-Quotient), Normalwert im Stand: bis 0,5 (bei Kindern bis 0,6). Im Liegen kann das Herz breiter abgebildet sein.

## **DIE EINZELNEN HERZHÖHLEN**

### **Der rechte Ventrikel**

Der rechte Ventrikel liegt am weitesten ventral, und ist daher am besten auf der seitlichen Aufnahme zu beurteilen. Er bildet die sog. retrosternale Kontaktfläche.

Bei normaler Größe des rechten Ventrikels ist dieser im p.a.-Strahlengang nicht randbildend. Bei einer rechtsventrikulären Herzvergrößerung kann es jedoch zu einer Rotation des Herzens nach links um die eigene Achse mit einer Anhebung der Herzspitze kommen. Hierbei kann der rechte Ventrikel links (!) randbildend werden. Außerdem kommt es zu einer Abflachung des Septumwinkels.

### **Der rechte Vorhof**

Der rechte Vorhof bildet in der p.a.-Aufnahme den rechten Rand der Herzsilhouette. Dennoch ist er der in den konventionellen Aufnahmen am schwierigsten zu beurteilende Anteil des Herzens. Erst seine exzessive Vergrößerung führt zu einer sichtbaren Vergrößerung der Herzsilhouette.

### **Der linke Vorhof**

Der linke Vorhof hat einen Tiefendurchmesser von etwa 25-40 mm. In der p.a.-Übersichtsaufnahme ist nur das Herzohr im Bereich der Herztaille zu sehen. Indirekte Zeichen einer linksatrialen Vergrößerung sind ein "Kernschatten" (evtl. rechts randbildend) und eine Aufspreizung der Carina.

Der linke Vorhof ist der am weitesten dorsal gelegene Anteil des Herzens, und daher auf der Seitenaufnahme am besten zu beurteilen.

Um eine bessere Abgrenzung des linken Vorhofs und damit eine bessere Größenbeurteilung zu ermöglichen, läßt man den Patienten unter Durchleuchtung etwas Kontrastmittel (meist Bariumsulfat) schlucken.

### **Der linke Ventrikel**

Der linke Ventrikel bildet bei normal großen Herzen den linken Rand der Herzsilhouette im p.a.-Bild und den dorsalen unteren Rand im Seitbild.

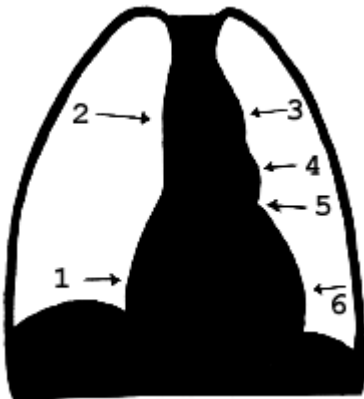
Seine Vergrößerung zeigt sich daher im p.a.-Bild in einer Verstärkung der Herztaille. Seine Beurteilung erfolgt anhand des sog. "Cava-Dreiecks" ("Hoffman-Rigler-Zeichen"): die hintere Kontur des linken Ventrikels darf die hintere Kontur der V. cava inferior 2 cm oberhalb der Schnittstelle der beiden Konturen nur um maximal 1,8 cm überschreiten. Natürlich ist dieses Zeichen nicht als absolut anzusehen, insbesondere bei Thoraxdeformitäten (z.B. Trichterbrust) büßt es an Verlässlichkeit ein.



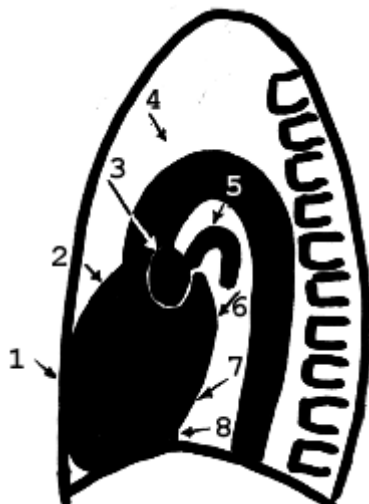## DIE GROSSEN INTRATHORAKALEN GEFÄSSE

**Die Aorta** "entspringt mitten aus dem Herzen". Sie verläuft dann im p.a.-Bild an der rechten Seite des Mediastinums, nach rechts nur noch vom Cava-Schatten überlagert, dann im Bogen nach links und bildet dort den 1. Bogen der linken Herzsilhouette. Die Aorta descendens verläuft im Mediastinum entlang der Wirbelsäule nach kaudal. Der **Pulmonalishauptstamm** bildet das Pulmonalissegment. Die **rechte Pulmonalarterie** wird im Seitbild als großes Oval getroffen. Die **Aorta und die linke Pulmonalarterie** bilden 2 "Spazierstöcke" im Seitbild.

Die Herzkontur in p.a.-Bild und Seitbild wird normalerweise von folgenden Strukturen gebildet:



1. rechter Vorhof
2. V. cava superior
3. Aortenbogen
4. Pulmonalissegment
5. linkes Herzohr
6. linker Ventrikel

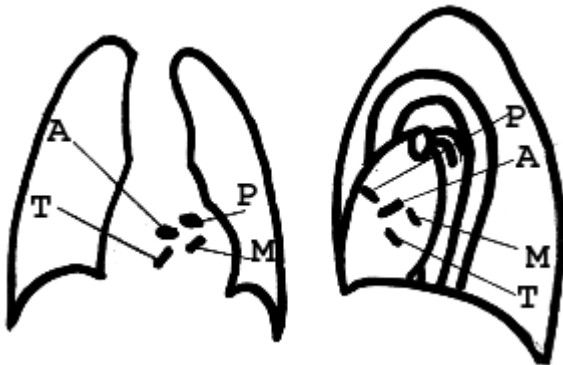


1. rechter Ventrikel
2. pulmonale Ausflußbahn
3. rechte A. pulmonalis
4. Aorta
5. linke A. pulmonalis
6. linker Vorhof
7. linker Ventrikel
8. V. cava inferior

## DIE HERZKLAPPEN

Die Lage der Herzklappen in der p.a.- und der seitlichen Übersichtsaufnahme zeigt die folgende Abbildung:

*A: Aortenklappe P: Pulmonalklappe M: Mitralklappe T: Trikuspidalklappe*



*Merke:*

Am gesunden Herzen sind die Klappen röntgenologisch **nicht** zu sehen. In der Übersichtsaufnahme abgrenzbar wird eine Klappe nur bei einer Verkalkung (Merke: Nachweis von Kalk im Bereich einer Herzklappe beweist immer einer Vitium, es gibt - auch im hohen Alter - keine gesunde Klappe mit röntgenologisch sichtbarem Klappenkalk!). Dabei zeigt der Kalk in der Regel eine Klappenstenose an. Neben der eigentlichen Klappenverkalkung gibt es Verkalkungen des Klappenrings (i.d.R. ohne klinische Relevanz).

## MERKSÄTZE ZUR GEDÄCHTNISSTÜTZE:

1. Der rechte Ventrikel liegt am weitesten ventral.
2. Der rechte Ventrikel wird meist nicht rechts randbildend.
3. Der linke Vorhof liegt am weitesten dorsal.
4. Die Aorta entspringt mitten aus dem Herzen.
5. Die rechte Pulmonalarterie liegt auf dem Dach des linken Vorhofs.
6. Die linke Oberlappenvene bildet die vordere Begrenzung des Pulmonalisovals.
7. "Spazierstöcke" im Seitbild: Aorta und linke A. pulmonalis
8. Die Pulmonalklappe ist die am weitesten kranial gelegene Herzklappe.

## **2.2.2 Herzvergrößerung**

Eines der wichtigsten Kriterien zur Beurteilung der Pathologie des Herzens ist die Größe. Man unterscheidet die globale Herzvergrößerung von der Vergrößerung einzelner Herzhöhlen.

### **GLOBALE HERZVERGRÖSSERUNG**

Konventionell radiologisch ist in der Thorax-Aufnahme lediglich die Herzkontur, nicht aber die Myokarddicke zu beurteilen. In diesem Zusammenhang ist folgendes wichtig:

- Volumenbelastung => Dilatation der Herzhöhle
- Druckbelastung: => Konzentrische Hypertrophie des Herzmuskels.

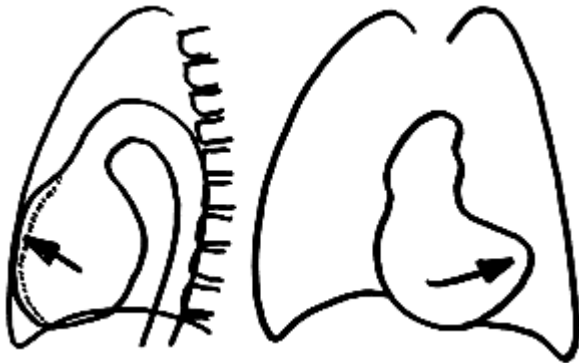
Dies bedeutet, daß z.B. eine schwere Aortenstenose im Röntgenbild keine Änderung der Herzkontur hervorruft (im Gegensatz zu einer Aorteninsuffizienz, die bereits früh zu einer röntgenologisch sichtbaren Linksherzvergrößerung führt).

In der Thorax-Übersichtsaufnahme zeigt sich die globale Herzvergrößerung in einer Vergrößerung des cardiothorakalen- (CT-) Quotienten über 0,5.

### **Ursachen der globalen Herzvergrößerung**

1. Perikarderguß (boxbeutelartige Vergrößerung der Herzsilhouette)
2. Ischämische Kardiomyopathie (ICM) bei KHK
3. Multivalvuläres Vitium
4. Ebstein-Anomalie
5. Dilatative Kardiomyopathie
6. Myokarditis

### RECHTS-VENTRIKULÄRE HERZVERGRÖSSERUNG



#### Vergrößerung des rechten Ventrikels in der Röntgen-Thoraxaufnahme:

- Rotation des Herzens mit angehobener Herzspitze (p.a.)
- Bei starker Vergrößerung wird der rechte Ventrikel links (!) randbildend.
- Vergrößerte retrosternale Kontaktfläche (seitlich)

#### Ursachen der rechtsventrikulären Vergrößerung:

##### A. Volumenbelastung des rechten Ventrikels

1. Pulmonalklappen-Insuffizienz
2. Links-Rechts-Shunt
  - Vorhofseptumdefekte (ASD)
  - Ventrikelseptumdefekte (VSD)
  - Offener Ductus arteriosus Botalli (PDA)

##### B. Druckbelastung des rechten Ventrikels


1. Pulmonalklappen-Stenose
2. Idiopathische pulmonal-arterielle Hypertonie (z.B: Menocil-Lunge)
3. Widerstandsbelastung durch eine primäre Lungenerkrankung (def.gemäß "Cor pulmonale")
  - Silikose
  - Sarkoidose
  - Hamman-Rich-Syndrom (siehe auch DD der interstitiellen Lungenerkrankungen)
  - Chronische Emphysebronchitis
4. Sekundäre Widerstandsbelastung bei Mitralklappen-Stenose

Die Rechtsherzbelastung tritt bei einer Erhöhung des pulmonal-arteriellen Druckes auf (Normalwerte: 5/15-20 mm Hg diast./syst.). Pulmonalarterielle Werte über 25 mm Hg sind sicher pathologisch. Bei schwerer chronischer Druckerhöhung können pulmonalarterielle Werte von 80-90 mm Hg auftreten.

Hinweise auf eine pulmonalarterielle Hypertonie liefert der Durchmesser der Pulmonalarterien auf dem konventionellen Röntgenbild oder in der CT.

Pulmonalarterie rechts	Thorax p.a.	Querdurchmesser an Kreuzung mit Hauptbronchus	16mm(m); 15mm(w)
Pulmonalishauptstamm	CT	Durchmesser	≤30mm; ≤Aortendurchmesser

### RECHTSATRIALE HERZVERGRÖSSERUNG



#### Vergrößerung des rechten Vorhofs in der Röntgen-Thoraxaufnahme:

Im Röntgenbild ist die Vergrößerung des rechten Ventrikels nur zu erkennen, wenn sie sehr massiv ist. Zudem ist anzumerken, dass sie selten isoliert auftritt.

Zeichen der rechtsatrialen Herzvergrößerung können sein:

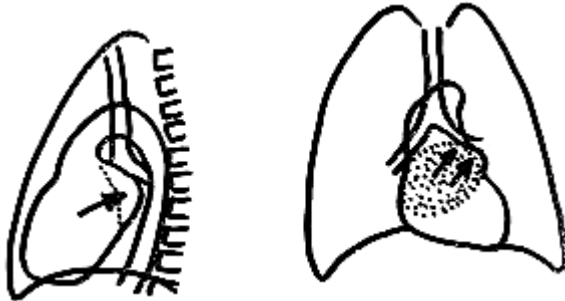
1. Abstand rechter Herzrand - Mediansagittallinie maximal ein Drittel des rechten Hemithorax
2. Ausfüllen des Retrosternalraumes

#### Ursachen der rechtsatrialen Vergrößerung:

1. **Trikuspidalklappen-Fehler**
  - Trikuspidalklappen-Stenose
  - Trikuspidalklappen-Insuffizienz
  - Relative (sekundäre) Trikuspidalklappen-Insuffizienz bei Dilatation des rechten Ventrikels
  - Selten Befall der Trikuspidalklappe i.R. einer Endokarditis
2. **Ebstein-Anomalie** (Verlagerung von Anteilen der Trikuspidalklappe in unterschiedlichen Ausprägungen in den kleinen rechten Ventrikel, funktionell entsteht somit fast nur 1 Höhle)
3. **Vorhofseptumdefekt**

### LINKSATRIALE HERZVERGRÖSSERUNG

**Beachte:** Vorhöfe reagieren auf eine Druck- oder Volumenbelastung nicht differenziert mit Dilatation oder Hypertrophie, sondern uniform mit einer Dilatation.



#### Vergrößerung des linken Vorhofs in der Röntgen-Thoraxaufnahme:

1. Prominenz des linken Herzohres
2. Dichter linker Vorhofschatten, Doppelkontur am rechten Herzrand (Kernschatten)
3. Angehobener linker Hauptbronchus mit Aufspreizung der Trachealbifurkation

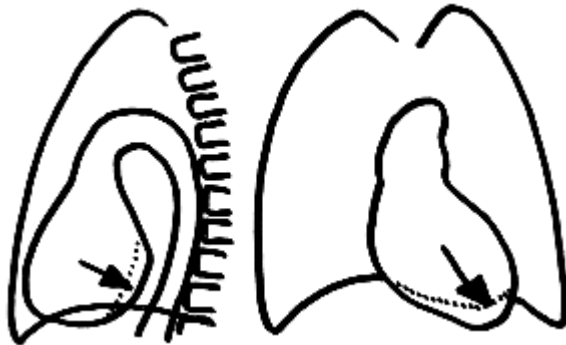
*Verlagerung des Oesophagus nach dorsal (Breischluck!)*

#### Ursachen der linksatrialen Vergrößerung:

1. Mitralfehler:
  - Mitralklappen-Stenose
  - Mitralklappen-Insuffizienz (i.U. zur Stenose zus. Vergrößerung d. li Ventrikels!)
  - Relative Mitralf Insuffizienz:
    - Aortenfehler mit li-ventr. Vergrößerung
    - Herzinsuffizienz
  - Mitralklappen-Befall bei bakt. oder rheum. Endokarditis
2. Vorhof-Tumor (insbes. das Vorhofmyxom: Klinik, Auskultation und konventionell-radiol. Befund wie bei einem Mitralfvitium!)
3. Links-Rechts-Shunts
  - Septumdefekte
    - Vorhofseptumdefekt
    - Ventrikelseptumdefekt
  - Offener Ductus arteriosus Botalli

Die Diagnose der Ursache einer Vergrößerung des linken Vorhofs ist häufig durch die begleitende Vergrößerung anderer Herzhöhlen einzugrenzen: z.B.

- Zusätzliche rechtsventrikuläre Herzvergrößerung bei Mitralfehlern mit pulmonal-venösem Rückstau
- Zusätzliche linksventrikuläre Herzvergrößerung bei der Mitralfinsuffizienz.

**LINKSVENTRIKULÄRE HERZVERGRÖSSERUNG****Vergrößerung des linken Ventrikels in der Röntgen-Thoraxaufnahme:**

1. Vergrößerung der Herzspitze nach unten links
2. Betonung der Herztaile
3. Positives "Hoffman-Rigler-Zeichen": die Kontur des linken Ventrikels überragt die hintere Kontur der V. cava inferior 2 cm oberhalb ihrer Schnittstelle um mehr als 1,8 cm nach dorsal

**Ursachen der linksventrikulären Vergrößerung:**

1. Aortenklappen-Insuffizienz
2. Mitralklappen-Insuffizienz
3. Dilatative Kardiomyopathie
4. Rechts-Links-Shunt (nach Shunt-Umkehr bei Entwicklung einer pulm.-art. Hypertonie aufgrund eines lange bestehenden vermehrten Lungen-Blutflusses, "Eisenmenger-Reaktion")
5. Herzinsuffizienz
6. Bei Dekompensation einer konzentrischen Hypertrophie
  - Aortenstenose
  - Hypertrophe Kardiomyopathie (meist globale Herzvergrößerung bei Dekompensation)

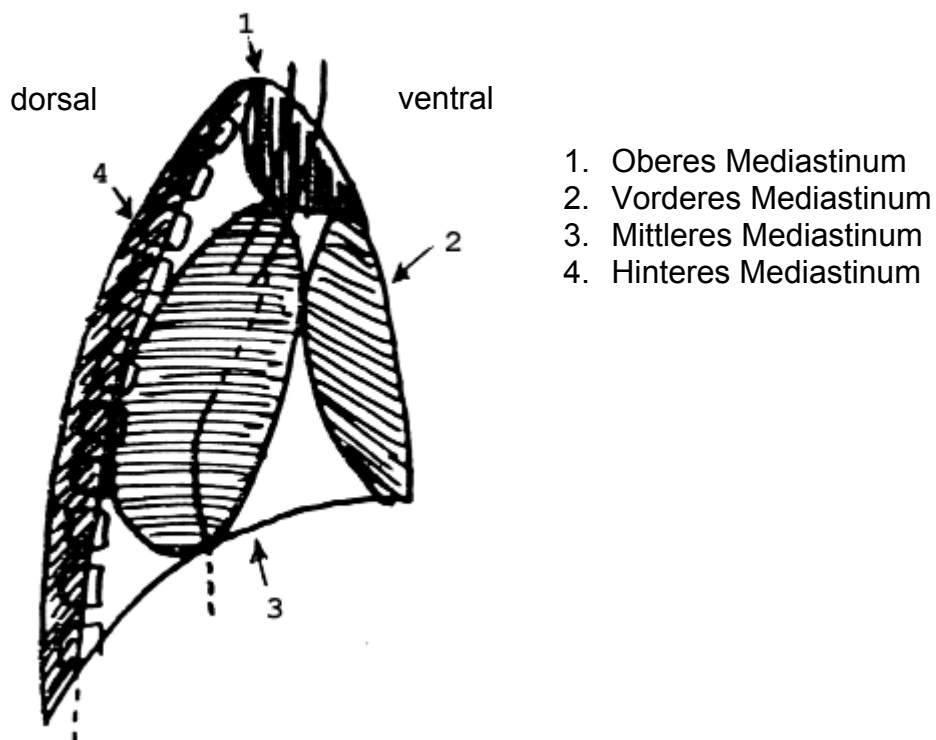
## 3. Röntgenuntersuchungen des Mediastinums

### 3.1 Grundlagen

#### Anatomie

Das Mediastinum ("steht in der Mitte") erstreckt sich von der Rückseite des Brustbeins bis zur Vorderfläche der Brustwirbelkörper. Nach lateral wird das Mediastinum beiderseits durch Anteile der Pleura parietalis ("Pleura mediastinalis") begrenzt. Die kaudale Begrenzung ist das Zwerchfell, hier bleibt jedoch über physiologische Zwerchfellücken eine Verbindung zum Retroperitoneum (wichtig für die Ausbreitung von Entzündungen, z.B. Ausbreitungswege der Pankreatitis). Nach kranial besteht eine kontinuierliche Verbindung zum Eingeweideraum des Halses zwischen mittlerem und tiefem Blatt der Halsfaszie. Die wichtigsten mediastinalen Organe und Strukturen sind: Herz, Oesophagus, die großen herznahen Gefäße, Thymus, Leitungsbahnen.

Das Mediastinum wird unterteilt in oberes, hinteres, mittleres und vorderes Mediastinum. Häufig werden vorderes und oberes Mediastinum als "vorderes" Mediastinum zusammengefaßt.

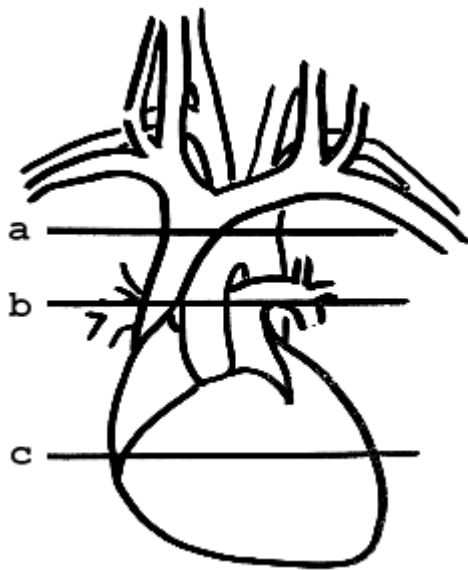


Als Screening-Untersuchung gibt die Röntgen-Thoraxaufnahme in zwei Ebenen Informationen über das Mediastinum.

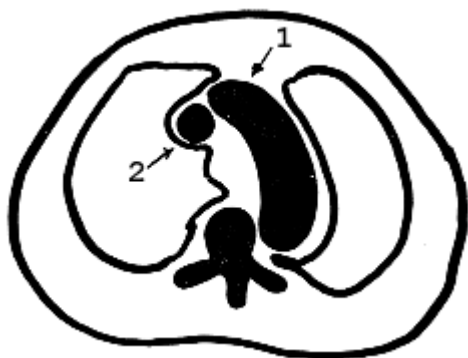
Goldener Standard zur Beurteilung des Mediastinums ist jedoch **die kontrastangehobene Computertomographie!**



**Charakteristische Gefäßschnitte des Mediastinums in der CT**

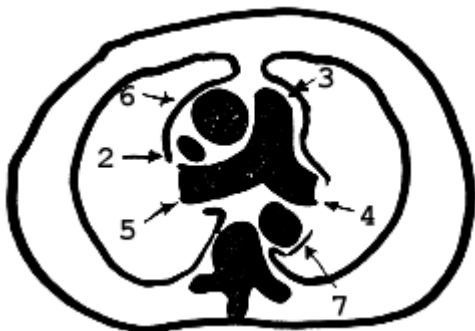


**"Zweigefäßschnitt" (a)**



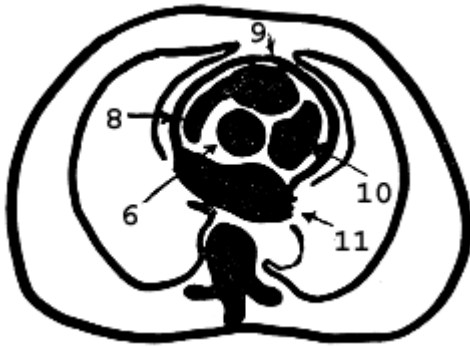
- 1. *Arcus aortae*
- 2. *V. cava superior*

**"Dreigefäßschnitt" (b)**



- 3. *Truncus pulmonalis*
- 4. *A. pulmonalis sinistra*
- 5. *A. pulmonalis dextra*
- 6. *Aorta ascendens*
- 7. *Aorta descendens*

**"Vierkammerschnitt" (c)**



8. Rechter Vorhof  
 9. Rechter Ventrikel  
 10. Linker Ventrikel  
 11. Linker Vorhof

### 3.2 Radiologie der Erkrankungen des Mediastinums

Insgesamt lassen sich in der Röntgen-Übersicht des Thorax vier verschiedene Typen von Mediastinalveränderungen finden:

- Strukturverdichtung
- Aufhellung
- Verlagerung
- Verbreiterung

DD der mediastinalen Verdichtungen	DD der mediastinalen Aufhellungen
<ul style="list-style-type: none"> <li>• Verkalkungen</li> <li>• Schwielen</li> <li>• Fremdkörper</li> <li>• Kontrastmittel-Depots</li> </ul>	<ul style="list-style-type: none"> <li>• Mediastinalhernie</li> <li>• Pneumomediastinum (Mediastinalemphysem)</li> <li>• eingeschmolzener Abszeß (Höhlenbildung)</li> </ul>

#### DD der MEDIASTINALVERLAGERUNG:

##### A) Zug

- Ausgedehnte Atelektase
- Hypoplastische Lunge
- Ausgeprägte einseitige pulmonale oder pleurale Narbenbildung
- Z.n. Pneumektomie

## B) Druck

### - *Statisch* -

1. Ausgedehnter einseitiger Pleuraerguß
2. Großer, raumfordernder Prozeß /Tumor
3. Enterothorax bei Zwerchfellruptur
4. Spannungspneumothorax
5. Pneumoperikard, Pneumomediastinum
6. Hernierung des Herzens aus dem Herzbeutel nach traumatischer Perikardruptur (sehr selten, nur bei sehr schwerem Trauma)

### - *Dynamisch* -

1. Bronchuseinengung mit Mediastinalwandern (Tumor, Fremdkörper)
2. Pneumothorax mit Mediastinalwandern

### **DD der MEDIASTINALVERBREITERUNG:**

1. Mediastinitis
2. Pneumomediastinum
3. Mediastinalhernie
4. Mediastinale Blutung
5. Mediastinale Raumforderungen

### **DD der MEDIASTINALEN RAUMFORDERUNGEN:**

#### **Vorderes Mediastinum ( Eselsbrücke: 4"T"):**

- Oben:
  - (T-Zell) Lymphome
  - **Thyreoidea**
  - **Thymus**
- Etwas tiefer:
  - **Teratom**
- Vor dem Herzen:
  - **Perikardzysten**
  - **Pleurazysten**

#### **Mittleres Mediastinum:**

- Bronchogene Zysten
- BC/Metastasen (prae-, paratracheal)
- Lymphoretikuläre Systemerkrankungen

#### **Hinteres Mediastinum:**

- Neurogene Tumoren

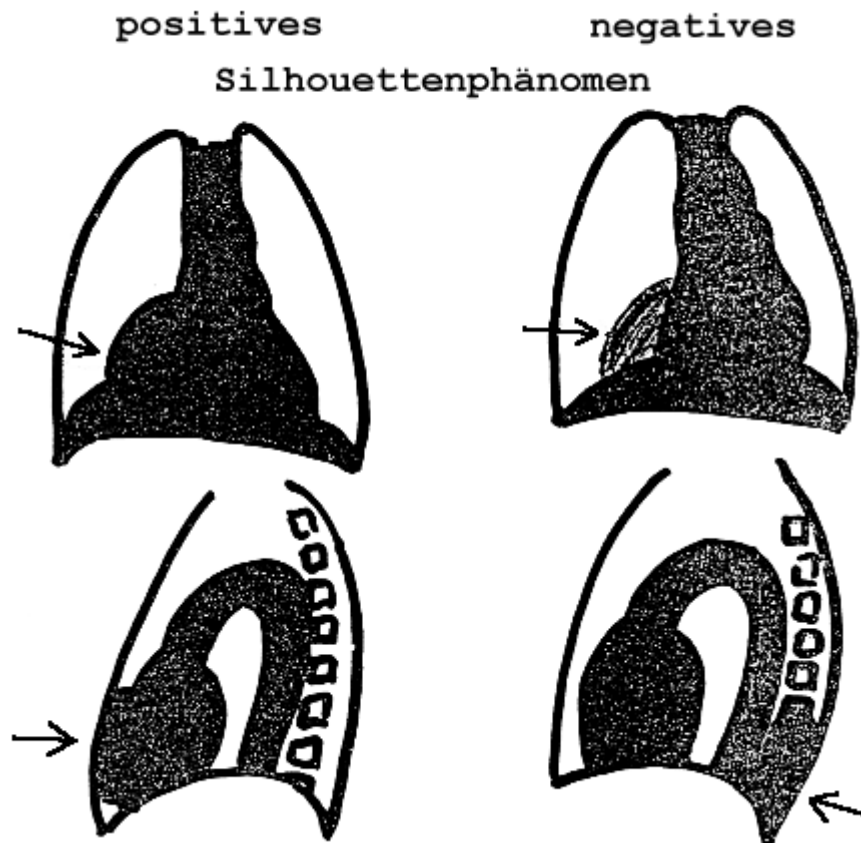
**Anmerkung:**

Zur Beurteilung der Lage (ventral oder dorsal) einer mediastinalen Raumforderung in der p.a.-Übersichtsaufnahme kann das Verhältnis zu benachbarten Strukturen entscheidende Hilfen geben:

Man unterscheidet:

**"SILHOUETTENPHÄNOMEN"** - Lassen sich Strukturen annähernd gleicher Röntgendichte in der Übersichtsaufnahme nicht voneinander trennen, bilden sie also eine durchgehende Kontur, liegen sie meist in der *gleichen* Ebene.

**"KULISSENPHÄNOMEN"** - Lassen sich Strukturen annähernd gleicher Röntgendichte in der Übersichtsaufnahme gut voneinander trennen, liegen sie meist *nicht in der gleichen* Ebene.



**a: Positives Silhouettenphänomen bei benachbarten Strukturen****b: Negatives Silhouettenphänomen bei Strukturen, die in verschiedenen Ebenen liegen****EINIGE BEISPIELE FÜR ERKRANKUNGEN DES MEDIASTINUMS**Lipomatose des MediastinumsIntrathorakale Struma

- Struma intrathoracalis vera: Gefäßversorgung rein mediastinal
- Differenzierung von Lymphomen: intensive KM-Anreicherung der Struma, geringe Anreicherung der Lymphome

Gastrointestinaltrakt

- Divertikel, insbes. Zenker-Divertikel
- Megaoesophagus
- Achalasie
- Gastrooesophageale Hernie

Abszeß

- Luft-Flüssigkeitsspiegel in einer homogenen Verschattung: Fieber? ja => Abszeß ;  
nein => Gastrointestinaltrakt

Vaskuläre Prozesse

## Aortenaneurysma:

- *Einteilung nach Entstehung*: Aneurysma verum, - falsum, - dissecans
- *Einteilung nach Ausdehnung*: de Bakey I - III (siehe auch Kapitel Angiographie)

Anomalien / Normvarianten der großen Gefäße:

- Doppelte V. cava superior (persistierende V. cava superior sinistra)
- Rechts descendierende Aorta
- Arcus aortae circumflexus duplex
- Arteria lusoria (Abgang der A.subclavia dextra als letztes Gefäß links aus dem Aortenbogen)

### Neoplasien

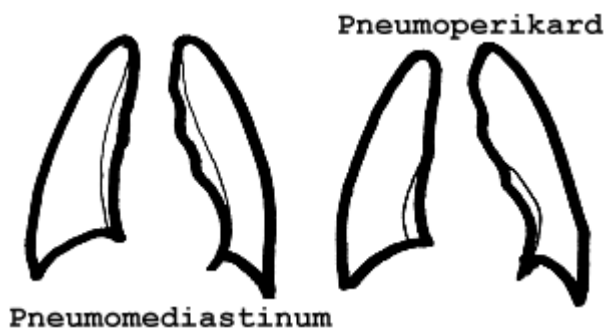
- M. Hodgkin, Non-Hodgkin-Lymphome
- Burkitt-Lymphom
- BC
- Lymphnotenmetastasen

### Pneumomediastinum (Mediastinalabszeß)

- Trachealabriß oder Bronchusabriß (nur bei schwerem Trauma, schweres Krankheitsbild!)
- Geplatzte Emphyseblase
  - bei Verbindung zum Pleuraraum => Pneumothorax
  - bei gedeckter Perforation ins Parenchym => Luft entlang der Gefäßbündel => Pneumomediastinum)

### Pneumoperikard

- direktes Trauma
- iatrogen (Drainage)
- Perforation ohne Trauma (z.B. Oesophagus- oder Bronchial-Ca mit Einbruch ins Perikard)



## **HILÄRE RAUMFORDERUNGEN**

### **DD der unilateralen hilären Raumforderung**

#### **1. Neoplasma:**

- Bronchialcarcinom (BC)
- Metastase (Lymphknotenmetastase)
- Lymphom
- Hamartochondrome

#### **2. Entzündung:**

- Tbc (bipolarer Primärkomplex)
- Pilz-Infektion
- Virusinfektion
- Infektiöse Mononukleose
- Lungenabszeß
- Sarkoidose

#### **3. Vaskulär:**

- Einseitige Pulmonalarterienektasie
- Paradox bei einseitiger Pulmonalarterienagenese (sehr selten)
- Pulmonalarterienaneurysma

### **DD der hilären Raumforderung**

#### **1. Neoplasma:**

- Lymphoretikuläre Systemerkrankungen
- Bds. Metastasen (z.B. Bronchialcarcinom, Seminom)
- Zentrales BC mit kontralateraler Metastase

#### **2. Entzündung:**


- M. Boeck (evtl. eierschalenförmige Verkalkung)
- Silikose (evtl. eierschalenförmige Verkalkung)

#### **3. Vaskulär:**

- i.R. einer schweren pulmonalen Hypertonie (z.B. Menocil-Lunge)

**"Schornsteinförmige Verbreiterung"**

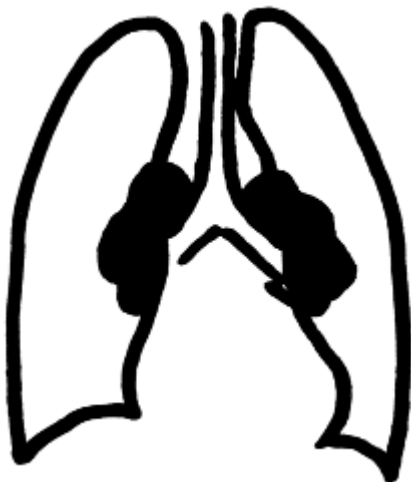
z.B. - M. Hodgkin und Non-Hodgkin-Lymphome



**Mediastinale Raumforderung**

**"Bihiläre Lymphadenopathie"**

z.B. M. Boeck, BC + Metastase, Metastasen bds. hilär



**hiläre Raumforderung**



## 4. Röntgenuntersuchungen des Abdomens

### 4.1 Untersuchungsverfahren

Zur radiologischen Untersuchung des Abdomens stehen folgende Verfahren zur Verfügung:

1. Sonographie
2. Röntgen-Abdomen-Übersichtsaufnahmen
  - Im Stand
  - In Rückenlage
  - In Linksseitenlage
3. Computertomographie (Basismethode der Notfalldiagnostik)
4. Kernspintomographie (im Notfall nahezu bedeutungslos)

Eine Wertung der einzelnen Verfahren für die verschiedenen Fragestellungen zeigt die folgende Tabelle (+++ = besonders wichtig, - = nicht wichtig):

Verfahren	freie Luft	Luft-Flüssigkeits-Spiegel	freie Flüssigkeit	Darmwandverdickung	Kalk
Röntgen-Abdomen	++	+++	-	++	+++
Sonographie	(+)	+/-	+++	+++	+++
Computertomographie	+++	+++	+++	+++	+++
Kernspintomographie	-	++	+++	+++	(+)

Die Abdomen-Diagnostik sollte eine Kombination zunächst aus Röntgen-Übersicht und Sonographie sein, bei V.a. Ileus ggf. zusätzliche Kontrastmittel-Untersuchungen (Magen-Darm-Passage "MDP", Kolon-Kontrast-Einlauf "KKE"). Cave: Bei V.a. Darmwandinfarkt kein KKE, da hiermit die weitere Diagnostik in der Computertomographie eingeschränkt wird (das KM für den KKE ist zu dicht und führt zu Artefakten, die die Unterscheidung KM-Anreicherung in der Darmwand ja/nein unmöglich machen). Bei V.a. Perforation darf kein bariumhaltiges Kontrastmittel eingesetzt werden.

In der Abdomen-Übersicht ist zu achten auf:

#### Verkalkungen

- Nieren und ableitende Harnwege (Urolithiasis)
- Gallenblasensteine
- Pankreasverkalkungen
- Gefäßverkalkungen (insbes. Aorta, Aa. iliacae, A. lienalis)
- Mesenterial-Lymphknoten-Verkalkungen

### **Fremdkörper**

Typisch sind entweder verschluckte Fremdkörper oder rektal/urethral eingeführte Gegenstände. Bei Kindern stehen akzidentell verschluckte Gegenstände (z.B. Münzen, Sicherheitsnadel) im Vordergrund, während bei Erwachsenen häufig eine psychische Erkrankung im Vordergrund steht. Daneben ist das „Bodypacking“ zum Drogenschmuggel eine relevante Quelle von rektal eingeführten Fremdkörpern (CAVE: hier kein KKE!, ggf. Niedrigsosis-CT fall Abdomenübersicht unklar bleibt).

### **Abnorme Luftansammlungen**

- intraluminal (Magen-Darm-Trakt)
- in der Darmwand
- in der Gallenwegen (Aerobilie)
- in der Pfortader
- freie intraabdomielle Luft
- freie Luft retroperitoneal

### **Abnorme Flüssigkeitsansammlungen**

- intraluminal
- extralumina

### **Organveränderungen:**

- Leber
- Milz
- Pankreas
- Gastrointestinaltrakt

### **Zeichen der freien intraabdomiellen Luft:**

- Luftsichel unter dem Zwerchfell zwischen Zwerchfell und Leber (Cave: DD Chilaiditi - Interposition von Kolon zwischen Leber und Zwerchfell).
- Linksseitig ist freie Luft dadurch vom luftgefüllten Magen sicher zu unterscheiden, daß sie bis an den lateralen Rand des Zwerchfells reicht.

### **Ursachen für freie intraabdominelle Luft:**

- am häufigsten: Magenperforation
- seltener: Dünndarm
- Colon transversum, Sigmaperforation
- Bei Sigma- und Duodenalperforationen kann die freie Luft retroperitoneal liegen

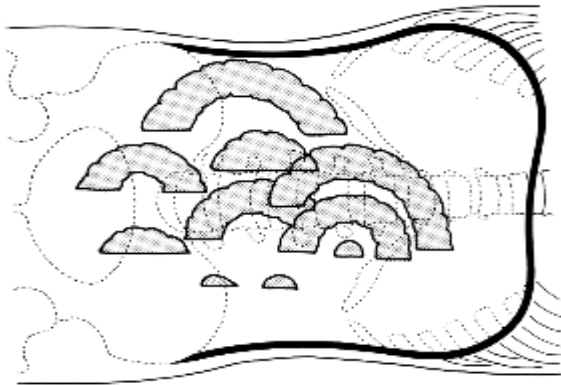
## 4.2 Radiologie abdomineller Erkrankungen

### 4.2.1 Luft-Flüssigkeits-Spiegel

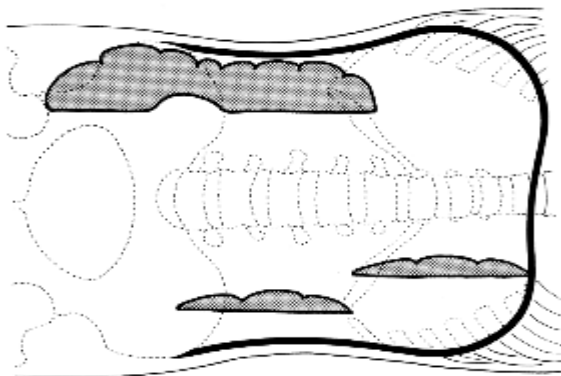
Große Luftflüssigkeitsspiegel sind ein klassisches Symptom bei einem Ileus. Aber: Sie treten in geringer Anzahl auch bei anderen abdominellen Reizzuständen auf.

=> Merke: Ein Spiegel macht noch keinen Ileus!

Bei einem Ileus finden sich vermehrt Darmgase und es wird viel Flüssigkeit in das Darmlumen sezerniert, jedoch nicht weitergeleitet. Dadurch kommt es zur Dehnung und Dilatation des Darmes. Folge sind "stehende Schlingen" mit Luft-Flüssigkeits-Spiegeln. Die stehenden, dilatierten Schlingen sind ein entscheidendes Kriterium zur Unterscheidung zwischen einem Ileus und einer Gastroenteritis, die zwar ebenfalls zu Luft-Flüssigkeitsspiegeln führt (kleine Spiegel im Dünndarm und im Übergang zum Dickdarm), jedoch nicht zu einer Dilatation des Darmes.



**Dünndarmileus**



**Dickdarmileus**

### **4.2.2 Darmwandverdickungen**

*Zeichen:*

- Vergrößerung des Schleimhautreliefs
- Distanzierung der Schlingen
- Lumeneinengung

*Ursachen:*

- Entzündliche Veränderungen
- Darmwandinfarkt

### **4.2.3 Megakolon**

*Zeichen:*

- Massiv verlängertes Kolon
- Massive Dilatation des Kolons

*Ursachen:*

- *Primäres angeborenes Megakolon ohne Enge*
- *Sekundäres partielles Megakolon (M. Hirschsprung)*
- *Toxisches Megakolon bei Colitis ulcerosa (seltener Chagas-Krankheit)*
- Postentzündlich nach Clostridium difficile

### **4.2.4 Pneumatosis intestinalis**

*Zeichen:*

- Luft in der Darmwand

*Ursachen:*

- Infektion mit gasbildenden Bakterien
- Intraluminaler Druckerhöhung in Kombination mit einer Darmwandschädigung
- Pseudomembranöse Enterocolitis

### 4.2.5 Akutes Abdomen

Eines der wichtigsten klinischen Bilder ist das **Akute Abdomens**, es umschließt eine große Vielfalt von Differentialdiagnosen. Man unterscheidet drei verschiedene Typen des Schmerzverlaufs:

1. **Perforation**
  - Ulcusperforation
  - Mesenterialinfarkt
  - Gallenblasenperforation
2. **Kolik**
  - Gallenkolik
  - Uretersteinkolik
  - Ulcus
3. **Entzündung**
  - Appendizitis
  - Pankreatitis
  - Cholezystitis

Die Beurteilung und Lokalisierung einer abdominellen Symptomatik kann große Schwierigkeiten aufwerfen. Einige wichtige Fragen lassen sich jedoch insbesondere im Akutfall mit einem relativ geringen diagnostischen Aufwand klären:

#### 1. Freie Luft?

Freie intraabdominelle Luft sammelt sich am höchsten Punkt: beim stehenden Patienten unter dem Zwerchfell, in Rückenlage ventral (CAVE: im a.p.-Strahlengang nicht zu sehen) und in Linksseitenlage am rechten Rand des Abdomens. Freie Luft ist rechts besser abgrenzbar als links (sowohl im Stand als auch in (Links!)-Seitenlage), da sie sich gegen die Leber kontrastreich abgrenzt.

#### 2. Luft-Flüssigkeitsspiegel?

Luft-Flüssigkeitsspiegel entstehen in Hohlorganen oder Hohlräumen, die Flüssigkeit setzt sich am tiefsten Punkt ab, die Luft sammelt sich darüber an, die Grenze zwischen beiden ist scharf und horizontal verlaufend. Luft-Flüssigkeitsspiegel sind daher a.p. nur im Stand und in Linksseitenlage bei horizontalem Strahlengang sicher zu diagnostizieren.

(=> Beim akuten Abdomen - wenn irgend möglich (je nach klinischem Zustand der Patienten) - Aufnahmen im Stand oder in Rückenlage und Aufnahmen in Linksseitenlage im horizontalen Strahlengang! Hier ist mittlerweile oftmals die CT die primäre diagnostische Methode.

#### 3. Freie Flüssigkeit?

Freie intraabdominelle Flüssigkeit sammelt sich am tiefsten Punkt des Abdomens und ist daher im Liegen (Sonographie, Computertomographie!) im Recessus hepatorenalis und im Douglas'schen Raum zu suchen.

## 5. Radiologie des Gastrointestinaltraktes

### 5.1 Untersuchungsverfahren

Zur Untersuchung des Gastrointestinaltraktes stehen folgende bildgebende Verfahren zur Verfügung:

1. Abdomen-Übersicht
2. Röntgen-Untersuchungen mit Kontrastmittel
  - Oesophagus-Breischluck
  - Magen-Darm-Passage (MDP)
  - Dünndarmeinlauf nach Sellink
  - Kolon-Kontrast-Einlauf (KKE)
3. Sonographie
4. Computertomographie
5. Kernspintomographie
6. Angiographie

#### **Ad 1: Röntgen-Abdomen-Übersicht**

Die Röntgen-Übersicht liefert wichtige Hinweise zur Beurteilung prinzipieller Fragen wie Ileus?, Perforation?, Verkalkungen?; eine weitergehende Lokalisationsdiagnostik ist jedoch i.d.R. nur durch Kontrastmitteldarstellungen möglich.

Daneben kann die gastrointestinale Transitzeit nach Gabe definierter röntgendichter Fremdkörper und Röntgenbildern im Abstand mehrere Tage ermittelt werden.

#### **Ad 2: Röntgen-Kontrastmittel-Untersuchungen**

Bei deutlich rückläufigen Untersuchungszahlen durch die zahlreichen endoskopischen Untersuchungsmöglichkeiten als auch die verbesserte CT- und MRT Diagnostik bleiben nur wenige Indikationen zur Röntgenuntersuchung mit Kontrastmittel bestehen:

- Doppelkontrastuntersuchungen des Dünndarms nach Sellink (v.a. mit der Frage chronisch-entzündlicher Prozesse) => weitgehend durch MRT abgelöst
- Abklärung von Transport- und Motilitätsstörungen (z.B. die Abklärung eines Ileus) => weitestgehend durch Sonographie abgelöst
- Frage nach Perforationen und Fistelungen (primär im Rahmen der Grunderkrankung z.B. beim M. Crohn oder iatrogen - post-operativ mit der Frage nach Anastomoseninsuffizienz) => zunehmend durch MRT abgelöst

Prinzipiell ermöglicht die Kontrastmittelapplikation folgende Informationen über einen Krankheitsprozess:

- Topographie
- Aufdehnbarkeit
- Ausdehnung
- Wandkonturen
- Schleimhautrelief
- Transportfunktion

Daraus ergeben sich folgende Indikationen für die einzelnen Untersuchungsverfahren:

#### Doppelkontrastuntersuchungen mit Barium und Luft

Im Normalfall zur Darstellung von

- Erkrankungen von Magen und Duodenum => Magen-Darmpassage
- Erkrankungen von Jejunum und Ileum => fraktionierte MDP, besser => Dünndarmeinlauf nach Sellink
- Erkrankungen des Dickdarms => Kolon-Kontrasteinlauf (naezu nur noch historische Bedeutung)

Doppelkontrastuntersuchungen haben durch die Endoskopie nahezu ihre komplette Bedeutung verloren. Magen- und Ösophagusuntersuchungen werden nicht mehr im Doppelkontrast durchgeführt. Hingegen ist eine Rolle für Monokontrastuntersuchungen verblieben.

#### Monokontrastuntersuchungen mit wasserlöslichem jodhaltigem Kontrastmittel

- Oesophaguserkrankungen mit Perforation, Insuffizienz => wasserlösliches KM
- Bei Aspirationsgefahr => nicht-ionische, wasserlösliche KM!
- Bei V.a. Magen-Duodenal-Perforation oder Dünndarmileus => MDP mit wasserlöslichem Kontrastmittel
- Bei V.a. Dickdarmileus, hochgradige Dickdarmstenose oder Perforation im Dickdarmbereich => Monokontrasteinlauf mit wasserlöslichem KM ohne (!) Luftinsufflation
- Nach Koloskopien mit Biopsien oder koloskopischen Polypabtragungen kein Barium-Doppel-Kontrast! => Untersuchung erst nach entsprechender Zeitspanne (10 Tage nach Biopsien, drei Wochen nach Polypabtragung) oder wasserhaltiges Kontrastmittel

Die meisten Untersuchungen des Magen-Darm-Traktes werden in Hypotonie durchgeführt, da nur so eine Schleimhautbeurteilung möglich wird (Peristaltik täuscht nicht vorhandene Stenosen vor). Diese wird erreicht durch Gabe von Buscopan oder Glucagon i.v.

#### **Merke: Niemals Barium bei**

- **V.a. Ileus**
- **V.a. Perforation**
- **V.a. Anastomoseninsuffizienz**
- **Nach koloskopischer Biopsie oder Polypabtragung**

**Merke: Kein ionisches Kontrastmittel bei Aspirationsgefahr**

Bei komplexen Fragestellungen, die verschiedene Kontrastmittel-Untersuchungen notwendig machen, sollte die Reihenfolge sinnvoll gewählt werden:

**i.v.Urogramm vor Kolon-Kontrast-Einlauf vor Magen-Darm-Passage !**

**Ad 3: Sonographie**

Die luftgefüllten Hohlorgane des Magen-Darm-Traktes entziehen sich normalerweise der sonographischen Untersuchung. Unter pathologischen Bedingungen lassen sich jedoch wichtige Hinweise finden:

- Verdickte Darmwände
- Verdickung der Magen-Wand
- Konstante, flüssigkeitsgefüllte und dilatierte Darmschlingen
- Vermehrte / fehlende Peristaltik / Pendelperistaltik
- Kokarden (Invagination beim Kind)
- Freie abdominelle Flüssigkeit
- Pathologische Lymphknoten

Desweiteren ermöglicht sie mit der gleichzeitigen (1 Arbeitsgang!) Beurteilung der parenchymatösen Organe (Leber, Pankreas, Nieren) sowie der Gallenblase und -wege wichtige differentialdiagnostische Aussagen im Rahmen der Abdomen-Diagnostik.

Die Erweiterung des Untersuchungsspektrums durch die Doppler-Sonographie erlaubt - mit gewissen Einschränkungen - außerdem die Beurteilung der Darmwandperfusion sowie der Durchgängigkeit der großen abdominalen Gefäße.

**Ad 4: Computertomographie**

Die Computertomographie liefert Informationen über

- Topographie
- Ausdehnung
- Perfusion

Als CT-Kolonoskopie nach transrektaler Luft oder CO<sub>2</sub>-Insufflation oder als CT-Enteroklyse oder Hydro-CT mit jeweiliger Darmdistension können auch ff. Parameter beurteilt werden:

- Schleimhautrelief
- Polypöse Raumforderungen
- Aufdehnbarkeit



Damit bietet die CT ff. Indikationen

1. Die Beurteilung der lokalen Ausdehnung und der Lymphknoten- und Fernmetastasierung (Leber?) im Rahmen der Tumordiagnostik
2. Die Beurteilung ischämischer Veränderungen der Darmwand (Darmwandperfusion? Große Gefäße?)
3. Ersatzmethode im Falle einer nicht möglichen (z.B. hochgradige Darmstenosen) oder abgelehnten Endoskopie.

### **Ad 5: Kernspintomographie**

Die Kernspintomographie hat in der Magen-Darm-Diagnostik zwei Hauptschwerpunkte:

1. Die Beurteilung der Ausdehnung und Aktivität (z.B. durch KM-Aufnahme und Diffusionsstörung) von chronisch entzündlichen Darmerkrankungen in Form der MR-Enteroklyse
2. Die Beurteilung der lokalen Ausdehnung von enteralen und pelvinen Fistelbildungen zumeist im Rahmen chronisch entzündlicher Darmerkrankungen oder post-operativ.

### **Ad 6: Angiographie**

Die Angiographie wird eingesetzt zur Darstellung der großen abdominalen Gefäße (Mesenterialinfarkt? Lokalisation des Verschlusses? / Lokalisation unklarer Blutungen).

Gleichzeitig ist die Angiographie die technische Basis der Therapie dieser Erkrankungen z.B. durch gezielte Embolisation von blutenden Gefäßen oder die Lyse bzw. Embolektomie von thrombotisch oder embolisch verschlossenen Viszeralgefäßen

## 5.2 Radiologie gastrointestinaler Erkrankungen

### 5.2.1 Erkrankungen des Oesophagus

Zur achten ist auf:

- Asymmetrien
- Aussparungen
- Einengungen
- Schluckakt
  - Valliculae
  - Sinus piriformis

#### Divertikel

- Zenker-Divertikel im Bereich des sog. Laimer'schen Dreiecks
- Traktionsdivertikel in Höhe der Trachealbifurkation
- Epiphrenische Divertikel

#### Motilitätsstörungen

- Achalasie
- Oesophagusbefall bei Sklerodermie

#### Oesophagus-Stenosen

- Oesophagus-eigene Tumoren (benigne oder maligne)
- Kompression oder Infiltration von außen (z.B. Aortenaneurysma, mediastinaler Tumor, Oesophagusform des Bronchialcarcinoms)
- Peptische Stenosen
- Narbige Strikturen (nach Verätzungen, nach Radiatio)

#### Ulcerationen

- Refluxoesophagitis
- Maligner Tumor
- Infektiös: Herpes, Soor, Zytomegalie
- M. Crohn

#### Oesophagus-Tumoren

*Benigne Tumoren:*

- Leiomyome
- Polypen
- Papillome

**meist glatte Begrenzung, keine Ulceration**

*Maligne Tumoren:*

- Plattenepithelcarcinome (95%)
- Adenocarcinome
- Sarkome
- Lymphome

**meist unscharfe, unregelmäßige Begrenzung, Ulceration, Fistelung in die Umgebung**

***Differentialdiagnose der Oesophagusstenose***

Heutzutage liegt die Bedeutung der radiologischen Untersuchung des Ösophagus in der Beurteilung der Motilität, Erkennung von Stenosen und der Beurteilung von Divertikeln. Die Erkennung und Lagebeurteilung von Tumoren und Ulcerationen sind zwar möglich, aber Domäne der Endoskopie.

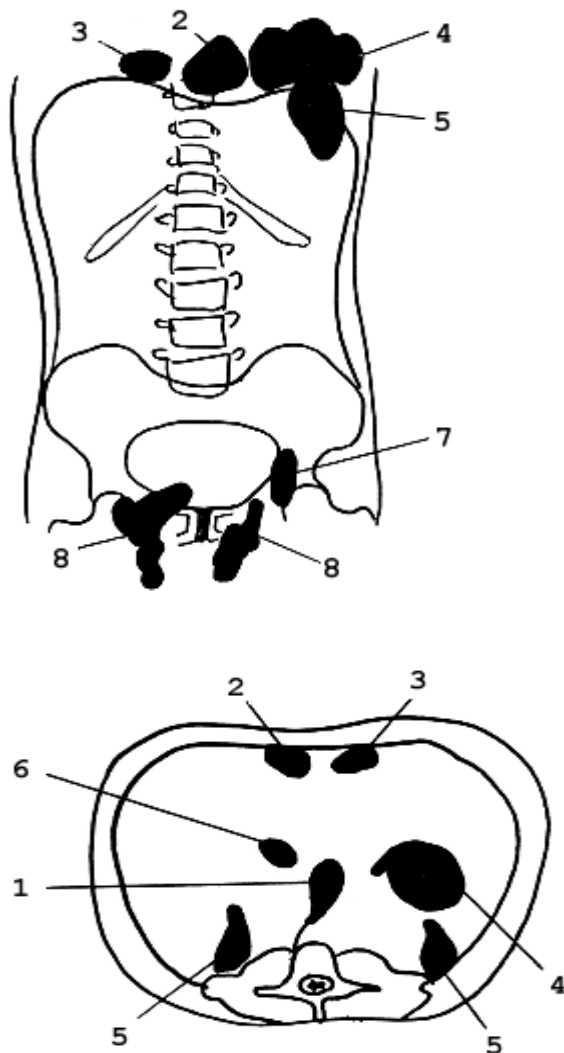
## 5.2.2 Diaphragmale Hernien

Die häufigste Form diaphragmaler Hernien ist die Hiatushernie.

Man unterscheidet:

- Axiale Hiatushernie
- Paraoesophageale Hernie
- Mischformen

### Hernienformen



1. Hiatus-Hernie
2. Morgagni-Hernie (rechts)
3. Larrey-Hernie (links)
4. Pleuroperitoneale Lücke (posttraumatisch)
5. Bochdalek-Hernie
6. Hiatus venae cavae
7. Schenkelhernie
8. Leistenhernie

### **5.2.3 Erkrankungen des Magens**

Die radiologische Beurteilung des Magens hat in Zeiten der Endoskopie keine wesentliche klinische Bedeutung. Grundsätzliche klinische Zeichen sind:

#### **Ulcera**

##### ***Gutartige Ulcera - Radiologische Zeichen:***

- Konstantes Kontrastmitteldepot
- Aufhellungssaum an der Basis (Hampton-Linie)
- Faltenkonvergenz

##### ***Bösartige Ulcera - Radiologische Zeichen:***

- Konstantes Kontrastmitteldepot
- Abbruch des normalen Faltenreliefs

#### **Tumoren**

##### ***Benigne Tumoren (z.B. Myome, Neurinome)***

- Glatt begrenzte, polypöse Raumforderung

##### ***Maligne Tumoren:***

- Jede Variante einer irregulären Wandverdickung bis hin zu irregulären polypösen Raumforderungen.

### **5.2.4 Erkrankungen des Duodenums**

Die radiologische Beurteilung des Duodenums hat wie beim Magen hat in Zeiten der Endoskopie keine wesentliche klinische Bedeutung mehr .

#### **Ulcera**

- Hauptlokalisationsort benigner Ulcera (radiologische Zeichen s.o.)

#### **Duodenaldivertikel**

- selten

#### **Impression und Infiltration von außen**

- angeboren: Pankreas anulare
- Pankreaskopftumoren

### **5.2.5 Erkrankungen von Jejunum und Ileum**

#### **Chronisch entzündliche Darmerkrankungen: M. Crohn**

- Prädilektionsort: Terminales Ileum
- Charakteristika des M.Crohn (v.a. in Abgrenzung zur Colitis ulcerosa):
  - Segmentaler Befall
  - Skip lesions
  - Fistelbildungen

#### **Lymphofollikuläre Hyperplasie**

- gehäuft bei Yersiniose (lokale Lymphknotenvergrößerungen betont am Coecalpol => Sonographie)

#### **Meckel-Divertikel**

#### **Tumoren**

- Dünndarmeigene Tumoren sind sehr selten, evtl. Lymphome
- Metastasen (v.a. Maligne Melanome)

## 5.2.6 Erkrankungen des Dickdarms

### Polypen

- Gestielte Polypen:
  - Bewegliche Kontrastmittelaussparung
  - Stiel zur Wand
- Breitbasige Polypen:
  - Breitbasige, wandständige KM-Aussparung
- Sonderformen:
  - Polyposis coli (Peutz-Jeghers)
  - Familiäre Polyposis

### Tumoren

- **Dickdarm-Carcinome:**
  - Zirkuläre Stenosierung
  - Irreguläre Wandbegrenzung
  - typ. "**Apfelbißkonfiguration**"
- Impression und Infiltration von außen:
- Ovarial-Carcinome
  - -> Wandbegrenzung glatt => nur Kompression/Impression
  - -> Wandbegrenzung irregulär => Infiltration
- Peritonealcarcinose, Netzmetastasen

### Entzündungen:

#### ***Colitis ulcerosa:***

- Tiefe Ulcerationen
- Kontinuierlicher Befall
- Zirkumskript
- Häufige Mitbeteiligung des Rektums
- Vergrößerte rektosacrale Distanz
- Samtartiger Aspekt
- Kragenknopfulzera
- Haustrierungsverlust ("starres Rohr")

#### ***M. Crohn***

- Tiefe Ulcerationen
- Segmentaler Befall
- Nicht zirkumskript
- Regeneratfalten
- Pseudopolypen
- Fistelungen
- "Pflastersteinrelief"

***Tuberkulose******Pseudomembranöse Colitis*****Divertikulose, Divertikulitis**

- Divertikulose:
  - Vorhandensein von Divertikeln
- Divertikulitis:
  - Divertikel
  - Entzündliche Stenosen
  - Irreguläre Wandbegrenzung
  - Evtl. gedeckte Perforation

Anmerkung: durch entzündliche Schwellung der Divertikelhäuse füllen sich diese bei der akuten Entzündung nicht immer

=> auch bei fehlender Divertikeldarstellung an Divertikulitis denken!



## 6. Radiologische Untersuchungen der Leber

### 6.1 Untersuchungsverfahren

Zur Untersuchung und bildgesteuerter Therapie von Lebererkrankungen stehen folgende Bildgebungsmodalitäten zur Verfügung:

1. Sonographie
2. Computertomographie
3. Magnetresonanztomographie
4. Angiographie (Therapie)

#### **Ad 1: Sonographie**

Die B-Mode Sonographie ist die wichtigste Screening-Untersuchung zur morphologischen Beurteilung der Leber. Sie bietet sowohl die Möglichkeit der Erkennung diffuser wie auch fokaler Pathologien. Durch den zunehmenden Einsatz von Ultraschallkontrastmitteln ist sie nicht nur zur Detektion, sondern auch zur Charakterisierung von Leberläsionen geeignet. Ihre Fähigkeit neue Leberläsionen mit einer guten Sensitivität zu detektieren macht die Sonographie zu einer Basismethode in der Tumor-Nachsorge. Die Sonographie ist preiswert und nahezu ubiquitär verfügbar.

#### **Ad 2: Computertomographie**

Die Computertomographie hat in den letzten Jahren erheblich an Bedeutung in der Untersuchung von Lebererkrankungen gewonnen. Sie ermöglicht ebenfalls die Beurteilung diffuser wie auch umschriebener Lebererkrankungen. Insbesondere durch die intravenöse Gabe jodhaltiger Kontrastmittel hat sie eine sehr hohe Sensitivität und Spezifität bei der Erkennung und Charakterisierung von Leberläsionen bekommen. In Kombination mit der Positronenemissionstomographie (PET/CT) kann die Detektion von malignen Leberläsionen weiter verbessert werden. Mit der mittlerweile im Sub-Millimeterbereich liegenden örtlichen Auflösung können auch sehr kleine Läsionen erkannt werden. Dies ermöglicht ausserdem sekundär eine Darstellung der gesamten Leber in allen Schnittrichtungen. Mit einer Dauer von wenigen Sekunden ist es die schnellste Darstellungstechnik und eine Basismethode in der Tumordiagnostik. Die hohe Untersuchungsgeschwindigkeit wird für die Untersuchung zu verschiedenen Kontrastphasen nach Gabe von i.v. KM genutzt, um z.B. Gefäße (CT-Angiographie) und Leberparenchym in einer Untersuchung zu erfassen. Weiterhin ist die CT eine wichtige Technologieplattform für bildgesteuerte Eingriffe (z.B. Biopsie, Tumorablation ...) an der Leber.

### **Ad 3: Magnetresonanz-Tomographie**

Die MRT - insbesondere in Kombination mit leberspezifischem Kontrastmittel - wird mittlerweile oft als die Referenztechnik für die Detektion und Charaktisierung von Leberläsionen angesehen. Durch die Kombination verschiedener Kontraste (T1 & T2 gewichtete Bildgebung) können zahlreiche Läsionen ideal charakterisiert werden (z.B. Leberzysten). Der im Vergleich zu allen anderen Untersuchungstechniken höchste Kontrast vereinfacht die Detektion von Leberläsionen. Insbesondere erlaubt sie wichtige Hinweise zur Differentialdiagnose fokaler Leberläsionen. Aufgrund des relativ hohen Zeitaufwands und der relativ hohen Kosten einer MRT Untersuchung wird diese zumeist zur weiteren Abklärung und nicht als primäre Untersuchungsmodalität eingesetzt.

### **Ad 4: Angiographie**

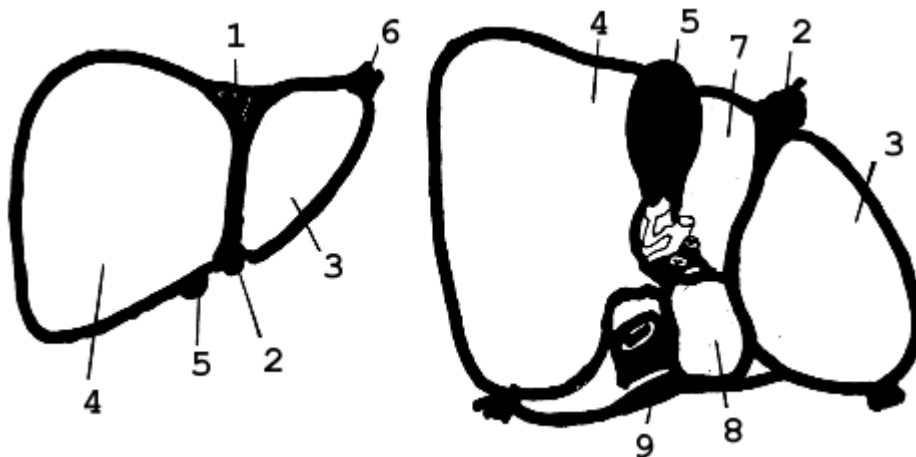
Mittels Angiographie können die Gefäße der Leber dargestellt werden. Insbesondere lebereigene Tumoren sind angiographisch gut erkennbar. Diagnostisch hat die Angiographie der Leber jedoch keine Bedeutung mehr. Die Angiographie dient heute als Zugangsweg für die transarterielle Therapie von Lebertumoren. So können lebereigene Tumore wie das hepatozelluläre Karzinom (HCC) oder Metastasen mittels Chemoembolisation oder Radioembolisation gut therapiert werden. Die transarterielle Chemoembolisation ist mittlerweile die Basistherapie des multifokalen HCC.

## 6.2 Radiologische Symptome der Lebererkrankungen

Die Diagnostik der Lebererkrankungen soll hier nur anhand der wichtigsten Erkrankungen mit ihren typischen sonographischen Erscheinungsbildern angesprochen werden.

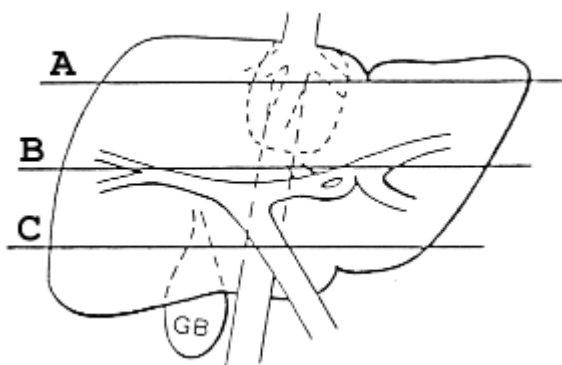
### 6.2.1 Grundlagen

#### Leberanatomie

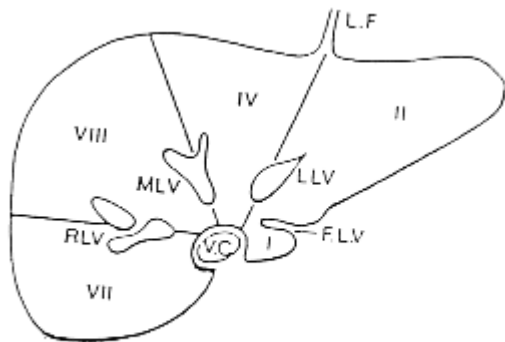
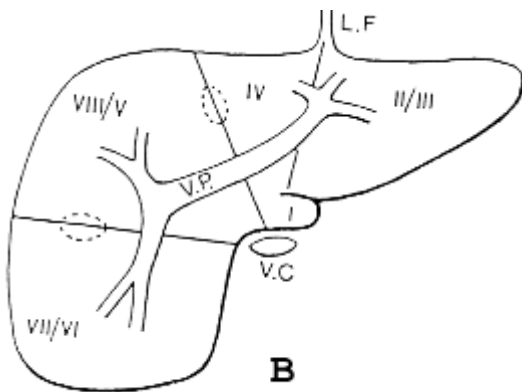
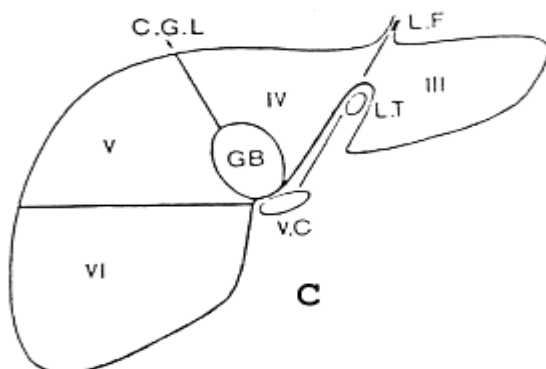


1. Area nuda
2. Ligamentum falciforme
3. Linker Leberlappen
4. Rechter Leberlappen
5. Gallenblase
6. Appendix fibrosa
7. Lobus quadratus
8. Lobus caudatus
9. V. cava inferior

#### A.P.-Sicht der Leber:



Schnittebene **A**: craniale Segmente - **B**: Portalebene - **C**: caudale Segmente

**Axiale-Sicht der Leber (Schnittbildgebung):****A****B****C**

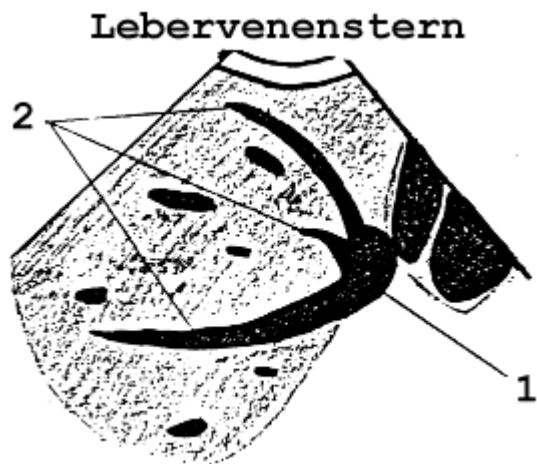Nummerierung der Lebersegmente nach Couinaud

### Sonographische Beurteilung der Leber

Die Leber stellt sich sonographisch in ihrem Echomuster homogen dar, ihre Echogenität ist im Normalfall etwas höher als die der Niere. Man unterscheidet die Pfortaderäste von den Lebervenen durch ihre Wandreflexe, die Gallenwege verlaufen mit den Pfortaderästen. Die Lebervenen münden am Oberrand dorsal sternförmig in die V.cava inferior.

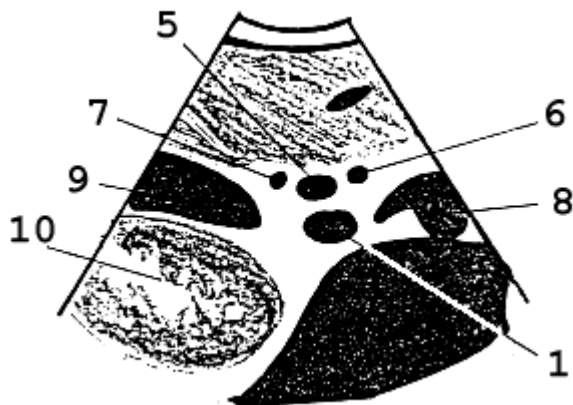
Man beurteilt die Leber im Subcostalschnitt, im Longitudinalschnitt sowie zusätzlich im Intercostalschnitt. Routinemäßig sollten dargestellt werden: Lebervenenstern, Pfortaderaufzweigung und sog. "Mickey-Mouse-Schnitt".

### Abbildungen zur Anatomie der Leber in der Sonographie:



1 V.cava inf. - 2 Lebervenen - 3 Pfortaderäste - 4 Interlobärfissur

### "Mickey-Mouse-Schnitt"

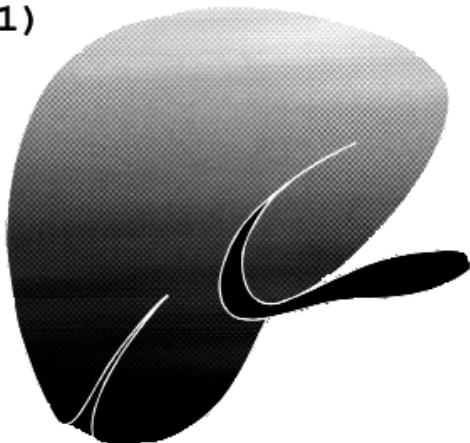


5 V.portae - 6 A.hepatica - 7 Ductus choledochus - 8 Aorta - 9 Gallenblase - 10 Niere

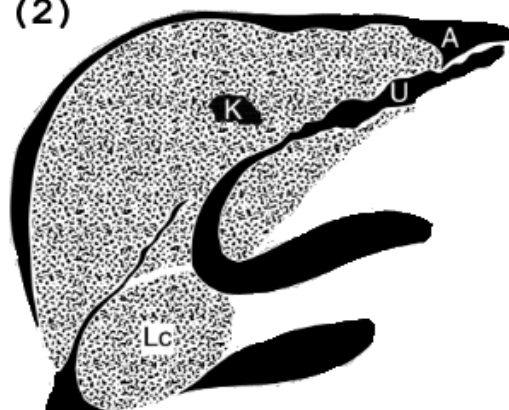
### 6.2.2 Diffuse Lebererkrankungen

- **Steatosis hepatis (1):**
  - vermehrte Echogenität, Abrundung der Kontur, schlechte Abgrenzbarkeit der Lebervenen, vermehrte Schallschwächung
- **Leberzirrhose (2):**
  - z.B. höckrige Kontur, stumpfe Ränder, Hypertrophie des Lobus caudatus, ungleichmäßiges Muster, unregelmäßige Gefäßverläufe, Umgehungskreisläufe (U), hepatozelluläres Karzinom (K), Aszites (A)
- **Stauungsleber (3):**
  - verminderte Echogenität, V.cava inf. dilatiert u. kaliberstarr, Vergrößerung und Abrundung der Form, Hervortreten der periportaln Reflexe


(1)



(2)



(3)



### **6.2.3 Fokale Leberläsionen**

#### **Leberzysten:**

- echofreie rundliche Raumforderung
- scharf abgegrenzt
- posteriore/dorsale Schallverstärkung

#### **Leberhämangiome:**

- echoreiche Raumforderung
- gut abgrenzbar
- dorsale Schallverstärkung
- CT: sog. Irisblendenphänomen („Cotton Wool“ Zeichen)

**Fokal noduläre Hyperplasie (FNH):**

- Echoarm oder echoreich
- Zentrale Narbe (~80%)
- Beim Fehlen der zentralen Narbe ist eine Differenzierung vom Leberadenom bildgebend nicht möglich

**Leberabszeß:**

- echoarme, unscharf begrenzte Areale
- Abgrenzung erst nach einiger Zeit
- bei Sedimentation Flüssigkeitsspiegel, Lufteinschlüsse
- Unterscheidung vom Leberhämatom sonographisch nicht möglich

**Hepatozelluläres Carcinom (HCC):**

- evtl. sehr große, echoinhomogene RF
- evtl. echofreie Areale
- früharteriell vermehrte KM Aufnahme mit KM-Auswaschung in der venösen Phase

**DD große Solitärmetastase:**

- CT: Tumoreinbruch in die Pfortader (dann keine Metastase)
- Angiographie: Arteriovenöse Shunts

**Metastasen:**

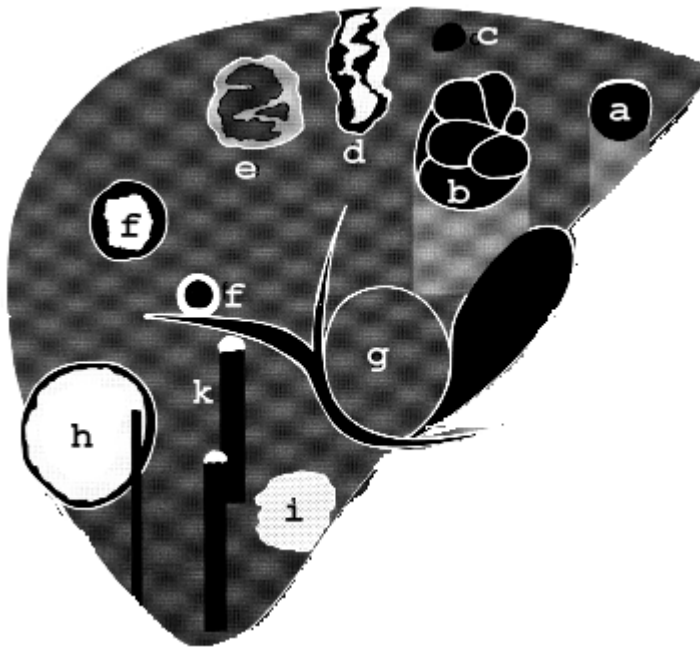
- häufiger echoarm, seltener echoreich
- meist echoinhomogen
- meist multipel
- kein Pfortadereinbruch

Lebermetastasen können jede andere fokale Läsion imitieren!

**Echinokokkus-Zysten:**

- zunächst echofreie Läsionen
- bei Ausbildung von Tochterzysten: später echoreiche Anteile, Septen, Verkalkungen



**Übersicht über sonographische Befunde fokaler Leberveränderungen:**

(a) echofreier Herd mit Schallverstärkung: Zyste, (b) septierte Zyste wie bei Echinokokkus, (c) fast echofreier Herd ohne Schallverstärkung: Lymphom, (d) gemischter Herd mit Konturunterbrechung und scharfer Begrenzung: Einblutung oder Infarkt, (e) gemischte Herde unterschiedlicher Ätiologie, (f) gemischte Herde mit schwächer oder stärker reflektierendem Zentrum: Filiae, (g) echogleiche Herde, erkennbar nur an der Verlagerung von Gefäßen und Kontureffekten : FNH oder Adenom , (h) echoreicher Herd mit echoarmen Randsaum ("Halozeichen"): Filiae gastrointestinaler Tumoren, (i) echoreicher Herd in der Nähe von Gefäßen, oft irreguläre Form, ohne Randsaum: Hämangiom, (k) stark reflektierender Herd mit Schallschatten: Verkalkung

## 7. Radiologie von Gallenblase und Gallenwegen

### 7.1 Untersuchungsverfahren

Zur Untersuchung von Gallenblase und Gallenwegen stehen folgende Möglichkeiten zur Verfügung:

1. Sonographie
2. Magnetresonanztomographie (MR-Cholangio-Prankreaticographie MRCP)
3. Computertomographie
4. Endoskopisch-Retrograde Cholangio-Prankreaticographie (ERCP)
5. Percutane Transhepatische Cholangio-Choledochographie (PTCD)

Die intravenöse Cholezysto-Cholangiographie und orale Cholezystographie werden nicht mehr eingesetzt und haben lediglich historische Bedeutung.

#### **Ad 1: Sonographie**

Die Sonographie ermöglicht die Beurteilung der Gallenblase, des Gallenblasenbettes und der Weite der intra- und extrahepatischen Gallenwege. Normalerweise findet sich die Gallenblase bei subcostaler Schnitfführung in Verlängerung des Interlobärseptums. Die Gallenwege verlaufen mit den Pfortaderästen in der Leber, der Ductus choledochus liegt lateral und ventral der Pfortader ("Sog. Mickey-Mouse-Schnitt").

#### **Ad 2: MR-Cholangio-Prankreaticographie (MRCP)**

Die MR-Cholangio-Prankreaticographie ist heute als die sensitivste, nicht-invasive Technik zur Darstellung der Gallenwege anerkannt. Mit stark T2-gewichteten Sequenzen wird die Flüssigkeit in den Gallenwegen dargestellt. Da es sich um Schnittbildverfahren handelt können 3D-Darstellungen angefertigt werden und ein nahezu überlagerungsfreie Darstellung von Ductus choledochus, Ductus hepaticus und Ductur pankreaticus bis in die Peripherie ist damit gut möglich. Die Gallenblase ist ebenfalls gut darstellbar.

#### **Ad 3: Computertomographie**

Die CT wird eingesetzt zur Beurteilung von Gallenblasentumoren, insbesondere ihrer Ausbreitung in die Umgebung, sowie bei unklaren Sonographiebefunden. Sie erlaubt außerdem die Beurteilung des Kontrastmittelverhaltens der Gallenblasenwand und der Tumoren.

**Ad 4: Endoskopisch-Retrograde Cholangio-Pankreaticographie (ERCP)**

Die ERCP erlaubt die Direktdarstellung der Gallenwege sowie des Pankreasganges und beinhaltet die Möglichkeit therapeutischer Eingriffe, insbesondere die Steinextraktion. Ausserdem ist sie die Standardtechnik zur Beurteilung von Klatskin-Tumoren. Sie ist jedoch im Gegensatz zu den o.g. Verfahren invasiver mit dem Risiko einer post-ERCP Pankreatitis.

**Ad 5: Percutane Transhepatische Cholangio-Choledochographie (PTCD)**

Die Darstellung der Gallenwege durch Direktpunktion der Leber hat nahezu keine diagnostische Relevanz. Nach Operationen am Magen gibt es jedoch Situationen an denen die Papille oder eine bilio-digestive Anastomose nicht endoskopisch erreicht werden können. Hier wird die PTCD eingesetzt. Weiterhin ist dies ein Zugang für therapeutische Eingriffe an den Gallenwegen.

**Zusammenfassend** ist das primäre Untersuchungsverfahren zur Beurteilung der Gallenblase zunächst die Sonographie. Die weiterführende Diagnostik erfolgt mittels MRCP. Bei unklaren Befunden und zur Ausdehnungsbestimmung von Gallenblasentumoren wird die Computertomographie eingesetzt.

*Merke:*

**Sonographie:**

1. Gute Darstellung d. Gallenblase
2. Nachweis von Gallenblasensteinen > 95%
3. Nachweis von Choledochussteinen nur in 40-50% d.F.!

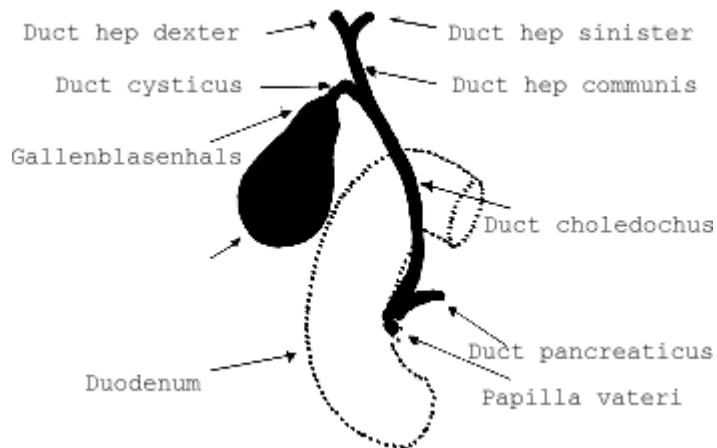
**Magnetresonanztomographie:**

1. Unklarer Sonographiebefund
2. Choledocholithiasis
3. Intrahepatische Gallengangserkrankungen (z.B. primär sklerosierende Cholangitis)

**Computertomographie:**

4. Unklarer Sonographiebefund
5. Gallenblasentumoren (insbesondere Ausdehnungsbestimmung)

## **Anatomie von Gallenblase und Gallenwegen**



## **7.2 Radiologische Symptome der Gallenwegserkrankungen**

### **7.2.1 Erkrankungen der Gallenblase**

#### **Cholezystolithiasis**

- Echoreiche Struktur (Steinreflex) mit Schallschatten
- Mobilität des Konkrements innerhalb des Gallenblasenlumens (nach Lageänderung des Patienten)

Ausnahme: **Steinvolle Gallenblase** (Längere Reflexsichel, dorsaler Schallschatten, fehlende Darstellbarkeit des GB-Lumens)

(Sicherheit des Konkrement-Nachweises in der Gallenblase: >95%)

In der CT können Gallenblasensteine unverkalkt so dicht wie die Gallenflüssigkeit sein und werden dann leicht übersehene. In der MRCP stellen sie sich als hypointense Signalausparungen dar.

#### **Akute Cholezystitis**

- Vergrößerung und Abrundung, Gallenblasenwand verdickt (>3mm),
- Meistens begleitend Cholezystolithiasis

Sonderformen: Gallenblasenempyem, Nekrotisierende Form

#### **Chronische Cholezystitis**

- Gallenblasenwand echoreich und verdickt bis zur „Porzellangallenblase“
- Fehlende Kontraktion nach Reizung

### **Cholesterolpolypen**

- Echoreiche, wandständige Struktur
- DD zum GB-Stein: Kein Schallschatten, keine Mobilität

### **Gallenblasenkarzinome**

- meist zirkulär konzentrische RF, evtl. breitbasiger, echoarmer, inhomogener Polyp oder fokal intramural wachsendes Karzinom
- evtl. Überschreitung der Organgrenzen
- Metastasierung in das Segment V der Leber über ein venöses „Wundernetz“

## ***7.2.2 Erkrankungen der Gallenwege***

### **Intrahepatische Gallenwegsstauung**

- erweiterte Gallenwege in Begleitung der Pfortaderäste => sog. "doppelläufige Flinte"

### **Extrahepatische Gallenwegsstauung**

- Ductus choledochus > 7 mm, nach Cholezystektomie > 10 mm.

### **Gangirregularitäten**

- Segmentale Erweiterungen und Engstellen z.B. im Rahmen der primär sklerosierenden Cholangitis (PSC)

### **Aerobilie**

- Luft in den Gallenwegen als echoreiche, sich bewegende Reflexe

Ursachen: Z.n. Operation (enterobiliäre Fistel), Gallenblasenperforation in den Darm, Infektion mit Anaerobiern, Z.n. Papillotomie im Rahmen einer endoskopischen Steinextraktion.

## 8. Radiologische Untersuchungen des Pankreas

### 8.1 Untersuchungsverfahren

Als bildgebende Verfahren stehen zur Untersuchung des Pankreas folgende Möglichkeiten zur Verfügung:

1. Röntgen-Abdomen-Übersicht
2. Sonographie
3. Computertomographie
4. Magnetresonanztomographie incl. MR-Cholangio-Pancreaticographie (MRCP)
5. Endoskopisch-Retrograde Cholangio-Pancreaticographie (ERCP)
6. Angiographie

#### **Ad 1: Röntgen-Abdomen-Übersicht**

In der Röntgen-Übersicht lassen sich bei chronischer Pankreatitis häufig Verkalkungen nachweisen, vereinzelt oder in typischer Form das Pankreas nachzeichnend.

#### **Ad 2: Sonographie**

Nach der klinischen Untersuchung und Labor ist die Sonographie die meist eingesetzte Untersuchungsmethode. Die Sonographie gibt als Screening-Methode wichtige Hinweise, hat jedoch Nachteile, insbesondere dadurch, daß die Pankreasregion insbesondere im Bereich der Cauda durch Luftüberlagerungen häufig nur eingeschränkt beurteilbar ist (s.u.). Als invasive Methode ist die Bauchspeicheldrüse in der Papillenregion auch gut in der endoskopischen Sonographie (Endo-Sonographie) beurteilbar. Diese Technik bildet jedoch oft den Pankreaskörper und -schwanz nur unzureichend ab.

#### **Ad 3: Computertomographie**

Zur Darstellung des Pankreas in der CT sollten sehr dünne Schichten in der arteriellen und venösen Kontrastphase aufgenommen und multiplanar reformatiert dargestellt werden. Die Domäne der CT ist die Darstellung von Pankreastumoren sowie die Diagnostik der nekrotisierenden Pankreatitis mit Darstellung der Nekrosestraßen. Bei der Abklärung von Tumoren ist insbesondere auch die Darstellung und gute Kontrastierung der Gefäße bedeutsam, da diese für eine Operationsplanung entscheidend sind. Bei der Frage nach einer Pankreatitis ist neben möglichen Nekrosestrassen besonders auf mögliche Ursachen wie eine Choledocholithiasis oder ein Duodenaldivertikel zu achten.

**Ad 4: Magnetresonanztomographie**

Die MRT nimmt mittlerweile eine zentrale Stellung in der Pankreasdiagnostik ein, da mit dieser Methode nicht-invasiv der flüssigkeitsgefüllte Pankreasgang dargestellt werden kann (MR-Cholangio-Pancreaticographie = MRCP). Auch kleinste zystische Tumore lassen sich so hervorragend darstellen. Dies ist insbesondere bei der Darstellung der intraduktal papillär muzinösen Neoplasien (IPMN) des Pankreas bedeutsam. Wichtig ist die MRT auch bei der Suche nach neuroendokrinen Tumoren (NET) wie dem Insulinom, die bereits bei einer Größe von wenigen Millimetern in der MRT diagnostiziert werden können.

**Ad 5: Endoskopisch-Retrograde Cholangio-Pancreaticographie (ERCP)**

Die direkte Darstellung des Ductus pancreaticus (Ductus wirsungianus) ist nur retrograd durch Sondierung und KM-Injektion möglich, eine Möglichkeit der Darstellung mittels KM-Ausscheidung via naturalis gibt es nicht. Diese Technik ist zwar der diagnostische Goldstandard, aber mit Risiko einer post ERCP Pankreatitis verbunden

**Ad 6: Angiographie**

Die Angiographie diente vormals der Beurteilung der Infiltration von V. mesenterica superior und V. portae durch Pankreaskopf-Tumoren, da diese über die technische Operabilität entscheidet, während die V. cava inferior trotz der engen topographischen Beziehung so gut wie nie durch Pankreaskopftumoren tangiert wird. In dieser Indikation ist die Angiographie nun nahezu komplett von der CT abgelöst worden. Einen diagnostischen Stellenwert hat die Angiographie noch als Zugangstechnik zur selektiven Blutentnahme, um z.B: die exakte Lokalisation von endokrin aktiven NET zu identifizieren.

**Stellenwert der einzelnen bildgebenden Verfahren:**

<b>Darstellung von</b>	<b>Verkalkungen</b>	<b>Parenchym</b>	<b>Dct. wirsungianus</b>	<b>Dct. choledochus</b>	<b>Gefäße</b>
<b>Abdomen-Rö-ÜS</b>	+	-	-	-	-
<b>Sonographie</b>	++	++	+++	+++	+++
<b>CT</b>	++++	+++	+	++	++++
<b>MRT</b>	++	++++	+++	+++	+++
<b>ERCP</b>	(+)	-	++++	++++	-
<b>Angiographie</b>	(+)	-	-	-	++++

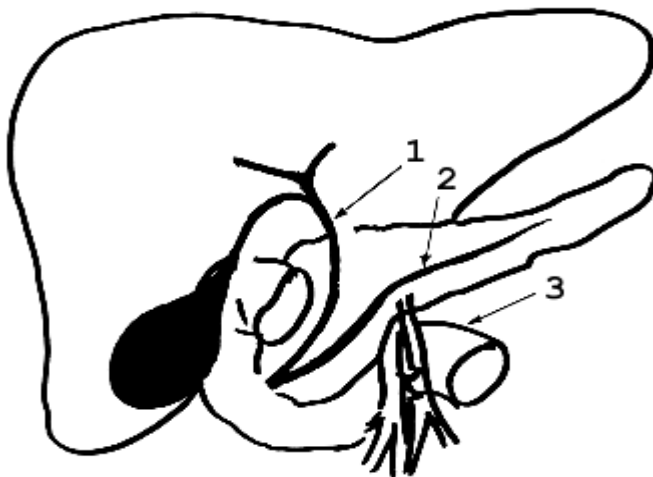
## 8.2 Anatomie des Pankreas

Das Pankreas liegt retroperitoneal im Pararenalraum, d.h. von Nieren und Nebennieren durch die Gerota-Fascie getrennt.

Das Pankreas besteht aus Pankreaskopf mit Processus uncinatus, Pankreaskörper und Pankreasschwanz. Das Pankreas zeigt eine relativ konstante Gefäßbeziehung zentral (Skizze): als Leitstruktur gilt die V. lienalis, die dorsal des Pankreas verläuft. Die A. mesenterica superior verläuft zunächst vor dem duodenalen C, um dann hinter dem Pankreas weiter nach kaudal zu ziehen. Der Pankreasgang (Ductus pancreaticus bzw. Ductus Wirsungianus - nach dem deutschen Anatomen Wirsung (1589 - 1643), entdeckt 1642 in Padua) durchzieht das Organ in der Längsachse und mündet entweder gemeinsam mit oder getrennt in der Nähe des Ductus choledochus ins Duodenum (Papilla Vateri).

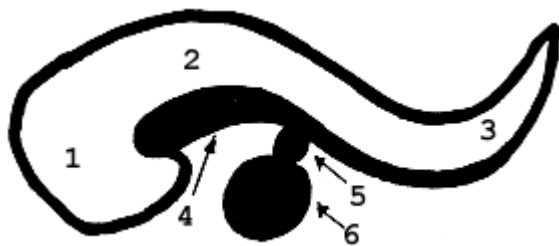### Topographische Anatomie

1: Ductus choledochus, 2: Ductus pancreaticus (1-2 mm), 3: Duodenum





**normaler Sonographiebefund**



- 1. Caput (2.5 cm)
- 2. Corpus (1.5 cm)
- 3. Cauda
- 4. V. lienalis
- 5. A. mesenterica sup.
- 6. Aorta

**8.3 Erkrankungen des Pankreas**

**8.3.1 Akute Pankreatitis**

Einteilung	Diagnostik
ödematöse P.	Klinik, Labor, Sonographie*
hämorrhagisch-nekrotisierende P.	kontrastangehobene CT
suppurativ-abszedierende P.	kontrastangehobene CT

\*Bei der ödematösen Pankreatitis kann es als frühestes, diskretes Zeichen zu einem Exsudat in der Bursa omentalis kommen (Sonographie!). Weiterhin kann eine ödematöse Auftreibung des Pankreaskopfes gesehen werden. Entscheidend ist jedoch nicht die Morphologie sondern Klinik und Labor, die Bildgebung kann unauffällig sein.

**Morphologische Veränderungen der akuten Pankreatitis sind:**

- 1. Verdickung des Organs
- 2. Unregelmäßige Begrenzung des Organs
- 3. Flüssigkeit im Pararenalraum

Beurteilung der akuten P.	Sonographie	CT
ödematöse P.	++	+
hämorrhagisch-nekrotisierende P.	+	+++
suppurativ-abszedierende P.	(+)	+++

**Grenzen der Sonographie:**

- Untersuchungsbedingt (Adipositas, Darmgasüberlagerung, Drainagen, Verbände)
  - Pankreasschwanzregion (häufig nicht einsehbar)
  - Nekrosestraßen (nicht ausreichend beurteilbar)
  - Keine Differenzierung:
    - Hämorrhagie / Nekrose / Abszeß
    - vitales / avitales Pankreasgewebe
- ⇒ **daher kontrastangehobene Computertomographie in allen fortgeschrittenen Fällen!**

**Klinische Verlaufsformen der schweren akuten Pankreatitis:**

- letal
- suppurativ-abszedierend
- postakut :
  - Restitutio ad integrum (nur bei der ödematösen P.)
  - Pseudozysten, Narben
  - Abszeß
  - Sequestrierung des nekrotischen Pankreas
- chronisch

**Ausbreitungswege des tryptischen Exsudats**

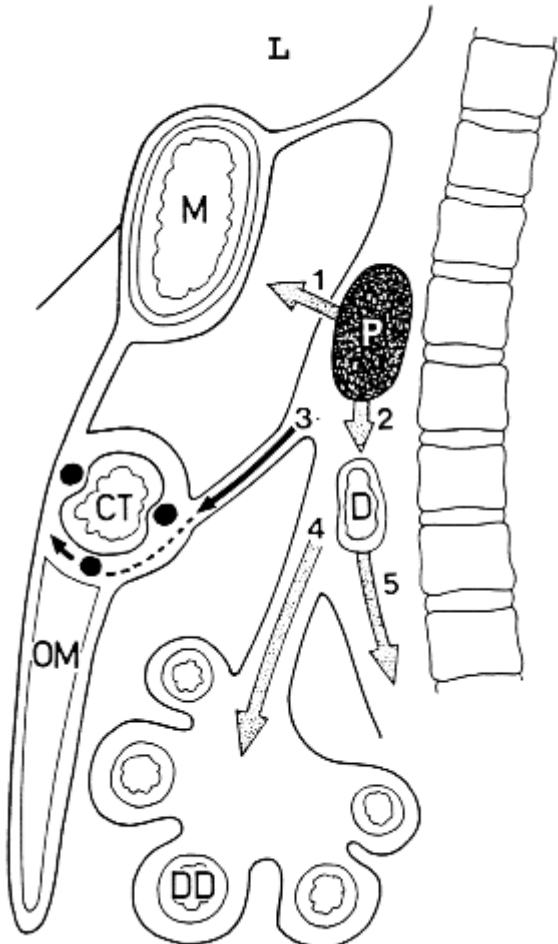
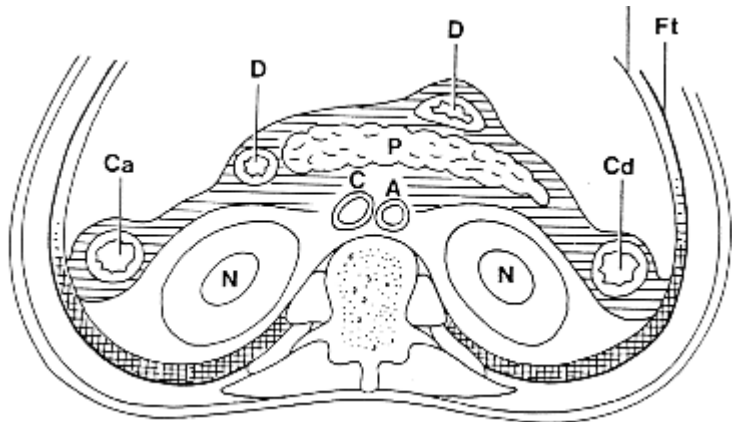
Das tryptische Exsudat der akuten Pankreatitis respektiert das Peritoneum und die Gerota'sche Fascie, so daß es fast nie zur Beeinträchtigung der Nieren oder Nebennieren noch zu einer Ausbreitung nach intraperitoneal kommt. Die Ausbreitungswege des Exsudats und damit die vorgegebenen fakultativen Nekrosestraßen der Pankreatitis ergeben sich aus der pararenalen Lage wie folgt:

1. Vorderer Pararenalraum bds. (li > re)
2. Hinterer Pararenalraum bds. (li > re) (Schädigung von Colon ascendens, descendens und Duodenum mögl.)

⇒ Ausbreitung im gesamten Retroperitoneum:

- nach vorne und kaudal zwischen die Blätter der Radix mesocoli transversi und der Radix mesenterii
- nach kranial zum Mediastinum
- nach kaudal bis ins kleine Becken.

**Schema - Ausbreitungswege des tryptischen Exsudats bei einer Pankreatitis**



**Ursachen der akuten Pankreatitis:**

45% der Pankreatitiden sind biliärer Ursache, d.h. aufgrund einer Abflussbehinderung, zumeist an der Paippla vateri. Dies geht zumeist auf ein Choledochuskonkrement zurück, kann aber auch durch einen Pankreaskopftumor oder ein Duodenaldivertikel verursacht werden. Etwa 35% der akuten Pankreatitiden sind alkoholischer Genese und weitere 15% idiopathischer (=unbekannter) Genese. Daneben kommen zahlreiche sehr seltene Ursachen wie Virusinfektionen (z.B. Mumps), Bauchverletzungen, anatomische Varianten (Pankreas divisum), etc. vor.

Ziel einer Schnittbildgebung ist es auch immer die Ursache einer Pankreatitis mit zu identifizieren, d.h. Pankreastumore, Gallensteine, anatomische Varianten, Duodenaldivertikel.

**8.3.2 Chronische Pankreatitis****Ätiologie:**

1. Eiweißmangel (Entwicklungsländer)
2. Zu viel Eiweiß
3. Zu viel Alkohol

**Klinik:**

- Fettstühle, Verdauungsstörungen
- Schmerzen (!)

**Folgen der chronischen Pankreatitis:**

- Kalzifizierungen, in der Röntgen-Übersicht des Abdomens häufig die Pankreasform nachzeichnend (i.d.R. nur bei der alkoholisch bedingten Pankreatitis)
- Pseudozysten
- Gangunregelmäßigkeiten des Ductus pancreaticus und sekundäre Erweiterung der Seitenäste (durch Eiweißpräcipitate)
- Organvergrößerung / Organschrumpfung

### **8.3.3 Endokrin aktive Tumoren**

1. Insulinom (99% im Pankreas, selten maligne)
2. Gastrinome (30-40% extrapankreatisch, in 30% maligne)
3. VIPom (Vasoaktives intestinales Polypeptid)
4. Glucagonom (=> Erythema necrolytica migrans)
5. Somatostatinom
6. Carcinoide (meist sehr kleine, gut abgegrenzte Tumoren)

#### **Diagnostik:**

- Sonographie (meist echoarm)
- CT (meist intensive KM-Anreicherung (i.G. zum Pankreas-Carcinom))
- Arteriographie
- Selektive Blutentnahme (percutan transhepatisch oder transvenös nach selektiver arterieller Sekretin Stimulation)
- Intraoperative Sonographie
- Endoskopische Sonographie

### **8.3.4 Intraduktale papillär muzinöse Neoplasie**

Die IPM werden durch zunehmende Verbreitung der MRT häufiger entdeckt und auch klinisch stärker gewürdigt. Diese schleimproduzierenden Tumore können einzelnen oder vermehrt auftreten. Sie gehen von Zellen der Pankreasgänge aus und stehen mit den Gängen in Verbindung. Der Nachweis einer Verbindung zum Gangsystem ist ein wichtiges diagnostisches Kriterium. Diese Tumore sind nicht per se maligne, haben aber Entartungspotential.

Es werden 3 Typen unterschieden:

- IPMN-Adenom-Typ (gutartig)
- IPMN-Borderline-Typ (Übergangsform)
- IPMC (bösartiger Tumor).

Wenn sich IPMN aus Zellen des Pankreashauptganges entwickeln spricht man vom Hauptgang-Typ und wenn sie aus Zellen der Pankreasseitengänge entstehen vom Seitengang-Typ.

Die Diagnostik erfolgt meist mittels MRT und MRCP nach auffälliger Sonographie.

### 8.3.5 Pankreaskarzinom

Die häufigste Lokalisation der Pankreascarcinome ist das Caput pancreatis. Pankreascarcinome führen meist erst spät zu klinischen Symptomen, so daß sie insgesamt spät entdeckt werden. Frühestes Zeichen ist meist der schmerzlose Ikterus bei Pankreaskopftumoren:

=> **Keine Frühdiagnose !** (v.a. bei Tumoren in Pankreaskorpus oder -schwanz)

=> **Schlechte Prognose** ( 5-Jahres-Überlebensrate 5% )

Eine relativ gute Prognose (weil frühe Symptomatik) haben **Papillencarcinome**.

#### Diagnostik der Pankreastumoren:

1. Sonographie
2. ERCP
3. CT (v.a. Staging)
4. MRT (v.a. Tumordetektion)
5. Feinnadelbiopsie

Pankreascarcinome sind im CT häufig dann erst sichtbar, wenn sie die Organgrenzen überschreiten. Die Bedeutung der CT liegt v.a. in der Detektion extrahepatischer Metastasen und in der Beurteilung der Gefäßanatomie zur Operationsplanung.

*Indirekte* Zeichen der Pankreascarcinome:

- Dilatation der intra-/extrahepatischen Gallenwege
- Gallenblasenhydrops
- Dilatation des Ductus pancreaticus
- Retroperitoneale LK-Metastasen
- Lebermetastasen

Man unterscheidet eine allgemeine von einer lokalen (technischen) Operabilität der Pankreas-Carcinome:

- **Lokale** (technische) Operabilität => Infiltration von V. portae, V. mesenterica superior und V. lienalis?
- **Allgemeine** Operabilität => Metastasennachweis?



## 9. Radiologische Untersuchungen der Nieren

### 9.1 Untersuchungsverfahren

Zur Untersuchung der Nieren stehen folgende bildgebende Verfahren zur Verfügung:

1. Röntgen-Leeraufnahme
2. i.v.-Urogramm
3. Sonographie
4. Computertomographie
5. Magnetresonanztomographie
6. Arteriogramm
7. Retrograde Pyelographie

#### **Ad 1: Röntgen-Übersichtaufnahme**

Die Röntgen-Übersicht des Abdomens hat ihren Stellenwert für die Nierendiagnostik v.a. in der Darstellung schattengebender Konkreme in Projektion auf Nieren und ableitende Harnwege. Diese Funktion wird mittlerweile weitgehend durch die native Niedrigdosis-CT übernommen. Die Abgrenzung der Nierenschatten selbst kann durch Überlagerungen (insbes. Darmluft) häufig erschwert sein. Die Konturbeurteilung ist daher Domäne der Sonographie. Der Vorteil der Röntgenübersicht liegt in der zusammenhängenden Darstellung (wichtig v.a. für die Frage nach Ureterkonkrementen). Zusätzlich können der Psoasrandschatten und die Wirbelsäule mitbeurteilt werden, die Hinweise v.a. auf entzündliche Veränderungen geben können.

#### **Ad 2: i.v.-Urogramm**

Das i.v.-Urogramm dient v.a. der Beurteilung des Nierenbecken-Kelch-Systems, da dieses so am einfachsten in der Gesamtschau dargestellt werden kann. In der Diagnose von Raumforderungen (Zysten, Tumoren) und vaskulären Erkrankungen sind Sonographie, Computertomographie und MRT überlegen.

Die Indikation zur i.v.-Urographie liegt also bei den Erkrankungen des Nierenbeckenkelchsystems und der Ureteren; wichtig sind hier v.a. die Darstellung von Kontrastmittelaussparungen bei Konkrementen und die Darstellung der verplumpten Kelche und dilatierten Ureteren bei Harnstauung (z.B. durch praevesikale Konkreme). Der Verlauf bzw. die Verdrängung der Ureteren weist auch auf extraluminale Prozesse hin.

**Cave: Kontraindikation für die Durchführung eines i.v.-Urogramms ist eine akute Kolik (Gefahr der Kelchrupktur durch die vom KM induzierte Diurese) !**

**Ablauf des i.v.-Urogramms:**



1. Leeraufnahme (schattengebende Konkremente?)
2. i.v.-KM-Injektion
3. 7-10-Minuten-Aufnahme bei inkompletter Kontrastierung ggf. weitere Aufnahme nach 30-45 Minuten
4. evtl. Spätaufnahmen (1-3 h, selten 24 h nach Injektion) bei verzögerter Ausscheidung bei Harnwegsobstruktionen

Die i.v. Urographie wird zunehmend durch die Sonographie, CT und MRT verdrängt, da diese in der Regel mehr Informationen liefern.

### **Ad 3: Sonographie**

Die Sonographie stellt heute die Basisuntersuchung zur Beurteilung der Nieren und Harnblase dar; sie erlaubt die Größen- und Lagebestimmung der Nieren, die Abgrenzung der Nierenkontur. Sie ermöglicht die Darstellung von soliden Tumoren sowie - in den meisten Fällen - die Differenzierung solider Tumoren von den häufigen Zysten der Nieren. Die Dicke des Nierenparenchyms kann beurteilt werden. Desweiteren erlaubt die Sonographie die Diagnose der Nephrolithiasis und der Harnstauung. Erweiterte Ureteren können mitunter bis zum okkludierenden Konkrement verfolgt werden. Mit der Doppler- und Duplexsonographie ist dies die Basistechnik zur Beurteilung der Nierenarterien.

### **Ad 4: Computertomographie**

Die CT ist mittlerweile eine Basisdiagnostik der Uro-Radiologie. Es haben sich zwei grundsätzlich unterschiedliche Techniken und damit verbundene Indikationen herausgebildet. Die native CT in Niedrigdosistechnik ist mittlerweile eine Basisdiagnostik zur Darstellung der symptoamtischen Urolithiasis, v.a. Ureterolithiasis die mit anderen Methoden nur schwer zu beurteilen ist. Als kontrastangehobene Untersuchung dient die CT der Abklärung von Raumforderungen sowie der Staging-Untersuchung bei manifestem Nierenzellkarzinom. Sie ist aus der Tumordiagnostik von Nieren, Harnblase und Prostata einschließlich der Verlaufskontrollen nach Op nicht wegzudenken. Weiterhin kann die CT-Angiographie sehr gut zur Beurteilung der Nierenarterien, z.B: bei V.a. Nierenarterienstenose, eingesetzt werden.

### **Ad 5: Magnetresonanztomographie**

Die MRT ist wie die CT hervorragend zur Darstellung der Nieren und ableitenden Harnwege geeignet. Sie kann Konkremente etwas schlechter darstellen., ist aber eine hervorragenden Methode zur Beurteilung von Ureteren und Nierengefäßen. Aufgrund der fehlenden Strahlenexposition ist die MRT sehr gut für regelmäßige Verlaufskontrollen nach oder unter Therapie geeignet.

**Ad 7: Arteriographie**

Die Arteriographie diente früher der Klärung rein vaskulärer Fragestellungen, in erster Linie der Beurteilung von Nierenarterienstenosen. Heute wird dies durch CT und MRT geleistet, so dass die Angiographie eine Plattform für die minimal-invasive Behandlung der Nierenarterienstenose (Stentangioplastie) und selten von inoperablen Nierentumoren (Embolisation) bietet.

**Ad 9: Retrograde Pyelographie**

Hierunter versteht man die retrograde Darstellung von Ureter und Nierenbeckenkelchsystem über einen zystoskopisch in den Ureter eingebrachten Katheter. Die Untersuchung dient der Darstellung von Nierenbeckentumoren und der Ureteren bei fehlender Ausscheidung des KM bei parenteraler Applikation. Weiterhin ist dies ein Zugangsweg für urologische Therapien.

**Stellenwert der einzelnen Untersuchungsverfahren:**

	Parenchym	NBK-System	Steine	Gesamtdarstellung	Harnstauung	Gefäße
<b>i.v. Urogramm</b>	+ <sup>1</sup>	+++	+++ <sup>2</sup>	+++	+++	-
<b>Sonographie</b>	+++	+	+++ <sup>3</sup> - <sup>4</sup>	++ <sup>5</sup>	+++ <sup>6</sup>	++
<b>CT</b>	++++	- <sup>7</sup>	+++	++++ <sup>8</sup>	+++	+++
<b>MRT</b>	++++	+++	+	+++	+++	+++

**Anmerkungen:**

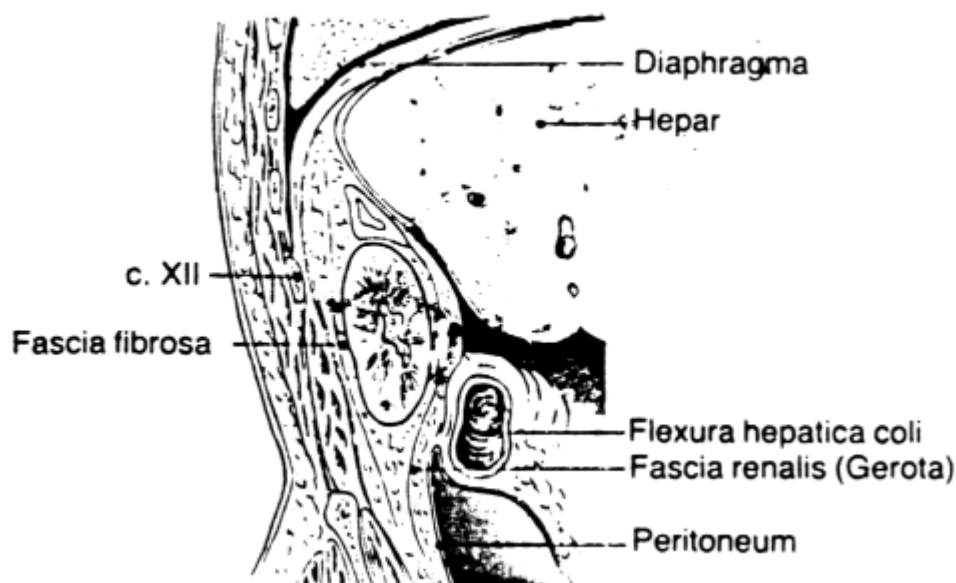
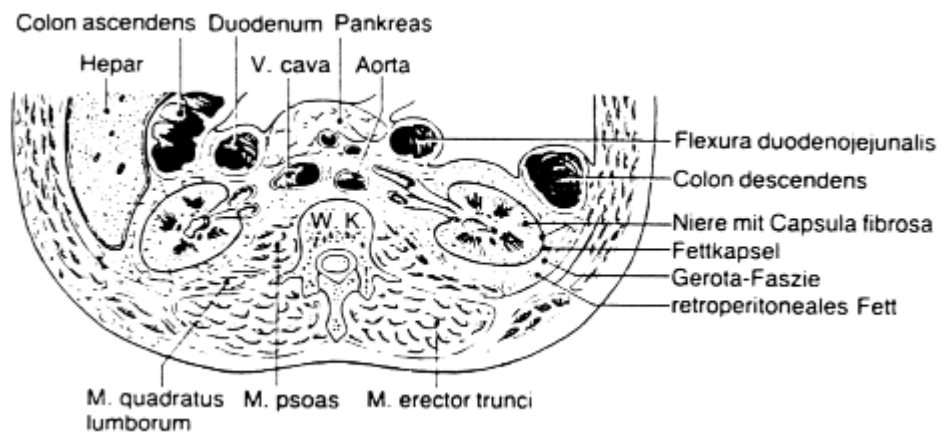
1. Im i.v.-Urogramm keine Differenzierung zwischen Mark und Rinde
2. Nur für schattengebende Steine
3. In der Niere unabhängig von der Zusammensetzung
4. Im Ureter schlecht
5. Gute Übersicht über die Nieren, nicht ableitende Harnwege
6. Bei massiver Stauung (beginnende Stauung schlecht)
7. Kelche
8. Nur im Querschnitt

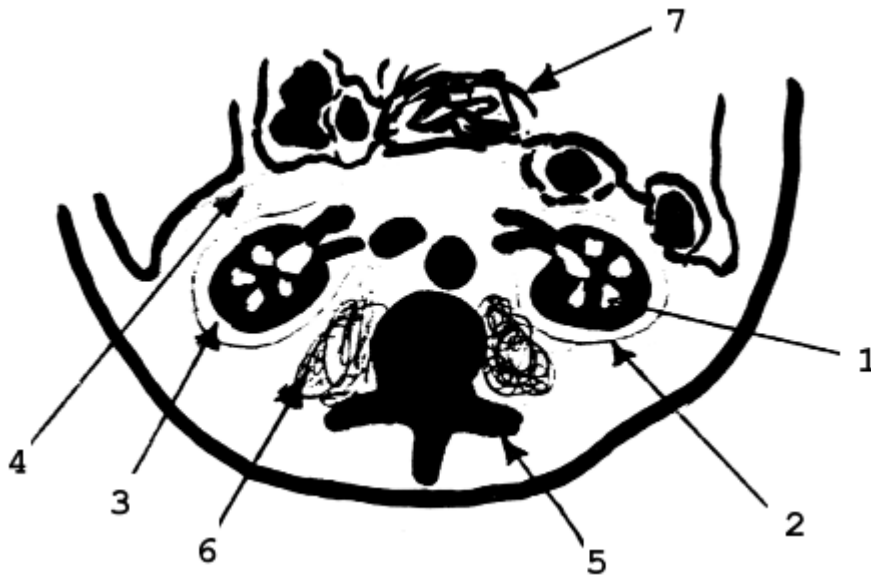## 9.2 Anatomie der Nieren

Die Nieren werden überzogen von der Fascia renalis und sind umgeben von Fett. Sie liegen retroperitoneal gemeinsam mit den Nebennieren in der Gerota'schen Fascie. Entzündungen der Nieren durchbrechen die Gerota'sche Fascie zunächst meist nicht, so daß diese auf den "Perirenalraum" beschränkt bleiben, ebenso wie Pankreatitiden die Gerota'sche Fascie zunächst respektieren und damit "pararenal" bleiben. Erst nach Überschreiten der Gerota'schen Fascie bei einer Entzündung ist der Weg zur Ausbreitung ins Retroperitoneum frei.

Die Nierenarterien entspringen paarig aus der Aorta abdominalis direkt distal des Ursprungs der A. mesenterica superior. Die linke Nierenvene kreuzt in mehr als 90% der Patienten ventral der Aorta zur V. cava inferior. Varianten der arteriellen (Polararterien) und venösen Nierengefäße (Doppelungen) sind verhältnismässig häufig zu finden.

### Topographische Anatomie der Nieren





1. Nieren
2. Gerota-Fascie
3. Perirenalraum
4. Pararenalraum
5. Wirbelsäule
6. M.psoas
7. Pankreas

## 9.3 Radiologische Symptome der Nierenerkrankungen

### 9.3.1 Fehlbildungen und Normvarianten

- Zystennieren (autosomal-dom. polyzystische Nierendegeneration)
- Hufeisenniere (Kompl.: Harnstauung, Steine, Entzündungen)
- Hypoplasie
- Aplasie
- Doppelnieren
- Beckennieren
- Verschmelzungsnieren
- Gekreuzte Dysplasie
- Ureter fissus / duplex bei normaler Nierenanlage
- Gefäßvarianten (z.B. Polararterien)

### 9.3.2 Vaskuläre Erkrankungen

- Nierenarterienstenose
  - Arteriosklerotische Stenose
  - Fibromuskuläre Dysplasie (FMD)
- Nierenarterienembolie
- Nierenarterienaneurysma
- Nierenarterienblutung /-ruptur
- Nussknacker-Syndrom (Einklemmung der linken Nierenvene zwischen A. mesenterica superior und Aorta)

Die Behandlung der symptomatischen Nierenarterienstenose erfolgt durch Stentangioplastie. Die Ergebnisse dieser Technik sind bei niedrigerem Risikoprofil der chirurgischen Therapie überlegen. Lediglich die FMD wird primär mittels Ballonangioplastie behandelt. Das Nierenarterienaneurysma kann gut mit einem gecoverten Stent ausgeschaltet oder interventionell mit Metallspiralen embolisiert werden.

### 9.3.3 Abnorme Größe der Nieren

#### DD der *unilateral kleinen Niere*:

##### a. Schrumpfniere:

- Z.n. chron. Pyelonephritis
- Atrophie bei chron. Obstruktion
- Vaskulär (Nierenarterienstenose, Thrombose der Nierenarterie oder der Nierenvene)
- Refluxatrophie (bei Kindern)
- Postobstruktive Atrophie
- Entzündliche Atrophie
- Chronische Infarzierung

##### b. Hypoplasie (Funktion gut)

(Differenzierung: Bei der Hypoplasie ist das Ostium der Nierenarterie anlagebedingt verengt, bei der Schrumpfniere bleibt es erhalten.)

#### DD der *bilateral kleinen Nieren*:

- Bds. chron. Pyelonephritis
- Chronische Glomerulonephritis

**DD der *unilateral großen* Nieren:**

- Hypertrophie bei kontralateraler Schrumpfniere
- Zysten
- Solide Tumoren

**DD der *bilateral großen* Nieren:**

- Zystennieren
- Diabetes mellitus

**9.3.4 Erkrankungen des Nierenbeckenkelchsystems****a. Chronische Pyelonephritis:**

- Verplumpung der Kelche
- Parenchymeinziehungen

**b. Markschwammniere:**

- Federstrauß

**c. Urogenital-Tuberkulose:**

- Schwerste (irreguläre) Kelchveränderungen
- Verkalkungen

**d. Harnstauung:**

- Grobe, plumpe Kelche
- Dilatation des Nierenbeckens und Ureters
- Durchzeichnender Ureter

*Ursachen:* Steine, Prostatavergrößerung, abflussbehindernde intra- oder extralminale Raumforderungen.

**e. Nieren-Raumforderungen:**

- Auseinanderweichen der Kelche

### 9.3.5 Urolithiasis

Zusammensetzung der Steine	Häufigkeit	schattengebend	Therapie
Calciumoxalat	70%	ja	ESWL
Urat	20-30%	nur wenn genug Kalk	
Calciumphosphat	15%	nein	
Magnesiumphosphat			
Cystein	1-2%	nein	

#### Lokalisation der Steine:

- Parenchym
- Kelche
- Nierenbecken
- Nierenbeckenausgußstein
- Ureter
- Harnblase

### 9.3.6 Nierentumoren

#### a. Kortikale (parenchymale) Tumoren:

##### Benigne:

##### Epithelial:

- Adenom
- Zysten

##### Mesenchymal:

- Angiomyelolipom
- Angiom
- Fibrom, Myom, Lipom
- Hamartom

##### Maligne:

- Epithelial: Nierenzellkarzinom)
- Mesenchymal: Sarkom
- Embryonal: Wilms-Tumor
- Sekundär: Metastasen, NHL-Infiltrate

**b. Tumoren des Nierenbeckenkelchsystems:**

## □ Benigne:

- Hämangiom
- Lymphangiom

## □ Maligne:

- Übergangszell-Carcinom
- Epithelial - Adenocarcinom
- Sekundär - Metastasen

Wichtigstes Zeichen der Nierentumoren: **Hämaturie !**

Die Sonographie ermöglicht meist eine Differenzierung zystischer und solider Tumoren, einzelne solide Anteile in zystischen Tumoren lassen sich jedoch am besten in der CT beurteilen: Zysten in der CT: rund, homogen, glatt begrenzt, wasseräquivalente Dichtewerte (0-10 HE), keine KM-Anreicherung! Eine KM-Anreicherung beweist solide Anteile! Nach dem Beschreiber Bosniak wird generell eine Klassifikation zystischer Nierentumore verwendet:

**Bosniak 1**

- Einfache echofreie Zyste, glatte Wand, rundliche Form
- % maligne : ~ 0

**Bosniak 2**

- Einzelne dünne (< 1mm) Septen, dünne Kalzifikationen; dichtere Areale ohne Kontrastmittelaufnahme (proteinreiche/blutige Flüssigkeiten) < 3cm; scharf berandet
- % maligne : ~ 0

**Bosniak 2F**

- Mehr Septen als Typ II, gering verdickte oder diskret Kontrastmittelaufnehmende Wand oder Septen
- Ausgeprägtere (dicke) Verkalkungen
- Hyperdense Zysten > 3 cm ohne Kontrastmittelaufnahme
- % maligne : ~ 25 %
- Vorgehen : regelmässige Ultraschall / CT Nachuntersuchungen

**Bosniak 3**

- Dicke oder multiple Septen, murale Knoten, hyperdens in der CT (wie 2F)
- % maligne : > 50%
- Vorgehen : Operation / Ablation



**Bosniak 4**

- solide Raumforderung mit ausgedehnten zystischen oder necrotischen Anteilen
- % malignant : >95%
- Vorgehen : Operation / Ablation

**9.3.7 Raumforderungen der Ureter**

*Ursachen:*

- Konkremente
- Papillome
- Urothelcarcinome
- Panarteriitis nodosa
- Ureteritis cystica
- Blutkoagel

→ KM-Aussparungen in i.v.Urographie, CT oder MRT

**9.3.8 Tumoren der Harnblase**

Die Diagnose der Harnblasentumoren geschieht standardmäßig mittels Cystoskopie (+ Biopsie). CT oder MRT dienen dem Staging, nicht der primären Diagnosefindung durch Aussagen über die Wandüberschreitung, Lymphknoten-Beurteilung und Beurteilung möglicher Fernmetastasen.

## 10. Radiologische Untersuchungen der Nebennieren

### 10.1 Untersuchungsverfahren

Zur Untersuchung der Nebennieren stehen neben Klinik und Laboruntersuchungen folgende diagnostische Untersuchungsverfahren zur Verfügung:

1. Sonographie
2. Computertomographie incl. CT-gesteuerte Biopsie
3. Kernspintomographie
4. Selektive Blutentnahme

#### **Ad 1: Sonographie**

In der Sonographie sind normale Nebennieren gelegentlich nicht zu sehen. Sofern vergrößerte Nebennieren auffallen sollte in der Regel, insbesondere bei endokriner Symptomatik, eine weitere Diagnostik erfolgen.

#### **Ad 2: Computertomographie**

In der bildgebenden Diagnostik steht die Computertomographie an erster Stelle. Sie kann bereits Nebennieren-Tumoren ab einer Größe von 5 mm erkennen und hat eine Sensitivität von fast 100% bei Nebennierentumoren ab einer Größe von ~1 cm. Die CT erlaubt eine gute Differenzierung von Fett, Blut und Kalk. Zusätzliche Informationen können durch Kontrastmittel-Applikation und entsprechende KM-Aufnahmemuster bzw. Auswaschverhalten gewonnen werden. Die CT-gesteuerte Punktion ist der Standard zur histologischen Sicherung von Nebennierentumoren (CAVE: bei V.a. Phäochromozytom  $\alpha_1/\alpha_2$ -Blockade vor KM-Gabe, keine Punktion).

#### **Ad 3: Kernspintomographie**

Die MRT eignet sich hervorragend zur Diagnose von Phäochromozytomen ("Aufblitzen" im T2-Bild, starke KM-Anreicherung). Die Unterscheidung zwischen anderen soliden Tumoren ist häufig nicht möglich, die Differenzierung zwischen maligne und benigne gelingt jedoch meist gut.

#### **Ad 4: Selektive Blutentnahme**

Die selektive Blutentnahme aus den Nebennierenvenen dient der hormonellen Charakterisierung und Aktivitätsbestimmung von Tumoren.

**Nebennieren-Diagnostik: Klinik + Computertomographie!**

**Wichtige klinische Fragen:**

- Zeichen einer endokrinen Aktivität?
- Bekannter Primär-Tumor?
- Zeichen einer infektiösen Erkrankung?
- Keine Symptomatik (Zufallsbefund)? ("Incidentalom")

**Stellenwert der einzelnen Untersuchungsverfahren:**

	<b>Morphologie</b>	<b>Funktion</b>	<b>Anmerkung</b>
<b>Sonographie</b>	++	-	Raumforderungen <8mm schlecht zu sehen
<b>CT</b>	++++	-	goldener Standard
<b>MRT</b>	++/+++	-	Differenzierung zwischen Metastase / Incidentalom, Phäochromocytom
<b>Szintigraphie</b>	-	+++	Phäochromocytom!

Seit 1910 ist die genaue Funktion der Hormonbildung in Rinde und Mark der Nebennieren bekannt:

**Nebennierenrinde:**

- Zona glomerulosa (=> Mineralocorticoide)
- Zona fasciculata (=> Glucocorticoide)
- Zona reticularis (=> Androgene).

**Nebennierenmark:**

- Adrenalin, Noradrenalin.

Die Nebennieren, weit retroperitoneal am oberen Pol der Nieren gelegen, sind sehr klein, eine starke Fältelung führt jedoch zu einer großen Oberfläche. Sie liegen im Perirenalraum, d.h. in der Gerota'schen Fascie, und sind damit vor einem Übergreifen entzündlicher Prozesse des Retroperitoneums (Pankreatitis!) primär geschützt. Gegen das umliegende Fett weisen sie einen hohen Dichteunterschied auf, so daß sie in der CT trotz ihrer geringen Größe gut abzugrenzen sind.

## 10.2 Radiologische Befunde der Nebennierenerkrankungen

### Pathologie der Nebennieren:

- Atrophie
- Hyperplasie
- Solide Tumoren: Mark/Rinde - primär/sekundär - endokrin +/-
- Zysten
- Nicht-tumoröse Veränderungen:
  - Entzündungen
  - Blutung
  - Verkalkungen

### 10.2.1 Nebennierentumoren

#### Zysten (Pseudozysten)

#### Fetthaltige Tumoren:

- Lipom
- Myelolipom (in NN versprengtes Knochenmark oder Metaplasie)

#### Solide Tumoren:

##### Primäre NN-Mark-Tumoren:

- Phäochromozytom
- Neuroblastom (Kinder)

##### Primäre NN-Rinden-Tumoren:

- Cushing-Adenom
- Conn-Adenom
- Carcinome

##### Sekundäre NN-Tumoren:

- Metastasen (v.a. Bronchialcarcinom)
- Lymphoretikuläre Systemerkrankungen

##### Endokrin aktive Tumoren:

- Cushing-Syndrom
- Conn-Syndrom
- Adrenogenitales Syndrom
- Syndrom der Catecholamine

### Endokrin stumme Tumoren:

- "Incidentalome"

### Verhalten der wichtigsten NN-Tumoren in der Computertomographie:

	Dicht	KM-Anreicherung	Bemerkung
<b>allg. solide Tumoren</b>	> 40-50 HE	+	
<b>Metastasen</b>	20-40 HE	+	rund
<b>Zysten</b>	0-25 HE	-	

### Beachte:

Gute Differenzierung von Zysten, Myelolipomen und meist auch Adenomen in der CT; ansonsten ist die Differenzierung meist schwieriger. Sonderstellung des Phäochromozytoms

### Cushing-Syndrom:

#### Ursachen:

- Adrenale Hyperplasie 75% (Zentraler Cushing)
- Hypophysäre Adenome mit ACTH-Produktion (davon 75% Mikroadenome der Hypophyse: 1-2 mm => nicht/sehr schwer in der MRT zu sehen.)
- Adrenale Adenome 15% (Nebennieren-Cushing)
- Adrenale Carcinome 10% (Kinder 60%)
- Paraneoplastisches Syndrom (Ektoper Cushing) , ACTH-Produktion bei BC

#### Symptome:

- Hypercortisolismus
- Osteoporose
- Erhöhte Gefäßfragilität
- 

### Conn-Adenome:

#### Ursachen:

- Nie zentral!, Lokalisation immer in NN
- Autonomes NN-Adenom (90%)
- Noduläre Hyperplasie (multiple Adenome) makronodulär / mikronodulär

**Symptome:**

- Zeichen des Hyperaldosteronismus: K<sup>+</sup>, Na<sup>+</sup>, RR erhöht
- Endokrinologisch inaktiv => "Incidentalom"

**Phäochromozytome:****"10%-TUMOREN":**

- **10% maligne**
- **10% bilateral**
- **10% extraadrenal (\*)**

(\* Grenzstrang, Hals, Thorax, Blase, Ovarien, Hoden)

**Aussehen:**

- Heterogen mit pseudozystischen Anteilen
- Nach multiplen Einblutungen/Nekrosen: Bild des "Schweizer Käse"

**Sonderstellung der Phäochromozytome in der Diagnostik:**

- Kernspintomographie! (Aufblitzen im T2-Bild)
- Keine Punktion (RR-Krisen!)

***10.2.2 Verkalkungen der Nebennieren*****Ursachen:**

- Autoimmunadrenalitis
- nach Tuberkulose
- nach Blutungen (s.u.)

**Symptome:**

- einseitig: meist keine Klinik
- beidseitig: M. Addison

### **10.2.3 Nebenniereninsuffizienz**

#### **Ursachen:**

- heute häufig Autoimmunadrenalitis
- früher meist nach Tbc

#### **Symptome:**

- M. Addison
- Verkalkungen!

### **10.2.4 Nebennierenblutungen**

#### **Ursachen:**

- Waterhouse-Friderichsen-Syndrom
- Direktes Trauma
- Neugeborenes (Geburtsstreß)

#### **Symptome:**

- Folge: Verkalkungen (s.o.)

# 11. Radiologische Untersuchungen des Skeletts

## 11.1 Untersuchungsverfahren

Zur Skelettdiagnostik stehen folgende bildgebende Verfahren zur Verfügung:

1. **Konventionelles Röntgen:**
  - NormalerBlatfilm
  - Digitale Radiographie
  - Röntgendurchleuchtung
2. Computertomographie
3. Magnetresonanztomographie
4. Szintigraphie & PET/CT
5. Angiographie

### **Ad 1: Konventionelle Röntgendiagnostik**

Die konventionelle Röntgendiagnostik stellt das primäre Verfahren zur Skelettdiagnostik dar. Sie wird bei fast allen Fragestellungen eingesetzt, in einzelnen Fällen ergänzt durch die übrigen Untersuchungsverfahren. Sie ermöglicht die Darstellung der Knochen in der Übersicht, die Unterscheidung von Kompakta und Spongiosa, die Beurteilung der Gelenke und eingeschränkt des Weichteilmantels.

Mit konventioneller Röntgentechnik können auch spezielle Untersuchungen wie Funktionsaufnahmen (In Bewegungsendstellungen) oder Belastungsaufnahmen zur Beurteilung physiologischer Prozesse angefertigt werden. Unter Röntgendurchleuchtung werden Aufnahmen in Bewegung angefertigt (z.B. zur ligamentären Stabilitätsprüfung der Halswirbelsäule).

### **Ad 2: Computertomographie**

Die Computertomographie ermöglicht die überlagerungsfreie Darstellung von Skelettanteilen und spielt so z.B. in der Diagnostik von Wirbelsäule, Schädelbasis und Becken eine sehr große Rolle. Unerlässlich ist die CT für die rasche umfassende Darstellung von Schädel und Rumpf beim polytraumatisierten Patienten. Moderne Multi-slice-Detektorgeräte (mit bis zu 256 Detektorzeilen) liefern binnen weniger Minuten Bilder des Schädels und des Rumpfes incl. der geeigneten Reformatierungen, z. B. Totaldarstellungen der Wirbelsäule in sagittaler planarer Rekonstruktion in Weichteil- und Knochenfensterdarstellung. Nach Injektion von Kontrastmittel in das Gelenk bietet die „Arthro-CT“ eine Möglichkeit die Gelenk-Binnenstrukturen darzustellen. Letzteres erfolgt jedoch aufgrund des besseren Kontrastes zumeist mittels MRT.

Mittels der CT ist sind zahlreiche Interventionen am Bewegungsapparat möglich; diese reichen von der präzise gesteuerten Biopsie einer malignitätsverdächtigen Läsion oder der Keimgewinnung bei einer Spondylodiszitis bzw. der perkutanen Entlastung eines Abszesses bis zu Kyphoplastie von Wirbelkörpern oder des Os



sacrum, von der Schmerztherapie bei Wirbelsäulenleiden bis zur Radiofrequenz-ablation oder der Kryotherapie von Tumoren.

In zunehmendem Maße dient die CT auch dazu, 3D-Datensätze für computer-assistierte Operationen bereit zu stellen, z.B. für Eingriffe an der Wirbelsäule und am Hüft- sowie Kniegelenk; hier steht also nicht primär die Diagnose im Vordergrund, sondern die räumliche Planung von Spondylodesen und Gelenkendoprothetik. 3D-Verfahren helfen dem Operation, den geeigneten Zugangsweg und die geeignete Osteosynthese zu planen, aber auch die Gefäßversorgung eines Neoplasmas zu erkennen.

### **Ad 3: Magnetresonanztomographie**

Die Magnetresonanztomographie erlaubt die exzellente Beurteilung von Knochenmark und umgebenden Weichteilen und ist hier den übrigen Verfahren deutlich überlegen. Weitere Domänen der MRT sind die direkte Darstellung des Rückenmarks, was insbesondere im Zusammenhang mit der Wirbelsäulendiagnostik von Bedeutung ist, ferner die Gelenkdiagnostik, die durch die direkte Injektion von MRT-Kontrastmittel in den Gelenkraum, die sog. Arthro-MRT weiter verbessert werden kann. Bei malignen Neoplasien des Skeletts stellt die MRT präzise die Tumorausbreitung im Markraum und auch die Infiltration benachbarter Weichteile bzw. von Gefäßen und Nerven auf .

Aufgabe des Radiologen ist es, bei einem vorgegebenen Problem die richtige Reihenfolge der zur Klärung erforderlichen Untersuchungen zu bestimmen, überflüssige oder gar Doppeluntersuchungen zu verhindern und mit dem Zuweiser auch wichtige Entscheidungen, wie z. B. zur Notwendigkeit und zum Ort einer Biopsie, zu fällen.

### **Ad 4: Szintigraphie**

Die Szintigraphie ermöglicht die funktionelle Darstellung (Knochenumbauprozesse!) des gesamten Skelettsystems im Überblick, sie bietet damit z.B. ein wichtiges Screening-Verfahren zur Suche nach Skelettmetastasen bei malignen Neoplasien.

Eine genauere Lokalisation von krankhaften Prozessen im Knochen ermöglicht die SPECT, eine noch anschaulichere die PET/CT, bei der die Bilder der Szintigraphie mit ortsgleichen CT-Bildern fusioniert werden. Die häufigsten Tracer sind hierbei  $^{18}\text{F}$ -Desoxyglucose,  $^{18}\text{F}$ -Aethylcholin und  $^{11}\text{C}$ -Cholin.

## 11.2 Grundlagen

Bei der **Röntgenuntersuchung des Knochens** gelten folgende Grundsätze:

- **Aufnahmen in zwei mindestens zueinander senkrechten Ebenen**
- **Systematische Analyse der Bilder hinsichtlich:**
  - Kontur und Form (Deformation, Periostreaktion)
  - Dichte (Kalziumgehalt) des Knochens
  - Kompakta (Dichte, Breite, Begrenzung)
  - Spongiosa (Struktur, Verdichtungen, Osteolysen)
  - Weichteile (Schwellung; verlagerte oder ausgelöschte Fettstreifen)
  - Lokalisation und Verteilung einer Läsion bzw. mehrerer Läsionen
    - Epiphyse, Metaphyse oder Diaphyse
    - Exzentrisch oder zentral
    - Stammnah oder im Anhangsskelett
  - Patient: Alter, Geschlecht, ethnische Herkunft, Berufsanamnese, Grunderkrankung
  - Skelettreife und Wachstum

**Weitere wichtige Befundkriterien in der Skelettdiagnostik:**

1. Ist ein Befund pathologisch oder noch normal (Normvariante)?
2. Geht die Veränderung vom Knochen aus, oder wird der Knochen von außen deformiert/infiltriert?
3. Solitäre Läsion oder multipel?
4. Maligne oder benigne Veränderung?
5. Artdiagnostische Zuordnung?

**Skelettdiagnostik ist eine Kontur- und Strukturdiagnostik.**

Morphologische Kriterien, die zur Unterscheidung zwischen benignen und malignen Knochenläsionen herangezogen werden können:

**Zusammenhang zwischen Kontur und Benignität/Malignität einer Knochenläsion:**

Im Röntgenbild erlaubt die **Lodwick-Klassifikation**, anhand der Berandung eines Tumors die Wahrscheinlichkeit einer benignen oder malignen Läsion abzuschätzen:

**Lodwick 1:**

- 1: Intraspongiose, scharf berandete "landkartenartige" oder "geographische Läsion.
- 1A: Tumor scharf begrenzt und intraspongios deutliche schmale Randsklerose.
- 1B: Aktive Läsion mit geringem bis keinem Sklerosesaum und unregelmäßiger Kontur, Kortikalisarrosion möglich, desgleichen eine solide Periostreaktion.

1C: Schnelles Wachstum, teils infiltrativ; verwachsene unscharfe Kontur; Sklerose ist möglich; die Knochenrinde ist arrodirt, eine Periostreaktion kann vorliegen

**Lodwick 2:** Schnell wachsender Tumor, nicht mehr geografisch abgrenzbar: "Mottenfraßmuster" mit unscharfer Begrenzung; zumeist keine reaktive Sklerose; Kortexzerstörung, schalige Periostabhebung.

**Lodwick 3:** Sehr schnell und zerstörend wachsender Tumor ohne Respektierung anatomischer Grenzen ("permeatives" Wachstum); in der Regel keine reaktive Sklerose und keine erkennbare Begrenzung. Periostreaktion: "Zwiebelschalenförmig" oder nach außen gerichtete "Spiculae; teils unterbrochen, an den Rändern der Periostabhebung sind Codman-Dreiecke möglich.

Kriterium	Benigne	Maligne
<b>Begrenzung</b>	Glatt, scharf, schmaler Sklerosesaum	Unscharf mit fließendem Übergang zur Umgebung
<b>Kortikalis</b>	Intakt, evtl. ausgedünnt, nach außen vorgewölbt	Destruiert, durchbrochen
<b>Periostreaktion</b>	Kann fehlen, falls vorhanden: solide (homogen. laminar)	Fast immer radiär, amorph; falls lamellär -> durchbrochen ("Zwiebelschalen"- oder "Sunrise"-Muster)
<b>Interner Aufbau:</b> Lysen: Knochenneubildung:	Umschriebene Aufhellung Entspricht ursprünglichem Organisationsprinzip	Mottenfraßähnliche Lyse Ungeordnet, fleckförmig

## 11.3 Radiologische Zeichen bei Krankheiten des Knochens

### 11.3.1 Kongenitale Erkrankungen

#### Beispiele kongenitaler Skeletterkrankungen:

##### Osteogenesis imperfecta:

- Zahlreiche Frakturen; Heilung oft mit überschießendem Kallus
- Osteoporose
- Deformierungen; Extremitätenverkürzungen
- Weitere Merkmale: Blaue Sklerosen, vermehrt Nahtknochen des Schädels (ossa suturarum)

##### Osteopetrose (Morbus Albers-Schönberg)

- "Marmorknochen" (harter, aber spröder brüchiger Knochen)
- Baumrindenphänomen
- Bone-in-bone-Erscheinungsbild
- Verdichtungen der Grund- und Deckplatten der Wirbelkörper
- Verlust an Markraum
- Einengung von Foramina des Schädels

##### Arthrogryposis multiplex congenita (kein Erbgang)

- Entsteht durch einen Mangel an motorischen Vorderhornzellen.
- Gelenkfehlstellung und Kontrakturen
- Biegsdeformitäten von Gliedmaßen
- Osteoporose (durch mangelhafte motorische Aktivität)

### 11.3.2 Knochentumoren

Man unterscheidet benigne von malignen und primäre von sekundären Knochenneoplasien. Die sekundären Tumoren (Skelettmetastasen von Primärtumoren anderer Lokalisation) sind mit Abstand die häufigsten, die primären malignen Knochentumoren die seltensten; das häufigste primäre Neoplasma des Knochen(mark)s ist das Plasmozytom; die anderen primären Sarkome des Knochens stellen gerade einmal 1% aller malignen Neoplasien. Als Besonderheit sind die sog. "tumorartigen Läsionen" (tumor-like lesions oder Don't touch lesions) zu erwähnen, bei denen es sich nicht um Neoplasien im engeren Sinne handelt.

Die wichtigste Aufgabe des Radiologen bei der Diagnostik eines Knochentumors ist neben der präzisen Beschreibung der Läsion die Einteilung in die Kategorien "sicher benigne", "sicher maligne" und "Ich weiß es nicht". In letzterem Falle schlägt der Radiologe das weitere diagnostische Vorgehen vor und bestimmt zum Beispiel geeignete Biopsieorte.

Ebenfalls von großer Bedeutung ist es für Radiologen und Patient, eine Läsion zu identifizieren, die keiner weiteren Aufarbeitung bedarf und bei der eine überflüssige Biopsie gar verwirrende Ergebnisse zeitigen kann. Dies sind die sogenannten Don't-touch- oder Noli-me-tangere-Läsionen.

### **Wichtige Kriterien zur Beurteilung von Knochentumoren:**

1. **Röntgenmorphologie** (osteogener, chondrogener, fibrogener oder anderer Tumor)
2. **Lokalisation des Tumors** im Skelett und im Knochen
3. **Alter des Patienten/der Patienten**
4. Weniger entscheidend für die artdiagnostische Zuordnung ist das Geschlecht.

#### **11.3.2.1 Benigne Tumoren**

Kriterien der Benignität (siehe auch Lodwick-Klassifikation unter 11.2):

- **Scharfe Abgrenzung**
- **Schmaler, glatter Sklerosesaum**
- **Ausdünnung oder Pelottierung, nicht aber Destruktion der Kortikalis.**

Die Ausdünnung der Knochenrinde kann zu einer Fraktur führen => das Auftreten pathologischer Frakturen spricht nicht gegen Benignität.

### **Beispiele benigner Tumoren und benigner tumor-like lesions:**

- Fibröser Kortikalisdefekt (junge Menschen, meist gelenknah diaphysär, überwiegend in Tibia und distalem Femur)
- Osteoidosteom.
- Lipom (ausgehend vom Knochenmark: Fersenbein, zentral, Wardsches Dreieck des Femurs, Wirbelkörper. Mitunter zentrale Verkalkung)

#### **11.3.2.2 Maligne primäre Knochentumoren**

Man unterscheidet maligne Tumoren, die de novo aus gesund erscheinendem Knochen heraus entstehen, von solchen, die aus einer vorbestehenden pathologischen benignen Veränderung entstehen, z. B. beim Morbus Paget (meist Osteosarkom), bei multiplen kartilaginären Exostosen (meist Chondrosarkom), nach perkutaner Strahlentherapie (zumeist Osteosarkom) oder selten einmal aus einem avaskulären Knochenmarkinfarkt (Osteo-, Chondro- oder Fibrosarkom).

Morphologische Kriterien der Malignität (siehe Lodwick-Klassifikation unter 11.2)

- **Fehlende oder irreguläre Abgrenzung gegen die Umgebung.**
- **Destruktion der Kortikalis** (beste Darstellung in der CT, aber auch in der MRT) oder Ausbreitung im Markraum, die am sichersten durch die MRT und weniger zuverlässig durch die CT nachgewiesen wird.
- **Typische Periostreaktion** (unterbrochener Typ, lamellen- oder zwiebelschalenartig, Spiculae, Sunburst-Typ; Codman-Dreieck).

### Beispiele maligner Tumoren:

**Osteosarkom** (verschiedene histologische Typen; mehrheitlich im Alter von 10-20 Jahren; 75% der Tumoren treten in der Knieregion auf)

- Große, unregelmäßige Aufhellung; geht meist vom Markraum aus (medulläres Osteosarkom).
- Ossäre Matrix ist oft erkennbar, osteoplastische Anteile sind möglich.
- Typische sonnenstrahlartige Spiculae (Periostreaktion); Codman-Dreieck an den Rändern der Periostreaktion.
- Sekundäre Osteosarkome entstehen in der Regel bei älteren Personen aus einer vorbestehenden Läsionen heraus, z. B. bei Morbus Paget (Paget-Sarkom), in Läsionen einer fibrösen Dysplasie, nach perkutaner Strahlentherapie oder nach der Ingestion radioaktiver Substanzen

**Chondrosarkom** (auch hier gibt es unterschiedliche histologische Typen; Alter: Erwachsene; häufigster Sitz in Becken und langen Röhrenknochen)

- Punkt- oder fleckförmige, kommaförmige, sichelförmige oder strichförmige bzw. bogige Verkalkungen im Tumor.
- Weichteilanteil
- Sekundäre Chondrosarkome entstehen aus kartilaginären Exostosen, bevorzugt bei deren rumpfnahen Sitz, aus einer Paget-Veränderungen oder nach perkutaner Strahlentherapie)

### Ewing-Sarkom (M > F)

- Knochenmarktumor unklarer Herkunftszellen, möglicherweise neurale Herkunft; ähnelt dem PNET primitiver neuroektodermaler Tumor
- Bevorzugter diaphysärer Sitz, aber auch Rumpf
- Oft Kombination eines kleinen intraossären Tumors mit einem großen extra-ossären Weichteiltumor
- Meist unscharfe Berandung, mottenfraßartige Knochenzerstörung,
- Aggressive Periostreaktion (zweibelschalenartig)
- Häufig betroffen ist das Femur

**Plasmozytom** (häufigster primärer Knochentumor; Erwachsene, 50-70 Jahre)

- Entartung von B-Lymphozyten im Knochenmark
- Schädel: Typische mottenfraßähnliche Osteolysen, z. B. "Schrotschußschädel"

- Befallsorte: Stammskelett und stammnah (ähnlich den Knochenmetastasen), allerdings werden die Bogenwurzeln seltener befallen als bei Knochenmetastasen: Multiple Osteolysen oder Bild einer generalisierten Osteoporose (vor allem bei Männern ab 40. Lebensjahr bedenken!).
- Selten solitäres Auftreten, dann meist binnen fünf Jahren Generalisierung.
- Noch seltener ist das primäre extramedulläre Plasmazytom

### 11.3.2.3 Sekundäre Knochentumoren (Knochenmetastasen)

Unabhängig vom Primärtumor bevorzugen Knochenmetastasen das Stammskelett (Schädel, Wirbelsäule, Rippen und Becken) sowie die rumpfnahen langen Röhrenknochen; jenseits von Hand- und Sprunggelenk sieht man sie sehr selten. In aller Regel kommen sie in der Mehrzahl vor (<<10% sind Solitärmetastasen) und sind zufällig verteilt.

Häufig Knochenmetastasen setzende Primärtumoren sind

- Mammkarzinom
- Prostatakarzinom
- Bronchialkarzinom
- Nierenzellkarzinom
- Schilddrüsenkarzinom, aber auch
- intestinale Tumoren.

Nach dem Aussehen der Metastasen unterscheidet man:

- Osteoblastische Metastasen (=> vermehrte Sklerosierung)
- Osteoklastische oder osteolytische Metastasen (=> Osteolysen)
- und gemischte (sklerosierende und lytische) Knochenmetastasen.
- ferner die häufigen medullären und die selteneren kortikalen Metastasen

Die meisten Knochenmetastasen respektieren die Knochenkontur, sie überschreiten den Kortex eines Knochens nicht und verursachen auch *keine* Periostreaktion. Doch gibt es auch Metastasen, die den Wirtsknochen zerstören und auftreiben sowie über dessen Grenzen hinaus wachsen (die sog. Blow-out-Metastasen), häufig verursacht durch Bronchialkarzinom und Nierenzellkarzinom.

Mischformen sind häufig, vor allem bei Bronchial- und Mammkarzinom, die neben dem Prostatakarzinom wiederum den größten Anteil der Skelettmetastasen insgesamt stellen.

### **11.3.3 Entzündungen**

Man unterscheidet exogene und hämatogene sowie nach ihrer Verlaufsform akute und chronische Osteomyelitiden.

#### **11.3.3.1 Akute Osteomyelitis**

(Kinder hämatogen, Erwachsene exogen)

- Verdickung des Weichteilmantels und Verlust von Fettstreifen
- Osteopenie (Ende der 1. Woche)
- Osteolyse
- Periostreaktion vom benignen Typ (laminar) (2.-3. Woche)
- Komplikation: Sequester (3.-6. Woche)

#### **11.3.3.2 Chronische Osteomyelitis**

(meist posttraumatisch)

- Osteosklerose (9.-12. Monat)
- Gewundener Fistelgang im Knochen und kutane Fistel
- Seltene Spätfolge: Plattenepithelkarzinom des Fistelgangs)

#### **11.3.3.3 Sequester**

Abkapselung eines avitalen Fragmentes, die sogenannte "Totenlade", ein sklerotischer intramedullärer Knochenteil

- Sklerotisiertes Fragment innerhalb einer Aufhellung

#### **11.3.3.4 Brodie-Abszess (**

Sonderform der chron. hämatogenen Osteomyelitis mit gering bis mäßig virulenten Keimen

- Unregelmäßig begrenzte Aufhellung
- Deutliche Periostreaktion
- Häufig gelenknaher Sitz

### **11.3.4 Frakturen**

#### **11.3.4.1 Traumatische Frakturen**

Als Beispiele seien genannt: Längs-, Quer-, Schräg-, Spiral-, Mehrfragment- und Trümmerfrakturen

Bei der radiologischen Beurteilung einer Fraktur müssen folgende Aspekte beachtet werden:



- **Lokalisation**
- **Verlauf der Frakturlinie**
- **Beteiligung von Gelenkflächen**
- **Stellung der Fragmente zueinander** (reicht von anatomisch = keine Fehlstellung) bis zu
- **Fehlstellung (Dislokation) der Fragmente** (hier sind vier verschiedene Arten der Fehlstellung möglich: die Verschiebung der Fragmente (Dislocatio ad latus), der Knick (Dislocatio ad axim), die Distanzierung der Fragmente oder ihre Überlappung (Verlängerung oder Verkürzung des Knochens) (Dislocatio ad longitudinem cum distractione oder cum contractione) sowie die Rotation gegeneinander (Dislocatio ad peripheriam).
- Mögliche Komplikationen wie offene Verletzung, begleitende Gefäß- oder Nervenverletzung, bei Wirbelsäulenfrakturen Schädigung des Rückenmarks oder von Nervenwurzeln/Cauda equina.

### 11.3.4.2 Sonderformen der Frakturen

#### Kindliche Frakturen

- **Grünholzfraktur.** Ein intakt gebliebener Periostschlauch bewahrt den Kontakt der Bruchflächen miteinander, jedoch kann dieser auch eine Fehlstellung im Sinne eines schwer reponiblen Achsenknicks bewirken.
- **Plastische Fraktur.** Der kindliche Knochen kann eine höhere Verformbarkeit als der des Erwachsenen. Bei manchen kindlichen Frakturen ist eine Deformierung sichtbar, ohne dass man Brüche der Spongiosa oder des Kortex erkennt.
- **Torusfraktur.** Hierbei ist am Bruchort eine rundliche Vorwölbung (einseitig oder zirkulär wie beim Bodenring einer antiken Säule, dem Torus, sichtbar).
- **Epiphysenfrakturen.** Frakturen, die beim Kind und Jugendlichen die Wachstumsfugen erfassen, können erhebliche Folgen nach sich ziehen, zum Beispiel asymmetrisches Wachstum mit Biegungsdeformität des Knochens bis zum Wachstumsstillstand mit schlussendlich vermindelter Knochenlänge. Daher ist es wichtig, diese Brüche zu erkennen und optimal zu behandeln. Die Einteilung erfolgt nach Aitken (Typen I-III) oder Salter-Harris (Typen I-V), erweitert durch Rang und Odgen um die Typen VI-IX.

#### Stress- oder Ermüdungsfrakturen

**Stressfrakturen** sind schleichende Frakturen eines gesunden Knochens, die durch eine bislang ungewohnte, oft wiederholte Belastung entstehen. Im Röntgenbild erkennt man oft nur eine zarte Periostreaktion. Skelettszintigraphie und Magnetresonanztomographie lassen diese Diagnose früher stellen.

**Insuffizienzfrakturen** betreffen einen vorgeschädigten, also geschwächten Knochen bei geringem Trauma oder auch schon unter alltäglicher wiederholter Belastung (z. B. im höheren Alter, nach Strahlentherapie etc.).

**Typische Beispiele:**

- "Marschfraktur" von Schäften der Mittelfußknochen (meist Os metatarsale II-IV) junger Rekruten oder untrainierter Läufer
- Tibiaquerfrakturen bei Läufern
- Ermüdungsfrakturen betreffen besonders den Femurhals und das Tuber calcanei

**Pathologische Frakturen**

- Frakturen ohne adäquates Trauma bei vorgeschädigtem Knochen, z.B. bei Osteoporose, Z. n. perkutaner Radiatio oder Knochentumoren. Ferner sind pathologische Frakturen oft multipel bei systemischen Krankheiten des Skeletts wie der Fragilitas ossium (Glasknochenkrankheit).

**11.3.5 Metabolische Krankheiten**

Metabolische Krankheiten können den Stoffwechsel von Calcium und Vitamin D stören, wobei es meist zu einer verminderten Mineralisation des Knochens kommt. Der Oberbegriff hierfür ist die Osteopenie oder Kalzipenie. Es gilt dann die Unterscheidung zu treffen, ob allein die Mineralisation, die Bildung von Osteoid oder beide verändert sind. So ist bei der Rachitis die Mineralisation vermindert und das Osteoid überschießend, während bei der Osteoporose Kalzium und Osteoid in gleichem Maße vermindert sind.

**11.3.5.1. Osteomalazie**

Ursachen der Osteomalazie sind Vitamin D- und Kalziummangelzustände.

Typische radiologische Veränderungen (erst im Spätstadium):

- Transparenzerhöhung
- Verwaschene Spongiosastruktur ("Mattglasphänomen")
- Kompaktaausdünnung
- Knochenverbiegungen
- Looser-Umbauzonen

### **11.3.5.2 Hyperparathyreoidismus (HPT)**

Man unterscheidet den primären HPT (Hyperplasie oder Adenome, selten Karzinome der Epithelkörperchen) (-> "Osteodystrophia fibrosa generalisata Recklinghausen") vom sekundären (reaktiven) HPT bei Hypokalzämie oder Hypophosphatämie.

Typische radiologische Symptome:

- "Dissezierende, rarefizierende Osteoklasie"
- Aufbrauchung der subchondralen Grenzlamelle, insbesondere radialseitig am Mittelglied des Zeige- und des Mittelfingers (durch Osteoklastenaktivität aufgeweitete Kanäle des Havers-Systems).
- Gelenknahe Erosionen
- Spongiosierung der Kompakta (Aufblätterung, Verschmälerung)
- Akroosteolysen
- "Braune Tumoren"
- Überwiegend akrale Weichteilverkalkungen.

### **11.3.5.3 Renale Osteopathie**

Die Skelettveränderungen im Rahmen einer chronischen Niereninsuffizienz setzen sich zusammen aus Veränderungen i.S. einer Osteomalazie (Vitamin D-Synthesestörung) und eines sekundären Hyperparathyreoidismus. Prädilektionsstellen: Hände, Akromioklavikulargelenke (ACG), Schädel und Wirbelsäule. Routinemäßig werden zur Diagnose einer renalen Osteopathie die Hände a.p. und die Akromioklavikulargelenke geröntgt.

#### **Veränderungen an den Händen:**

- Aufbrauchung der subchondralen Grenzlamelle (Frühzeichen)
- Zähnelung der Kompakta
- Spongiosierung der Kortikalis
- Akroosteolysen

#### **Veränderungen an den ACG:**

- Aufbrauchung der subchondralen Grenzlamelle
- Pseudoerweiterung des Gelenkspaltes durch Knochenresorption

#### **Veränderungen des Schädels:**

- Grobgranuläre Atrophie ("Pfeffer-und Salz-Schädel")
- Aufgehobene Dreischichtung der Kalotte

#### **Veränderungen der Wirbelsäule:**

- "Rugger-Jersey-spine": Sandwichartige Dreischichtung des Wirbelkörpers durch bandförmige Sklerosen der Abschlußplatten oder
- homogen vermehrte Dichte der Wirbelsäule.

### **11.3.5.4 Osteoporose**

Zur Osteoporose kommt es bei einem Ungleichgewicht zwischen Knochenaufbau und -abbau zugunsten des Abbaus; dabei sind die Mineralisation und die Osteoidbildung in gleichem Maße verringert. Erst bei einer Minderung der Matrix um 30-50% lässt sich diese im Röntgenbild auch erkennen. Die "Densitometrie" (mittels Röntgenverfahren oder Computertomographie) ist ein Verfahren zur quantitativen Bestimmung der Knochendichte.

#### **Typische radiologische Veränderungen:**

- Erhöhte Strahlentransparenz
- Aufsplitterung des Knochens von innen ("Spongiosierung der Kortikalis")
- Verstärktes Hervortreten der Kortikalis (Rahmenstruktur)
- Spongiolyse. Im Wirbelkörper ist die Zahl der Trabekel verringert, was bis zum Bild der "leeren Schachtel" mit strichartig ausgedünntem Kortex gehen kann. Die verbliebenen wenigen primären vertikal verlaufenden Trabekel können dann auch vergrößert erscheinen.
- Herabgesetzte Belastbarkeit des Knochens => Infraktionen, in der Wirbelsäule osteoporotische Sinterungsfrakturen mit Keil- oder Fischwirbelbildung. Solche Frakturen kann man mittels Kyphoplastie behandeln, bei der über eine dorsale transpedikuläre Kanülierung flüssiges und unter Wärmeabgabe rasch aushärtendes Palacos (Polymethylmetacrylat; PMMA) in den Wirbelkörper injiziert wird, was diesen stabilisiert und zu einer sofortigen Schmerzlinderung, mitunter gar bis zur völligen Schmerzfreiheit führt.

### **11.3.6 Ischämische Knochenveränderungen**

Aufgrund von Abbau- und Aufbauvorgängen ("creeping substitution") im Bereich einer Osteonekrose ergibt sich als radiologische Veränderung ein fleckförmiges Bild von Zyste und Sklerose.

#### **Beispiele ischämischer Knochenveränderungen:**

##### **11.3.6.1 Knochenmarkinfarkt**

Zumeist girlandig begrenzte Sklerose im Markraum des Femurs und des Humerus: in der Skelettszintigraphie leicht bis mäßig positiv.

##### **11.3.6.2 (Idiopathische) Hüftkopfnekrose**

Ursächlich sind zumeist Äthyliismus, Hyperkortizismus, Kortikosteroidbehandlung, Krankheiten mit gestörter Mikro-zirkulation wie Diabetes mellitus, Hyperlipidämie, Krankheiten mit Infarkten wie Sichelzellenanämie, akute Pankreatitis oder Barotrauma (Caissontaucherkrankheit).

### 11.3.6.3 Aseptische Knochennekrose

- Hüftkopf: Morbus Perthes-Calvé-Legg-Waldenström
- Os lunatum: Morbus Kienböck (Lunatummalazie)
- Os naviculare pedis: Morbus Köhler I
- Metatarsalköpfchen: Morbus Köhler II
- Tuberositas tibiae: Morbus Osgood-Schlatter
- Viele weitere Orte; diese aseptischen Osteonekrosen werden zumeist mit Eponymen bezeichnet.

### 11.3.6.4 Osteochondrosis dissecans

- "Gelenkmaus": rundliches, sklerosiertes Knochenfragment an der Gelenkoberfläche nach Lösung des Fragments => freier Gelenkkörper. Häufigst betroffene Gelenke sind der Ellbogen (Capitulum humeri; Morbus Panner), das Sprunggelenk (Talusrolle), Kniegelenk (lateralen Bereich des Condylus femoris medialis) und das Hüftgelenk.
- "Mausbett": Defekt im Bereich der Konvexität des Knochens

## 11.4 Radiologische Symptome bei Krankheiten der Gelenke

### 11.4.1 Degenerative Krankheiten

Degenerative Veränderungen an Gelenken bezeichnet man als "Arthrose" (Arthrosis deformans). Sie treten bei Fehlbelastungen an den mechanisch am stärksten belasteten Stellen auf, seltener auch bei verminderter Belastbarkeit des Knorpels (Chondropathien, z. B. bei der Akromegalie).

#### Radiologische Zeichen der Arthrosis deformans:

- Vermehrte subchondrale Sklerosierung der Gelenkflächen
- Verschmälerter Gelenkspalt
- Subchondrale Zysten (Geröllzysten oder Eggers-Zysten).
- Osteophytäre Randanbauten:
  - "Osteophyten" an den Extremitäten
  - "Spondylophyten" an der Wirbelsäule

Wichtigste Gelenke sind Hüft-, Knie- und Schultergelenk, seltener Ellbogen-, Hand- und oberes Sprunggelenk (hier meist posttraumatisch).

**Therapie:** Entlastende Umstellungsosteotomie (Kniegelenk), Endoprothetik.

#### Veränderungen im Röntgenbild am Beispiel der Wirbelsäule:

- Knorpeldegeneration (verschmälerter radiologischer Gelenkspalt ( Bandscheibe und Facettengelenke)
- Reaktive, subchondrale Knochenneubildung (Sklerose)

- Knochenproliferation am Wirbelkörperend an den Abschlussplatten(Spondylophyten)
- Zystenbildungen:
  - Eindringen von Synovialflüssigkeit
  - Einbruch des Nucleus pulposus ("Schmorl'sches Knötchen")

### **11.4.2 Gelenkentzündungen (Arthritis)**

#### **Radiologische Zeichen der Arthritis:**

Tage bis Wochen nach Krankheitsbeginn (Frühzeichen):

#### **"Weichteilzeichen":**

- Gelenkerguss .
- Paraartikuläre Schwellung

Wochen bis Monate nach Erkrankungsbeginn:

#### **"Kollateralphänomene":**

- Verwaschene Spongiosastruktur
- Gelenknahe Osteoporose

Monate bis Jahre nach Erkrankungsbeginn (Spätzeichen):

#### **"Direktzeichen":**

- Auflösung d. subchondralen Grenzlamelle
- Subchondrale Aufhellungen (Zysten)
- "Usuren" (Defekte an der Knorpel-Knochengrenze)
- "Mutilationen" (Gelenknahe Knochendestruktionen)
- Luxationen und Subluxationen
- Ankylosierung

Prinzipiell zeigen alle Arthritiden gleiche oder ähnliche radiologische Symptome, man kann jedoch in der Ausprägung der einzelnen Komponenten und im Verteilungsmuster der betroffenen Gelenke Unterschiede zwischen den verschiedenen Arthritiden finden.

#### **Beispiele:**

- Akuter Gelenkrheumatismus
- Rheumatoide Arthritis
- Psoriasisarthritis
- Gichtarthropathie
- Bakterielle Arthritis
- Tuberkulöse Arthritis
- Arthritis i.R. der Sklerodermie und anderer Kollagenosen

Eine Besonderheit stellt die Entzündung der Sakroiliakgelenke dar. Durch ein auffallendes Nebeneinander von Aufhellungen und irregulären Sklerosierungen entsteht das sog. "Bunte Bild".

#### Differentialdiagnose des "Bunten Bildes" der Sakroiliitis:

- Morbus Bechterew
- Morbus Reiter
- Morbus Crohn
- Psoriasisarthritis
- Sakroiliitis durch Chlamydien

#### Kriterien zur Differenzierung zwischen Arthrose und Arthritis:

Zeichen	Arthrose	Arthritis
Weichteilreaktion	-	+
Gelenknahe Osteoporose	-	+
Gelenkspaltverschmälerung	+	+
Usuren	-	+
Subchondrale Sklerose	+	-
Subchondrale Zysten	+	+
Apophyten	+	-
Gelenkerguss	+/-	+

## 11.5 Radiologie der Wirbelsäule

#### Beurteilung der Wirbelsäule im Röntgenbild:

- Anzahl, Form und Größe der Wirbelkörper
- Alignment und Krümmung
- Knochendichte, Aspekt von kortikalem und spongiösem Knochen
- Stellung der Wirbelkörper und der Wirbelgelenke zueinander
- Höhe der Zwischenwirbelräume
- Form und Intaktheit der Grund- und Deckplatten
- Zwischenwirbelgelenke
- Wirbelbögen
- Dornfortsätze
- Spinalkanal (Form und Weite)
- Umgebende Weichteile

### 11.5.1 Degenerative Krankheiten

#### Terminologie:

1. **Chondrose:** Höhenverlust der Bandscheibe ohne weitere Skelettzeichen.
2. **Osteochondrose** (Verschmälerung des Zwischenwirbelraums und vermehrte Sklerosierung der Abschlussplatten).
3. **Spondylosis deformans** (knöcherne Anbauten am Wirbelkörper).
4. **Spondylarthrose** (Arthrose der "echten synovialen" Zwischenwirbelgelenke).

#### Differentialdiagnose der höhengeminderten Diskusräume:

- Angeborene Fehlbildung (Blockwirbel)
- Degenerative Diskopathie
- Entzündliche Erkrankung
- Tumor
- Trauma

Methode der Wahl zur Diagnose einer degenerativen Diskopathie ist die Magnetresonanztomographie. Mit ihr gelingt es, Diskusprotrusion und Diskusprolaps, Kompression von Nervenwurzeln oder der Cauda equina nachzuweisen.

### 11.5.2 Wirbelgleiten (Spondylolisthese)

Es gibt zwei Arten des Wirbelgleitens

- Angeborener Defekt der Pars interarticularis der Lamina ("echte Spondylolyse")
- Erworbene degenerative Gefügelockerung im Rahmen der Osteochondrose/Spondylarthrose ("Pseudospondylolisthese")

Das Wirbelgleiten ist charakterisiert durch eine Verschiebung der Wirbelkörper gegeneinander, die sich bei Reklination und Inklination verstärken kann. Zur Unterscheidung zwischen Spondylolisthese und echter Spondylolyse und Pseudospondylolisthese werden die Interartikularportionen der Lendenwirbelsäule in Schrägaufnahmen dargestellt. Bei der hierin sichtbaren Figur eines Scotch Terriers sieht die Unterbrechung der Pars interarticularis wie das Halsband des Scotch Terriers aus. Alternativ lässt sich dieser Defekt auch mittels Computertomographie oder Magnetresonanztomographie ermitteln

Das Wirbelgleiten wird nach Meyerding in vier Schweregrade unterteilt: Grad 1: Gleiten um maximal ein Viertel des Sagittaldurchmessers des Wirbels bis zu Grad 4. Bei der schwersten Form kommt der fünfte Lendenwirbelkörper vor dem ersten Sakralsegment zu liegen, die sogenannte Spondyloptose.



### **11.5.3 Entzündungen (infektiöse Spondylodiszitis)**

Am häufigsten verursachen hämatogen gestreute Keime wie Staphylokokken oder Escherichia coli eine infektiöse Spondylodiszitis. Im Röntgenbild zeigen sich:

- Verschmälerter Zwischenwirbelraum im betroffenen Segment
- Destruktionen der Abschlußplatten dieses Segments.

Im weiteren Verlauf kommt es zu Sklerosierungen und Verformungen der Wirbelkörper mit Ausbildung von Keilwirbeln und schließlich zu Blockwirbelbildung.

Methode der Wahl zur Diagnose der Spondylodiszitis ist die Kernspintomographie; mit dieser Modalität sind nicht nur die Knochen- und Bandscheibenveränderungen sichtbar, sondern auch Komplikationen, die die Röntgenuntersuchung nicht und die Computertomographie nur eingeschränkt aufzeigen kann: Intraossäre Abszesse, intraossäres Knochenödem und paravertebrale Abszesse sowie das epidurale Empyem.

### **11.5.4 Traumatische Veränderungen**

Verletzungen der Wirbelsäule können schwerste Folgen haben - bis zu Paraparese und Tetraparese. Aufgabe des Radiologen ist es, anhand der Verletzungsmuster Rückschlüsse auf den Mechanismus der Gewalteinwirkung zu ziehen (Kompression, Hyperflexion, Hyperextension, Scherverletzung bzw. Rotationsscherverletzung) und auf dem Röntgenbild nicht sichtbare Komplikationen zu entschlüsseln, ferner sollte er Aussagen zur Stabilität bzw. zur Instabilität einer Wirbelsäulenverletzung treffen. Im Gefolge legt er fest, welche weiteren Untersuchungen der Röntgendiagnostik nachfolgen

- Arten der Wirbelkörperfrakturen
  - Kompressionsfraktur -> ventrale und/oder dorsale Höhenminderung
  - Kantenabsprengung
  - Impressionsfraktur
  - Berstungsbruch
  - Horizontale oder Scherfraktur
  - Luxation(sfraktur) der Facettengelenke
  - Trümmerfraktur
- Fraktur des Dens axis, Frakturen der Massae laterales des Atlas und Jefferson-Fraktur als Sonderformen
- Seltener isolierte stabile Frakturen der Dorn- oder Querfortsätze
- Luxationen mit Instabilität

Die Stabilität einer Wirbelfraktur lässt sich anhand des Dreisäulenmodells nach Denis) ermitteln. Die vordere Säule entspricht den beiden vorderen Wirbelkörperdritteln, die mittlere dem hinteren Wirbelkörperdrittel incl. Spinalkanal und die hintere Säule den dorsalen Wirbelanhangsgebilden. Die Verletzung nur einer Säule gilt als stabil, die Verletzung aller drei Säulen ist obligat instabil; die Verletzung von zwei der drei Säulen kann stabil oder auch instabil sein.

Die CT ist das geeignete Verfahren, Bruchverläufe und Fehlstellungen aller Art zu dokumentieren; sie bedarf nur eines geringen Zeitaufwands, ist zumeist leicht verfügbar und für den Patienten schonend. Stärken der aufwendigeren und länger dauernden MRT sind der Nachweis von Verletzungen des Rückenmarks sowie der Nervenwurzeln, der Nachweis intrakanalikulärer Blutungen und der Nachweis von Mikrofrakturen ("bone bruise"), die in einer CT unsichtbar sind.

### **11.5.5 Inflammatorische seronegative Spondylarthropathien**

Zu dieser Gruppe zählen der Morbus Bechterew, der Morbus Reiter, die Psoriasis-spondylarthropathie, enterogene Spondylarthropathien (z. B. bei Morbus Crohn) und Spondylarthropathien bei verschiedenen Kollagenosen. Einige dieser Krankheiten haben eine enge Korrelation mit HLA-B27. Gemeinsam ist ihnen allen der fehlende Rheumafaktor.

Pars pro toto sei hier der Morbus Bechterew herausgegriffen

#### **11.5.5.1 Spondylitis ankylopoietica (Bechterew-Marie -Strümpell)**

##### **Prädilektionsstellen:**

- Wirbelsäule: Verknöcherung der Längsbänder bis zum Vollbild der sog. "Bambusstab-Wirbelsäule"; Ankylosen der kleinen Facettengelenke und der Rippen-Wirbel-Gelenke.
- Schwere BWS-Kyphose ("der Patient sieht die Sonne nicht mehr").
- Sakroilialgelenke => typisches "Buntes Bild" mit Lysen, Sklerosen und Ankylosierungen. Bei 99% der Patienten beginnt diese Krankheit mit einer Sakroiliitis, die binnen eines halben Jahres nahezu ausnahmslos beide Gelenke erfasst.
- Seltener sind bei dieser Krankheit auch Koxitis mit konzentrischer Koxarthrose oder Arthritiden kleiner Gelenke anzutreffen.

## 12. Radiologische Diagnostik der Mamma

### 12.1 Untersuchungsverfahren

Setzt man eine entsprechende Anamnese voraus, dann stehen zur Untersuchung der Brust folgende Verfahren zur Verfügung:

1. Inspektion und Palpation
2. Mammographie
3. Sonographie
4. MRT

#### **Ad 1: Inspektion und Palpation**

Die äußere Betrachtung der Brust dient der Feststellung von anatomischen Besonderheiten an Brust, Areole und Mamille, aber auch pathologischen Vorwölbungen, Einziehungen, Ekzemen, Ulcerationen etc. sowie von iatrogenen Veränderungen wie Narben bzw. Reduktions- oder Augmentationsplastiken. Die Inspektion wird sinnvollerweise ergänzt durch die Palpation auf der Suche nach pathologischen Konsistenzveränderungen oder gar Tumoren im eigentlichen Sinn. Dabei sollten auch Hinweise auf eine pathologische Mamillensekretion und die Beurteilung der lokalen Lymphabflußgebiete nicht außer Acht gelassen werden.

Weder die Tastuntersuchung durch die Frauen selbst noch durch den Arzt sind nachweislich in der Lage, die Mortalität an Brustkrebs zu senken. Und dennoch tastet etwa die Hälfte der betroffenen Frauen auch heute noch ihren Brustkrebs selbst!

#### **Ad 2: Mammographie**

Die Mammographie ist die derzeit weltweit unbestritten wichtigste diagnostische Methode der bildgebenden Mammadiagnostik. Ihre besondere Domäne liegt in der Früherkennung klinisch okkulten, d.h. durch Inspektion und Palpation nicht zu erfassender Frühstadien des Mammakarzinoms.

Für die Mammographie sind derzeit 3 verschiedene Technologien in Gebrauch. Die älteste Methode ist die filmbasierte Technik. Eine Zwischenstufe in Richtung digitaler Technologie stellt die Speicherfolientechnik dar (s. Allgemeiner Teil). Aktuelle Technik nutzt komplett digitale Flächendetektoren (Digitale Vollfeldmammographie). Die Tomosynthese ist eine Weiterentwicklung der Mammographie zur Erstellung von Schichtaufnahmen. Der Vorteil digitaler Techniken ist die Möglichkeit der Bildnachbearbeitung.

### Indikationen

Die Mammographie wird sowohl bei klinischen Befunden in der sogenannten kurativen Diagnostik als auch bei entsprechendem Risikoprofil in der intensivierten Früherkennung eingesetzt. Daneben steht sie mittlerweile auch in Deutschland seit einigen Jahren symptomlosen Frauen zwischen 50 und 69 Jahren als sogenannte Screening-Mammographie alle 2 Jahre zur Verfügung.

Aktuell akzeptierte Indikationen sind:

- klinisch auffälliger ärztlicher Untersuchungsbefund (Tastbefund, Haut-/Areolaveränderung, pathologische Sekretion, umschriebener einseitiger Schmerz)
- Z. n. invasivem/non-invasivem Mammakarzinom
- Z. n. Atypische Duktale Hyperplasie (ADH), radiärer Narbe, CLIS
- familiäres Brustkrebsrisiko (ein Mammatumor bei Verwandten 1. oder 2. Grades oder zwei Mammatumoren bei Verwandten 3. und 4. Grades oder Ovarialkarzinom bei Verwandten 1. Grades)
- Hochrisiko-Situation (Frauen mit nachgewiesener Mutation und Frauen aus BRCA1/2-negativ getesteten Familien mit einem Heterozygotenrisiko  $\geq 20\%$  oder einem verbleibenden Lebenszeitrisiko von  $\geq 30\%$ )
- positiver Sonographie-Befund
- asymptomatische Frauen über 70 Jahre
- entzündliche Veränderungen, Mastitis/Abszess
- Mammographie-Screening im Programm der Krebs-Früherkennungsrichtlinie: Röntgen-Reihenuntersuchung von Frauen im Alter von 50–69 Jahren

### Durchführung der Untersuchung:

Der mammographischen Untersuchung geht außer im Screening die Erhebung der Anamnese und die Inspektion und Palpation der Mamma durch den Untersucher voraus.

Die Untersuchung selbst wird immer unter Kompression in 2 Ebenen durchgeführt: im kraniokaudalen und im mediolateralen Strahlengang. Zusätzliche Projektionen wie z.B. streng seitliche oder axilläre Aufnahmen oder Zieltubuskompressionsaufnahmen mit oder ohne Vergrößerungstechnik können ggf. angeschlossen werden.

Besondere Techniken wie die Galaktographie, also das Einbringen von Röntgenkontrastmitteln in pathologisch sezernierende Milchgänge, werde nur noch selten genutzt, z.B. zur Diagnostik von Milchgangspapillomen. Die Instillation von Luft in abpunktierte zystische Raumforderungen bekannt als Pneumozystographie wird heute nur noch in Ausnahmefällen durchgeführt. Therapeutisch kann sie zur Verklebung der Zysten eingesetzt werden.

Für Interventionen, v.a. Biopsien an der Mamma werden regelhaft Vergrößerungsaufnahmen und die Stereotaxie eingesetzt. Bei letzterer wird über zwei 15 Grad Schrägaufnahmen mittels 2. Strahlensatz die räumliche Tiefe eines Zielobjektes bestimmt und so die Nadel ins Ziel geführt.

Die Mammographie wird mit einer Molybdänanodenröhre in Weichstrahltechnik, d. h. bei einer Spannung von 28-35 kV durchgeführt => bessere Differenzierung zwischen den Weichteilgeweben und bessere Darstellung von Mikrokalk!

(Anmerkung: Im Gegensatz zur sonstigen konventionellen Röntgendiagnostik trägt hier die charakteristische Eigenstrahlung hauptsächlich zur Bildgebung bei.)

Die Strahlenexposition einer routinemäßigen Mammographie liegt heute bei 0,2-0,3 mSv. Die maximal zulässige Oberflächendosis bei 10 mGy.

### Beurteilung der Aufnahmen:

Grob gesagt wird bei der Analyse von Mammographien auf Herde (Verdichtungen/Opazitäten) und Mikroverkalkungen (darstellbar ab etwa einer Größe von 80-100  $\mu\text{m}$ ) geachtet. Insbesondere gruppierte, irreguläre Mikroverkalkungen sind als suspekt anzusehen. Daneben werden natürlich auch Asymmetrien, Architekturstörungen, Hautveränderungen etc. registriert.

Der weltweit zunehmende Einsatz der Mammographie als Screening-Methode mit entsprechend großen Untersuchungszahlen hat auch zur Entwicklung computergesteuerter Bildanalysemethoden geführt, den sogenannten CAD-Systemen (Computer Aided Diagnosis). Diese Systeme werden ständig weiter entwickelt, können aber derzeit (noch) nicht die Beurteilung durch einen Menschen ersetzen.

Zur Dignitäts-Einstufung entsprechender Befunde hat sich international das vom American College of Radiology (ACR) entwickelte BI-RADS (Breast Imaging – Reporting And Data System) durchgesetzt:

- BI-RADS 1: unauffällig (Malignitätswahrscheinlichkeit 0%)
- BI-RADS 2: typisch benigne (Malignitätswahrscheinlichkeit 0%)
- BI-RADS 3: kontrollbedürftig (Malignitätswahrscheinlichkeit <2%)
- BI-RADS 4: abklärungsbedürftig (Malignitätswahrscheinlichkeit 2-95%)
- BI-RADS 5: malignomsuspekt (Malignitätswahrscheinlichkeit >95%)

### Ad 3: Sonographie

Die Mamma-Sonographie ist heute mit Lineartransducern ab 7,5 MHz erlaubt, wobei allerdings in der Regel schon Frequenzen  $\geq 10$  MHz eingesetzt werden. Dadurch ist die Sonographie in der Lage, Herde in einer Größe zu entdecken, wie es auch der Mammographie gelingt. Im Nachteil gegenüber der Mammographie ist der Ultraschall aber bei der Entdeckung von Mikroverkalkungen. Dafür ist die Sonographie die einzige bildgebende Methode, die in der Mammadiagnostik in der Lage ist, Milchgänge ohne die Zuhilfenahme von Kontrastmitteln darzustellen.

Die besondere Eigenheit der Mammasonographie liegt sicher in der Tatsache, daß sie zumindest in Deutschland eine primär ärztliche und nicht an medizintechnisches

Hilfspersonal delegierbare Untersuchungsmethode ist. Der klare Vorteil dieser Vorgehensweise ist, daß Zusatzmethoden in der Sonographie wie eine 3-D Darstellung, die dopplersonographische Vaskularisationsanalyse oder die elastographische Überprüfung der Gewebesteifigkeit ebenso unmittelbar genutzt wie ultraschallgesteuerte Interventionen (Feinnadelpunktionen, Stanz- oder Vakuumbiopsien) durchgeführt werden können.

Mit der Entwicklung automatisierter Brustvolumen Scanner (ABVS) ergeben sich auch sonographisch Möglichkeiten zum Einsatz im Sinne eines Screenings und zur Anwendung von CAD-Systemen.

Mit Einschränkungen beim Mikrokalk gelten quasi dieselben Beurteilungskriterien wie bei der Mammographie inklusive der BI-RADS Dignitäts-Einstufung.

#### **Ad 4: Magnetresonanztomographie (MRT)**

Die Mamma-MRT stellt mit ihrer kontrastmittelgestützten Subtraktionsbildtechnik nicht nur die sensitivste, sondern zunehmend auch eine erfahrungsabhängig spezifischer werdende Methode der bildgebenden Mammadiagnostik dar.

#### **Indikationen zur Mamma-MRT**

- unklare lokoregionäre Ausbreitung nach konventioneller Diagnostik (Mammographie, Mammasonographie)
- lobuläres Karzinom
- Verdacht auf Multizentrität
- positiver Nodalstatus bei fehlendem Primärherd (CUP-Syndrom = Cancer Unknown Primary)
- hohes genetisches Risiko
- Frauen mit Brustimplantaten
- Frauen jünger als 40 Jahre
- Responsebeurteilung einer neoadjuvanten Chemotherapie
- hohe DK-Dichte (ACR Typ 3 und 4)
- lokale Rezidivdiagnostik

Entsprechend des Kontrastmittelverhaltens werden Enhancement-Muster beurteilt wobei auch für die Mamma-MRT die BI-RADS Dignitäts-Einstufung angewendet werden kann.

## 12.2 Pathologie der Mamma

Die Pathologie der Mamma lassen sich in 4 Gruppen einteilen:

1. Mastopathie
2. Entzündung
3. Gutartige Tumoren
4. Malignome (Karzinome, Sarkome (sehr selten))

### TUMOREN DER MAMMA

#### 1. Gutartige Tumoren:

- Fibroadenome
- Benigner Phylloides tumor
- Milchgangs-Papillome
- Gewöhnliche duktale Hyperplasie (UDH)
- Lipome
- Zysten
- Sklerosierende Adenose
- Radiäre Narbe
- Selten: Hämangiome, Lymphangiome, Neurofibrome, Leiomyome

#### 2. Prämaligne Tumoren:

- Flache epitheliale Atypie (FEA)
- Atypische Duktale Hyperplasie (ADH)
- Duktales Carcinoma In Situ (DCIS)
- Lobuläre Intraepitheliale Neoplasie (LIN)

#### 2. Maligne Tumoren:

- Invasiv Duktales Carcinom
- Lobuläres Carcinom
- Seltene Carcinome
- Sarkome (sehr selten)

### Klinische Zeichen des Mamma-Carcinoms (keine Frühzeichen!):

- Hauteinziehungen (selten kommt es zu Vorwölbungen)
- Plateau-Bildung
- Mamillenretraktion
- Verlust der Hautfältelung
- Tastbarer Knoten (ab 2,5 bis 3 cm)
- Blutige mamilläre Sekretion
- Nicht blutige mamilläre Sekretion außerhalb von Schwangerschaft und Stillzeit

- Als "nicht heilendes Ekzem" verkannte Hautinfiltration, z.B. Paget-Carcinom der Mamille)
- Diffuse Rötung und Vergrößerung der Mamma (inflammatorisches Ca) (sog. "Peau d'orange"), von der Mastitis durch fehlende Schmerzen und Rötung und Auftreten außerhalb der Stillzeit zu unterscheiden.)

### **Radiologische Zeichen des Mamma-Carcinoms:**

1. Sternförmige Verdichtung
2. Knotige Verdichtung
3. Gruppierter Mikrokalk (mit oder ohne umgebende Verdichtung)
4. Hautverdickung

**Zusammenfassend** sind die wichtigsten Malignitätskriterien in der radiologischen Diagnostik des Mamma-Carcinoms:

1. Unregelmäßig (sehr selten glatt) begrenzter Knoten mit strahligen Ausläufern.
2. Gruppierte Mikro-Kalzifikationen mit unterschiedlicher, bizarrer und spitzer Form und unterschiedlicher Größe.
3. Retraktionsphänomene und Cutis-Verdickungen.
4. Lymphknoten-Vergrößerungen.
5. *Beachte:* 1% aller Mamma-Carcinome treten beim Mann auf.



## 13. Radiologische Untersuchung der Blutgefäße

Zur Untersuchung von Blutgefäßen werden heute folgende Untersuchungsverfahren eingesetzt:

1. Angiographie / Digitale Subtraktionsangiographie (DSA)
  - Arteriographie
  - Venographie (=Phlebographie)
2. Dopplersonographie und farbcodierte Duplexsonographie
3. Computertomographie
4. Magnetresonanztomographie

### Ad 1: Angiographie

Wichtige Daten in der Geschichte der Angiographie:

- 1929 Rechtsherzkatheter Gefäßkatheter (Forssmann)
- 1929 Direktpunktion der Aorta (Dos Santos)
- 1938 Offene Katheter-Aortographie (Ichikawa)
- **1953 Perkutane Katheter-Untersuchung (Seldinger)**

### A. Arteriographie

Obwohl die Arteriographie mittels Seldinger-Technik (s.u.) heute kaum noch zu diagnostischen Zwecken eingesetzt wird stellt sie immer noch den Goldstandard zur Darstellung von Arterien dar. Die früher genutzte Parenchymdiagnostik wird durch Sonographie, CT und MRT übernommen. Für die Arteriographie wird über einen direkten arteriellen Zugang ein Katheter in das Zielgefäß eingeführt und Kontrastmittel injiziert.

Die Punktionsstelle zur Arteriographie muß zwei wichtige Bedingungen erfüllen:

1. sie muß gut punktierbar, d.h. palpabel sein und
2. gut komprimierbar sein (knöcherner Unterlage).

Die wichtigste Punktionsstelle zur i.a.-Gefäßdarstellung ist die **A. femoralis**, seltener A. brachialis, A. axillaris, A. poplitea.

Durch Arteriographie nachweisbare Gefäßveränderungen:

1. Aneurysma
2. Stenose/Verschuß/Thrombose/Embolie
3. Blutung
4. Gefäßmalformation & anatomische Varianten

**Hauptindikation: Periphere arterielle Verschlusskrankheit!**

Klinisch unterscheidet man bei der AVK 4 Stadien nach Fontaine, bzw. 6 Stadien nach Rutherford:

Fontaine Stadium	Klinische Beschreibung	Rutherford Stadium	Klinische Beschreibung
I	asymptomatisch	0	asymptomatisch
IIa	Claudicatio intermittens; schmerzfreie Gehstrecke > 200m	1	geringe Claudicatio (Doppler > 50 mmHg)
		2	mäßige Claudicatio
IIb	Claudicatio intermittens; schmerzfreie Gehstrecke < 200m	3	schwere Claudicatio (Doppler < 50 mmHg)
III	Ruheschmerzen	4	Ruheschmerzen
IV	Nekrose / Gangrän	5	distale atrophische Läsion mit akralem Gewebsuntergang nach proximal reichende Läsion (über das Niveau der Mittelfußknochen reichend)
		6	

Die Arteriographie ermöglicht:

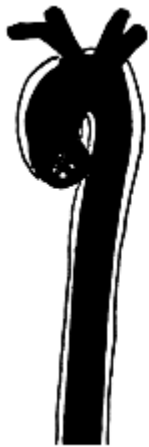- die Diagnose einer art. Stenose bzw. eines art. Verschlusses
- die Lokalisation
- die Diagnose weiterer Gefäßverschlüsse/-stenosen
- die Ausdehnung (kurz- und langstreckige Verschlüsse/Stenosen)
- die Form der Stenosen (konzentrisch/exzentrisch)
- die Beurteilung der Kollateralisation

**Weitere Indikationen zur Arteriographie:**

1. Gefäßspasmen
2. Blutungen
3. Akute arterielle Verschlüsse
4. Tumorgefäße (Darstellung im Rahmen einer transarteriellen Therapie)
5. Gefäßmalformationen
6. Aneurysmen
  - Aneurysma verum: Umschriebene Erweiterung, die alle Wandschichten betrifft
  - Aneurysma falsum: Organisiertes Hämatom nach traumatischer Ruptur bildet die Wand des falschen Aneurysmas
  - Aneurysma dissecans: Intimaabhebung mit Ausbildung eines falschen Lumens durch Vorwühlen des Blutes zwischen Intima und Media. Hierbei handelt es sich meist um ein akutes schmerzhaftes Ereignis.

Einteilung der **Aortendissektionen** erfolgt nach **Stanford** oder **de Bakey**:

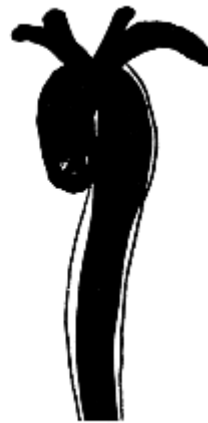- Stanford A - Beteiligung der A. ascendens oder des Aortenbogens
- Stanford B - Ausschließlich Beteiligung der A. descendens
  
- de Bakey I - gesamte Aorta thoracalis bis Aorta abdominalis
- de Bakey II - vom Aortenursprung bis supraaortale Gefäße
- de Bakey III - distal des Abgangs der A. subclavia sinistra



De Bakey I



De Bakey II



De Bakey III

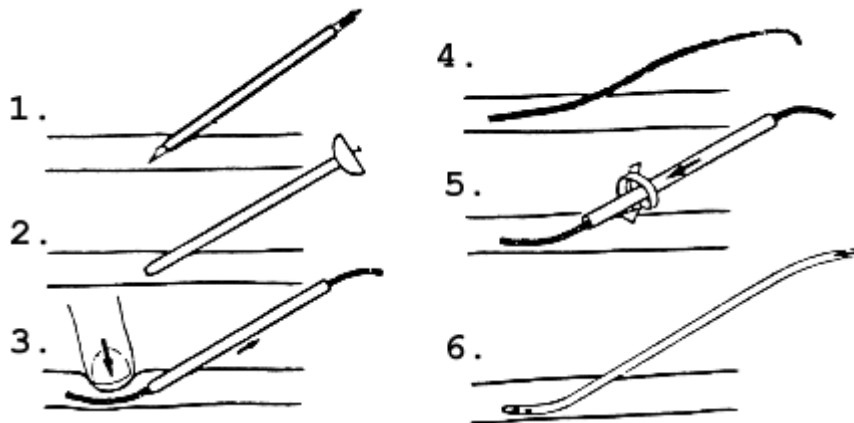
**Einteilung der Aortenandissection nach De Bakey**

**CAVE:** Gefäßanatomie ist sehr variabel. Beispielsweise entspricht die Anatomie der arteriellen Leberversorgung nur gut 30% der Fälle der Lehrbuchanatomie!

### Technik

Zur Arteriographie wird eine periphere Arterie, meist die Arteria femoralis, seltener eine Armarterie benutzt.

### **Seldinger-Technik:**



### ***Einbringen eines Katheters über einen Führungsdraht in Seldinger-Technik***

(Anmerkung: Heutzutage wird zumeist erst eine Schleuse in das Gefäß eingeführt)

Die Katheter, die zur Angiographie verwendet werden, haben Durchmesser in der Größenordnung von 0,81 mm (bei Kindern) bis 2 mm (bei Erwachsenen). Sie haben unterschiedliche, präformierte Formen, die sie nach Rückziehen des Führungsdrahtes wieder einnehmen; dies ermöglicht die selektive Sondierung auch kleiner Arterien.

Neben der KM-Darstellung der Gefäße besteht die Möglichkeit der selektiven Blutentnahme, wie sie z.B. zur Diagnose kleiner, in den Schnittbildverfahren nicht nachweisbarer hormonaktiver Tumoren (z.B. hormonell aktive Nebennierenadenome).

Die Angiographie ermöglicht die zusammenhängende Darstellung der großen und kleinen Gefäße. Während die diagnostische Angiographie selten geworden ist, wird die Angiographie zunehmend als Plattform für therapeutische Eingriffe genutzt (siehe interventionelle Radiologie).

### Relative Kontraindikationen der Arteriographie:

- Gerinnungsstörungen
- Kontrastmittel-Allergie
- Hyperthyreose
- Niereninsuffizienz

Als alternative zu jodhaltigen Kontrastmitteln kann bei Niereninsuffizienz oder Hyperthyreose CO<sub>2</sub> als gasförmiges Kontrastmittel eingesetzt werden.

### Digitale Subtraktions-Angiographie (DSA)

*Prinzip:* Elektronische Subtraktion des Kontrastmittel-Bildes vom Hintergrund, der sog. Maske.

1. Erstellung der Maske (A) 2. KM-Injektion (B) 3. Subtraktion der Maske => DSA-Bild

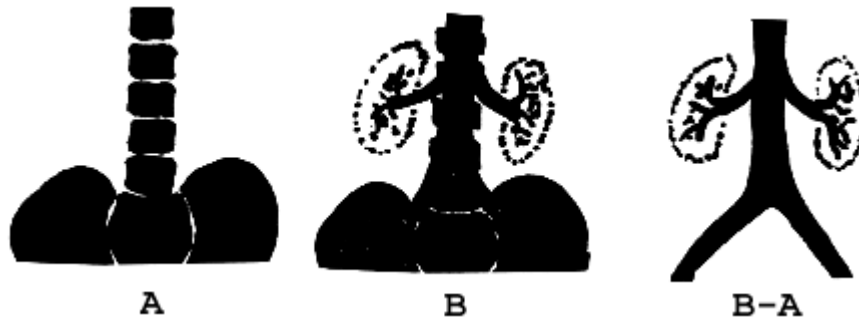


Abbildung: Prinzip der Digitalen Subtraktionsangiographie

Die Digitale Subtraktionsangiographie ermöglicht so die Gefäßdarstellung mit einer wesentlich geringeren KM-Menge, als sie zur konventionellen Angiographie erforderlich ist.

### B. Venographie (Phlebographie)

Technik: Bei der ascendierenden Phlebographie erfolgt die Punktion eines peripheren venösen Gefäßes und Injektion von Kontrastmittel. Der Abstrom des Kontrastmittels nach zentral wird unter Durchleuchtung aufgenommen.

Wichtigste Indikationen:

1. Phlebographie der Beinvenen
  - zum Ausschluß einer tiefen Bein- oder Beckenvenenthrombose
  - im Rahmen der Diagnostik einer Varikosis
  - Darstellung der V. saphena magna (vor ACVB-Op)
2. Phlebographie der Armvenen
  - Paget-von-Schroetter-Syndrom
  - vor Shunt-Anlage (bei Dialyse-Patienten)

Die konventionelle Phlebographie ist heutzutage weitestgehend durch die Sonographie abgelöst worden. Sie wird noch selten zur Darstellung schlecht einschallbarer Venenregionen, z.B. Iliacalvenen verwendet.

### **Ad 2: Sonographie**

Die Sonographie ermöglicht die Darstellung der meisten Gefäßregionen, jedoch immer nur auf einem kurzen Stück. Eine zusammenhängende Gefäßdarstellung und Visualisierung ist nicht möglich. Weiterhin ist Darstellung mancher Gefäßregionen, z.B. Iliakalgefäße oder Viszeralgefäße abhängig vom Patienten und kann bei Meteorismus oder Adipositas erheblich eingeschränkt sein. Da diese Techniken preiswert und leicht anzuwenden ist und Flußinformationen liefert, hat sich die Sonographie als Basismethode der Gefäßdiagnostik etabliert. Eine Untersuchung schließt in der Regel sowohl eine farbcodierte Duplex- als auch eine Dopplersonographie für quantitative Flußmessungen ein. Bei der Darstellung von venösen Thrombosen wird außerdem die Kompression des Gefäßes unter Darstellung im B-Bild durchgeführt (Thrombosierte Gefäße lassen sich nicht komprimieren).

Wichtige Beispiele sind die Carotis-Sonographie oder die Darstellung von Dialyseshunt. Zusammenfassend ist die Sonographie geeignet zur Beurteilung von: A. carotis, A. radialis, A. femoralis, A. poplitea, Aorta abdominalis und der proximalen Viszeralarterien.

### **Ad 3: Computertomographie**

Mit der Entwicklung schneller CT Scanner mit breiten Detektoren, Submillimeterkollimation und Subsekundenrotationszeit ist es möglich geworden grosse Untersuchungsvolumina in wenigen Sekunden mit einer hervorragenden Ortsauflösung zu untersuchen. Durch moderne Nachverarbeitungstechniken ist heute eine dreidimensionale Darstellung in allen Raumrichtungen möglich. Damit konnte sich auch die CT-Angiographie als eine für alle Gefäßterritorien einfach und zuverlässig anwendbare Technik entwickeln, die mittlerweile zu einer klinischen Standarttechnik geworden ist. CT- und MR-Angiographie haben die konventionelle diagnostische Angiographie weitestgehend abgelöst.

Die CT-Angiographie ist mittlerweile klinischer Goldstandard in der Darstellung der Pulmonalgefäße und der gesamten Aorta. Weiterhin ist die CT-Angiographie die erste Modalität in der Notfalldiagnostik (z.B. Aortendissektion, Aortenruptur, traumatische Gefäßverletzung, Lungenembolie, ...) Sie ist zur Darstellung aller Gefäßregionen einschliesslich der Koronararterien geeignet.

### **Ad 4: Magnetresonanztomographie**

Die MRT bietet eine zusammenhängende Darstellung von Gefäßen durch die Möglichkeit, neben Querschnitten auch Längsschnitte durchzuführen. Die Beurteilung auch kleiner Gefäße mittels MRT ist gut. Durch die Einführung dynamischer Bildaufnahmetechniken, d.h. der schnellen wiederholten Aufnahme der Untersuchungsregion ist die Darstellung von Flußphänomenen aber auch die Arteriographie und Phlebographie in einem Untersuchungsgang möglich geworden.

Es existieren verschiedene technisch grundsätzlich unterschiedliche MR-Techniken zur Gefäßdarstellung. Die beste Bildqualität liefert die auf einer Kontrastmittelinjektion beruhende MR-Angiographie. Es existieren aber verschiedene Techniken, die ohne Kontrastmittelinjektion durch Ausnutzung von Flußphänomen die Gefäße darstellen können (z.B. Time-Of-Flight (TOF), Arterial Spin-Labeling, Phasenkontrast-Angiographie). Die Qualität dieser Untersuchungen ist in der Regel schlechter als mit der kontrastangehobenen MRT. Weiterhin sind diese Techniken zum Teil nur für die Darstellung beschränkter Untersuchungsvolumina geeignet. Die Verwendung von flüssigkeitssensitiven Sequenzen (bFFE) erlaubt die gute Darstellung von Gefäßgebieten mit langsamem Fluss. Damit steht eine einfache Technik zur MR-Phlebographie zur Verfügung.

Die MR-Angiographie hat sich als klinische Referenzmethode zur Darstellung der Aa. carotes etabliert. Gut geeignet ist diese Technik zur Darstellung der Aorta und der peripheren Gefäße. Die direkte Darstellung der Koronararterien ist bisher nicht zuverlässig in ausreichender Qualität möglich.

Die Aussagekraft der einzelnen Untersuchungsmöglichkeiten:

Methode	Darstellung großer Gefäße	Darstellung kleiner Gefäße	zusammenhängende Darstellung
Angiographie (DSA)	++++	++++	++++
Sonographie	+++ <sup>1</sup>	++/++++ <sup>2</sup>	-/+
CT	++++	+++	++++
MRT	++++	++ <sup>3</sup>	+++

1. abdominell und peripher
2. peripher, oberflächlich, umschriebenes Feld
3. sehr gute Darstellung für Hämangiome unabhängig vom Durchfluß, zunehmend verbesserte Darstellung auch kleiner Gefäße

## 14. Interventionelle Radiologie

**Interventionelle Radiologie** kann als bildgesteuerte Diagnostik und Therapie (Durchleuchtung, Sonographie, CT, MRT) mit Anwendung transkutaner Punktionstechniken und Anwendung von Kathetern und Kanülen definiert werden.

Die interventionelle Radiologie hat sich in den letzten Jahrzehnten rasant entwickelt und bietet mittlerweile für nahezu alle Krankheitsbilder Therapieoptionen. Insbesondere in der Behandlung von Gefäßerkrankungen und Tumorerkrankungen stehen mittlerweile zahlreiche Behandlungsoptionen zur Verfügung. Gleichzeitig haben sich die Indikationen von einer „Salvage“-Option zu Erstlinienbehandlungen weiterentwickelt.

Grundsätzlich können diagnostische und therapeutische Interventionen bzw. transarterielle und direkt perkutane Techniken unterschieden werden.

### Diagnostik

1. Angiographie (Arteriographie / Phlebographie)
2. Perkutane Biopsie

Weitere diagnostische Interventionen sind selektive transvenöse Blutentnahmen z.B. aus dem Sinus petrosus oder den Nebennierenvenen bei endokrinen Erkrankungen. Neben perkutanen Biopsien können Biopsien bei Gerinnungsstörungen auch transvenös aus der Leber oder Niere entnommen werden.

### Therapie

- 1) Transarterielle/transvenöse Eröffnung verschlossener oder verengter Gefäße
- 2) Transarterielle Aneurysmathherapie
  - Endovaskuläre Behandlung von Aortenaneurysmen
  - Endovaskuläre Ausschaltung von Iliakal- & Viszeralaneurysmen
- 3) Transarterieller/transvenöser Verschluss von Gefäßen
  - Tumorembolisation
  - Embolisation benigner Prozesse
- 4) Transarterielle/Transvenöse Extraktion intravasaler Fremdkörper
- 5) Perkutane Entlastung
  - Perkutane Gallenwegsdrainagen
  - Perkutane Nephrostomie
  - Abszeßdrainagen
- 6) Perkutane Tumorablation

Daneben existieren zahlreiche spezielle Behandlungsoptionen, wie z.B. Cava-Filter für die Prophylaxe der Lungenembolie oder die transjuguläre Anlage portosystemischer Stent-Shunts (TIPSS) bei Ösophagusvarizenblutung oder therapierefraktärem Aszites sowie die Anlage von perkutanen Ernährungs sonden (PEG).



### **Ad 1: Gefäßöffnung**

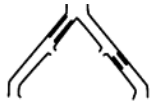Die perkutane Wiedereröffnung von zumeist arteriellen Gefäßen ist eng mit dem Begriff der Angioplastie verbunden. Dabei wird ein verschlossenes Gefäß eröffnet bzw. das Lumen verengter Gefäße erweitert. Die Methode der perkutanen Gefäßrekanalisation wurde 1964 von Dotter initiiert und 1974 von Grüntzig durch die Einführung der Ballondilatation und 1985 von Palmaz durch Erfindung des Stents erweitert.

Gefäßöffnende Maßnahmen sind mit Abstand die häufigste Therapieform der interventionellen Radiologie. Sie können mittlerweile in allen Gefäßregionen angewendet werden, wobei ilio-femorale Stenosen und Verschlüsse die absolute Mehrheit der behandelten Gefäßregionen ausmachen.

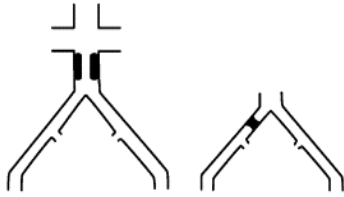
#### **Indikationen zur Angioplastie**

1. Grundsätzlich nur bei klinischen Symptomen ab Stadium IIb nach Fontaine im Bereich von Becken und-Oberschenkel. Am Unterschenkel wird erst bei Stadium III oder IV interveniert.
2. Zur Ballonangioplastie am besten geeignete Läsionen:
  - Kurzstreckige, konzentrische Stenosen
  - Kurzstreckige Verschlüsse (<10 cm).

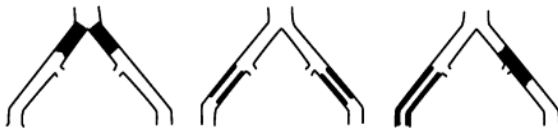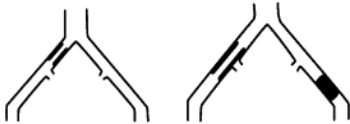
Die Indikation wird häufig an der sogenannten TASK Klassifikation (trans-atlantic inter-society consensus document on management of arterial disease) festgemacht, die für die Becken- und Oberschenkeletage verschiedene Erkrankungsmuster in die Stadien A bis D einteilt. Entsprechend der klinischen Ergebnisse sollten Typ A Läsionen immer interventionell angegangen werden, während Typ D Läsionen primär operativ angegangen werden sollten. Allerdings findet hier ein schleichender Paradigmenwechsel statt, der besagt, dass die endovaskuläre Therapie wann immer möglich als primärer Therapieversuch erfolgen sollte, sofern man sich damit die operativen Optionen nicht verbaut.

**Typ-A-Läsion:**

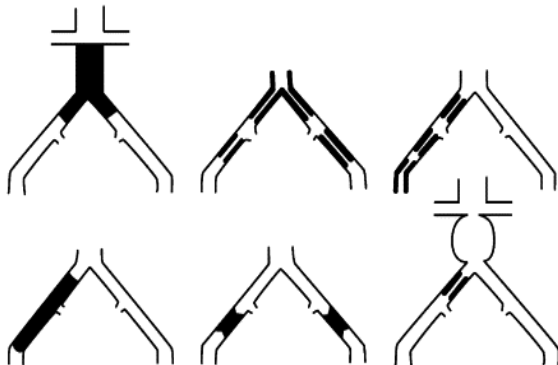
- fokale Stenosen der A. iliaca communis oder A. iliaca externa <3cm, uni- oder bilateral.

**Typ-B-Läsion:**

- fokale Stenosen 3-5 cm lang und/oder unilateraler Verschluss der A. iliaca communis.

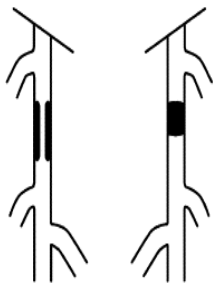
**Typ-C-Läsion:**

- bilaterale Stenosen der A. iliaca communis, 5-10 cm
- unilateraler vollständiger Verschluss der A. iliaca externa
- bilaterale Verschlüsse der A. iliaca communis.

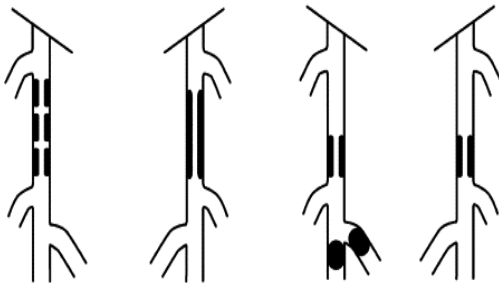
**Typ-D-Läsion:**

- infrarenale Aortenokklusion
- diffuse stenotische Veränderungen der gesamten Iliakalachse
- unilateraler Verschluss der A. iliaca communis und externa
- bilaterale Verschlüsse der A. iliaca externa.

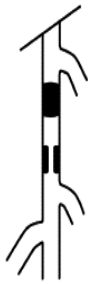
**TASK II Klassifikation für die aorto-iliakale pAVK**

**Typ-A-Läsion:**

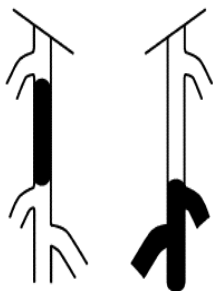
- umschriebene Einengung von weniger als 10 cm oder Verschluss von weniger als 5 cm Länge

**Typ-B-Läsion:**

- mehrere hämodynamisch relevante Veränderungen (Stenosen oder Verschlüsse), jede kürzer als 5 cm
- einzelne Stenose oder Verschluss von weniger als 5 cm Länge, wobei der Unterschenkelanteil der Arteria poplitea nicht befallen sein darf
- einzelne oder mehrere Veränderungen bei peripheren Gefäßverschlüssen zur Verbesserung des Einstroms für einen distalen Bypass
- schwer verkalkter Verschluss von weniger als 5 cm Länge

**Typ-C-Läsion:**

- mehrere Stenosen oder Verschlüsse mit insgesamt mehr als 15 cm Gefäßbefall
- Rezidivstenosen oder Verschlüsse nach zwei endovaskulären Interventionen benötigen

**Typ-D-Läsion:**

- chronischer totaler Verschlussprozess der Arteria femoralis communis oder der Arteria femoralis superficialis (>20 cm) mit Befall der Arteria poplitea)
- chronischer vollständiger Verschluss der Arteria poplitea und der proximalen Trifurkation

**TASK II Klassifikation für die femoro-popliteale pAVK**

Zur Erweiterung stenosierter Arterien oder zur Rekanalisation verschlossener Gefäße stehen heute verschiedene Methoden zur Verfügung. Allen gemeinsam ist die Seldinger-Technik, lediglich die auf den Katheter aufgebrauchten Instrumente zur Erweiterung/Rekanalisation variieren.

### Formen der Angioplastie:

1. Ballonkatheter
2. Rotationskatheter
3. Laser
4. Atherektomiekatheter
5. Gefäßendoprothesen (Stents)

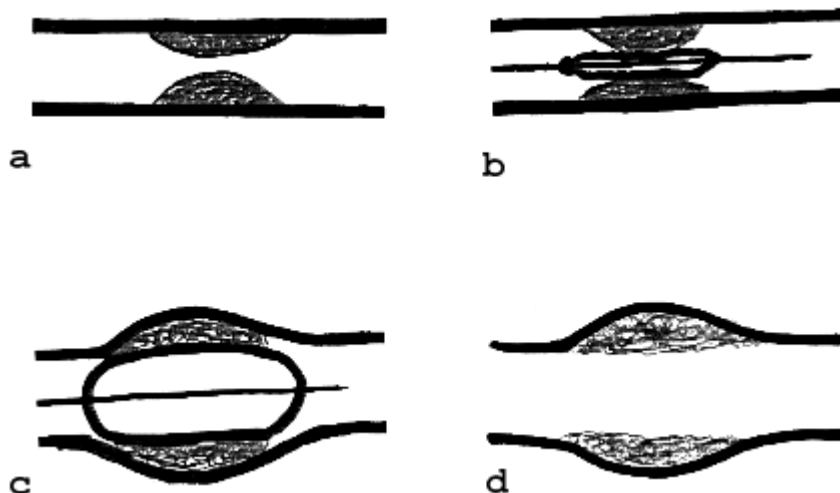
### Ballonangioplastie

Die Rekanalisation eines Gefäßes mit Hilfe der Ballondilatation ist eine Standardmethode. Sie wird allein oder bei Wahl eines der anderen Verfahren nahezu immer zusätzlich eingesetzt.

#### Technik:

Über den in Seldinger-Technik eingeführten Katheter wird ein deflatierter Ballon an die Stelle der Stenose geführt und dort unter Röntgenkontrolle aufgedehnt. Hierbei ist die Applikation hoher Drücke möglich ohne die Gefahr einer Ruptur, da der Katheter den vorgegebenen Durchmesser nicht überschreitet.

Die Ballonwirkung führt zu einer Überdehnung des Gefäßes mit Einrissen in Intima und Media, nicht jedoch der Adventitia, diese wird nur gedehnt. Die Einrisse in den inneren Gefäßschichten führen zu einer irreversiblen Ektasie des Gefäßes an der dilatierten Stelle.



*Prinzip der Ballondilatation*

Durch diese Gefäßverletzung kommt es an den dilatierten Stellen regelmäßig zu Restenosen. Um diesen zu begegnen werden entweder medikamentenbeschichtete Ballons oder Stents eingesetzt. Medikamentenbeschichtete Ballons sind mit einem Zytostatikum beschichtet, das bei der Aufdehnung in die Gefäßwand abgegeben wird und so eine Intimaproliferation verhindern soll. Stents sind v.a. bei sehr rigiden Stenosen und bei langstreckigen Verschlüssen indiziert, da so die Primär- und Langzeitergebnisse verbessert werden. Bei Engstellen der Beckengefäße sind Stents heutzutage Standardtherapie.

Bei Gefäßverschlüssen muß vor einer möglichen Ballondilatation und Stentimplantation zunächst der Katheter die Stenose passieren können. Dies gelingt meist durch vorsichtiges Vorschieben des Führungsdrahtes bis hinter den Verschuß und anschließendes Positionieren des Ballons bzw. Stents. Mitunter folgt bei dieser Sondierung der Führungsdraht nicht exakt dem ursprünglichen Lumen, sondern sucht sich einen Weg exzentrisch durch das arteriosklerotische Material oder die Wandschichten hindurch. Dies beeinträchtigt den Erfolg des Eingriffs jedoch nicht.

### **Ad 2: Aneurysmabehandlung**

Zur Behandlung von Aneurysmen kommen zwei grundsätzlich unterschiedliche Therapietechniken zum Einsatz:

- 1) Umschriebene Aneurysmen peripherer Gefäße (incl. intrazerebraler Gefäße) mit einem engen Anurysmahals werden mit Metallspiralen (aus Platin) aufgefüllt.
- 2) Fusiformen Aneurysmen werden durch sogenannte Stent-Grafts therapiert. Dabei handelt es sich um Stents mit die mit einer Membran verkleidet sind. Typische Graft Materialien sind dabei PTFE (Polytetrafluorethylen) und Dacron. Mittlerweile werden mit dieser Technik selbst ausgedehnte Aneurysmen der thorakalen und abdominellen Aorta erfolgreich behandelt.

### **Ad 3: Interventioneller Gefäßverschluss**

#### Technik:

Nach Einführen eines intraarteriellen Katheters nach Seldinger-Technik werden die zu embolisierenden Gefäße selektiv sondiert und anschließend durch Einbringen eines Fremdmaterials verschlossen.

Als Embolisationsmaterialien kommen häufig zum Einsatz:

- Metallspiralen aus Platin (mit und ohne Faserbesatz zur Thromboseinduktion)
- Kalibrierte und nicht kalibrierte Partikel (40 - 1200µm Plastikkügelchen)
- Resorbierbare Partikel aus Stärke oder Gelfoam
- Acrylkleber (biocompatible Verbindungen, die sofort bei Gefäß- oder Blutkontakt polymerisieren)

Historische Möglichkeiten sind angiographisch eingeführten und anschließend abgeworfenen Ballons sowie intraarterielle Injektion reinen Alkohols, der über eine Gefäßschädigung und Thromboseinduktion wirkt.

### Tumorembolisation

Die "Tumorembolisation" bezeichnet die selektive Embolisation der den Tumor versorgenden Gefäße. Sie wird entweder nur mit einem Embolisat oder mit der Kombination aus einem Embolisat und Chemotherapeutikum (Chemoembolisation) durchgeführt. Eine andere Technik ist die Injektion radioaktiver Partikel ( $^{90}\text{Y}$  = Beta-Strahler). Diese als Radioembolisation bezeichnete Technik wirkt als selektive interne Strahlentherapie. Allerdings ist ihr Einsatz auf die Leber begrenzt.

Diese Technik ist zumeist eine palliative Maßnahme, da sie in der Regel nicht zu einer kompletten Tumornekrose führt, sondern lebensfähige Tumorzellen im Randbereich erhalten bleiben. Durch moderne Materialien verbessern sich die Therapieergebnisse laufend.

Die Chemoembolisation ist so mittlerweile ein Standard in der Behandlung des Hepatozellulären Karzinoms. Die Radioembolisation wird zunehmend in der Behandlung fortgeschritten hepatisch metastasierter Tumorleiden eingesetzt.

### Embolisation benigner Prozesse

Benigne Erkrankungen können stark von einer Embolisation profitieren. So wird diese Technik beispielsweise bei der Behandlung des Uterus myomatosus erfolgreiche als organerhaltende Methode beim Uterus myomatosus eingesetzt. Weitere Beispiele sind:

- Blutungen ("Punktschweißung" traumatisch bedingter Blutungen)
- Gefäßmalformationen (AV-Fisteln und AV-Malformationen)
- Venöse Embolisationen (z.B. Varikozelen-Verödung)

### **Ad 4: Fremdkörperextraktion**

Die Notwendigkeit Fremdkörperextraktion ergibt sich relativ selten. Typisches Beispiel für eine derartige Indikation sind z.B. abgerissene und durch den Blutstrom verschleppte Katheterenden oder Sondenspitzen von Herzschrittmachern. Diese Fremdkörper können mit speziellen Schlingen wie mit einem Lasso eingefangen und entfernt werden. Als Alternative stehen mittlerweile auf kleine Faßzangen zur Verfügung.

### **Ad 5: Perkutane Entlastung**

Unter perkutaner Entlastung können alle Techniken zum Ablassen von Flüssigkeiten aus dem Körperinneren zusammengefasst werden. Am häufigsten werden perkutane Abszessdrainagen - typischerweise CT-gesteuert - in alle Körperregionen eingebracht.

Die Ableitung von Gallenflüssigkeit über externe Gallenwegsdrainagen bei okkludierenden Raumforderungen (perkutane transhepatische Cholangiodrainage - PTCD) ist eine andere häufige Anwendung. Neben der Ableitung von Gallenflüssigkeit ist dies auch ein effektiver Zugang für interventionelle Therapieverfahren, z.B. Stentimplantation in die Gallenwege. Ihre Häufigkeit hat allerdings durch die Einführung der Endoskopie deutlich abgenommen.

### **Ad 6: Perkutane Tumorablation**

Eine der jüngsten interventionellen Therapietechniken ist die perkutane Tumorablation. Dazu werden Tumore (z.B. in Leber, Niere, Lunge, Knochen) mit einer Therapiesonde direkt punktiert und durch Einbringung von Energie zerstört. Es stehen dabei verschiedene Techniken zur Verfügung:

- Laserablation
- Radiofrequenzablation (RFA)
- Mikrowellenablation (MWA)
- Cryoablation
- Irreversible Elektroporation (IRE)
- Interstitielle Brachytherapie

Während bei Laser, Radiofrequenz oder Mikrowelle die Tumore durch Erhitzung bis zu 100°C zerstört werden funktioniert die Cryoablation durch Erfrierung der Tumore. Im Gegensatz zu diesen thermischen Ablationsverfahren steht die IRE bei der durch kurze Stromschläge die Zellmembranen im Tumor irreversibel geschädigt werden.

Besonders erfolgreich sind diese Techniken bei der Behandlung des HCC (bis 4 cm Tumordurchmesser kein Unterschied zur Resektion) und bei der Behandlung von T1a Nierentumoren. Grundsätzlich sind diese Techniken jedoch als Baustein in einem multimodalen Therapiekonzept für alle Organregionen geeignet.

## III. Kinderradiologie

### 1. Strahlenschutz im Kindesalter

**Besonders bei Kindern sind nicht ausreichend indizierte und damit unnötige Röntgenuntersuchungen zu vermeiden!**

Der Radiologe ist deshalb im besonderen Maße verpflichtet, die Indikation der angeforderten Röntgenuntersuchung streng zu überprüfen. Gegebenenfalls muß eine Alternativemethode, die mit weniger oder ohne Strahlenexposition auskommt, vorgeschlagen werden. Durch einen frühzeitigen Einsatz der Sonographie oder MRT lassen sich zahlreiche Röntgenuntersuchungen vermeiden und die dennoch notwendigen Röntgenuntersuchungen wesentlich gezielter einsetzen.

Zur Vermeidung von Bewegungsartefakten während Röntgenuntersuchungen von Säuglingen und Kleinkindern müssen Lagerungshilfen und Fixierungsmittel in Anspruch genommen werden.

Grundsätzlich ist bei Einsatz von Röntgenverfahren ein geeigneter Gonadenschutz anzulegen (Hodenschutzkapseln, hochelastische Blei-Gummi-Decken). Es kann jedoch medizinisch notwendige Ausnahmen geben. Beim Mädchen wird z.B. bei der Abdomen-Leeraufnahme oder bei der Beckenaufnahme nach Polytrauma kein Gonadenschutz angelegt.

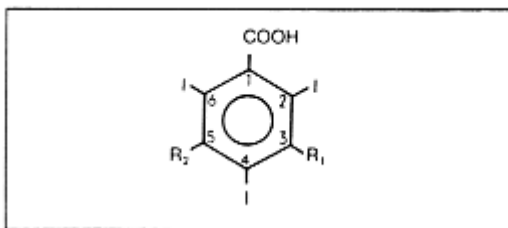
Bei Säuglingen, Kleinkindern und häufig auch bei älteren Kindern ist die Verwendung eines Streustrahlenrasters kontraindiziert. Aufgrund des geringen Körpervolumens kleiner Kinder entsteht nur wenig Streustrahlung. Streustrahlenraster würden einen erheblichen Anteil der Primärstrahlung absorbieren ohne dabei bildrelevante Streustrahlung zu vermeiden. Dies führt einerseits zu einer Dosiserhöhung der Röntgenaufnahme und andererseits durch die kurzen Belichtungszeiten zu einer Abbildung des Rasters auf dem Röntgenfilm und damit zu einer Beeinträchtigung der Bildqualität.

Aus Strahlenschutzgründen wird das Feld auf das kleinstmögliche Format eingeblenet. Durch den Einsatz digitaler Bilgebungstechniken und spezieller Filter konnte die Strahlendosis im Vergleich zu erheblich minimiert werden. Sofern noch Kassettenaufnahmen eingesetzt werden, kommen hochempfindliche Filmfolien-Kombinationen zum Einsatz. Durchleuchtungsuntersuchungen - auch mit digitalen Systemen - sollten möglichst vermieden werden. Besonderes Augenmerk ist hier auf kurze Durchleuchtungszeiten zu legen, da so die Dosis erheblich reduziert werden kann. Die wird auch durch eine Speicherung des letzten Durchleuchtungsbildes auf dem Monitor (*last image hold, LIH*) unterstützt.



## 2. Kontrastmittel im Kindesalter

Ionische Kontrastmittel sind im Säuglings- und Kleinkindesalter für alle Indikationen obsolet. Es sollten ausschließlich nichtionischen Röntgenkontrastmittel (z. B. Solutrast<sup>®</sup>, Ultravist<sup>®</sup>) zur Anwendung kommen. Die betrifft sowohl die i.v.-Gabe als auch die enterale Gabe. Bei regelrechter Dosierung der nichtionischen Kontrastmittel sind früher erlebte Komplikationen, wie Lungenödem, Herzversagen und intrakranielle Blutungen nicht mehr zu befürchten. Das Risiko einer allergischen Kontrastmittelunverträglichkeit ist im Kindesalter gering und gewinnt erst mit zunehmendem Alter an Bedeutung. Intravenöse Röntgenkontrastmittelgaben im Kindesalter sind bei der Computertomographie und bei der Angiographie erforderlich. Im Säuglings- und Kleinkindesalter ist eine körperrgewichtsadaptierte Dosierung der Kontrastmittel besonders wichtig.



- Struktur der trijodierten Kontrastmittel.

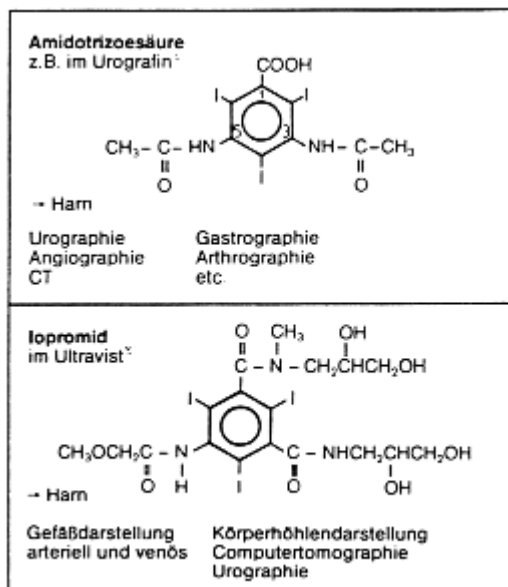
Aromat= Grundkörper

-COOH = Salz- oder Amidbindung  
Wasserlöslichkeit

-I = Kontrastgebende Komponente

-R<sub>1</sub>, R<sub>2</sub> = Verminderung von Toxizität und Lipophilie

-R<sub>2</sub> = Ausscheidungsweg



### Grundgerüste der Röntgenkontrastmittel

Neben Röntgenkontrastmitteln kommen im Kindesalter zunehmend MR Kontrastmittel zum Einsatz, da diese Technik zunehmend Röntgenuntersuchungen abgelöst hat. Die Nebenwirkungsraten der verschiedenen MR-Kontrastmittel sind sehr niedrig, jedoch sollte auf eine gezielte Zulassung für pädiatrische Anwendungen geachtet werden. Eine Zulassung für alle Anwendungen in allen Altersklassen liegt nur für Gadopentetat-Dimeglumin (Handelsnamen: Magnevist<sup>®</sup>, Magnograf<sup>®</sup>) und Gadotersäure (Handelname: Dotarem<sup>®</sup>) vor. Für zahlreiche andere MR Kontrastmittel existieren Zulassungen für die Anwendung ab dem 2. Lebensjahr.

Für die Oesophagus- und Magen-Darm-Diagnostik stehen wasserunlösliche und wasserlösliche Kontrastmittel zur Verfügung. Auch hier führen die ionischen Kontrastmittel durch die hohe Osmolarität zu einem Wasser- und Elektrolyteinstrom in das Darmlumen und können damit besonders beim Neugeborenen zu bedenklichen Wasser- und Elektrolytstörungen führen. Gleichzeitig führt der verstärkte Wassereinstrom zu einer starken Verdünnung des Kontrastmittels und damit zu einer Verschlechterung der Kontrastdichte. In weitaus geringerem Maß ist dies bei der Verwendung nichtionischer Kontrastmittel der Fall. Durch eine Verdünnung bzw. den Einsatz niedrig konzentrierter Kontrastmittel (z.B. 150 mg Iod/ml) werden diese Effekte weiter minimiert. Der Einsatz iso-osmolarer Kontrastmittel wie Iodixanol (Handelsname: Visipaque<sup>®</sup>) führt nicht mehr zu Elektrolytverschiebungen. Aufgrund des süßlichen Geschmacks dieser iso-osmolaren Röntgenkontrastmittel besteht hier außerdem eine höhere Akzeptanz bei Kindern. Die orale Gabe wasserunlöslicher Kontrastmittel (Bariumbrei) ist bei Ileussyndromatik und bei Verdacht auf eine Perforation im Gastrointestinaltrakt kontraindiziert, da Barium außerhalb des Magen-Darm-Traktes zu schweren Entzündungen (Mediastinitis, Aspirationspneumonie, Bariumperitonitis) führt. Zusätzlich kann durch Eindicken des Kontrastmittels eine bestehende Passagestörung verstärkt werden.

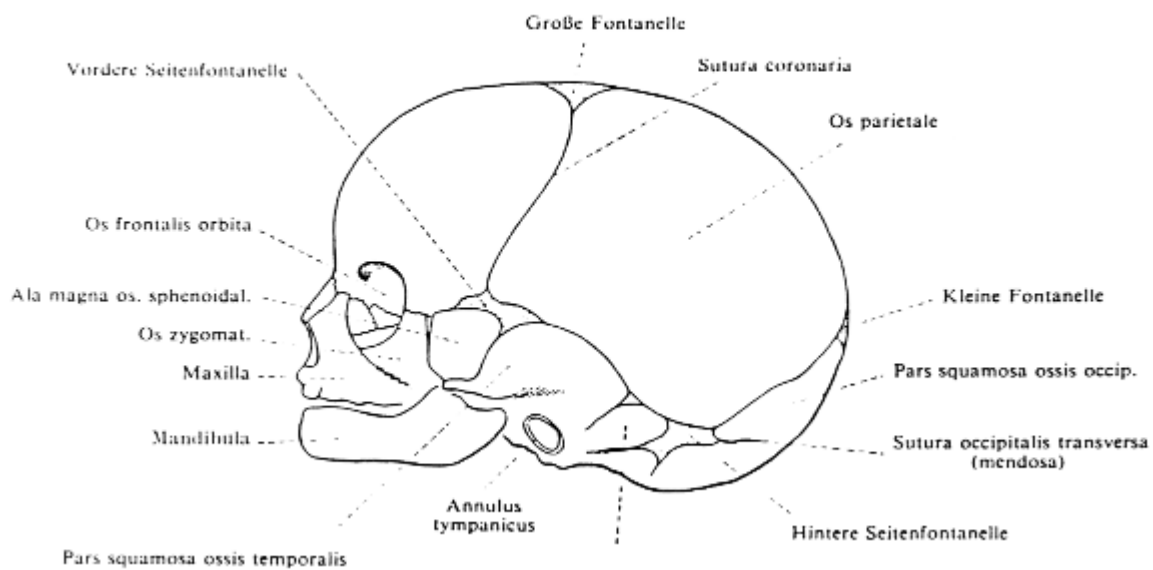
Beim Mekoniumpfropfsyndrom als Ursache des **Mekoniumileus** kann die hohe Osmolarität der wasserlöslichen Röntgenkontrastmittel (Ausnahme: Iodixanol) therapeutisch genutzt werden. Das ionische Kontrastmittel umspült den blockierenden Darminhalt und führt zusätzlich zu einem Wassereinstrom in das Darmlumen, wodurch das Mekonium besser passagefähig wird.

### 3. Skelettdiagnostik

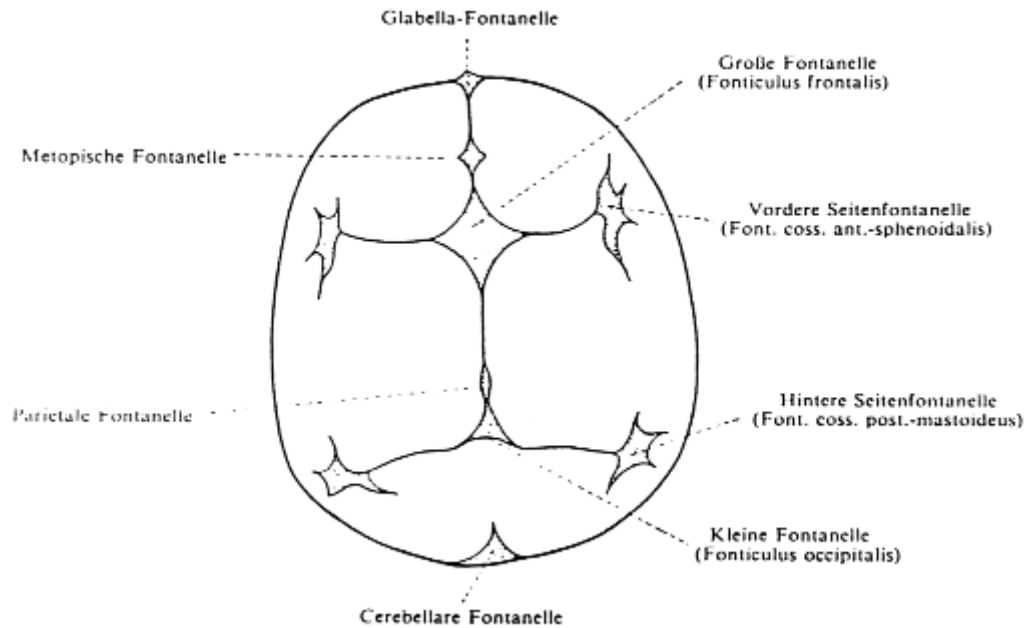
#### Schädel

Schädelübersichtsaufnahmen bei Kindern sollten wenn immer möglich vermeiden werden. Auch die Frakturdiagnostik keine Indikation für eine Röntgenaufnahme des Schädels. Hier sind der Ultraschall und im Falle einer neurologischen Symptomatik eine primäre Schnittbildgebung mittels CT (seltener MRT) indiziert. Lediglich die Diagnostik des frühzeitigen Verschlusses der Schädelnähte ist eine noch mögliche Indikation für diese Untersuchung.

Die Schädelnähte und die große Fontanelle sind etwa bis zum zweiten Lebensjahr offen. Bis dahin können sie als Zugang für den intrakraniellen Ultraschall dienen. In den meisten Fällen sind sie radiologisch bis ins dritte Lebensjahrzehnt darstellbar. Es lassen sich vorzeitige, meist partielle Nahtverschlüsse an Deformationen des Schädels nachweisen. Erweiterung der Schädelnähte oder gar sekundäre Nahtsprengungen gelten als Hinweis auf einen erhöhten Schädelinnendruck. Zusätzlich wird eine Erweiterung der Sella turcica sowie verstärkte Impressiones digitatae erwartet. Frakturlinien gilt es von offenen Schädelnähten zu differenzieren, insbesondere dann, wenn akzessorische Schädelnähte vorliegen.



**Proportionen, Zusammensetzung, Nähte und Fontanelle des Neugeborenenkopfes im Profil**



***Obligate (rechts) und akzessorische Fontanellen des Schädels. Idealisierte Skizze bei Aufsicht auf das Schädeldach***

Erst im zweiten Lebensjahr erlaubt die anfänglich homogene Schädelkalotte eine Differenzierung in Tabula externa und interna. Auch Gefäßimpressionen tragen zur weiteren Strukturierung des Schädeldaches bei. Intracerebrale Verkalkungszonen sind meist entzündlicher Genese. Aufgrund ihrer Lage und Struktur sind Zuordnungen zu verschiedenen Erkrankungen möglich. Osteolytische Herde des Schädeldaches aufgrund von Metastasen sind im Kindesalter äußerst selten. Häufiger zu finden sind Dermoidzysten, das eosinophile Granulom und seltener Osteolysen bei der Histiozytosis X.

**Nasennebenhöhlen**

Zur Beurteilung der Nasennebenhöhlen ist die Anfertigung einer occipitodentalen Aufnahme mit geöffnetem Mund ausreichend.

Erst mit dem dritten bis vierten Lebensjahr liegt eine ausreichende Pneumatisation der Sinus frontales vor. Der Pneumatisationsgrad der übrigen Nasennebenhöhlen ist bei Kindern mit Ausnahme bei Mukoviszidose von geringer Bedeutung. Insgesamt sind Nasennebenhöhlenaufnahmen bei Kindern mit Verdacht auf Sinusitis nicht indiziert.

**Wirbelsäule**

Aufnahmen der Wirbelsäule werden a.p. und seitlich angefertigt. Je nach Fragestellung und Alter des Patienten lassen sich Aufnahmen der Brust- und Lendenwirbelsäule auf ein Format einblenden. Die Halswirbelsäule wird hiervon getrennt untersucht. Es gelten die üblichen Spezialeinstellungen zur Beurteilung der Foramina intervertebralia.

Die Fehlbildungsdiagnostik steht bei der Beurteilung der Wirbelsäule im Kindesalter im Vordergrund. Entsprechend ihrer Entwicklung lassen sich unvollständige Bogenschlüsse als dysrhapische Störungen sowie Fehlbildungen des Wirbelkörpers unterscheiden. Als wichtige Fehlbildungen der Wirbelkörper seien Keil-, Halb-, Schmetterlings- und Blockwirbel genannt. Sowohl bei der Neurofibromatose als auch beim Neuroblastom sind Auswirkungen des Tumorwachstums auf die Wirbelsäule, speziell auf die Wirbelbögen und die Foramina intervertebralia, zu erwarten. Ebenso sind ausgedehnte intraspinale Tumoren bereits auf einer Wirbelsäulen-Übersichtsaufnahme zu erkennen. Für die Fehlbildungsdiagnostik wird bei Kindern zunehmend primär die MRT eingesetzt.

Unter den entzündlichen Erkrankungen der Wirbelsäule sei die **Spondylitis tuberculosa** erwähnt, welche bereits im Säuglingsalter vorliegen kann. Hier ist eine primäre MRT Diagnostik indiziert, da diese im Vergleich zur konventionellen Röntgenaufnahme die Erkrankung bereits sehr viel früher zeigt.

### Thoraxskelett

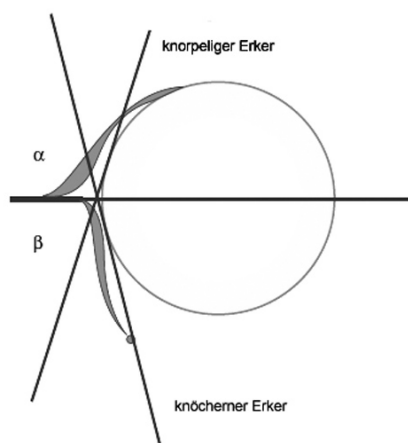
Spezielle Aufnahmetechniken zur Beurteilung des Thoraxskeletts sind im Kindesalter entbehrlich.

Neben der Hypoplasie einer gesamten Thoraxhälfte ist auf isolierte Rippenfehlbildungen zu achten. Als häufigste Rippenfehlbildung gilt die Halsrippe, welche ein- oder beidseitig vorliegen kann. Neben Rippendeformitäten finden sich auch im caudalen Anteil rudimentäre Rippen. Seltene Fehlbildungen sind Gabelrippen und intrathorakale Rippen.

### Becken

Eine Beckenübersichtsaufnahme wird im a.p. Strahlengang unter leichter Innenrotation der Beine angefertigt. Es ist auf absolut orthograde Einstellung der Aufnahme zu achten. Als Spezialaufnahmen sind *Lauenstein*, *Rippstein 1* und *2* sowie die Ala-Obturatoraufnahmen zu nennen.

Zur Diagnostik einer Hüftgelenksdysplasie und auch zur frühzeitigen Diagnostik von entzündlichen Veränderungen im Hüftgelenk bedient man sich der Sonographie zur Primärdiagnostik. Es gelten die Untersuchungsrichtlinien nach *Graf*.



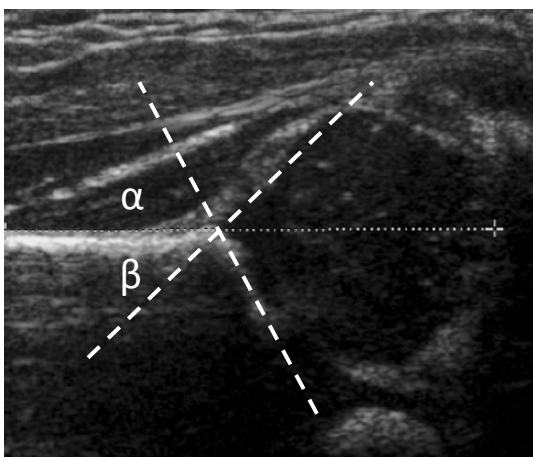
### **Schema der Hüftsonographie nach Graf**

$\alpha$ -Winkel = knöcherner Pfannendachwinkel

$\beta$ -Winkel = knorpeliger Pfannendachwinkel

Typ	Beschreibung	$\alpha$ -Winkel	$\beta$ -Winkel	Therapie
Ia	Jedes Lebensalter: Normal entwickelte Hüfte. Mit spitzem knorpeligem Erker.	$>60^\circ$	$<55^\circ$	Keine Therapie
Ib	Jedes Lebensalter: Normal entwickelte Hüfte. Mit stumpfen knorpeligen Erker.	$>60^\circ$	$>55^\circ$	Keine Therapie, Kontrolle sollte erfolgen
IIa (+)	Bis 3. Lebensmonat: Physiologische Verzögerung der Hüftentwicklung. Ohne Reifungsdefizit der Knochen.	$50^\circ-59^\circ$	$>55^\circ$	Keine Therapie, aber Kontrolle
IIa (-)	Bis 3. Lebensmonat: Physiologische Verzögerung der Hüftentwicklung. Mit Reifungsdefizit der Knochen.	$50^\circ-59^\circ$	$>55^\circ$	Kontrolle in kurzem Abstand ggf. Spreizbehandlung
IIb	Nach 3. Lebensmonat: Echte Reifungsverzögerung (verzögerte Knochenreifung).	$50^\circ-59^\circ$	$55^\circ-70^\circ$	Spreizbehandlung erforderlich
IIc	Gefährdete Hüfte, Hüfte ist luxierbar.	$43^\circ-49^\circ$	$70^\circ-77^\circ$	Sofortige Spreizbehandlung, sonst verschlechtert sich Dysplasie
IIId	Hüfte beginnt zu dezentrieren.	$43^\circ-49^\circ$	$>77^\circ$	Sofortige Spreizbehandlung und Immobilisation nötig
IIIa	Nach oben verlagertes knorpeliges Erker ohne Veränderung desselben.	$< 43^\circ$	$>77^\circ$	Sofortige Behandlung, Korrektur der Hüftposition & Immobilisation mit Gips
IIIb	Nach oben verlagertes knorpeliges Erker mit Veränderung desselben.	$< 43^\circ$	$> 7^\circ$	
IV	Vollständige Luxation.	$< 43^\circ$	$>77^\circ$	

### Einteilung der sonographischen Befund und therapeutische Konsequenzen

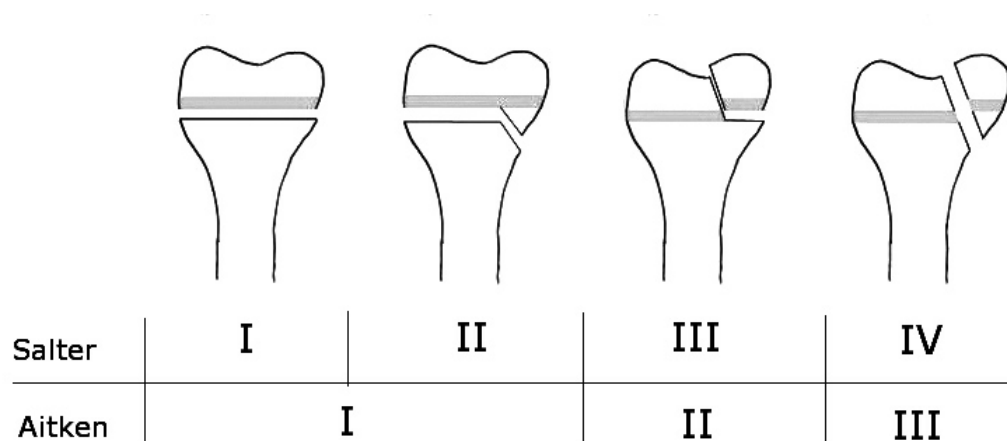


Sonographischer Normalbefund (Ia)

Die Beckenübersicht erlaubt in der Beurteilung der Hüftgelenkdysplasie die Messung des Pfannendachwinkels, welcher geschlechts- und altersabhängig ist. Ferner ist auf die altersentsprechende und symmetrische Entwicklung der Hüftgelenksköpfe zu achten. Luxation und Subluxationsstellung lassen sich anhand der Menardschen Linie, welche im Normalfall einen Kreisbogen ergibt, erkennen. Weitere Hüftgelenkerkrankungen im Kindesalter sind die aseptische Hüftkopfnekrose (Morbus Perthes) sowie die Epiphysiolysis capitis femoris.

### Extremitäten

Extremitätenaufnahmen werden in zwei Ebenen angefertigt. Im Vordergrund der Extremitätendiagnostik steht die Traumatologie. Hier sind im Kindesalter besonders die noch offenen Epiphysenfugen zu beachten, die nicht mit Frakturen verwechselt werden dürfen. Die kindlichen Frakturen unter Beteiligung der Epiphysenfugen werden nach Aitken oder Salter eingeteilt. Besonderheiten der pädiatrischen Traumatologie sind die Grünholzfrakturen sowie die Epiphysiolysen. Wiederum eine Besonderheit der Grünholzfraktur stellt die Biegungsfraktur langer Röhrenknochen dar.



### **Einteilung kindlicher Frakturen nach Salter bzw. Aitken.**

Hinzu kommt Salter Typ V = Stauchung der Epiphysenfuge

Aufgrund der Vielzahl von akzessorischen Knochenkernen und altersspezifischen Veränderungen empfiehlt sich dem noch Ungeübten die Verwendung eines Normvarianten-Atlas.

An malignen Knochentumoren im Kindesalter steht das Osteosarkom und das Ewing-Sarkom im Vordergrund, welche in bestimmten Skelettabschnitten besonders häufig auftreten.

## Hand

Einen besonderen Stellenwert hat die Röntgenuntersuchung der kindlichen Hand zur Knochenalterbestimmung. Hierzu wird die linke Hand mit der Handfläche flach auf die Röntgenkassette aufgelegt. Ein Abspreizen der Finger ist zu vermeiden. Die Einblendung schließt die distalen Abschnitte von Radius und Ulna mit ein.

Die Beurteilung des Knochenalters erfolgt nach *Greulich* und *Pyle* bzw. nach Tanner und Whitehouse. Neben der reinen Entwicklungsdiagnostik lassen sich kleine Normabweichungen am Handskelett erkennen, welche wiederum auf eine Vielzahl von Systemerkrankungen hinweisen können. Zur Beurteilung des abgeschlossenen Längenwachstums, bei Stoffwechselerkrankungen wie der Hypothyreose im Neugeborenenalter sowie bei Osteodysplasien wird eine Röntgenaufnahme der Kniegelenke angefertigt.



## 4. Thoraxdiagnostik

Die Thoraxorgane werden bis zum 4. Lebensjahr im a.p.- und ab dem 4. Lebensjahr im p.a.-Strahlengang geröntgt. Die seitliche Thoraxaufnahme ist nicht wie im Erwachsenenalter routinemäßig erforderlich. Bei speziellen Fragestellungen können jedoch, je nach Lage des pathologischen Befundes, sowohl rechts- als auch linksseitige Aufnahmen angefertigt werden.

Bei Verdacht auf Pneumothorax ist eine Aufnahme in Expiration erforderlich. Das Thoraxvolumen ist in Expiration kleiner und daher kommt das unveränderte Volumen der Luft zwischen den Pleurablättern besser zur Darstellung. Bei Verdacht auf Fremdkörperaspiration wird eine Aufnahme in In- und Expiration angefertigt. Hier lässt sich ggf. ein Mediastinalpendeln nachweisen, das auf einen durch den Fremdkörper hervorgerufenen Ventilmechanismus hervorgerufen wird. Gegebenenfalls ist eine Thoraxdurchleuchtung erforderlich. Eine weitere sehr seltene Indikation zur Thoraxdurchleuchtung besteht bei Verdacht auf Phrenicusparese.

Eine besondere Problematik stellt die radiologische Beurteilung des Früh- und Neugeborenen-thorax dar. Aufgrund des Surfactantmangels als Ursache der Lungenunreife bei Neugeborenen lassen sich hyaline Membranen der Schweregrade 1 bis 4 unterscheiden. Unter dem Stadium 1 versteht man eine retikulogranuläre Strukturvermehrung beider Lungen bedingt durch kleinste Atelektasen, Stadium 2 zeigt zusätzlich eine deutliche Transparenzminderung und ein beginnendes Aerobronchogramm, in Stadium 3 wird zusätzlich der Herzrand unscharf abgebildet. Das Stadium 4 zeichnet sich durch total luftfreie Lungen aus und wird als "weiße Lunge" bezeichnet. Hierbei hat die Lunge die gleiche Röntgendichte wie die weichteildichten Mediastinalorgane.

Wichtige Differentialdiagnosen sind Neugeborenenpneumonie, insbesondere Streptokokken B-Infektion und, als harmlose Lungenveränderung, die noch nicht vollständig entfaltete Neugeborenenlunge wenige Stunden nach der Geburt. Befindet sich noch Fruchtwasser in den Atemwegen des Neugeborenen, so kann dieses innerhalb weniger Stunden vollständig resorbiert werden. Erst bei infiziertem Fruchtwasser, z.B. nach länger zurückliegendem Blasensprung, entwickelt das Neugeborene eine Pneumonie. Eine Sonderform der Neugeborenenpneumonie stellt eine Mekoniumaspiration dar. Es gilt deshalb, Fruchtwasseraspirationen von der Mekoniumaspiration zu unterscheiden. Im letzteren Fall kommt es zu grobfleckigen Verschattungen neben partiell überblähten Lungenbezirken.

Viele Erkrankungen des Früh- und Neugeborenenalters führen zum Atemnotsyndrom, welches eine maschinelle Beatmung erfordert. Bei längerer Beatmung der unreifen bzw. vorgeschädigten Lunge kommt es zu einem fibrotischen Umbau im Interstitium und zu Bronchiektasen. Diese Veränderungen werden unter dem etwas mißverständlichen Begriff "bronchio-pulmonale Dysplasie" zusammengefaßt. Auch hier lassen sich vier Stadien der Erkrankung unterscheiden:

<b>Stadium I</b>	<b>Atemnotsyndromphase:</b> Dauer 2-3 Tage; entspricht dem Atemnotsyndrom mit generalisiertem granulären Lungenmuster und prominentem Aerobronchogramm
<b>Stadium II</b>	<b>Regenerationsphase:</b> 4-10 Tage; vollständige Eintrübung beider Lungen mit weitgehender Auslöschung der Herzkontur
<b>Stadium III</b>	<b>Übergangsphase:</b> 10-20 Tage; diffus verteilte, grobblasige bzw, zystoide Lungenaufhellungen mit eingestreuten oder sie umgebenden Verdichtungen (Schwammmuster)
<b>Stadium IV</b>	<b>chronische Phase:</b> >30 Tage; Vergrößerung der grobblasigen zystoiden Lungenaufhellungen, grobstreifige Verdichtungen, evt. Kardiomegalie bei Widerstandserhöhung im kleinen Kreislauf

Wichtige Kriterien zur Erkennung eines Vitium cordis stellt die Herzform, die Herzgröße sowie die Lungendurchblutung dar. Im Laufe der Kindheit nimmt die Herzgröße gegenüber dem Thoraxdurchmesser ab. Ganz besonders stark ist dies innerhalb der Neonatalperiode. Hieraus resultiert, daß die Herzgröße innerhalb der ersten vier Lebenstage radiologisch nicht sicher beurteilbar ist. Zusätzlich erschwert die Überlagerung des Thymusschattens die Beurteilung. Aussagekräftiger hingegen ist die Lungendurchblutung und die Herzform. Die Differentialdiagnostik von kindlichen Herzerkrankungen ist mittlerweile komplett durch die Echokardiographie und in komplexen Fragestellungen durch die kardiale MRT abgelöst worden.

Mit zunehmendem Alter gleichen die radiologischen Muster der verschiedenen Lungenerkrankungen denen, wie sie aus der Erwachsenenradiologie bekannt sind. Dies gilt in besonderem Maße für bakterielle Pneumonien und interstitielle Pneumonien, Ergüsse und den Pneumothorax.

## 5. Magen-Darm-Diagnostik

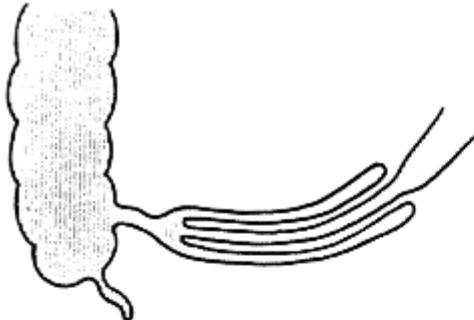
Konventionelle Übersichtsaufnahmen haben in der pädiatrischen Magen-Darm-Diagnostik wenig Bedeutung. Beim Neugeborenen kann das Double-Bubble-Zeichen im Rahmen einer angeborenen Duodenalatresie beobachtet werden. Dabei finden sich zwei Luftblasen im Oberbauch: Eine im Magen, die andere im Duodenum, während der übrige Darm luftfrei ist

Früher wurde die Magen-Darm-Diagnostik durch die Magen-Darm-Passage und den Kolon-Kontrast-Einlauf dominiert. Diese Techniken sind mittlerweile weit in den Hintergrund getreten. Bei Säuglingen und Kleinkindern ist die Sonographie mittlerweile bedingt zur Erkennung von Darmwandveränderungen geeignet. Für spezielle Fragestellungen, insbesondere nach chronisch entzündlichen Darmerkrankungen wird die MRT routinemässig als strahlenfreies Verfahren eingesetzt. Morbus Crohn und Colitis ulcerosa können hier gut erkannt und die Aktivität der Erkrankung im Verlauf beurteilt werden. Die hypertrophe Pylorusstenose wird ausschliesslich über die Sonographie gesichert.


Der Kolonkontrasteinlauf kann noch zum Nachweis einer Aganglionose (Morbus Hirschsprung) angewandt werden. Von therapeutischem Nutzen ist der Kolonkontrasteinlauf bei der bereits sonographisch diagnostizierbaren Invagination. Unter invagination versteht man das teleskopartige Einschieben eines proximalen Darmanteils in einen weiter distal liegenden Darmanteil. Vor Durchführung des Kolonkontrasteinlaufes ist eine Abdomenübersichtsaufnahme im Hängen anzufertigen. Sie gibt Auskunft darüber, ob sich ein mechanischer Ileus entwickelt hat oder eine Perforation des Darmes eingetreten ist. Es handelt sich hierbei um Komplikationen bei einer längere Zeit bestehenden Invagination. Weitere Komplikationen bestehen in der Darmblutung und der ischämischen Darmnekrose. Liegen zum Zeitpunkt der Diagnosestellung Hinweise auf eine solche Komplikation vor, so darf der Kolonkontrasteinlauf nicht mehr durchgeführt werden. Liegen die ersten Krankheitssymptome länger als vier Stunden zurück, so sollte sicherheitshalber ein wässriges Kontrastmittel zum Kolonkontrasteinlauf verwendet werden.

Während der Untersuchung wird versucht, mit Hilfe der Kontrastmittelsäule den invaginierten Darmabschnitt vorsichtig zurückzudrängen, bis der Zökumpol vollständig kontrastiert ist. Mittlerweile ist hier auch eine sonographische Kontrolle der Therapie ohne Durchleuchtung möglich. Die Lösung einer Invagination erfordert ein sehr behutsames Vorgehen und sollte daher nur dem erfahrenen Radiologen vorbehalten bleiben.

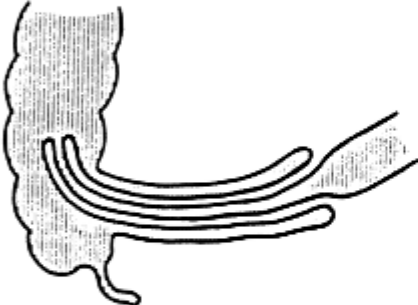
### Schematische Darstellung der Invagination



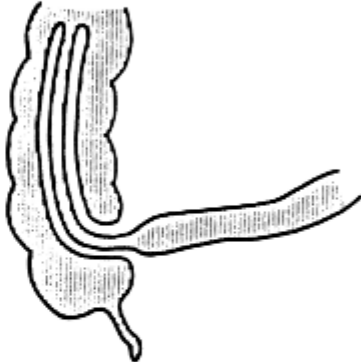
Ileoileale Invagination



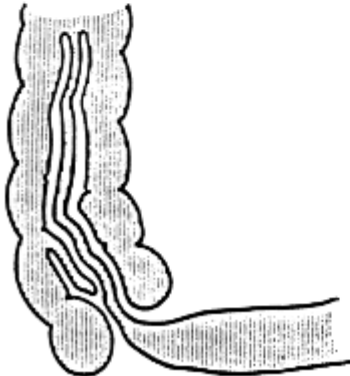
Colocolische Invagination



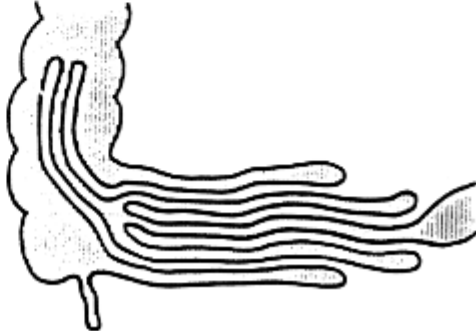
Ileocolische Invagination (Anfangsstadium)



Ileocolische Invagination (fortgeschrittenes Stadium)



Ileocecale Invagination



Ileoileocolische Invagination (sog. Doppelinvagination)

## 6. Harnwegsdiagnostik

Seit Einführung der Sonographie in die Nieren- und Harnwegsdiagnostik stellt diese Untersuchung die Basisdiagnostik dar. Bei Ausschöpfung aller Informationen, welche aus dem Sonogramm gewonnen werden können, sind die konventionellen radiologischen Verfahren wie Miktionszysturogramm Zusatzuntersuchungen, welche im Kindesalter nur mit gezielter Fragestellung zur Anwendung kommen. Das Ausscheidungsurogramm spielt im Kindesalter keine Rolle.

Fehlbildungen der Nieren und Harnwege stellen noch vor den kongenitalen Herzanomalien den prozentual häufigsten Anteil an angeborenen Fehlbildungen dar. Sie werden sehr häufig schon im pränatalen Ultraschall diagnostiziert. Die Sonographie als nicht invasive morphologische Untersuchungsmethode erlaubt eine frühzeitige Diagnostik dieser Fehlbildungen durch Screening-Untersuchung der Nieren und Harnwege.

Die Bewertung physiologischer Wachstumsvorgänge im Kindesalter erfordert die sonographische Bestimmung der Nierenvolumina. Durch Messung der Nierenachsen in den drei Dimensionen läßt sich mit der Ellipsoidformel das Nierenvolumen berechnen und mit dem jeweiligen, auf das Körpergewicht bezogenen Normwert vergleichen. So ist z.B. bei akuten entzündlichen Nierenerkrankungen das Nierenvolumen vermehrt und das Reflexmuster des Parenchyms vermindert. Bei chronisch pyelonephritischen Entzündungen und bei hypoplastischen Nieren ist das Volumen vermindert. Die Abgrenzung gelingt über die Binnenstruktur des Parenchyms, die bei der Pyelonephritis vermehrt ist.

Die Lage des Organs und der Verlauf der Nierenachsen geben Hinweise auf dystope Lagen der Niere und Malrotationen. Auf Dystopien und Verschmelzungsnieren wie die Hufeisennieren, Kuchennieren, Beckennieren und gekreuzt dystope Nieren ist bei der Untersuchung zu achten.

Fehlbildungen des kindlichen Urogenitaltraktes gehen häufig mit Harntransportstörungen einher. Besonders diese gilt es sonographisch zu erfassen, da sie meist einer chirurgischen Intervention bedürfen. Flüssigkeitsansammlungen innerhalb des Nierenhohlsystems führen zu einer Aufspaltung des Mittelechoreflexes innerhalb der Nieren und gelten als Hinweis auf Harntransportstörungen. Der Ureter ist normalerweise sonographisch nicht darstellbar. Erst eine Erweiterung des Ureters (Megaureter) ist sonographisch erkennbar. Unter Berücksichtigung der Blasenform, der Blasenwanddicke und des Restharns lassen sich weitere sonographische Beurteilungskriterien gewinnen.

Es läßt sich der Schweregrad der Harntransportstörung und in den meisten Fällen die Ursache des Harnabflußhindernisses sonographisch bestimmen.

So kann die subpelvine Stenose, bei der eine alleinige Erweiterung des Nierenbeckenkelchsystems vorliegt, von der prävesikalen Stenose durch den zusätzlichen Nachweis eines Megaureters unterschieden werden. Die infravesikale Harntransportstörung hingegen ist bei einer beidseitigen Aufspaltung des Mittelechos, dem Vorliegen beidseitiger Megaureteren und dem Nachweis einer

verdickten Blasenwand mit hohem Restharnvolumen zu vermuten. Alle Nierenfehlbildungen, welche eine chirurgische Intervention erfordern, bedürfen der vollständigen radiologischen Abklärung mittels Ausscheidungsurogramm und Miktionszystourethrogramm.

Doppelte Nierenanlagen haben nur dann einen Krankheitswert, wenn gleichzeitig eine Harn- transportstörung einer - meist der oberen - Nierenanlage vorliegt.

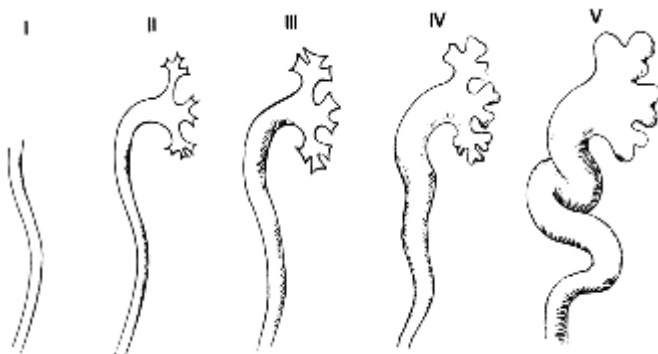
Der Wilmstumor (Nephroblastom) stellt die häufigste Nierenneoplasie im Kindesalter dar. Sonographisch zeichnet sich der Tumor durch eine leberähnliche Binnenechostruktur von meist glattwandiger Begrenzung aus. Der Tumor zeigt ein überwiegend verdrängendes Wachstum, die wichtigste Differentialdiagnose ist das Neuroblastom. Bei sonographischem Verdacht auf einen entsprechenden Tumor erfolgt eine Schnittbildgebung, idealerweise mittels MRT zur Bestimmung der Tumorausdehnung. Beim Wilmstumor ist insbesondere zu klären, ob es sich um eine uni- oder bilaterale Erkrankung handelt.

Um ein Miktionszystourethrogramm anfertigen zu können, muß vorher die Harnblase mit Kontrast- mittel aufgefüllt werden. Am schonendsten wird dies durch eine suprapubische Feinnadelpunktion der gefüllten Blase erreicht. Bei Säuglingen und Kleinkindern wird die Blasenfüllung mittels Sonogramm überprüft. Alternativ kann ein transurethraler Katheter verwendet werden.

Nach erfolgter Punktion wird als erste Maßnahme Urin für die mikroskopische und mikrobiologische Untersuchung gewonnen und anschließend die Harnblase mit Kontrastmittel gefüllt. Im seitlichen Strahlengang wird die spontane Miktion abgewartet und dokumentiert. Mit Hilfe des Miktionszystourethrogramms läßt sich beurteilen, ob ein vesikoureteraler Reflux vorliegt. Man unterscheidet den Niederdruckreflux während der Auffüllphase vom Hochdruckreflux während der Miktionsphase. Bei Jungen kann ein bilateraler Reflux auf Harnröhrenklappen hinweisen.

Als Alternativtechnik zum Röntgen- Miktionszystourethrogramms kann Ultraschallkontrastmittel in die Blase eingefüllt werden und sonographisch ein Echo in der Niere diagnostiziert werden. Eine genauere Gradierung und insbesondere die Beurteilung der männlichen Harnröhre ist derzeit nur mittels Röntgendurchleuchtung möglich.

Grad	Definition
I	Reflux in den normalweiten Ureter
II	Reflux in den Ureter und das Nierenbeckenkelchsystem. Die Fornices sind nicht aufgeweitet.
III	Leichte Erweiterung des Ureters und des Nierenbeckenkelchsystems, geringe Aufweitung der Fornices.
IV	Der scharfe Fornixwinkel ist komplett aufgehoben, die Papillenimpression bleibt in der Mehrzahl der Kelche erhalten.
V	Reflux in ein destruiertes und erhebliche dilatiertes Nierenbeckenkelchsystem.



### **Schematische Darstellung der 5 Reflexgrade nach Heikel Parkkulainen**

Unter der Miktion läßt sich die Weite und Form der Urethra beurteilen. Am Ende der Miktion ist das Restharnvolumen abschätzbar, welches jedoch sonographisch weitaus exakter bestimmbar ist.

## IV. Literatur

### 1. Literatur für Studierende

Kauffmann, G. / Sauer, R. / Weber, W. (Hrsg.)  
Radiologie: Bildgebende Verfahren, Strahlentherapie, Nuklearmedizin und  
Strahlenschutz  
Urban & Fischer Verlag/ Elsevier GmbH

Reiser M., Kuhn, F.P. / Debus, J. (Hrsg.)  
Duale Reihe Radiologie  
Thieme, Stuttgart

Hofer, M.  
CT-Kursbuch  
Didamed Verlag GmbH

Hofer, M.  
Sono Grundkurs: Ein Arbeitsbuch für den Einstieg  
Thieme, Stuttgart

### 2. Online-Ressourcen

CAVE: Hier sind Änderungen regelhaft möglich. Die Auswahl berücksichtigt Qualität und bereits mehrjährige stabile Verfügbarkeit im Netz

ORTHORAD      <http://www.idr.med.uni-erlangen.de/orthorad/>

COX              <http://www.cox.at/>