

DER MEDIANE STIRNLAPPEN

Eine plastisch-rekonstruktive Operationsmethode zur Deckung von Defekten der Nase

Von Otto STAINDL und Claudia CHMELIZEK-FEURSTEIN

Aus der Hals-Nasen-Ohrenabteilung der Landeskrankenanstalten Salzburg
(Vorstand: Univ.-Doz. Dr. K. Albecker)

Die operative Versorgung maligner Tumoren der Gesichtshaut (Basaliome, Plattenepithelcarzinome, Stachelzellcarzinome, Melanoblastome und die sehr seltenen Rhabdomyosarkome) stellt an den in der plastisch-rekonstruktiven Chirurgie tätigen Arzt eine Reihe von Anforderungen:

1. Ist der bösartige Tumor mit aller Radikalität weit im gesunden Gewebe zu entfernen.
2. Ist darauf zu achten, daß das Resultat rekonstruktiver Eingriffe in funktioneller Hinsicht allen gebotenen Anforderungen entspricht (z. B. daß nach Resektion von Lidtumoren wiederum ein vollständiger Lidschluß erreicht wird oder bei der Chirurgie von Lippenkarzinomen Mundöffnung und -schließung nicht beeinträchtigt werden).
3. Der Resektionsdefekt sollte im Hinblick auf ein kosmetisch zufriedenstellendes Resultat gedeckt werden. Darunter versteht man, daß sichtbare Narben vermieden werden, frei transplantierte oder durch Nahlappenplastik transponierte Haut in Farbe und Qualität der Umgebung entspricht.
4. Sollten ebenso an der Entnahmestelle von Hauttransplantaten oder regionalen Lappenplastiken sichtbare Narben weitestgehend vermieden werden.

In der Region zwischen Nasenwurzel, seitlicher Nasenwand und medialem Augenwinkel treten gar nicht so selten Geschwülste auf, deren operative Versorgung die Erfüllung der oben erwähnten Anforderungen problematisch erscheinen lassen. Ein primärer Wundverschluß ist an dieser Stelle nicht möglich, da die Haut des Nasenrückens dazu zu wenig Elastizität aufweist. Die Deckung mit regionalen Schwenklappen würde zu entstellender Narbenbildung an der seitlichen Nasenwand und am Nasenrücken führen.

Die Versorgung mit freien Hauttransplantaten, welche alle einem gewissen Schrumpfungsprozeß unterliegen, birgt die Gefahr in sich, daß eine Verziehung der Augenlider auftritt und damit ein kompletter Lidschluß nicht mehr erreicht werden kann. Ständiges Tränen des Auges und recidivierende Konjunktividen wären die Folge.

Wir verwenden in derartigen Fällen zur Defektdeckung einen median ge-

stielten Stirnlappen nach der von KAZANJIAN angegebenen Technik. Wir sehen in diesem Lappen, den wir in bisher 39 Fällen verwendet haben, folgende Vorteile:

1. Der Lappen erhält, sofern er ausreichend breit geschnitten wird, durch den *Ramus medialis* der *Arteria supraorbitalis* beidseits eine ausgezeichnete Blutversorgung. Er ist daher in hohem Grade stabil und gewährleistet eine hervorragende Einheilung im Defektbereich.
2. Hinsichtlich Aussehen und Beschaffenheit des Stirnlappens besteht eine nahezu völlige Übereinstimmung mit der Nasenhaut, so daß ein kosmetisch sehr zufriedenstellendes Resultat erzielt werden kann.
3. Im Entnahmbereich des Lappens kann eine kosmetisch nicht oder nur sehr wenig störende Narbenbildung erreicht werden.
4. Durch die Dicke des Lappens, der alle Schichten der Stirnhaut bis zur Galea umfaßt, werden Schrumpfungsprozesse vermieden, so daß die Gefahr von narbigen Verziehungen am medialen Augenwinkel und damit eines gestörten Lidschlusses bzw. eines Ektropions nicht besteht.
5. Verschiebelappen im Bereich der Stirne für den Verschuß der Entnahmestellen sind nicht erforderlich. Bis zu einer Lappenbreite von 3 bis 4 cm kann der Entnahmedefekt im allgemeinen nach einfacher Wundrandmobilisation geschlossen werden.
6. Da in der Stirnmitte zwischen den beiden *Muskuli frontales* ein muskelfreies Hautareal liegt, bleibt die Stirnmimik im Entnahmbereich erhalten.

Nachteile des Verfahrens

1. Es erfordert eine zweite Operationssitzung, um den Lappenstiel zu durchtrennen und eventuell die dann überschüssige Haut in den Glabella- oder Stirnbereich zurückzupflanzen.
2. Der Lappen kann nur dann zur Anwendung kommen, wenn ungestörte Durchblutungsverhältnisse an der Stirne vorliegen. Narbenbildungen nach Unfallsverletzungen oder vorangegangenen Operationen an der Stirne erlauben dieses Verfahren nicht.
3. Die Voraussetzung zu diesem Lappen ist eine ausreichend hohe Stirne. Bei Patienten mit niedriger Stirne und dadurch begrenzter Lappenbildung wäre die Möglichkeit einer genügenden Materialbeschaffung nicht gegeben.
4. Die Durchtrennung des Lappenstieles, dessen Rückseite bei Überbrückung eines intakten Hautareales mit einem Spalthauttransplantat als Epithelverband abgedeckt wird, ist frühestens nach drei bis vier Wochen möglich, so daß dieses Verfahren einen relativ langen Krankenhausaufenthalt für den betroffenen Patienten erfordert.
5. Die zunächst doch beträchtliche Entstellung des Patienten durch den Lappen in der primären Einheilungsphase setzt eine gewisse psychische Stabilität im Einzelfall voraus. Diese kann allerdings durch ein aufklärendes, ausführliches Gespräch, wie es in allen Fällen von plastisch-rekonstruktiven Eingriffen geführt werden sollte, erzielt werden.

Technik der Methode

Wie in der Abb. 1 dargestellt, ist der mediane Stirnlappen im Prinzip ein Transpositionsappen, der um 180 Grad um seine Basis gedreht wird. Entnahme-

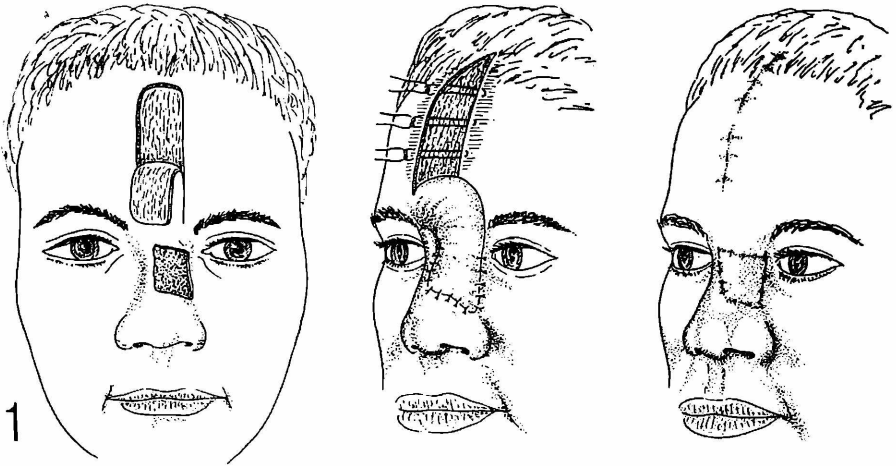


Abb. 1: Schematische Darstellung der Stirnlappenplastik nach KAZANJIAN

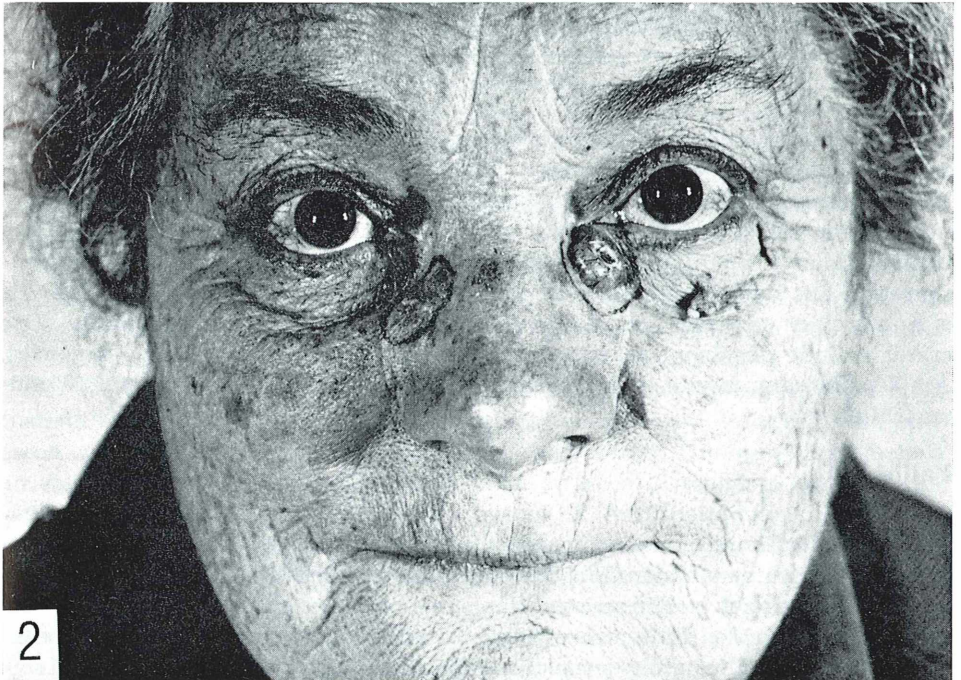
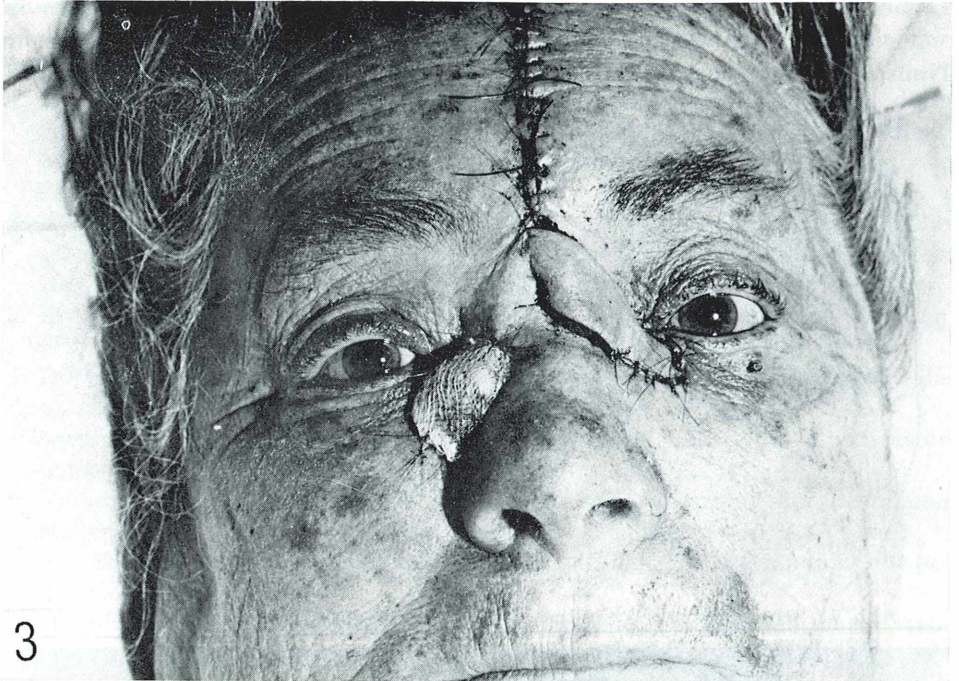
Abb. 2: Die 54jährige Patientin A. R. mit einem Doppelbasaliom des Gesichtes



3

Abb. 3: An der rechten Wangenseite ein unter einer Moulage eingenähtes Vollhauttransplantat. Am linken Nasenaugenwinkel der eingenähte Lappen

und Empfängerstelle werden sorgfältig mit Einzelknopfnähten verschlossen. Die supraorbitalen und supratrochleären Gefäße werden in den Lappen einbezogen. Nach der exakten Blutstillung im primären Defektbereich und im umschnittenen Lappen selbst, erfolgt zunächst eine Abdeckung des Lappenstieles mit frei transplantierte Spalthaut. Diese dient einerseits der Vermeidung von Wundsekretion aus dem Lappenstiel, andererseits der Prophylaxe von Infekten, die sich an einer offenen, granulierenden Wundstelle entwickeln könnten. Das craniale Ende des Lappens wird zweischichtig in den Tumordefekt eingenäht. An der Entnahmestelle erfolgt ebenfalls ein zweischichtiger primärer Wundverschluß.

Fallbericht

Die 54jährige Patientin A. R. wurde im Juli 1978 wegen eines Doppelbasalioms an der Hals-Nasen-Ohrenabteilung der Salzburger Landeskrankenanstalten stationär aufgenommen. Ein Basaliom fand sich am linken medialen Augenwinkel, ein weiteres an der rechten Wange (Abb. 2).

Die Operation der Patientin erfolgte in Allgemeinanaesthesie. Nach breiter Exzision des Basalioms an der rechten Wange wurde dieser Defekt mit einem freien Vollhauttransplantat gedeckt. Dieses Transplantat wurde der rechten

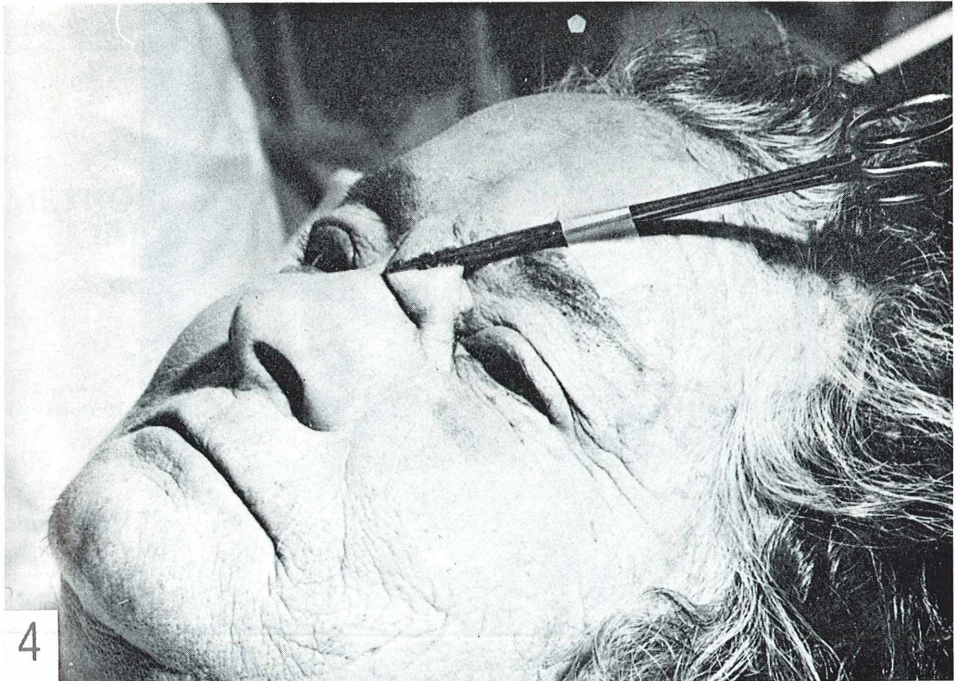


Abb. 4: Abklemmen des Lappenstieles vor dessen Durchtrennung

retroauriculären Region entnommen, dort erfolgte ein primärer Wundverschluß.

Daraufhin weite Exzision des Basalioms am linken medialen Augenwinkel. Die Defektdeckung erfolgte mit dem beschriebenen Verfahren des Stirnlappens nach KAZANJIAN (Abb. 3).

Die Nahtentfernung erfolgte am 10. postoperativen Tag, die Durchtrennung des Lappenstieles am 24. postoperativen Tag. Durch Abklemmen des Lappenstieles wurde zuvor überprüft, ob die Durchblutung des caudalen Lappenendes von der Nase her in ausreichendem Umfang gesichert war (Abb. 4).

Vier Wochen nach der Erstoperation konnte die Patientin in beschwerdefreiem Zustand und mit zufriedenstellendem kosmetischem Resultat nach Hause entlassen werden. Der histologische Befund der exstirpierten Tumoren ergab jeweils ein solides Basaliom. Beide Geschwülste waren auch histologisch weit im Gesunden entfernt worden.

Zusammenfassend kann festgestellt werden, daß der besprochene mediane Stirnlappen nach KAZANJIAN eine hervorragende Methode zur Defektdeckung nach Tumoren der seitlichen Nasenwand und des medialen Augenwinkels darstellt, die in der Hand des erfahrenen plastisch-rekonstruktiv tätigen Chirurgen auch in kosmetischer Hinsicht ein höchst zufriedenstellendes Resultat gewährleistet (Abb. 5).

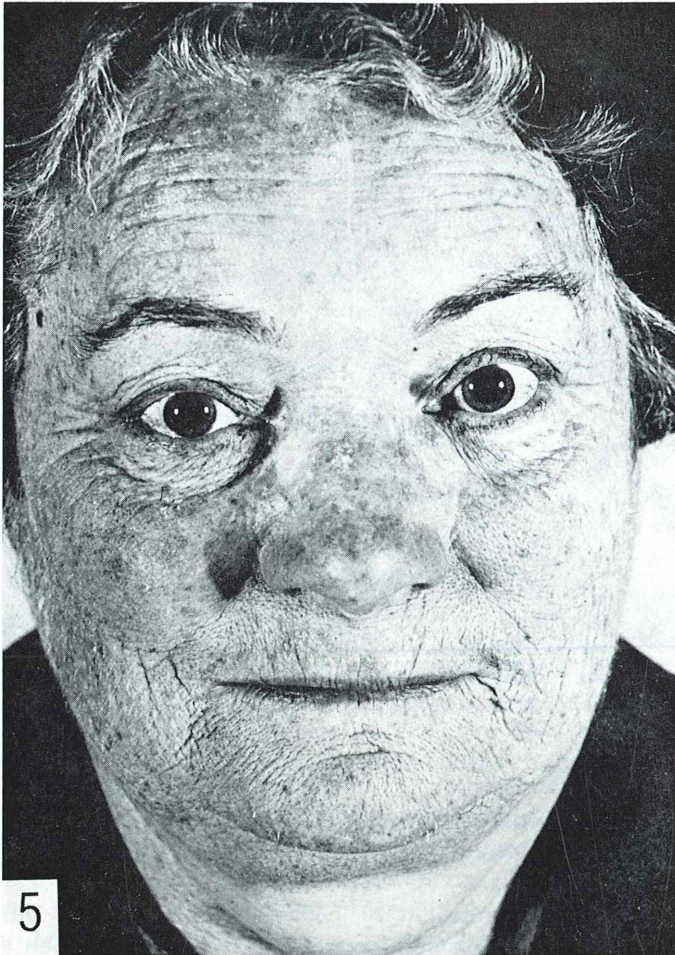

Abb. 5: Postoperatives Resultat nach drei Monaten

Literatur

- HAAS, E.: Plastische Chirurgie im Gesichtsbereich. Georg-Thieme-Verlag, Stuttgart, 71—73, 1976.
- KAZANJIAN, V. H.: The repair of nasal defects with a median forehead flap. Primary closure of the forehead wound. Surg. Gynec. Obstet. 83, 37, 1946.
- STAINDL, O.: Die Versorgung von Defekten im Gesichtsbereich durch primäre freie Hauttransplantation. Ber. nat.-med. Ver. Salzburg, 2, 85—98, 1976.

Anschrift der Verfasser: Dr. Otto STAINDL und Claudia CHMELIZEK-FEURSTEIN
Hals-Nasen-Ohrenabteilung der Landeskrankenanstalten
A-5020 Salzburg, Müllner Hauptstraße 48

ZOBODAT - www.zobodat.at

Zoologisch-Botanische Datenbank/Zoological-Botanical Database

Digitale Literatur/Digital Literature

Zeitschrift/Journal: [Berichte der Naturwissenschaftlich-Medizinischen Vereinigung in Salzburg](#)

Jahr/Year: 1980

Band/Volume: [5](#)

Autor(en)/Author(s): Staindl Otto, Chmelizek-Feurstein Claudia

Artikel/Article: [DER MEDIANE STIRNLAPPEN. Eine plastisch-rekonstruktive Operationsmethode zur Deckung von Defekten der Nase. 53-58](#)