Operative Strategie bei Sarkomen

Dr.F.König

Orthopädische Klinik

Primär maligne Knochentumore

- Osteosarkom
- Chondrosarkom
- Ossär malignes fibröses Histiozytom,MFH
- Ewing-Sarkom-Gruppe, PNET, ASKIN-Tumor
- Seltene Neoplasien wie z.B. ossäres Lipo- und Fibrosarkom, Chordom, Adamantinom

Röntgenologische Aspekte von Knochentumoren (Wachstumsgeschwindigkeit)

langsam		schnell
oval	Läsionsform	rund
scharf	Läsionskontur	unscharf
homogen	Destruktionsmuster	permeativ
sklerotischer Randsaum	Umgebungsreaktion	keine
intakt	Kortikalis	unterbrochen
verdichtet	Subperiostaler Knochen	Lamellen und Spikulae
aufgetrieben/ verbreitert/ vergrößert	Knochen als Ganze	nicht vergrößert, zerstört

Was macht der Tumor mit dem Knochen?
Was macht der Knochen mit dem Tumor?

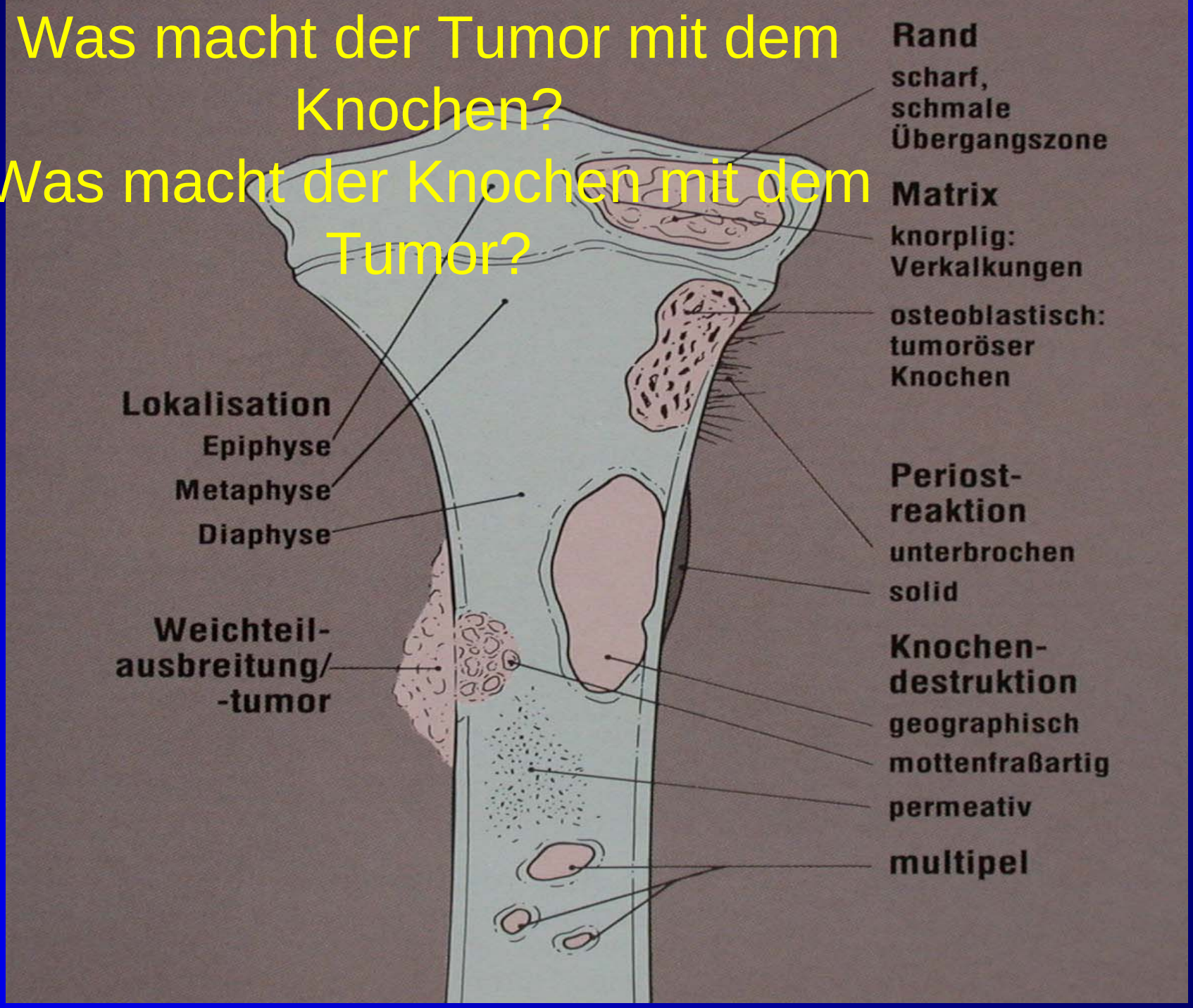

Operative Therapie maligner Knochentumoren

- Biopsie
- Extremitätenerhaltende Tumorresektion: Weite Resektion (Kompartmentresektion)nach Enneking,Rekonstruktion mit Allografts, Autografts, Tumorgelenkendoprothesen, Umkehrplastiken
- Ablativ, radikale Resektion: Amputationen,Exartikulation,Schultergürtel-resektion, innere und äußere Hemipelvektomie

Grundregeln der Biopsie-Technik I

- Wahl des Zuganges in der Schnittführung der wahrscheinlichen Definitiv-OP
- Direkten Zugang zum Tumor (kürzester Weg) bevorzugen; dabei die später notwendige Entfernung des Biopsiekanales in toto mit dem Tumorresektat berücksichtigen
- Keine Ausdehnung auf subtotale Tumorextirpation
- Keine Eröffnung zusätzlicher Kompartimente oder Gelenke
- Keine Kontamination von Gefäß-Nervensträngen
- OP nur an Tumorzentren , Biopsie und Resektion möglichst durch denselben Operateur

Grundregeln der Biopsietechnik II

- Drainageausleitung aus der Wunde oder in unmittelbare Nähe des Wundwinkels
- Atraumatische Operationstechnik(z.B. Intracutannaht) und subtile Blutstillung
- Ausreichende Gewebemenge (mind. 1 Kubikzentimeter)
- Meidung von Quetschung oder sonstiger Zerstörung des Gewebes
- Entnommene Gewebeprobe muss representativ sein (vitales Gewebe aus der Tumorrandzone)

Definition von Resektionsgrenzen in der Tumorchirurgie

- intraläsional: Resektion innerhalb der Tumorkapsel, hinterlässt makroskopische Tumoranteile.
- marginal: Resektion des Tumors und der perikapsulären reaktiven Zone, hinterläßt mikroskopische Tumoranteile.
- weit: Kompartmentresektion; Resektion des Tumors, der perikapsulären reaktiven Zone und umgebendes gesundes Gewebe, hinterläßt Skip- bzw. Satelliten-Tumoranteile außerhalb des Kompartments.
- radikal: Resektion außerhalb des Kompartments (hinterläßt keine Tumoranteile)

Chondrosarkom
an der linken Schulter und am distalen Femur

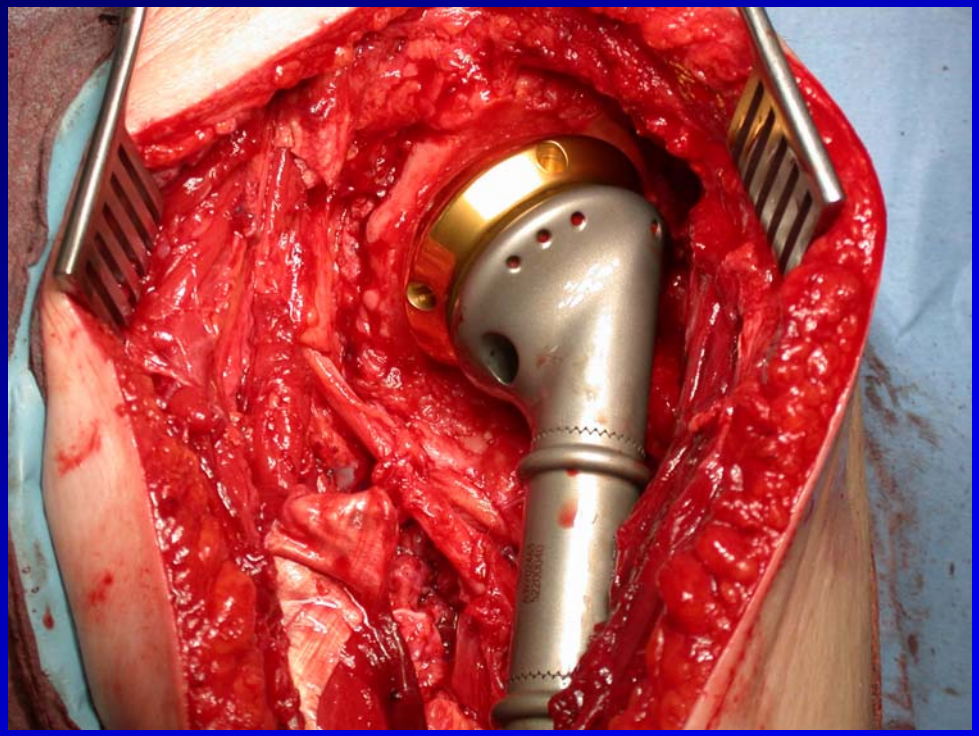

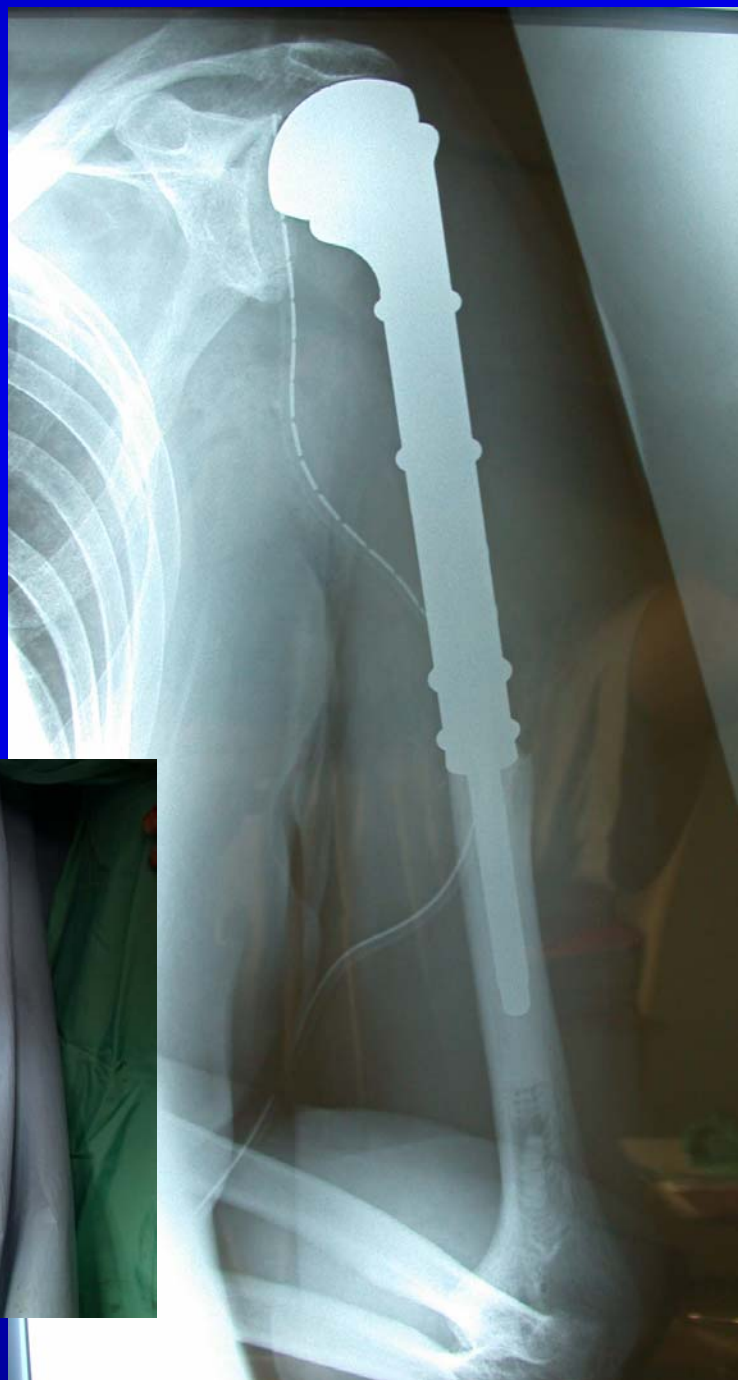

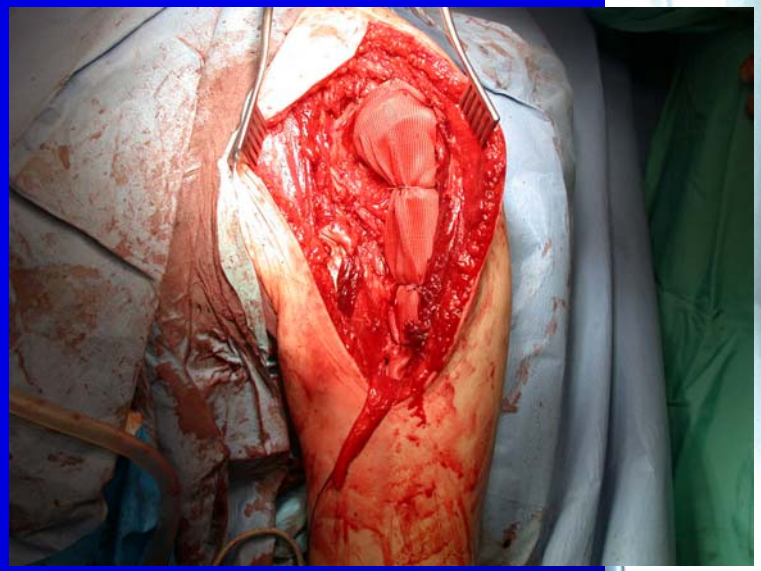

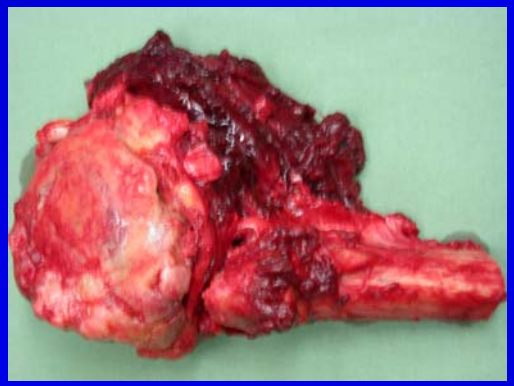

L

Osteosarkom
distaler Femur

R

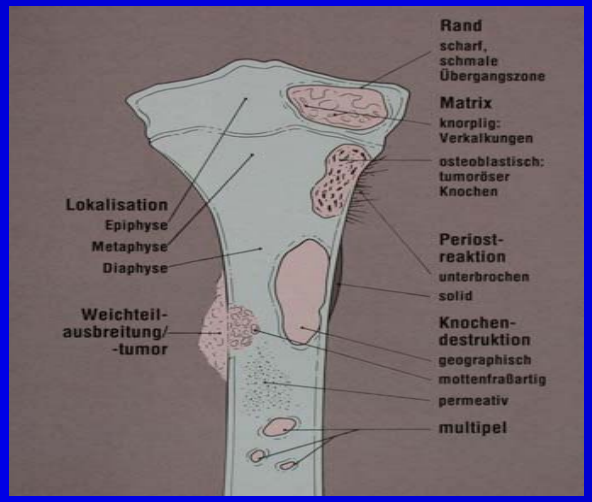
Rand
scharf,
schmale
Übergangszone
Matrix
knorplig:
Verkalkungen
osteoblastisch:
tumoröser
Knochen
Lokalisation
Epiphyse
Metaphyse
Diaphyse
Periost-
reaktion
unterbrochen
solid
Weichteil-
ausbreitung/
-tumor
Knochen-
destruktion
geographisch
mottenfraßartig
permeativ
multipel

R

HOT STUFF
KIDDIE

HOT STUFF
KIDDOK

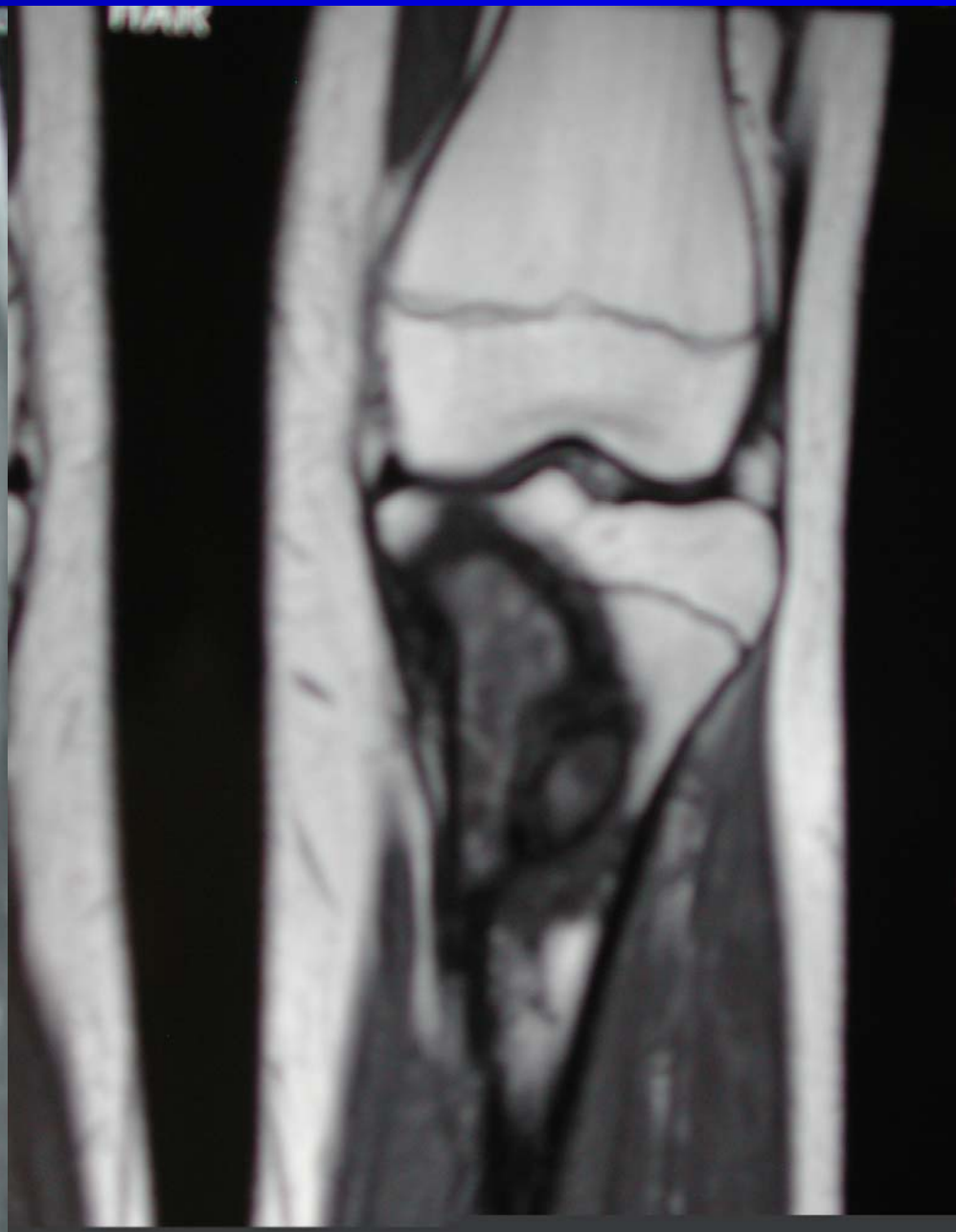

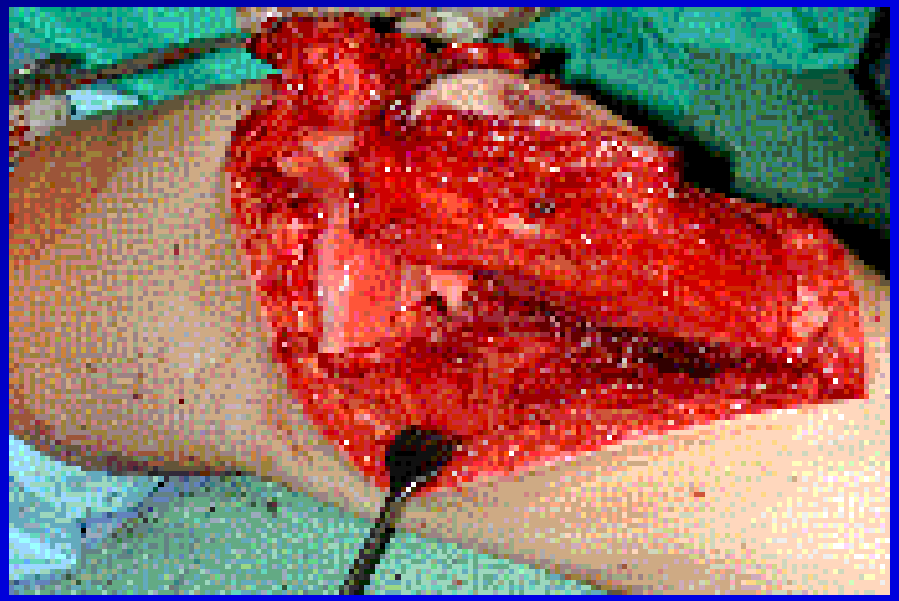

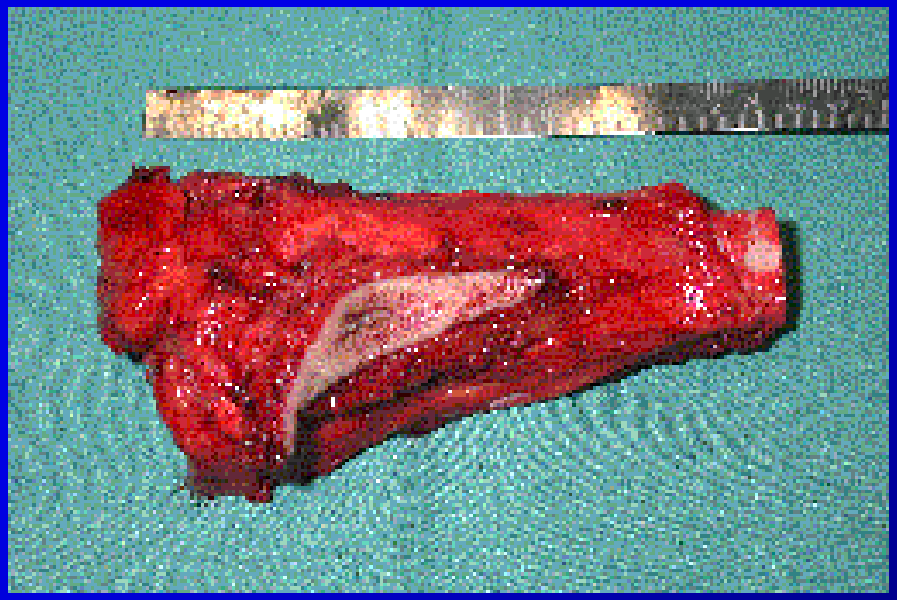

L