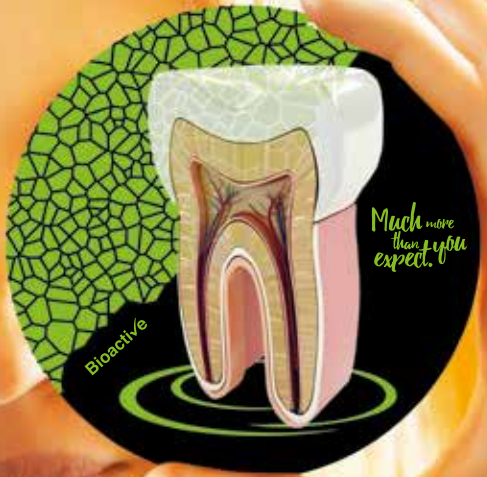



# HARVARD®



**Klinische Fälle  
der Endodontie  
mit den bioaktiven  
MTA-Produkten von Harvard.**



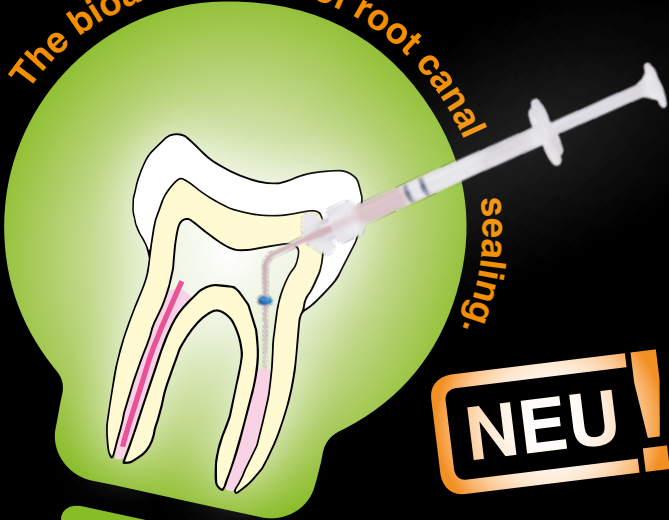
DE

Harvard

# BioCal<sup>®</sup>-RootSeal

Bioaktiver, resinmodifizierter MTA Wurzelkanal Sealer

The bioactive way of root canal



**NEU!**



Apatitbildung durch Reaktion von freigesetztem Calcium und Hydroxid mit körpereigenem Phosphat.

- Exzellente Abdichtung
- Apatitbildungspotential durch Reaktion von freigesetztem Calcium und Hydroxid mit körpereigenem Phosphat
- Mineralisierend
- Bakterienfeindliches Milieu (pH 11)
- Selbsthärtend und zusätzlich lighthärtend für ein schnelleres Aushärten der Oberfläche
- Leicht entfernbar und revidierbar, z.B. für spätere Stiftsetzung mit Fibreposts
- Komfortable Anwendung aus der Minimix-Spritze
- Röntgenopak

Optional: für die optimale, blasenfreie, direkte Applikation in den Wurzelkanal auch mit EndoDirect Spritzen erhältlich (Harvard BioCal<sup>®</sup>-RootSeal plus EndoDirect)



## “ Beste Ergebnisse mit Harvard BioCal®-RootSeal. ”

„In den verschiedenen Fällen hat Harvard BioCal®-RootSeal gezeigt, dass es ein sicherer und zuverlässiger Wurzelkanalsealer ist.

Ich empfehle **Harvard BioCal®-RootSeal** jedem Zahnmediziner, weil es einfach zu handhaben, sicher und kosteneffizient ist, ganz gleich mit welcher Technik gearbeitet wird.

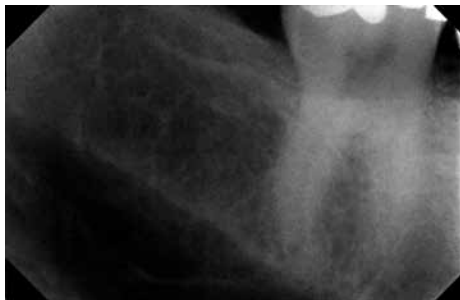Seit wir mit **Harvard BioCal®-RootSeal** arbeiten, müssen wir mögliche negative Folgen einer Überpressung an der Wurzelkanalspitze (Foramen apicale) nicht mehr fürchten.“



Alle Röntgebilder mit freundlicher Genehmigung von ZA Dr. Hababat, Dubai.  
Original Bildunterschriften in Englisch;  
Übersetzung Harvard Dental International GmbH.  
Alle Produktbezeichnungen sind eingetragene  
Warenzeichen der jeweiligen Hersteller.

ZA Dr. Nihad Hababat,  
Dubai

## Tiefe Füllung in der Nähe der Pulpa, Zahn 47

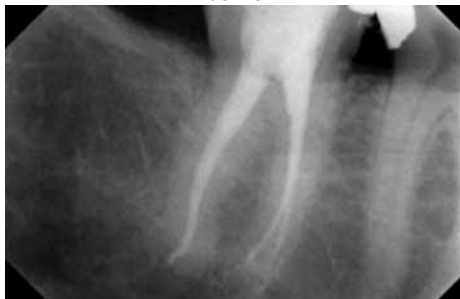

vorher

Der Patient kam mit starken und beständigen Schmerzen im rechten unteren Molaren (Zahn 47 / diagnostische Pulpitis)

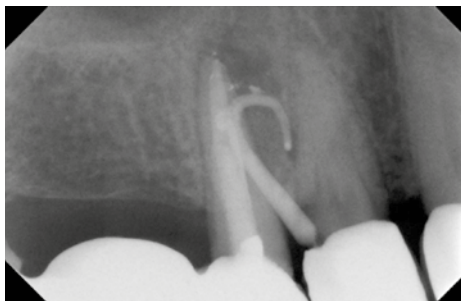Röntgenbild:  
Zahn 47 – tiefe Füllung in der Nähe der Pulpa.

nachher



Röntgenbild der endgültigen Obturation mit Thermafil® und Harvard BioCal®-RootSeal.

## Chronischer periapikaler Abszess Zahn 14

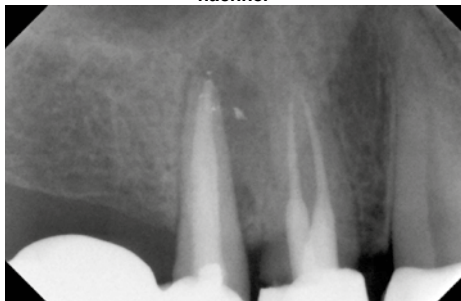

Der Patient kam mit einem Abszess mit Fistelbildung im oberen rechten Prämolarenbereich (Zahn 14).

Röntgenbild mit eingelegtem Guttapercha Point im Fistelgang.

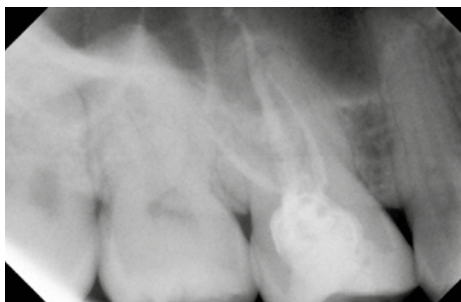
**vorher**

**nachher**



Röntgenbild der endgültigen Obturation mit Thermafil® und Harvard BioCal®- RootSeal.

## Akute periapikale Parodontitis Zahn 16

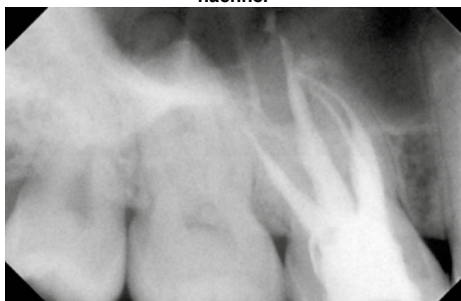

Der Patient kam mit einem dumpfen Aufbisschmerz am oberen rechten Prämolaren (Zahn 16).

Röntgenbild vor der Behandlung.

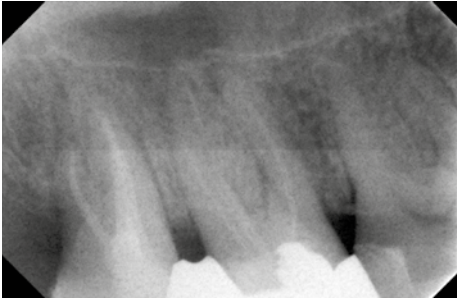
**vorher**

**nachher**



Abschließendes Röntgenbild der Obturation mit Thermafil® und Harvard BioCal®-RootSeal.

## Akute periapikale Parodontitis Zahn 17



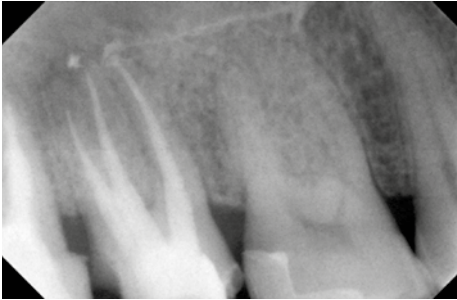
Der Patient kam mit Schmerzen im rechten Oberkiefer im Bereich der Molaren (Zahn 17).

Röntgenbild zeigt Wurzelkanäle bei 17 und 18.

vorher

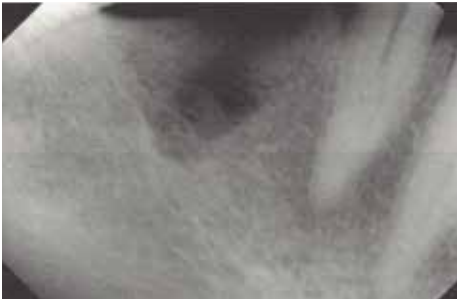

nachher



Röntgenbild der endgültigen Obturation mit Thermafil® und Harvard BioCal®-RootSeal.

## Akute periapikale Parodontitis Zahn 44



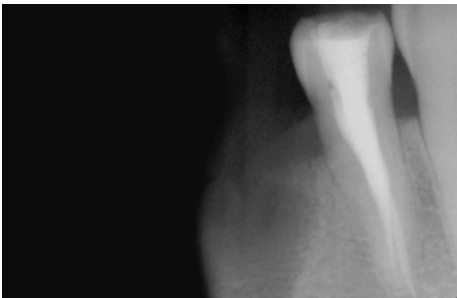
Dieser Patient wurde von einer anderen Klinik überwiesen. Er kam in unsere Klinik (Infinity Dental Clinic, Dubai) und klagte über Schmerzen im unteren rechten Prämolarenbereich. (Zahn 44)

Erstes Röntgenbild

vorher



nachher



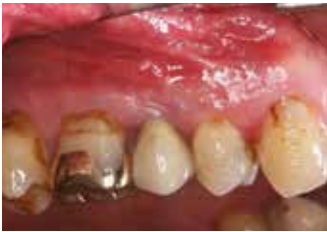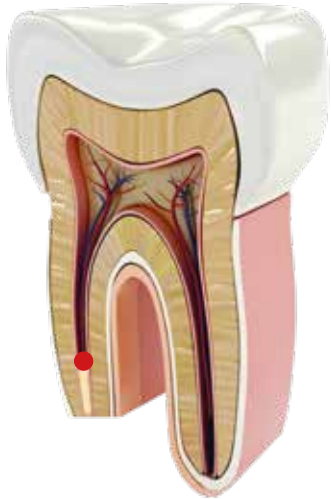
Röntgenbild der endgültigen Obturation mit Thermafil® und Harvard BioCal®- RootSeal.

# Harvard MTA-Retro

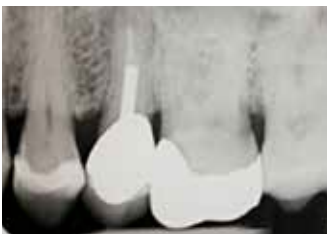Schnellhärtender, verstärkt  
röntgenopaker MTA-Zement  
in Kapseln



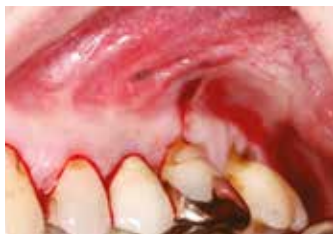- **Besonders geeignet für den retrograden Wurzelkanalverschluss**
- Feste Konsistenz
- Besonders röntgenopak
- Schnell härtend
- Anmischzeit: 30 Sek.
- Verarbeitungszeit: 2:00 Min.  
(vom Beginn des Mischens bei 23 °C (73 °F))
- Nächster Behandlungsschritt: 3:00 Min.
- Bindet auch bei Feuchtigkeit ab



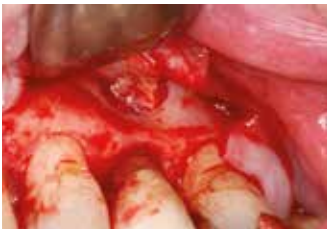1. Erstes klinisches Foto



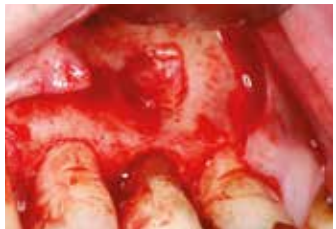2. Erste Röntgenaufnahme – vor der Behandlung



3. Schnittsetzung zur Lappenbildung

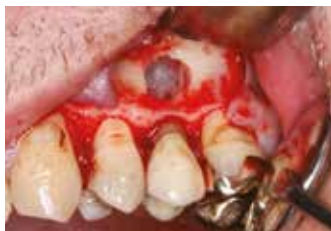

4. Abklappen des Lappens zur Freilegung des infizierten Bereichs

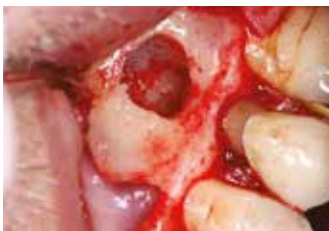

5. Freilegen des inflammierten Bereichs mit infiziertem Knochengewebe





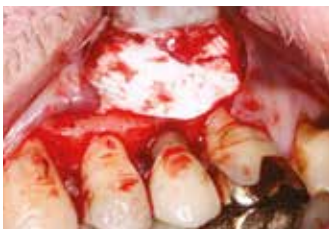6. Entfernung des infizierten Knochengewebes, Freilegung der Wurzelspitze



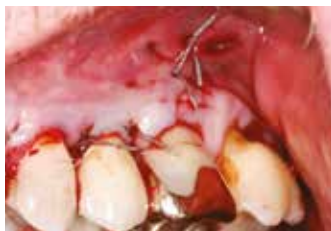7. Resektion der Wurzelspitze



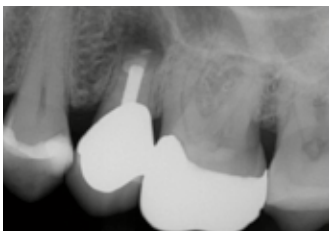8. Ausbringen von Harvard MTA-Retro (Harvard Werksfoto)



9. Mit einer Membran abgedeckte Situation nach der apikalen Platzierung von Harvard MTA-Retro



10. Schließen und vernähen des Lappens



11. Röntgenbild nach der Platzierung von Harvard MTA-Retro

“ **Harvard MTA-Retro. Das perfekte Material für diese Behandlung.** ”

## Infizierter Zahn 25

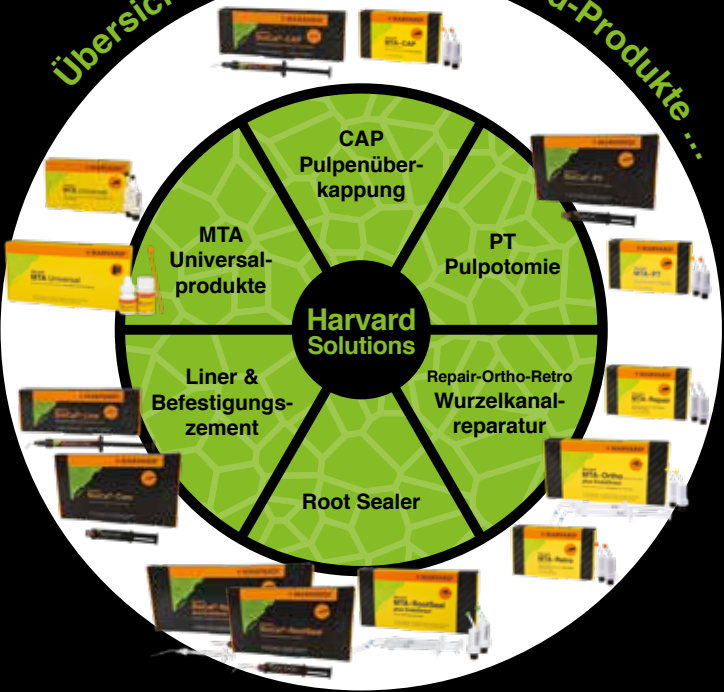„Der obere linke zweite Prämolare Nr. 25 ist schmerzhaft. Das diagnostische Röntgenbild zeigte eine Radioluzenz um die Wurzelspitze, die klinische Untersuchung ergab eine Bewegung am Zahn, eine alte Wurzelbehandlung mit Stift und Kern plus Krone.“

Alle Behandlungsfotos und Röntgenbilder mit freundlicher Genehmigung von Dr. med. Herrligkoffer, Berlin



ZA Dr. med. Klaus Herrligkoffer, Berlin

# Übersicht der bioaktiven Harvard-Produkte ...



Harvard BioCal®-CAP, 1 g Spritze, 12 Needle Tips	7081550
Harvard MTA-CAP, 2 OptiCaps® à 0.25 g im Alubeutel	7081503
Harvard BioCal®-PT, 2.5 ml MiniMix Spritze, 10 Mischkanülen	7081556
Harvard MTA-PT, 2 OptiCaps® à 0.25 g im Alubeutel	7081512
Harvard MTA-Repair, 2 OptiCaps® à 0.25 g im Alubeutel	7081505
Harvard MTA-Ortho, 2 OptiCaps® à 0.25 g im Alubeutel, 2 EndoDirect Spritzen	7081510
<b>Harvard MTA-Retro</b> , 2 OptiCaps® à 0.25 g im Alubeutel	<b>7081506</b>
<b>Harvard BioCal®-RootSeal</b> , 2.5 ml MiniMix Spritze, 15 Mischkanülen, Zubehör	<b>7081553</b>
<b>Harvard BioCal®-RootSeal plus EndoDirect</b>	<b>7081552</b>
2.5 ml MiniMix Spritze, 10 EndoDirect Spritzen, 10 Mischkanülen	
Harvard MTA-RootSeal, 2 OptiCaps® à 0.25 g im Alubeutel, 2 EndoDirect	7081511
Harvard MTA-RootSeal, 2 OptiCaps® à 0.25 g im Alubeutel	7081513
Harvard BioCal®-Line, 1 g Spritze, 12 Needle Tips	7081554
Harvard BioCal®-Cem, 2.5 ml MiniMix Spritze, 8 Mischkanülen, 3 Intra Tips Long	7081558
Harvard MTA Universal HandMix, 1 g Pulver, 3 ml Flüssigkeit, Zubehör	7081507
Harvard MTA Universal OptiCaps®, 2 OptiCaps® à 0.3 g im Alubeutel	7081502

11009\_DE\_09/21\_A  
**Harvard Dental International GmbH**  
 Margaretenstr. 2 - 4, 15366 Hoppegarten, Germany  
 Tel.: + 49 30/99 28 978-0  
 Fax: + 49 30/99 28 978-19  
 info@harvard-dental-international.de

[www.harvard-dental.de](http://www.harvard-dental.de)