



Einführung in die
gynäkologische Diagnostik

von

Dr. Wilhelm Weibel.

Inhaltsverzeichnis.

	Seite
Erster Abschnitt. Anamnese und Allgemeinzustand	1
1. Anamnese: 1. Alter der Patientin. 2. Vorausgegangene Schwangerschaften und Geburten (Frühgeburten und Fehlgeburten). 3. Vorausgegangene Krankheiten und gynäkologische Operationen. 4. Verhalten der Menstruation und atypische Blutungen (Menorrhagien, Metrorrhagien, Amenorrhoe). 5. Schmerzen und anderweitige Beschwerden. 6. Beteiligung der benachbarten Organe (Blase, Urethra, Mastdarm). 7. Vergrößerung des Bauches. 8. Ausscheidungen aus dem Uterus und der Vagina. 9. Gewichtsabnahme.	
2. Allgemeinzustand: Anämie, Kachexie.	
Zweiter Abschnitt. Untersuchungstechnik	8
Palpation von den Bauchdecken aus	8
Perkussion	10
Inspektion des Abdomens	10
Bimanuelle Palpation	10
„ „ von der Scheide aus	15
„ „ vom Rektum aus	22
Kombinierte vaginale und rektale Untersuchung	24
Inspektion des Genitales	24
Technik der Spiegeluntersuchung	27
Sondierung	29
Probeexzision	30
Probeausschabung	31
Technik der Zervixdilatation	31
Digitale Austastung	32
Probepunktion	34
Bakteriologische Untersuchung	35
Dritter Abschnitt. Diagnostik	36
1. Erkrankungen der Vulva und des Introitus vaginae	36
Hypoplasie, Senkung der Scheide, Dammrisse, Hernien, Fibrom und Lipom, Erkrankungen der Bartholinischen Drüse, Condylomata acuminata und lata, syphilitischer Primäraffekt, Ulcus molle, Papeln, Carcinoma vulvae, Ulcus rodens vulvae, Elephantiasis vulvae, Tuberculosis vulvae, Kraurosis, Pruritus, Atrophie des äußeren Genitales, Vulvitis (Gonorrhoe), Beschaffenheit des Hymen, Atresia hymenalis und retrohymenalis, Hermaphroditismus.	
2. Erkrankungen der Vagina	47
Descensus und Prolapsus vaginae, Cysto- und Rektokele,	

Douglashernie, Stenosen und Narben der Vagina, Kolpitis, Ulzerationen, Karzinom, Sarkom, metastatische Tumoren,luetische Geschwüre, Fibrom, Cysten, Urin- und Kotfisteln.	
3. Erkrankungen der Portio vaginalis uteri	56
Lazeration, Ektropium, Entzündung, Elongation, Hypertrophie, Erosion, Ovula Nabothi, benigne Geschwüre,luetisches Ulcus, Tuberkulose, Carcinoma portionis, Polypus uteri.	
4. Erkrankungen des Collum und Corpus uteri	63
a) Lageveränderungen des Uterus	63
Descensus und Prolapsus uteri, Totalprolaps, Elongatio colli, Reposition und Inkarzeration des Prolapses, Dekubitus und Dehnungsgeschwüre, Verhalten des Musculus levator ani, Inversio uteri, andere Deviationen des Uterus (Retroflexio, Retroversio, Retroversioflexio, Hyperantelexio und Hyperanteversio, Lateroversio, Retropositio, Antepositio, Lateropositio, Elevatio), Aufrichtung des retrodeviierten Uterus.	
b) Größen- und Formveränderungen des Uterus	83
Endometritis, Tuberculosis endometrii, Uterusblutungen in der Pubertät und im Klimakterium, Atrophie, Hypoplasie, Infantilismus, Hyperplasie und Metritis, Schwangerschaft, Molen, Abortus, Retroflexio uteri gravidi incarcerata, Myom und Fibrom, Inversion, Sarkom, Chorionepitheliom, Carcinoma corporis et cervicis (Parametrien, Verhalten der Harnblase, Cystoskopie, regionäre Lymphdrüsen, Operabilität des Carcinoma uteri, Rezidiven nach Karzinomoperation (lokale und Drüsenrezidiven). Mißbildungen des Uterus (Vaginalsepten).	
5. Die Erkrankungen der Adnexe	122
„Adnextumor“, Differentialdiagnose zwischen Adnextumor und anderen Erkrankungen des Bauches, Differentialdiagnose zwischen Ovarial- und Tubengeschwulst.	
a) Erkrankungen des Ovarium	129
Kleincystische Degeneration, Kystom, Dermoidcyste, Fibrom, maligne Ovarialtumoren (primär und metastatisch), Sarkom, Stieldrehung, Differentialdiagnose zwischen Cyste und Aszites, Hydramnios, Oophoritis.	
b) Erkrankungen der Tube	137
Salpingitis, Hydro-, Pyo-, Hämatosalpinx, Extrauterinschwangerschaft (Tubarabort, Hämatokele, Tubarruptur, Ovarialschwangerschaft), Tuberkulose, Karzinom der Tuben.	
c) Tuboovarialcyste	143
6. Parametritis	144
Lokalisation, Konsistenz und Ausdehnung des parametritischen Exsudates.	
7. Entzündung des Beckenbauchfelles (Perimetritis)	148
Perimetritisches Exsudat, Verwachsungen, Fixation der Beckenorgane durch Verwachsungen, Diagnose der Perimetritis, Differentialdiagnose zwischen Parametritis und Perimetritis, Douglasabszeß, gleichzeitige Parametritis und Perimetritis.	

Verzeichnis der Abbildungen.

	Seite
1. Palpation von den Bauchdecken her	8
2. Bimanuelle Untersuchung des inneren Genitales auf dem Untersuchungssofa	11
3. Untersuchungstisch	11
4. Bimanuelle Untersuchung des inneren Genitales per vaginam am Untersuchungstische	12
5. Stellung der Hände bei bimanueller Untersuchung des inneren Genitales per vaginam. I.	13
6. Stellung der Hände bei bimanueller Untersuchung des inneren Genitales per vaginam. II.	14
7. Stellung der Hände bei bimanueller Untersuchung des inneren Genitales per vaginam. III.	15
8. Stellung der Hände bei bimanueller Untersuchung des inneren Genitales per vaginam. IV.	16
9. Bimanuelle Untersuchung des Uterus per vaginam (frontal gesehen)	17
10. Handstellung zur bimanuellen Untersuchung der rechten Adnexe per vaginam	18
11. Bimanuelle Untersuchung der rechten Adnexe per vaginam (Innenbild)	18
12. Bimanuelle Untersuchung der linken Adnexe per vaginam	19
13. Bimanuelle Untersuchung der linken Adnexe per vaginam (Innenbild) I	20
14. Bimanuelle Untersuchung der linken Adnexe per vaginam II.	20
15. Bimanuelle Untersuchung des inneren Genitales per vaginam bei nicht entleerter Harnblase	21
16. Glaskatheter mit Gummischlauch	22
17. Bimanuelle Untersuchung des inneren Genitales per rectum	23
18. Kombinierte vaginale und rektale Untersuchung (Scheidencyste)	24
19. Inspektion des Genitales in Knie-Ellbogenlage	25
20. Knie-Ellbogenlage, Einblick in die Vagina	26
21. Röhrenspekulum	27
22. Inspektion der Portio vaginalis uteri durch ein in die Vagina eingeführtes Röhrenspekulum	27
23. Blattförmige Spiegel	28
24. Hamilton-Spekulum (Entenschnabelspekulum)	28
25. Inspektion der Portio vaginalis uteri mit blattförmigen Spiegeln	28
26. Uterussonde	29
27. Kugelzange	29

	Seite
28. Messung der Uteruslänge mittelst Sonde	30
29. Hegarstifte	31
30. Laminariastift	31
31. Curette	32
32. Scharfer Löffel	32
33. Austastung des Uterus	33
34. Probepunktion	34
35. Descensus vaginae	37
36. Kompletter Dammriß	38
37. Abszeß der Bartholinischen Drüse	39
38. Condylomata acuminata	39
39. Condylomata lata (luxurierende Papeln)	40
40. Karzinomgeschwür der Vulva. I.	41
41. Karzinomgeschwür der Vulva. II.	41
42. Elephantiasis vulvae	42
43. Kraurosis vulvae	42
44. Hymen virginis	44
45. Hymen defloratus	44
46. Hymen einer Multipara (inkompletter Dammriß)	45
47. Septum vaginae	45
48. Atresia hymenalis	46
49. Atresia retrohymenalis	47
50. Prolaps des Uterus und beider Scheidenwände	48
51. Descensus vaginae et uteri (Cysto- und Rektokele)	49
52. Descensus uteri und Douglashernie	49
53. Steinsonde	50
54. Cysto- und Rektokele (Steinsonde in der Blase, Finger im Rektum)	50
55. Carcinoma vaginae (Spiegelbild)	52
56. Carcinoma vaginae (Präparat)	52
57. Fibroma vaginae	54
58. Cystoskop mit Ureterenkathetern	55
59. Zervixlazeration	56
60. Elongation der vorderen Portiollippe	57
61. Karzinomgeschwür der Portio vaginalis uteri	58
62. Kraterförmiges Geschwür der Portio vaginalis uteri	59
63. Blumenkohlkarzinom der Portio vaginalis uteri	60
64. Polypus cervicis	61
65. Totalprolaps des Uterus	64
66. Prolapsus uteri mit Elongatio colli und Cystokele und Douglas- hernie	64
67. Elongatio colli	65
68. Bimanuelle Untersuchung bei Prolapsus uteri et vaginae in situ per rectum	66
69. Totalprolaps des Uterus (Untersuchung in situ)	67
70. Descensus uteri mit Cystokele und Elongatio colli (Untersuchung in situ)	68
71. Griff zur Untersuchung des Musculus levator ani	70
72. Inversio uteri bei Prolapsus uteri	71
73. Anteflexio uteri	72
74. Retroflexio uteri	73
75a und b. Retroversio uteri	74
76. Retroversioflexio uteri	75
77. Hyperanteflexio uteri	76
78. Lateroversio uteri	76

	Seite
79. Retropositio uteri	77
80. Antepositio uteri	77
81. Lateropositio uteri	78
82. Elevatio uteri	79
83. Aufrichtung des retroflektierten Uterus nach Schultze. I. Akt	80
84. Aufrichtung des retroflektierten Uterus nach Schultze. II. Akt	80
85. Aufrichtung des retroflektierten Uterus nach Schultze. III. Akt	81
86. Aufrichtung des retroflektierten Uterus nach Schultze. IV. Akt	81
87. Aufrichtung des retrovertierten Uterus nach Küstner. I. Akt .	82
88. Aufrichtung des retrovertierten Uterus nach Küstner. II. Akt .	82
89. Aufrichtung des retrovertierten Uterus nach Küstner. III. Akt	82
90. Probetampon	84
91. Hegarsches Schwangerschaftszeichen	87
92. Piskačeksche Ausladung	88
93. Abortus cervicalis	90
94. Abortus incompletus	91
95. Retroflexio uteri gravidae incarcerata	92
96. Präparat mit intramuralen, subserösen und submukösen Myomen	93
97. Kugelmymom des Uterus	94
98. Kugelmymom des Uterus, diagnostischer Handgriff	95
99. Normaler Uterus	95
100. Myoma corporis uteri	96
101. „Metritischer“ Uterus	96
102. Subseröses Myom des Fundus uteri	97
103. Submuköses Myom des Uterus (noch in der Uterushöhle)	98
104. Submuköses Myom (in die Scheide geboren)	99
105. Inversio uteri	100
106. Blumenkohlkarzinom der hinteren Portiollippe	101
107. Myom der hinteren Collumwand	102
108. Subseröses intraperitoneales Myom der hinteren Corpuswand .	103
109. Intraligamentäres Myom	104
110. Carcinoma corporis uteri	107
111. Carcinoma colli uteri (cervicis)	108
112. Carcinoma colli uteri (portionis)	109
113. Karzinomatöse Infiltration des rechten Parametrium	110
114. Carcinoma colli uteri mit Infiltration des linken Parametrium	110
115. Carcinoma colli uteri mit Infiltration des Parametrium ant. et post. und Fixation der Blase und des Rektum	111
116. Die wichtigsten Lymphbahnen des weiblichen Genitales	113
117. Lokales Rezidiv am Scheidenstumpfe nach Karzinomoperation .	115
118. Drüsenrezidivknoten nach Karzinomoperation	116
119. Uterus arcuatus und subseptus	117
120. Uterus septus (bilocularis)	118
121. Uterus bicornis bicollis mit Septum vaginae	119
122. Uterus bicornis unicollis	120
123. Uterus bicornis mit rudimentärem Nebenhorn	121
124. Ovarialcyste	124
125. Ovarialcyste, diagnostischer Handgriff	125
126. Ovarialcyste, Handgriff zur Tastung des Stieles	126
127. Cystovarium dext. und Hydrosalpinx sin.	128
128. Stielgedrehte Ovarialcyste	133
129. Konfiguration des Bauches bei Ovarialcyste	134
130. Konfiguration des Bauches bei freier Aszitesflüssigkeit	134
131 a und b. Ovarialcyste (Querschnittsbild)	135

	Seite
132 a und b. Freier Aszites (Querschnittsbild)	135
133 a und b. Abgesackte Flüssigkeit (Querschnittsbild)	136
134. Salpingitis bilateralis	138
135. Hydro- (Pyo-) salpinx	139
136. Graviditas tubaria dext. mit Haematocele retrouterina	140
137. Deciduasack	141
138. Graviditas tubaria rupta	142
139. Parametritis anterior	144
140. Parametritis posterior	145
141. Exsudatum parametranum dext. (Frontalschnitt)	146
142. Exsudatum parametranum dext. (Horizontalschnitt)	147
143. Flüssigkeitsansammlung im Douglasschen Raume bei Perimetritis	148
144. Perimetritis, peritoneale Adhäsionen	149

Zweiter Abschnitt.

Untersuchungstechnik.

Palpation von den Bauchdecken aus. Die Lage des weiblichen Genitales bringt es mit sich, daß jene Teile desselben, welche ringsum vom knöchernen Becken umschlossen werden, der

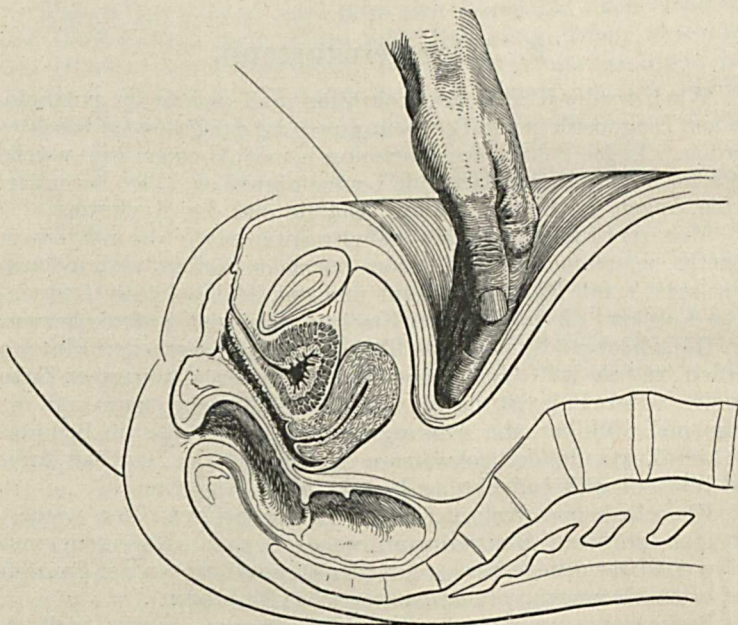


Abb. 1. Palpation von den Bauchdecken her.

Palpation vom Bauche her nicht zugänglich sind. Der Uterus und seine Anhänge, sowie das Bindegewebslager, welches diese umgibt, liegen zu tief, um von den durch die Bauchdecken tastenden Fingern erreicht werden zu können (Abb. 1). Erst dann, wenn der Uterus durch Schwangerschaft oder Neubildungen, wenn

Ovarium und Tube durch Neoplasmen, resp. Entzündungsprozesse beträchtlich vergrößert sind, wenn ein im Beckenzellgewebe sitzendes Exsudat aus dem kleinen Becken herauswächst, kommt man in die Lage, Veränderungen am Genitalapparate mittelst der Palpation durch die Bauchdecken hindurch wahrzunehmen.

Um eine solche Untersuchung von den Bauchdecken her auszuführen, läßt man die Patientin die Rückenlage im Bette oder auf dem Untersuchungssofa einnehmen. Der Oberkörper ist dabei leicht erhöht und die Beine werden im Hüft- und Kniegelenke mäßig gebeugt, um die Bauchdecken zu entspannen. Die Atmung soll ruhig und gleichmäßig tief durch den leicht geöffneten Mund vor sich gehen. Die Untersuchung muß mit zarter Hand erfolgen, jeder bruske Druck löst auch ohne Schmerzempfindung Muskelkontraktionen und damit Spannung der Bauchdecken, sowie Abwehrbewegungen aus.

Durch die Palpation vermögen wir abnorme Resistenzen in der Bauchhöhle zu finden und abzugrenzen, ihre Lage, Größe, Form, Konsistenz, Oberfläche und Beweglichkeit zu bestimmen und eine vorhandene Druckschmerzhaftigkeit festzustellen. Vermutet man nach dem Ergebnisse der Betastung, daß sich in der Bauchhöhle freie Flüssigkeit (Ascites) befinde oder eine Flüssigkeit enthaltende Geschwulst (Cyste) vorliege, so prüft man auf Fluktuation. Man legt dabei die Finger der einen Hand mit der Volarfläche auf das Abdomen auf, während die andere Hand an einer gegenüberliegenden Stelle desselben mit den Fingerspitzen leichte, schnellende Stöße ausführt, wobei man ein Anprallen der Flüssigkeitsswelle gegen die Finger der ruhig liegenden Hand spürt. Freie Flüssigkeit in der Bauchhöhle ist nicht so selten eine Begleiterscheinung von Genitalerkrankungen, die dann meist malignen Charakter haben.

Durch die Palpation stellt man auch Infiltrate und Neubildungen in den Bauchdecken fest, welche intraperitoneale Geschwülste vortäuschen können. Verschwindet eine solche Resistenz, wenn sich die Patientin aus der Rückenlage aufsetzt, unter der palpierenden Hand, so liegt sie in der Bauchhöhle, bleibt sie unverändert oder tritt sie stärker hervor, so gehört sie den Bauchdecken an.

Hernien des Nabels, der Leisten- und Schenkelringgegend sowie in Operationsnarben werden nach den in der Chirurgie gelehrtten Regeln diagnostiziert.

Die Palpation erstreckt sich schließlich auch auf die Lymphdrüsen in inguine, welche bei malignen Erkrankungen des Corpus uteri, der Vagina und der Vulva sowie bei Geschlechtskrankheiten oft geschwollen gefunden werden.

Bei Veränderungen am **äußeren Genitale** stellt man durch die **Palpation** Größe, Form, Konsistenz, Verschieblichkeit und Schmerzhaftigkeit hier lokalisierter Tumoren, Schwellungen, Geschwüre etc. fest.

Das Ergebnis der Palpation wird durch die **Perkussion** ergänzt. Durch diese kann man die Grenzen einer Flüssigkeitsmenge in der Bauchhöhle und die Ausdehnung eines Abdominaltumors feststellen, was besonders für jene Fälle von Bedeutung ist, in denen die Palpation keine genügende Aufklärung darüber gibt. Über Flüssigkeit und Tumoren hören wir leeren, über den Darmschlingen tympanitischen Schall. Nur über solchen Tumoren, welche retroperitoneal liegen, ist der Schall ebenfalls tympanitisch. Die Perkussion ermöglicht uns, freie Flüssigkeit, welche sich zwischen den Darmschlingen ausbreitet, und abgesackte Flüssigkeit (also auch cystische Tumoren) auseinanderzuerkennen. Man perkutiert zuerst in Rücken- und dann in Seitenlage und stellt dabei dann das Symptom des Schallwechsels fest, wenn die Flüssigkeit sich frei zwischen den Darmschlingen bewegen kann*).

Inspektion des Abdomens. Mit der Palpation des Abdomens geht auch stets eine Inspektion desselben einher, durch die wir uns über Form- und Größenveränderungen des Bauches informieren. Diese können bedingt sein durch Tumoren des Genitales oder anderer Organe oder durch Flüssigkeitsansammlung in der Bauchhöhle. Wir achten darauf, ob die Vergrößerung eine gleichmäßige ist oder einzelne Stellen mehr prominieren. Das erstere finden wir bei Aszites oder bei regelmäßigen, den ganzen Bauch ausfüllenden Tumoren, ungleichmäßige Vorwölbungen hingegen bei kleineren und unregelmäßigen Geschwülsten in der Bauchhöhle oder in den Bauchdecken. Will man die Größe des Bauchumfanges bestimmen, so legt man ein Meßband in Nabelhöhe um den Bauch herum, oder man mißt die Entfernung des Nabels von der Symphyse, resp. vom Processus xiphoideus.

Bimanuelle Palpation. Wie schon bemerkt wurde, gelingt es, abgesehen von jenen Fällen, in denen der vergrößerte Uterus oder eine Geschwulst seiner Anhänge oder ein Zellgewebsexsudat aus dem Becken herausgewachsen ist, nicht, die Genitalorgane von den Bauchdecken her zu erreichen, geschweige denn, sie abzutasten. Um so wertvoller muß es uns da erscheinen, daß sich vom Beckenausgang her ein Weg eröffnet, durch den es gelingt, die untersuchenden Finger bis an die Gebärmutter und ihre Anhänge heran zu bringen. Führen wir nämlich ein oder zwei Finger durch die

*) Siehe Abb. 132 a u. b, S. 135.

Scheide ein, so können wir nicht nur Veränderungen an dieser selbst und an der Portio vaginalis uteri durch direkte Berührung nachweisen, sondern gelangen auch in unmittelbare Nähe der

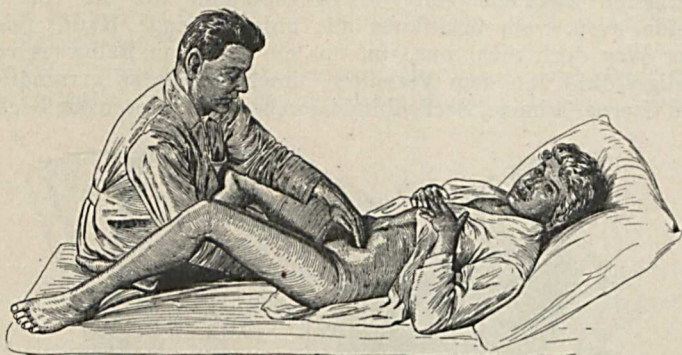


Abb. 2. Bimanuelle Untersuchung des inneren Genitales auf dem Untersuchungssofa.

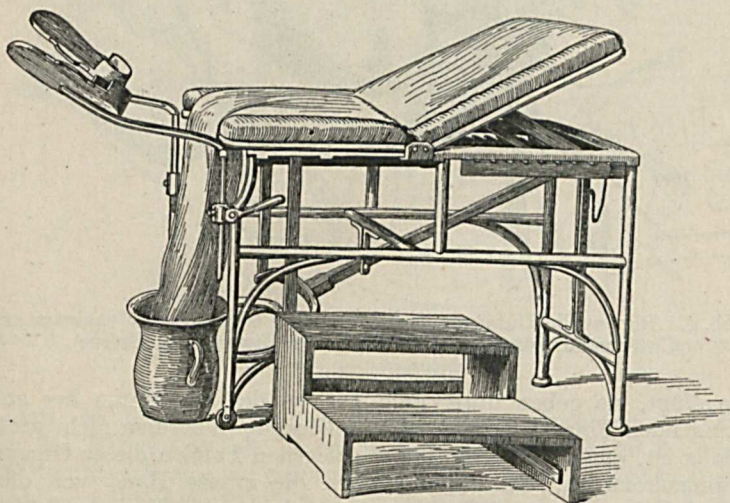


Abb. 3. Untersuchungstisch.

übrigen Abschnitte der Gebärmutter, ihrer Adnexe und des Parametrium. Ganz ähnlich gestalten sich die Verhältnisse, wenn die Untersuchung vom Rektum aus erfolgt. Bedenken wir nun, daß die Gewebsschichten, welche die von der Scheide oder vom Mastdarm aus untersuchenden Finger von den Beckeneingeweiden

trennen, viel dünner und geschmeidiger sind als die Bauchdecken, so werden uns die großen Vorteile klar, welche der Weg vom Beckenausgang her dem Untersucher bietet. Allein trotz der um so viel günstigeren Zugänglichkeit der Beckenorgane für die von der Scheide, resp. vom Mastdarm aus untersuchende Hand, reicht dieser Weg doch nicht aus, um uns ein auch nur halbwegs vollständiges Bild von dem Verhalten dieser Organe zu verschaffen. Denn Uterus, Adnexe, Beckenbindegewebe sind locker in das Becken

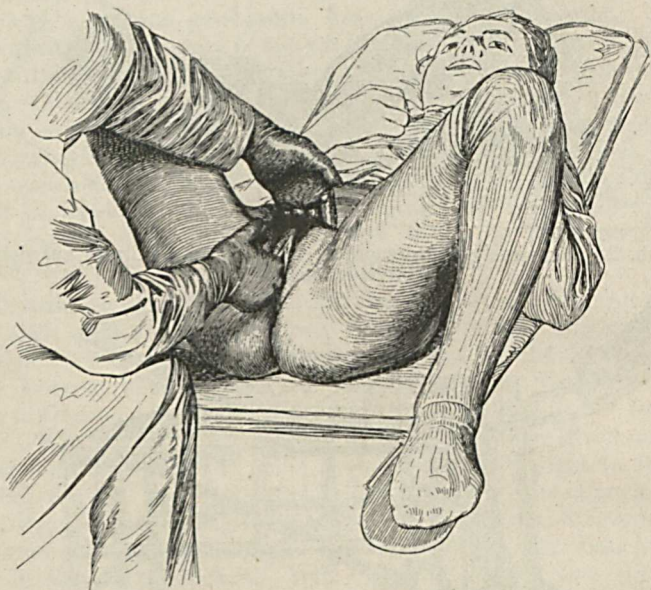


Abb. 4. Bimanuelle Untersuchung des inneren Genitales per vaginam am Untersuchungstisch (Handstellung zur Tastung des Uterus).

eingefügt, sie geben unter dem Drucke des von unten her andringenden Fingers nach, dessen Reichweite außerdem nicht groß genug ist, um auch an die höher gelegenen Partien dieser Organe heranzukommen. Erst dann, wenn die zweite Hand von den Bauchdecken her mithilft, die zu untersuchenden Eingeweide des Beckens fixiert und sie den vom Beckenausgang her eindringenden Fingern entgegendrückt, gelingt es, sich über das Verhalten der Beckenorgane Aufklärung zu verschaffen. Auch gibt uns erst die gleichzeitige Untersuchung mit beiden Händen die richtige plastische Vorstellung von Größe und Form der Beckeneingeweide, und nur auf diese Weise vermögen wir uns über die Beweg-

lichkeit der Organe und Tumoren hinreichend zu informieren. In dieser **bimanuellen Palpation** liegt eine ganz besondere Stärke der gynäkologischen Untersuchung. Ihre Anwendung macht es möglich, das Verhalten der Eingeweide des weiblichen Beckens so genau kennen zu lernen, wie es an keinem anderen Abschnitte der Bauchhöhle der Fall ist.

Zur Vornahme dieser bimanuellen Untersuchung kann die Patientin entweder in derselben Stellung belassen werden,

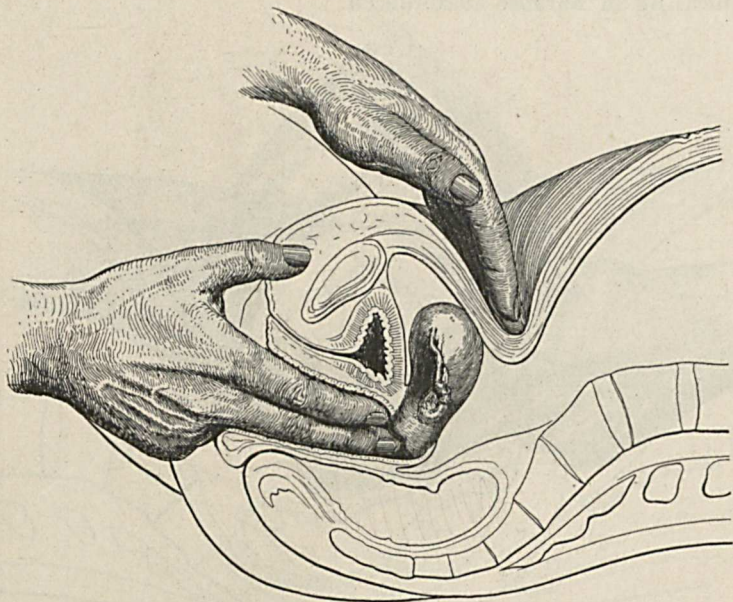


Abb. 5. Stellung der Hände bei bimanueller Untersuchung des inneren Genitales per vaginam. I.

welche sie bei der Palpation des Abdomens eingenommen hat, also im Bette, resp. auf einem Untersuchungssofa (Abb. 2), oder sie nimmt auf einem Untersuchungstische, auch Untersuchungsstuhl genannt (Abb. 3), Platz. Die Beine sind im Hüft- und Kniegelenke gebeugt. Liegt die Patientin auf dem Stuhle, so ruhen die Füße auf Beinstützen auf (Abb. 4). Das Genitale sowohl wie auch der Bauch sollen von allen sie deckenden Hüllen befreit, alles, was die Taille schnürt, muß gelockert werden. Die Lagerung auf dem Stuhle ist für die bimanuelle Untersuchung vorzuziehen, wenn auch nicht gerade erforderlich, sie erleichtert die

Arbeit ganz wesentlich, da Hand und Arm auf diese Weise mehr Bewegungsfreiheit haben und die in das Becken eingeführten Finger tiefer eindringen können. Der Untersucher steht dabei zwischen den gespreizten Beinen (Abb. 4) der Patientin. Liegt diese im Bette oder auf einem Sofa, so sitzt der Arzt am Rande desselben, wie es in Abb. 2 dargestellt ist.

Beträchtliche Spannung der Bauchdecken und starke Schmerzhaftigkeit machen es in seltenen Fällen notwendig, die Untersuchung in Narkose auszuführen.

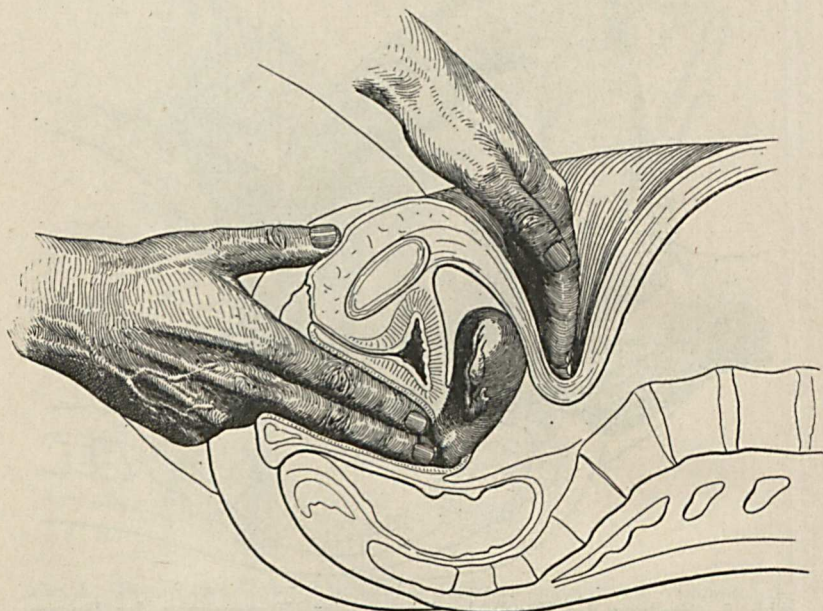


Abb. 6. Stellung der Hände bei bimanueller Untersuchung des inneren Genitales per vaginam. II.

Bei der bimanuellen Palpation kann die Innenhand, wie schon erwähnt wurde, entweder von der Vagina oder vom Rektum aus untersuchen. In der überwiegenden Mehrzahl der Fälle kommt die erstere Methode zur Anwendung.

Die Technik der bimanuellen Untersuchung von der Scheide aus ist folgende: Ein oder zwei Finger der einen Hand werden, mit Vaseline oder einem anderen weichen oder flüssigen Fett gut bestrichen (da das Eingehen sonst erschwert und schmerzhaft sein kann), durch den Introitus in die Vagina eingeführt, wobei

man sich ihn, wenn nicht der Vulvarspalt schon klafft, durch Auseinanderspreizen der Labien besser zugänglich macht.

Im allgemeinen genügt es, die Untersuchung nur mit einem Finger vorzunehmen; man kommt damit meist aus. Dies empfiehlt sich insbesondere bei enger Vagina (bei Nulliparis oder Krankheitsprozessen, welche die Scheide einengen). Mit zwei Fingern soll man untersuchen bei langer Scheide, bei hochstehender Portio oder hochsitzenden Uterus- und Adnexgeschwülsten, ferner

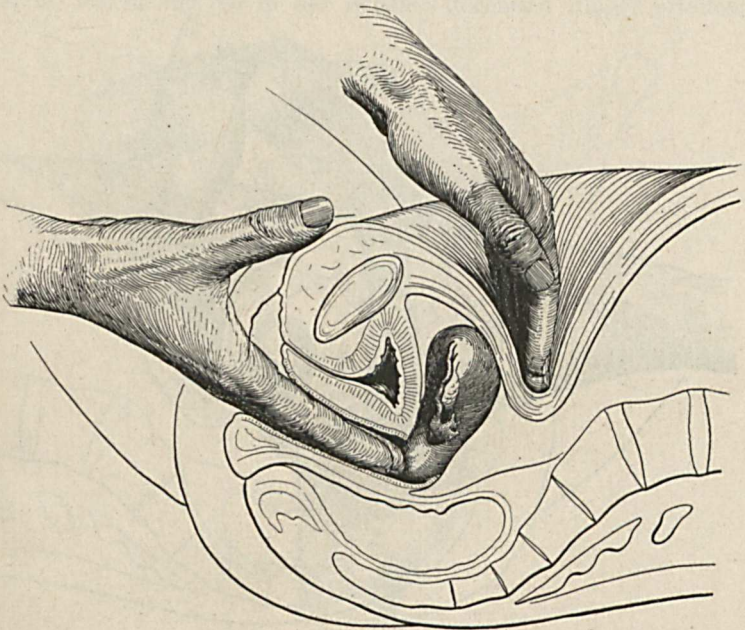


Abb. 7. Stellung der Hände bei bimanueller Untersuchung des inneren Genitales per vaginam. III.

wenn man den Uterus mit der Innenhand der äußeren Hand entgegendrücken oder entgegenzuheben sucht, was dann notwendig ist, wenn man Schwierigkeiten hat, den Fundus uteri mit der äußeren Hand aufzufinden oder wenn man sich über die Beweglichkeit des Uterus orientieren will. Leichter ist die Abtastung der Beckenorgane jedenfalls mit zwei Fingern auszuführen, weil man durch die Zuhilfenahme des Mittelfingers eine größere Reichweite erzielt. Es ist deshalb nichts dagegen einzuwenden, bei genügend weiter Vagina, auch ohne daß gerade eine besondere Indikation dazu bestünde, neben dem Zeigefinger auch den Mittelfinger einzuführen.

Die Finger werden erst an die Portio gelegt und begeben sich sodann ins vordere, hintere und seitliche Scheidengewölbe, dasselbe nach oben drängend, wobei man die Volarfläche der Finger nach allen Richtungen hin dreht, um so überall das Becken austasten zu können. Je nachdem man den Uterus, die Adnexe, die Parametrien oder andere Partien des Beckens palpieren will, gibt man den Fingern der Innenhand verschiedene Haltung, Drehung und Stellung. Die Finger sind bald gestreckt, bald gekrümmt,

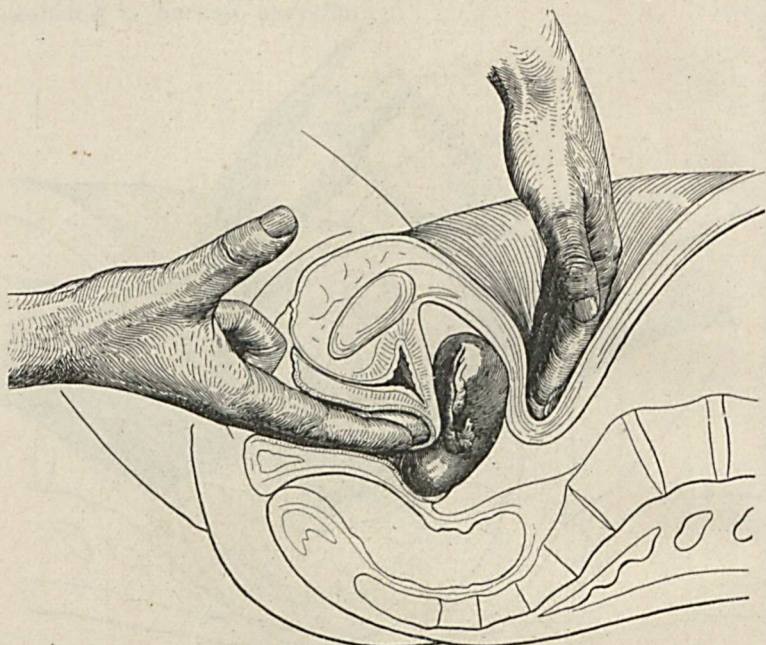


Abb. 8. Stellung der Hände bei bimanueller Untersuchung des inneren Genitales per vaginam. IV.

ihre Volarfläche ist bald der Symphyse, bald der seitlichen Beckenwand, bald dem Rektum zugewendet, sie liegen bald in der Mittellinie, bald sind sie gegen die Beckenwand zu gerichtet. Die Abb. 5, 6, 7, 8 und 9 zeigen einige der vielen Varianten, welche hier möglich sind und bei exakter Untersuchung zur Anwendung kommen.

Die andere Hand liegt so auf dem Unterbauche, daß die Fingerspitzen mit der Volarfläche den in der Vagina befindlichen Fingern zugekehrt sind. Die beiden Hände drücken sich sodann nacheinander jene Partien der Beckeneingeweide entgegen, welche zur Untersuchung kommen sollen. Es ist ein inniges Zusammen-

arbeiten der beiden Hände von unten und von oben. Bald ist es die untere Hand, welche die zu betastenden Organteile der oberen Hand entgegenhebt, bald die obere, welche dieselben der unteren entgegendrückt.

Man beginnt dabei immer in der Mittellinie mit dem Uterus. Wenn er nicht beträchtlich verlagert ist, so kann man ihn leicht zwischen die Hände bekommen und sich so ein Urteil über seine Lage, Größe, Härte und Form verschaffen. Jede Verschiebung der Portio, welche ihr die in der Scheide liegenden Finger erteilen,

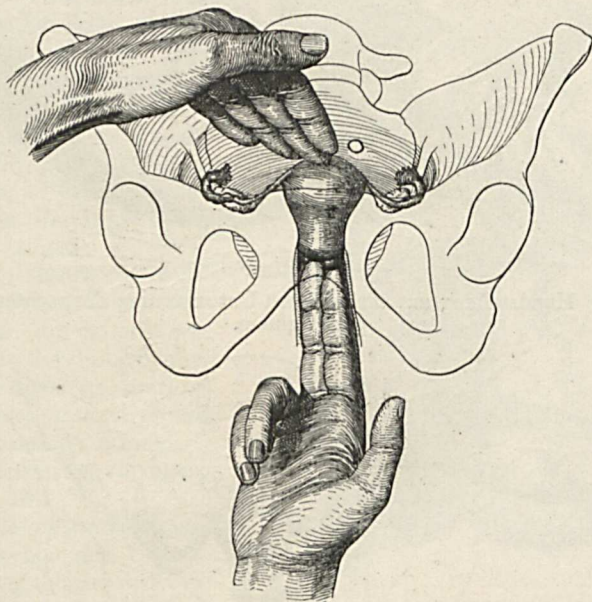


Abb. 9. Bimanuelle Untersuchung des Uterus per vaginam (frontal gesehen).

macht der Uteruskörper mit und umgekehrt. Durch Hin- und Herbewegen des Uterus in verschiedener Richtung prüft man seine Beweglichkeit.

Will man die **Adnexe** palpieren, so gleiten die Innenfinger in das seitliche Scheidengewölbe, die Außenhand bewegt sich in derselben Richtung gegen die Darmbeinschaukel zu, mit den Fingerspitzen dabei die Bauchdecken tief eindrückend (Abb. 10). Untersucht man mit der rechten Hand von der Vagina her die rechten Adnexe, so wendet man die Volarfläche der Finger, sie gleichzeitig etwas nach vorne drehend, gegen die rechte Beckenwand. Indem

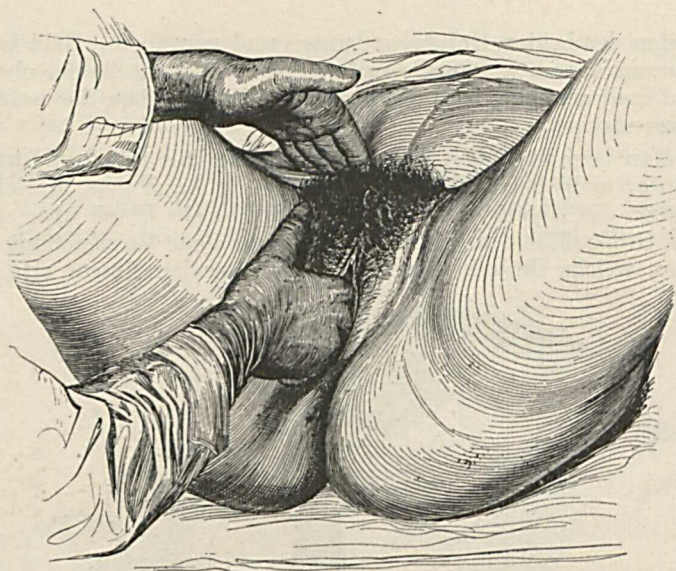


Abb. 10. Handstellung zur bimanuellen Untersuchung der rechten Adnexe per vaginam.

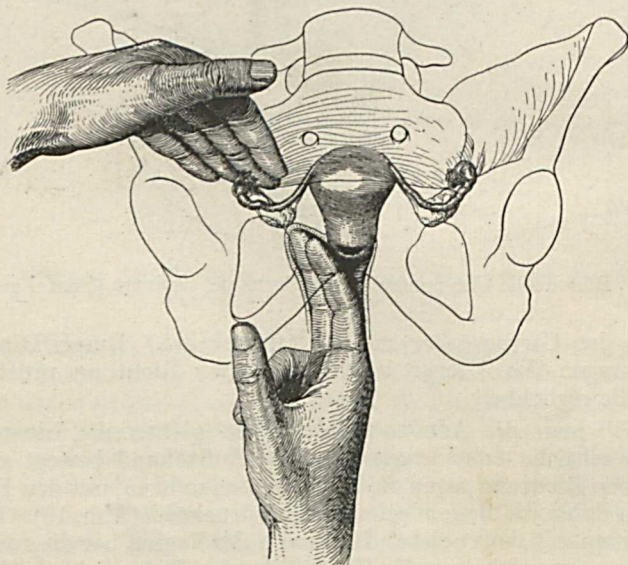


Abb. 11. Bimanuelle Untersuchung der rechten Adnexe per vaginam (Innenbild).

nun die Finger gestreckt tief nach hinten und außen greifen und sodann, in leichte Beugung übergehend, sich zwischen Uterus und seitlicher Beckenwand dieser entlang nach vorne bewegen, gleiten sie über die Adnexe hinweg, welche ihnen von der Außenhand kräftig entgegengedrückt und möglichst fixiert werden (Fingerstellung siehe Abb. 11). Untersucht man mit der rechten Hand von der Vagina her die linken Adnexe, so werden die Fingerspitzen in das linke Scheidengewölbe gebracht, wobei die Außenhand sich an die linke Unterbauchhälfte begibt und hier durch tiefes Eindringen der

Bauchdecken den Innenfingern die Adnexe entgegendrängt (Abb. 12). Die Fingerstellung dabei zeigt Abb. 13. In den meisten Fällen ist es nicht notwendig, die Innenhand dabei stärker zu supinieren. Manchmal empfiehlt es sich aber, dies zu tun, um so größere Anteile der Volarfläche der Finger in breiten Kontakt mit den zu tastenden Adnexresistenzen zu bringen (Abb. 14).

Begreiflicherweise ist es bei der Untersuchung mit der rechten Hand von der Vagina her leichter, die rechten Adnexe zu palpieren,

da die Volarfläche der Finger diesen besser zugewendet werden kann als den linken. Mit einiger Übung lassen sich aber auch die technischen Schwierigkeiten der Palpation der ungünstiger gelegenen Adnexe überwinden, so daß man sich wohl niemals veranlaßt sehen wird, mit beiden Händen hintereinander die gleichnamigen Adnexe zu untersuchen.

Die normale Tube ist zu weich und zu dünn, um gefühlt werden zu können. Das Ovarium aber läßt sich auch in nicht vergrößertem Zustande als etwa mandelgroßer, beweglicher Körper tasten. Daß Übung dazu gehört, um die so kleinen Gebilde durch

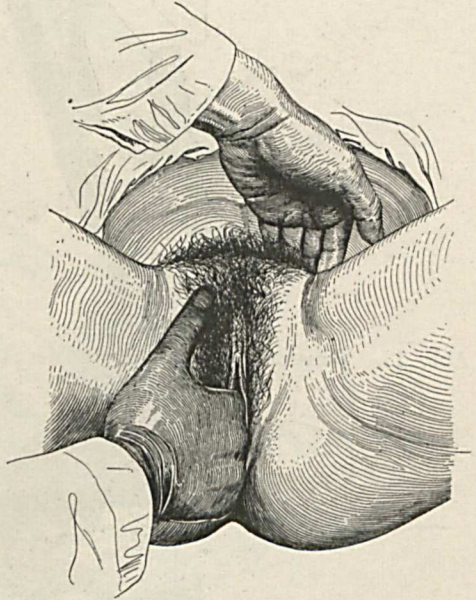


Abb. 12. Bimanuelle Untersuchung der linken Adnexe per vaginam.

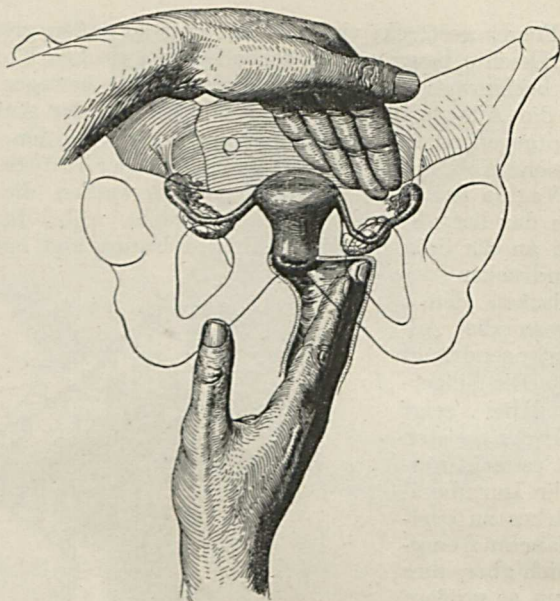


Abb. 13. Bimanuelle Untersuchung der linken Adnexe per vaginam (Innenbild). I.

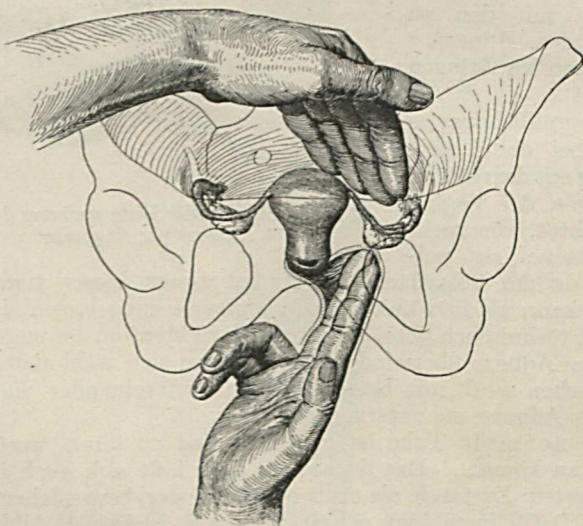


Abb. 14. Bimanuelle Untersuchung der linken Adnexe per vaginam (Innenbild). II. (Hand supiniert.)

die Bauchdecken hindurch in dem relativ weiten Beckenraume sicherzustellen, ist selbstverständlich.

Gelegentlich der Untersuchung der Adnexe bekommen wir auch die **Parametrien** zwischen die Finger und können so Verdickungen und Verkürzungen derselben nachweisen. Auch der distalste Teil der Ureteren kann manchmal getastet werden, besonders, wenn die Harnleiter verdickt sind (Tuberkulose). Sie

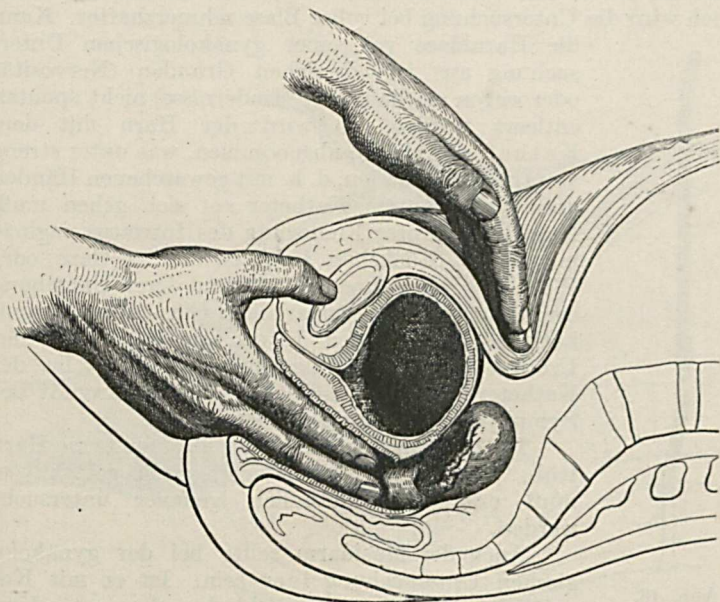


Abb. 15. Bimanuelle Untersuchung des inneren Genitales per vaginam bei nicht entleerter Harnblase.

werden mit den Innenfingern vom seitlichen Scheidengewölbe aus als wenig bewegliche Stränge gefühlt, welche zur Blase hinziehen.

Wie schon angedeutet wurde, kommt man in manchen Fällen auch zu einem diagnostischen Resultate, wenn bloß die Innenhand untersucht. Das gilt von Erkrankungen der Scheide und der Portio vaginalis uteri, Veränderungen, welche eben nur von innen gefühlt werden können. Auch Resistenzen im Parametrium und im Douglas sind manchmal durch Untersuchung von der Scheide aus mit nur einer Hand hinlänglich genau festzustellen, wenn sie so weit fixiert sind, daß sie dem von unten andrängenden Finger nicht ausweichen können.

Man vergesse nie, unmittelbar vor einer gynäkologischen Untersuchung die **Harnblase entleeren** zu lassen. Die gefüllte Harnblase drängt den Uterus nach rückwärts, sie legt sich wie ein Wasserkissen zwischen die untersuchenden Hände und erschwert die Zugänglichkeit zum Uterus und seinen Anhängen. Eine volle Blase macht die Aufnahme feinerer Untersuchungsdetails, vor allem an den Adnexen, ganz unmöglich, dem Anfänger kann sie leicht eine cystische Geschwulst vortäuschen (Abb. 15). Auch wird die Untersuchung bei voller Blase schmerzhafter. Kann

die Harnblase vor einer gynäkologischen Untersuchung aus irgendwelchen Gründen (Nervosität oder wegen mechanischer Hindernisse) nicht spontan entleert werden, so wird der Harn mit dem Katheter (Abb. 16) abgenommen, was unter streng aseptischen Kautelen, d. h. mit gewaschenen Händen und ausgekochtem Katheter vor sich gehen muß. Man reinigt unter Freilegung des Introitus vaginae mit einem Stückchen feuchter steriler Gaze oder Watte die Harnröhrenöffnung und deren Umgebung sorgfältig und führt sodann den Glas- oder Gummikatheter ohne jeden Druck, dem Verlaufe der Urethra folgend, in die Harnblase ein. Ist der Katheter starr, so muß dabei seine Konkavität der Symphyse zugewendet werden.

Ist der mit dem Katheter abgenommene Harn trüb, eiterhaltig oder hämorrhagisch gefärbt, so muß er selbstverständlich genauer untersucht werden.

Auch der **Mastdarm** sollte bei der gynäkologischen Untersuchung leer sein. Ist er mit Kot gefüllt, so erschwert, ja verhindert dies unter Umständen die Vornahme einer exakten Austastung des Beckens. Harte Skybala rufen oft den Eindruck von Tumoren hervor. Besonders störend wirkt ein voller Mastdarm dann, wenn die rektale Untersuchung angezeigt oder gar notwendig ist.

Nimmt man die **bimanuelle Untersuchung** so vor, daß die Innenhand vom Rektum her untersucht, in das natürlich nur ein Finger eingeführt werden darf, so tastet man das Becken in ganz analoger Weise aus, wie es oben für die Untersuchung per vaginam beschrieben wurde (Abb. 17).

So wie es bei dieser in gewissen Fällen genügt, nur die Innenhand zu verwenden (siehe S. 21), kann man auch bei der rektalen Explorations manchmal auf die Mitwirkung der Außenhand ver-



Abb. 16.
Glaskatheter
mit Gummischlauch.

zichten, so z. B. dann, wenn bloß eine Austastung tiefer gelegener Beckenanteile vorzunehmen ist.

■ In manchen Fällen wird die bimanuelle Palpation in der Weise ausgeführt, daß die Innenhand zuerst von der Vagina und hierauf vom Rektum aus untersucht. Wir lassen die rektale Untersuchung dann der vaginalen folgen, wenn es sich darum handelt, die erkrankten Parametrien abzutasten, was von der Scheide aus nur unvollständig gelingt, ferner nach Exstirpation des Uterus,

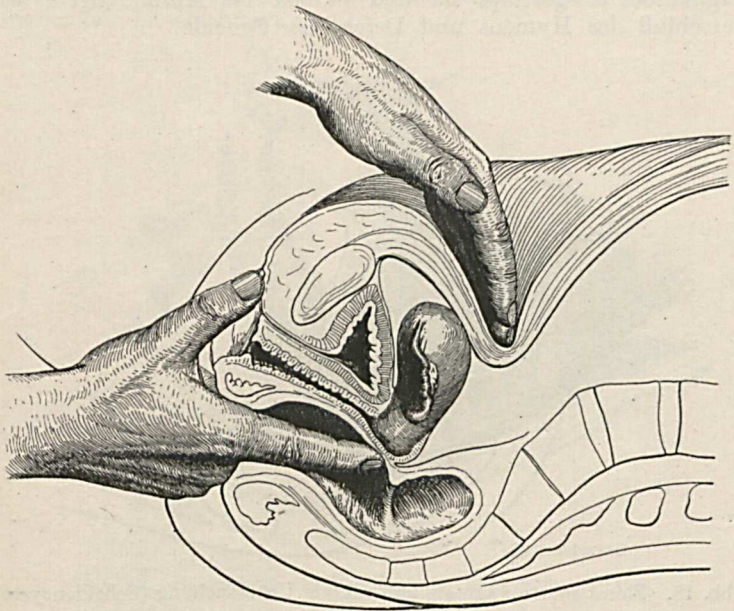


Abb. 17. Bimanuelle Untersuchung des inneren Genitales per rectum.

wo die Kürze der Scheide dem Finger ein tieferes Eindringen in das Becken nicht erlaubt, so z. B. bei der Suche nach Rezidiven im Anschlusse an Karzinomoperationen, weiters bei Uterusprolapsen, um den Uterus im vorgefallenen Zustande, ferner um den Musculus levator ani gut abtasten zu können, schließlich um festzustellen, ob eine Genitallerkrankung den Mastdarm schon in Mitleidenschaft gezogen hat, beispielsweise ob ein vorgeschrittenes Uteruskarzinom die Rektalwandung ergriffen hat oder ein Eiterherd in den Mastdarm durchgebrochen ist. Karzinom- und Tuberkelknötchen am Douglasperitoneum lassen sich vom Rektum aus meist besser abtasten als von der Scheide. Bei tief reichenden Dammrissen wird

vom Mastdarm aus kontrolliert, ob der Sphinkter ani intakt geblieben oder durchgerissen ist.

Bei der bimanuellen Palpation muß die Innenhand statt von der Vagina vom Rektum her untersuchen, wenn der Hymen für den Finger unpassierbar ist, ferner in den seltenen Fällen, wo Schmerzhaftigkeit und Krampf der den Introitus vaginae umgebenden Gewebe (Vaginismus) die Einführung des Fingers verhindert, weiters bei irreponibeln Prolapsen des Uterus, wo das ganze Vaginalrohr ausgestülpt ist und endlich bei Mißbildungen, wie Verschuß des Hymens und Defekt der Scheide.

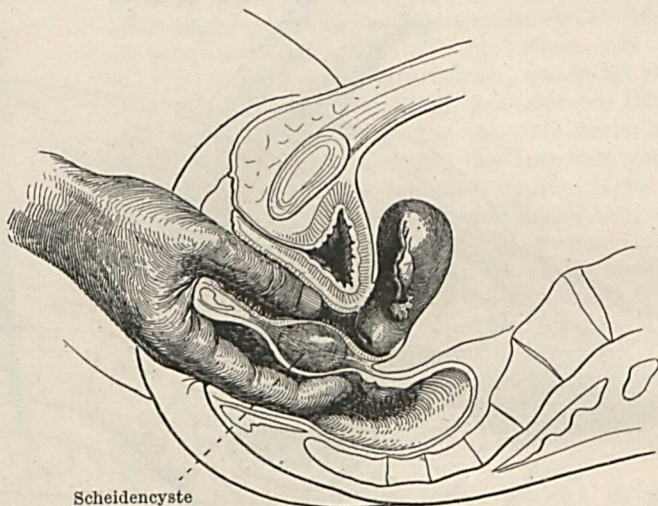


Abb. 18. Kombinierte vaginale und rektale Untersuchung (Scheidencyste).

Für solche Fälle, wo man durch die einfache Untersuchung von der Scheide oder vom Rektum allein aus keine genügende Klarheit bekommt, empfiehlt sich die **kombinierte vaginale und rektale Untersuchung**, bei welcher der Daumen in der Scheide und der Zeigefinger im Mastdarm liegt (Abb. 18). Am häufigsten ist dies der Fall bei Affektionen der hinteren Scheidenwand und des Septum rectovaginale, manchmal auch bei einer Geschwulst in der vorderen Rektalwand.

Inspektion des Genitales. Es ist wohl selbstverständlich, daß wir jene Anteile des Genitales, welche einer Besichtigung zugänglich sind, auch immer einer solchen unterziehen. Das gilt für die äußeren Organe, die Vulva und ihre Umgebung, für die

Scheide und für die Portio vaginalis uteri. Für diesen Teil der Untersuchung ist die Lagerung der Patientin auf dem Untersuchungstische besonders empfehlenswert. Aber auch eine Reihe anderer Untersuchungsmethoden, von denen später die Rede sein wird, läßt sich besser und übersichtlicher auf dem Tische ausführen. Zur Not kann man sie zwar alle auch an der im Bette liegenden Patientin vornehmen, nämlich unter querer Lagerung derselben, wobei der Steiß auf den Bettrand zu liegen kommt, doch sind die Beleuchtungsverhältnisse ungünstiger und die Zugänglichkeit ist erschwert.

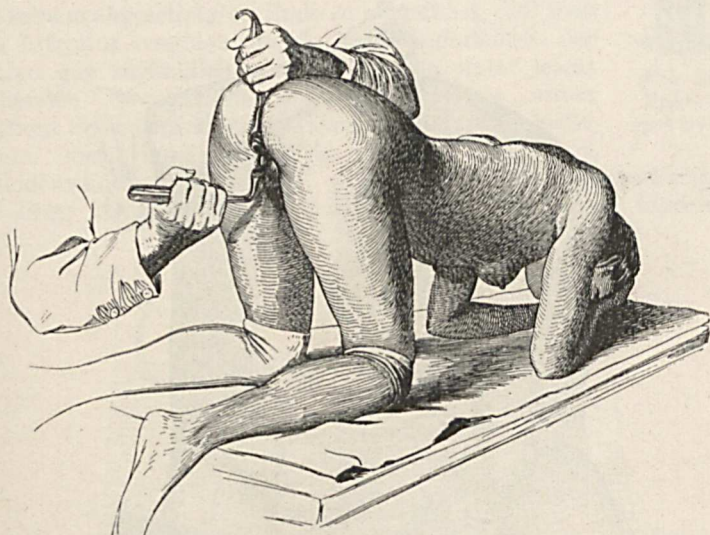


Abb. 19. Inspektion des Genitales in Knie-Ellbogenlage.

Nach der Besichtigung der Labien, der Klitoris und des Dammes spreizen wir die Labien auseinander und können so den Introitus vaginae mit dem Hymen überblicken. Auch der Urethra, deren Mündung im Bereiche des Introitus liegt, muß Aufmerksamkeit geschenkt werden, wobei es sich vor allem um die Anwesenheit von Sekret in der Harnröhre handelt. Dies stellt man in der Weise fest, daß man mit dem in die Scheide eingeführten Zeigefinger die Urethra von innen nach außen austreift, sie dabei gegen die Symphyse drückend. Doch darf die Harnblase nicht kurz vorher entleert worden sein, weil mit dem Harne das Sekret herausgeschwemmt wird.

Die Besichtigung der Scheidenwand und der Portio vaginalis uteri wird in der Weise vorgenommen, daß die Vagina

durch Einführung von röhrenförmigen oder blattförmigen Instrumenten, *Specula* — Spiegel genannt, erweitert und entfaltet wird.

Am gründlichsten gelingt diese Entfaltung dann, wenn man die Patientin in die sogenannte Knie-Ellbogen-Lage bringt (Abb. 19). Sie kniet dabei mit etwas gespreizten Beinen auf dem Untersuchungstische, stützt sich auf ihre Ellbogen und nähert den Kopf möglichst der Tischplatte. In dieser Stellung hängt die

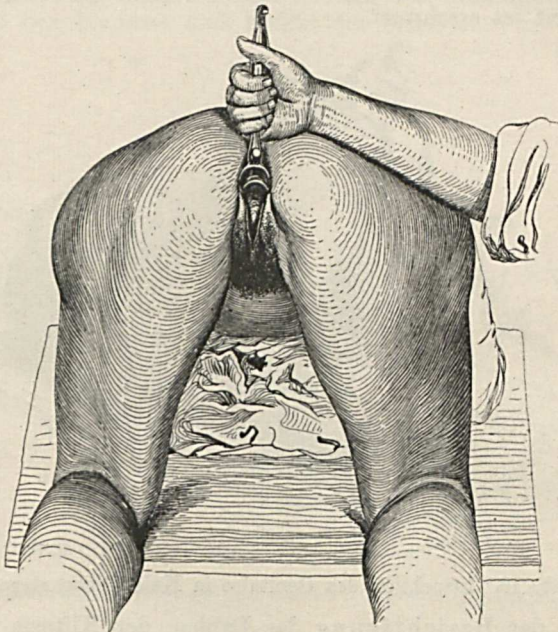


Abb. 20. Knie-Ellbogenlage, Einblick in die Vagina.

vordere Bauchwand nach abwärts, ihr entlang gleiten die Darm-schlingen gegen das Zwerchfell zu, es sinkt auch die vordere Scheidenwand nach vorne und Luft dringt in die Vagina ein. Wird nun mit einem blattförmigen Spiegel die hintere Scheidenwand gegen das Kreuzbein zu gehoben, so klappt das Scheidenrohr in seiner ganzen Länge. Man kann dann die Scheidenwand, vor allem die vordere, den Fornix vaginae und die Portio auf das Beste überblicken (Abb. 20). Diese Stellung eignet sich jedoch nur für die Inspektion, sie ist für die Palpation nicht zu verwerten, da durch das Herabhängen der Bauchdecken eine bimanuelle Tastung

unmöglich wird. Die Knie-Ellbogenlage wird häufig bei Urinfisteln angewendet, wo sie durch die große Übersichtlichkeit, die der Untersucher dabei hat, Besonderes leistet. Im übrigen aber vermeidet man sie, da die Stellung für die Patientin lästig und überaus peinlich ist.

Technik der Spiegeluntersuchung. Die zum Zwecke der Inspektion einzuführenden Spiegel müssen gut gefettet sein, um leichter durch den Introitus und die Scheide zu gleiten und dabei keinen Schmerz hervorzurufen. Das Röhrenspekulum (Abb. 21) wird mit seinem abgeschrägten Ende so eingeführt, daß man den Introitus vaginae durch Auseinanderhalten der Labien gut zugänglich macht und nun unter leicht drehenden Bewegungen den Spiegel, mit seiner längeren Seite dem Mastdarm zugewendet, vorschiebt, indem man ihn gleichzeitig gegen die hintere Scheidenwand drückt, um so der Urethra auszuweichen. Er liegt schließlich mit der längeren Seite im hinteren




Abb. 21.
Röhrenspekulum.

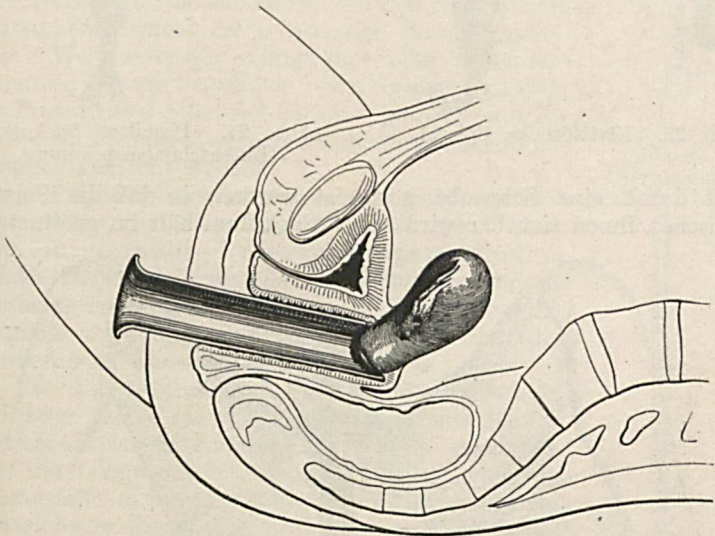


Abb. 22. Inspektion der Portio vaginalis uteri durch ein in die Vagina eingeführtes Röhrenspekulum.

Scheidengewölbe und die Portio steht im Zentrum der Spiegelöffnung (Abb. 22). Man benötigt natürlich einen Satz solcher Spiegel verschiedener Größe. Verwendet man blatt-

förmige Spiegel (Abb. 23), so wird zuerst das hintere Blatt eingeführt, welches rinnenartig gebaut ist, und dann das flache vordere. Man hat auch von diesen mehrere Größen und differente Formen zur Hand. An Stelle zweier Blätter kann auch ein sogenanntes Entenschnabel-Spekulum gebraucht werden, wie z. B. das in Abb. 24 dargestellte Hamiltonsche Instrument. Es wird in geschlossenem Zustande, also mit konischem Ende in die Scheide eingeführt, worauf die Blätter

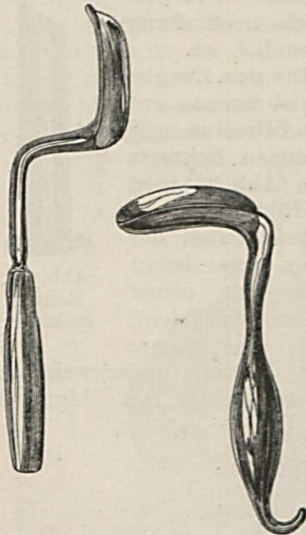


Abb. 23. Blattförmige Spiegel.

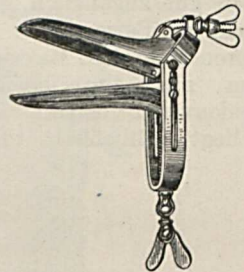


Abb. 24. Hamilton-Spekulum (Entenschnabelspekulum).

erst durch eine Schraube gespreizt werden, so daß die Portio zwischen ihnen sichtbar wird. Das Spekulum hält im geöffneten

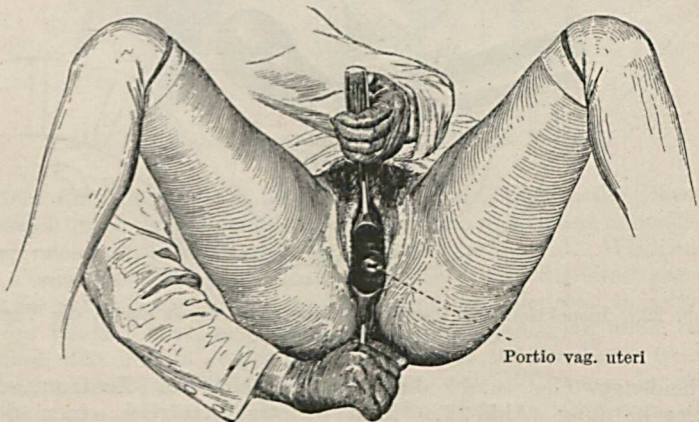


Abb. 25. Inspektion der Portio vaginalis uteri mit blattförmigen Spiegel.

Zustande durch den Druck der klaffenden Blätter auf die Vaginalwände von selbst fest. Die Portio läßt sich mit dem Röhrenspekulum manchmal schwer einstellen, so besonders bei Verlagerungen des Uterus. Mit den blattförmigen Spiegeln hingegen gelingt das Einstellen der Portio leicht (Abb. 25). Die Scheide läßt sich mit beiden Arten von Instrumenten gut überblicken, da man durch Verschieben und Zurückziehen des Spekulum und Drehen desselben alle Partien der Vaginalwand dem Auge zugänglich zu machen vermag. Muß man es als einen Vorteil des Röhrenspekulum bezeichnen, daß seine Handhabung besonders für den, der ohne Assistenz arbeitet, eine viel einfachere ist, als die Manipulation mit den zwei blattförmigen Spateln, so macht das Arbeiten mit dem Röhrenspekulum dann Schwierigkeiten, wenn man die Portio tiefer ziehen und diagnostische Eingriffe am Uterus ausführen will. Denn die Länge der Röhre und ihre Enge gestattet der Portio und den eingeführten Instrumenten nicht die notwendige Bewegungsfreiheit. Weitaus besser gelingt dies alles unter Anwendung von zwei einzelnen blattförmigen Spiegeln, die Portio kann dabei tief herunter gezogen und für in die Scheide eingeführte Instrumente genügend zugänglich gemacht werden.

Die gynäkologische Untersuchungstechnik verfügt außer der Palpation und Inspektion noch über einige andere Untersuchungsmethoden, welche jedoch nicht in jedem Falle zur Anwendung kommen, sondern nur da, wo sie zur Sicherung der Diagnose notwendig sind oder zur Ergänzung des Tastbefundes wünschenswert erscheinen.

Zu diesen Methoden gehört die **Sondierung**, und zwar des Uterus einerseits und von Harn- und Kotfisteln andererseits. Wenn man sich über die Länge des Uterus zu orientieren oder im Zweifelsfalle, z. B. weil die bimanuelle Untersuchung kein sicheres Resultat ergibt, Lage und Richtung der Uterushöhle festzustellen wünscht, so kann das durch die Sondierung des Uterus geschehen. Eine häufige Anwendung findet diese Methode beim Gebärmutterprolaps, um die Länge des Uterus zu messen*), dann bei Hypoplasien des Uterus und

*) Siehe S. 65.



Abb. 26.
Uterussonde.



Abb. 27.
Kugelzange.

bei Mißbildungen desselben, um seine Größe, bzw. seine Form zu bestimmen, manchmal auch um die Uteruswand nach Prominenzen abzutasten.

Das zur Sondierung des Uterus verwendete Instrument ist die Uterussonde, welche eine Zentimereinteilung trägt, ein geknöpftes Ende und einen flachen Griff hat (Abb. 26). Die Einführung in den Uterus geschieht entweder nach Herunterziehen der Portio mittelst einer Kugelzange (Abb. 27) oder bei leicht zugänglichem, z. B. gesenktem Uterus auch in situ desselben. Abb. 28 zeigt, wie nach Einlegung zweier Löffelspatel und Herunterziehen der Portio die Sonde in den Uterus eingeführt ist und dessen Länge bestimmt wird.

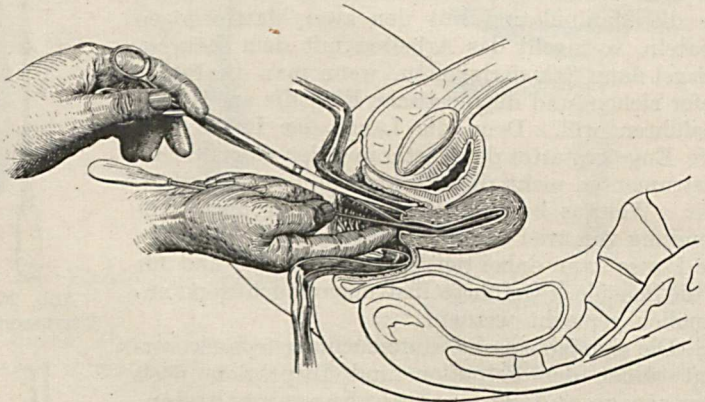


Abb. 28. Messung der Uteruslänge mittelst Sonde.

Die Sonde muß mit zarter Hand vorgeschoben, ein sich dabei bietendes Hindernis darf nicht forciert werden. Man soll auch vorher Lage und Form des Uterus exakt feststellen und muß bei der Sondierung der Richtung des Uteruskanales genau folgen. Geht man so vor, so wird man eine Verletzung der Uteruswand immer vermeiden können. Schiebt man die Sonde zu tief und zu brüsk vor, so kann man den Fundus perforieren. Die Vorder- bzw. Hinterwand des Uterus in der Höhe des inneren Muttermundes oder etwas darüber ist dann in Gefahr, durchstoßen zu werden, wenn die Sonde ohne Rücksicht auf die Art und den Grad einer Abknickung des Uterus, so vor allem bei der Retroflexion desselben, in falscher Richtung eingeführt wird.

Probeexzision. Finden wir bei der Inspektion oder Palpation des Genitales irgendwo an der Vulva, Vagina oder Portio eine

Stelle (Erosion, Exulzeration, Geschwulstknoten), von der man glauben könnte, daß es sich um etwas Malignes handelt, so stellen wir die Diagnose dadurch sicher, daß wir eine Probeexzision aus der suspekten Gewebepartie vornehmen, was mit einem Skalpell oder einer Schere oder auch mit einem scharfen Löffel gemacht werden kann. Sitzt die Stelle an der Portio, so empfiehlt es sich, diese mit einem Häkchen oder einer Kugelzange tiefer zu ziehen, zu fixieren und dann die Exzision zu machen. Das so gewonnene Gewebstück wird der mikroskopischen Untersuchung zugeführt.

Probeausschabung. Ergibt sich aus der Anamnese der Verdacht, daß sich im Zervikalkanal oder im Uteruskörper maligne Veränderungen abspielen, so kann bei geschlossenem äußeren Muttermund die Diagnose durch die sogenannte Probeausschabung oder Probeauskratzung (Curettag) gemacht werden. Man dilatiert vorerst den Zervikalkanal, resp. bloß den äußeren Muttermund, wozu man die Hegarschen Stifte oder die sogenannten Quellstifte verwendet.

Über die **Technik der Zervixdilatation** ist folgendes zu sagen: Die Hegarschen Stifte stellen einen Satz von starren Stiften aus Hartgummi, Glas oder vernickeltem Eisen dar, deren Durchmesser von Nummer zu Nummer um je $\frac{1}{2}$ mm zunimmt (1, $1\frac{1}{2}$, 2, $2\frac{1}{2}$ usw. bis 25 und mehr) (Abb. 29). Sie werden in steigender Dicke, während die Portio mit einer Zange herabgezogen und fixiert ist, durch den Zervikalkanal eingeführt, diesen so allmählich dilatierend. Man darf die Erweiterung nicht forcieren, um nicht Einrisse in der Zervixwand, vornehmlich am inneren Muttermund zu verursachen, welche zu Blutungen Veranlassung geben und Eingangspforten für Infektionen werden können. Auch soll man die Stifte nicht viel über den inneren Muttermund hinauf vorschieben, um eine Perforation des Uteruskörpers sicher zu vermeiden. Bei der Dilatation muß auch auf die Lage und Form des Uterus Rücksicht genommen und das Instrument bei Anteflexio uteri mit der Konkavität nach vorne, bei rückwärts geknickter Gebärmutter umgekehrt eingeführt werden. Verabsäumt man es, so vorzugehen, so kann leicht eine Perforation der Uteruswand in der Höhe des inneren Muttermundes erfolgen.



Abb. 29.
Hegarsstifte.

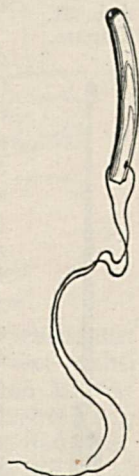

Abb. 30.
Laminariastift.

Die Anwendung der Hegarschen Stifte hat den Vorteil, daß man schon in wenigen Minuten eine genügende Erweiterung des Zervikalkanals zu erreichen imstande ist.



Abb. 31.
Curette.

Die Quellstifte (Laminaria- oder Tupelostifte) sind getrocknete, aus dem Holze gewisser Pflanzen gewonnene, leicht gekrümmte und der Länge nach perforierte Stifte von verschiedener Stärke (Abb. 30), welche sterilisiert in den Zervikalkanal eingelegt werden und 12—24 Stunden liegen bleiben. Sie schwellen durch Aufnahme von Flüssigkeit auf das Mehrfache ihres ursprünglichen Durchmessers an und erweitern so langsam den Zervikalkanal. Der Vorteil ihrer Anwendung liegt in der schonenden und schmerzlosen Erweiterung, der Nachteil in der längeren Dauer der Dilatation. Während bei der Erweiterung mit Hegarschen Stiften die Auskratzung gleich angeschlossen werden kann, muß bei Anwendung des Quellstiftes das Einlegen desselben und die Curettage in zwei verschiedenen Sitzungen geschehen.

Nach genügender Dilatation kratzt man die Wand des Collum, resp. des Corpus uteri mittelst einer Curette (Abb. 31) ab, wobei man mit dem Instrumente die einzelnen Teile der Uteruswand wie mit einer Sonde absucht und vornehmlich dort kratzt, wo die Curette auf Rauigkeiten trifft. Im Zervikalkanale kann man statt der Curette auch einen scharfen Löffel (Abb. 32) anwenden, wenn man Grund hat, anzunehmen, daß sich hier ein Karzinom entwickelt hat. Bei jeder Auskratzung bemühe man sich, möglichst zart und vorsichtig zu arbeiten, um nicht den Uterus zu perforieren, was dann leicht geschehen kann, wenn ein Neoplasma die Wandung desselben schon weitgehend zerstört hat oder diese aus einem anderen Grunde (Senium) morsch und brüchig geworden ist.



Abb. 32.
Scharfer
Löffel.

Die bei der Auskratzung gewonnenen Gewebsbröckel werden mikroskopisch untersucht. Sie sind manchmal von so charakteristischem Aussehen, daß der Geübte die Diagnose „Karzinom“ schon makroskopisch zu machen imstande ist.

Digitale Austastung. Nicht immer läßt sich in Fällen von vergrößertem Uterus, verdächtigem Blutabgang, Ausfluß usw., selbst unter Zuhilfenahme der Sondierung und Probeausschabung eine

verläßliche Diagnose machen. Man kann dann, um die Ursache der Uterusvergrößerung festzustellen die digitale Austastung des Uteruscavum vornehmen. Eine entsprechende Dilatierung des Zervikalkanals muß natürlich vorausgeschickt werden, falls derselbe nicht schon genügend eröffnet ist, was entweder durch Anwendung von Dilatationsstiften (siehe S. 31) oder durch Spaltung der vorderen Collumwand erzielt werden kann. Durch die erstere Methode läßt sich der Zervikal-

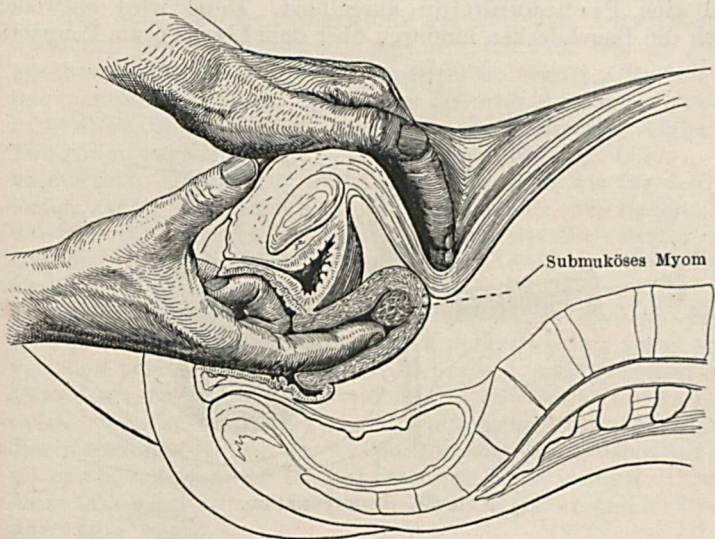


Abb. 33. Austastung des Uterus.

kanal nicht immer so weit dilatieren, daß ein Finger eingeführt werden kann. Auch kommt es bei Forcierung der sich dabei ergebenden Widerstände leicht zu Einrissen des inneren Muttermundes. Darum ist in solchen Fällen die scharfe Eröffnung des Zervikalkanals vorzuziehen. Sie geht so vor sich, daß man, um die mit dem Collum breit verbundene Harnblase nicht zu verletzen, diese von einem Querschnitt im vorderen Scheidengewölbe aus vorerst nach oben abschiebt, ohne dabei das Peritoneum zu verletzen, und dann mit einer geraden Schere die vordere Collumwand bis über den inneren Muttermund hinauf spaltet. Hierauf wird der Zeigefinger der Innenhand in das Uteruscavum eingeführt, während die äußere Hand den Fundus uteri entgegendrückt. Nun fühlt man sehr deutlich polypöse

Prominenzen oder breit aufsitzende karzinomatöse Wucherungen der Schleimhaut, Myome, welche in die Uterushöhle vorspringen oder in der Wand sitzen, Plazentarreste nach einem Partus oder Abortus, Molen usw. Abb. 33 zeigt die Handstellung bei der digitalen Austastung.

Probepunktion. Wenn es sich darum handelt, über den Inhalt einer nach dem Untersuchungsbefunde offenbar Flüssigkeit enthaltenden Resistenz im Becken etwas Sicheres zu erfahren, so wird eine Probepunktion ausgeführt. Diese wird entweder durch die Bauchdecken hindurch über dem Ligamentum Pouparti,

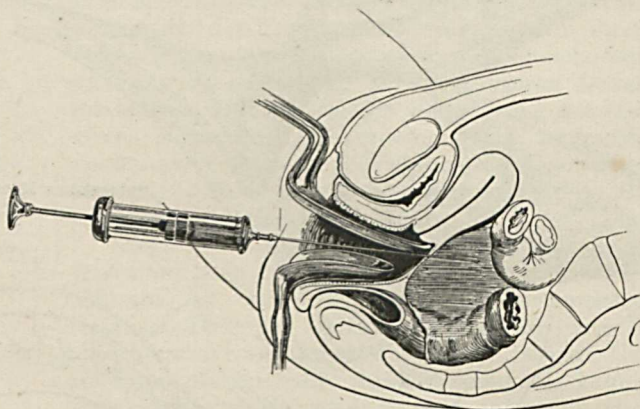


Abb. 34. Probepunktion.

falls die fragliche Resistenz so hoch hinaufreicht, oder von der Scheide aus und hier am besten durch das hintere Scheidengewölbe gemacht. Eine lange, mit einer kleinen Spritze armierte Kanüle wird unter strengster Asepsis hinter der Portio, und nur ausnahmsweise seitlich von dieser tief eingestochen und die Flüssigkeit sodann aspiriert (Abb. 34). Das Punktieren im vorderen und seitlichen Scheidengewölbe ist nicht zu empfehlen, da man vor dem Uterus durch die Blase gehen müßte, seitlich von ihm die Uteringefäße treffen kann.

Meist handelt es sich bei der Probepunktion um die Feststellung, ob die fragliche Flüssigkeit Eiter oder Blut ist oder ob sie eine seröse Beschaffenheit hat. Das so gewonnene Punktat wird da, wo es nötig ist, der bakteriologischen Untersuchung zugeführt.

Die bakteriologische Untersuchung der Sekrete, welche von der Vulva, aus der Urethra, der Scheide und dem Uterus stammen, sowie der Punktate aus Exsudaten und Tumoren im Becken, klärt uns über die Ätiologie einer Erkrankung und die Art der gefundenen Keime auf. Wir vermögen dadurch auch in sonst zweifelhaften Fällen die Diagnose „Gonorrhoe“ zu machen, Strepto-, Staphylokokken, Colibakterien etc. als Erreger einer entzündlichen Erkrankung nachzuweisen oder den flüssigen Inhalt einer Geschwulst, bzw. eines Exsudates als steril zu erkennen.

Ich habe bei der Behandlung der einzelnen Untersuchungsmethoden jene Reihenfolge eingehalten, die sich, wie ich glaube, am besten für die Besprechung derselben eignet. Es soll aber damit nicht gesagt sein, daß wir bei der Aufnahme eines gynäkologischen Befundes und dem daraus resultierenden Aufbau der Diagnose nach diesem Schema vorgehen werden. Denn es wäre unpraktisch, zeitraubend und für die Patientin wie für den Arzt lästig, zuerst die Inspektion des Abdomens, des äußeren und des inneren Genitales vorzunehmen, dann die Palpation dieser Organe in der genannten Reihenfolge auszuführen und schließlich eine Sondierung, eine eventuell nötige Probeausschabung, Uterus-Austastung oder Probepunktion zu machen. Bei der systematischen gynäkologischen Untersuchung gehen wir so vor, daß zuerst das Abdomen inspiziert und palpiert wird. Dann folgt die Inspektion und Palpation des äußeren Genitales, welcher sich die innere Untersuchung anschließt. Bei dieser beginnen wir mit der Palpation und lassen derselben dort, wo es angezeigt ist, die Inspektion, die Sondierung, Uterus-Austastung, Probecurettage—resp. Exzision und die Probepunktion folgen.