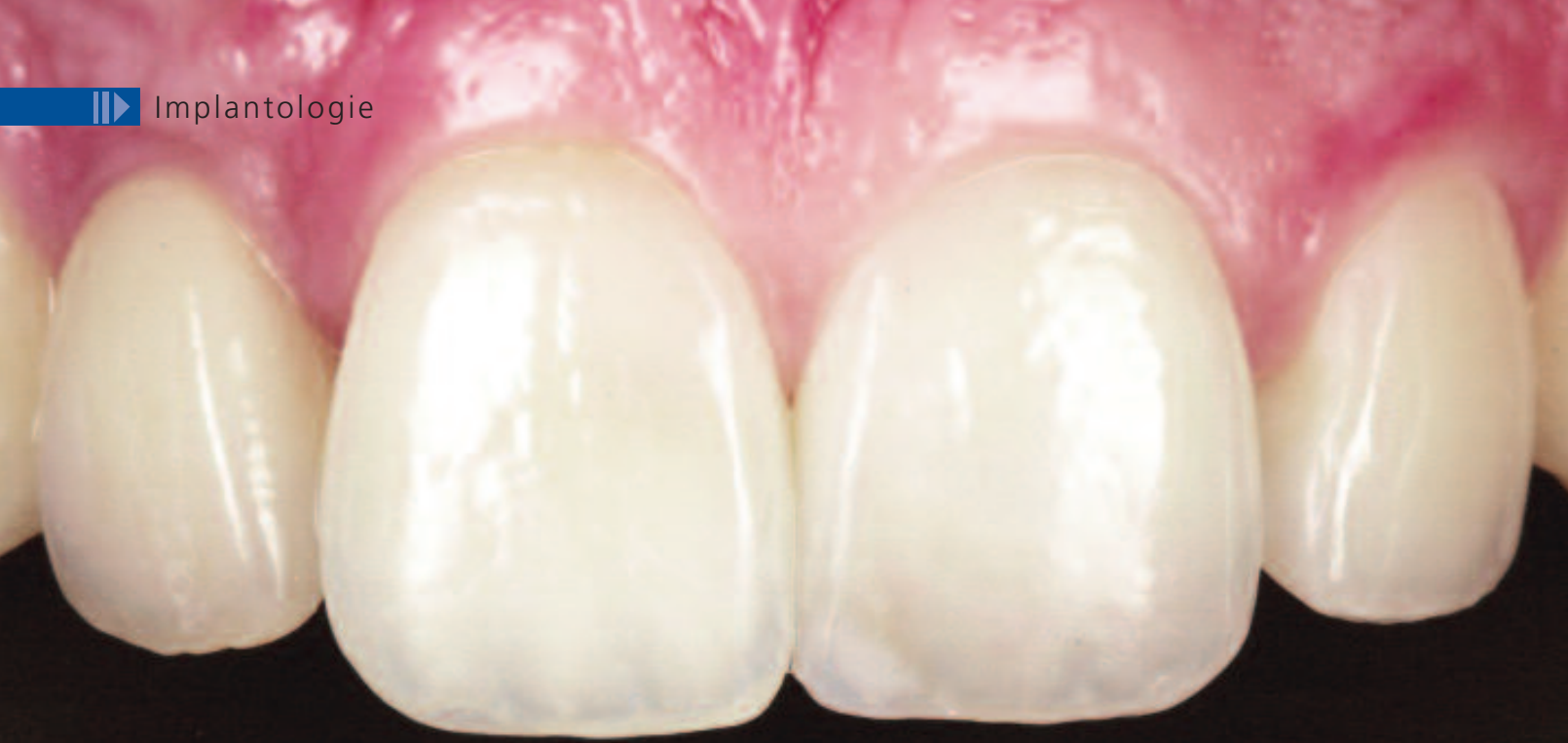



Implantate in der Oberkieferfront – Lotterie oder vorhersagbarer Erfolg?

► Kai Zwanzig

Indizes: Oberkiefer, Implantate, Ästhetik, Vollkeramik

Bei der ästhetischen implantatprothetischen Rehabilitation der Oberkieferfront ist kaum noch Platz für Kompromisse. Konsequentes Hart- und Weichgewebsmanagement sind der Schlüssel, um erfolgreiche Langzeittherapien in der Praxis zu etablieren. Der hier vorgestellte Fall veranschaulicht die Komplexität mancher Behandlungen, zeigt aber simultan, daß auch mit der Einfachheit mancher Mittel ansprechende Ergebnisse erzielt werden können.

Nach klinischer und radiologischer Befundung schlugen wir dem Patienten vor, 12 mit anschließender Implantation zu entfernen und 11 und 21 nach einem Bleaching-Versuch mit zwei Veneers zu versorgen.

Nach schonender Entfernung des Zahnes 12 (Abb. 2) entschlossen wir uns wegen der massiven Entzündungsvorgänge apikal mit Pusentleerung, eine verzögerte Sofortimplantation anzustreben (Abb. 3). Der Patient wurde mit einem Schienenprovisorium versorgt, was von den meisten unserer Patienten als ausreichend bezeichnet wird; die sofortige Abstützung der Weichgewebsstrukturen durch die provisorische Versorgung ist enorm wichtig, um den Kollaps der Alveole zu verhindern. Nach einer Konsolidierungsphase von 8 Wochen war eine gute Weichgewebsheilung festzustellen; der laterale Einbruch war akzeptabel (Abb. 4). Um das ästhetische Ergebnis voraussagen zu können, müssen die biologischen Parameter richtig beurteilt werden. Fehlt

der interdentaler Knochen, ist eine restitutio ad integrum der Weichgewebe auszuschließen. Da dieser wichtige Knochen die papillären Strukturen stützt, hat sein Fehlen die Bildung der ungeliebten schwarzen Dreiecke zur Folge. Diese können dann nur noch als Kompromiß prothetisch ausgeglichen werden. In diesem Fall konnte man aufgrund des Papillenniveaus auf gut erhaltene interdentaler Strukturen schließen. Es scheint äußerst wichtig, vor der Behandlung eine möglichst genaue Einschätzung des Endergebnisses zu geben, da der Erwartungsdruck von Patientenseite auch angesichts der finanziellen Belastung sehr hoch ist.

Die Insertion eines 3,8/16mm Camlog SCREW-LINE® Implantats verlief gut (Abb. 5). Dabei wurde exakt auf die oro-vestibuläre Ausrichtung geachtet; die Implantatschulter wurde 2 mm unter die Schmelzzementgrenze der Nachbarzähne gelegt. Um ein Defizit vestibulär auszugleichen und den Knochen vor Resorption zu schützen, wurde mit ►

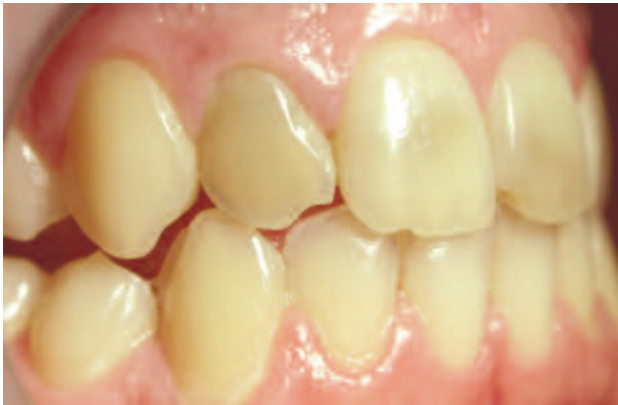

Abb. 1: Ausgangssituation.

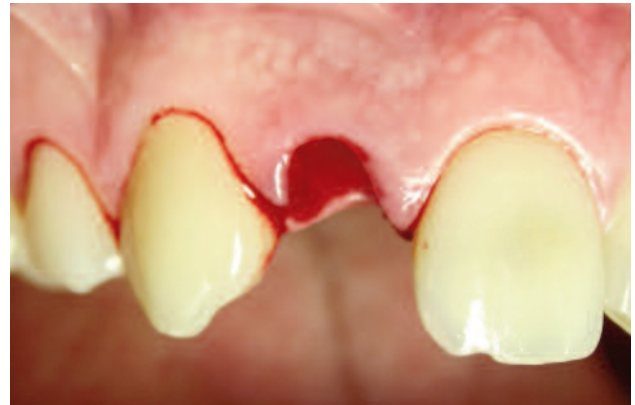

Abb. 2: Schonende Extraktion von Zahn 12.

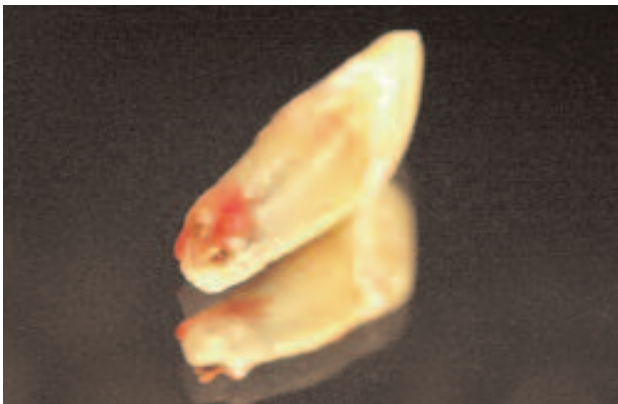


Abb. 3: Unzureichende alio loco durchgeführte endodontische Behandlung mit massiven Resorptionen.

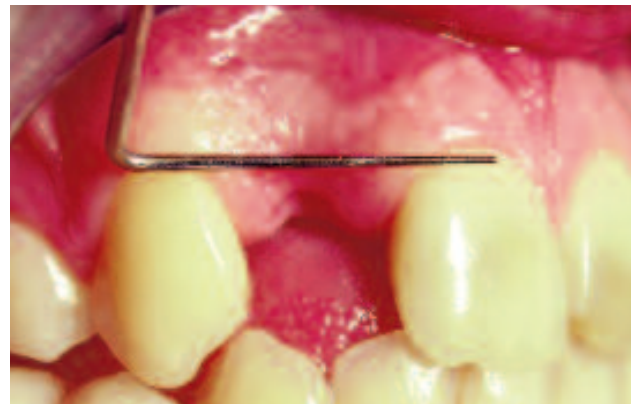


Abb. 4: Stabile Verhältnisse nach der Extraktion.

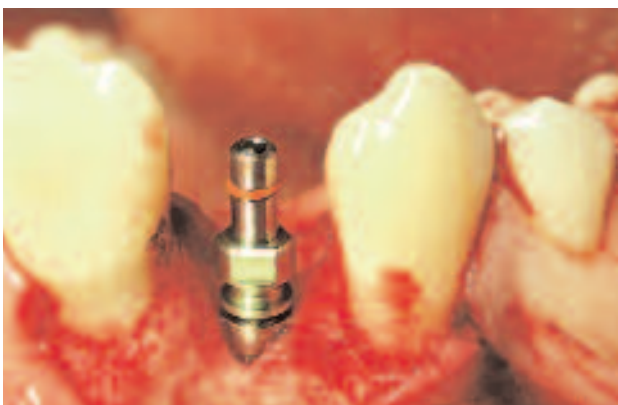

Abb. 5: Insetiertes Camlog Implantat regio 12.

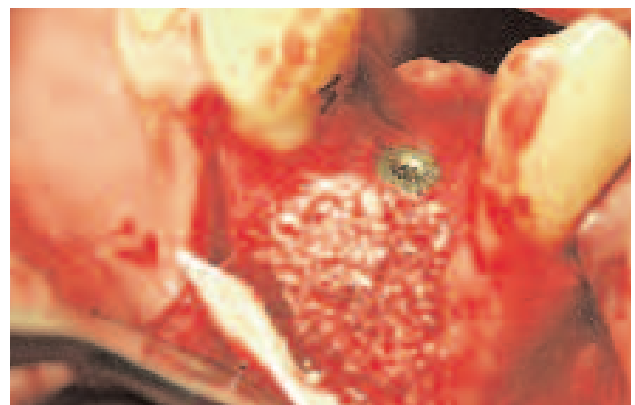


Abb. 6: Augmentat mit BioOss® und autologem Knochen.

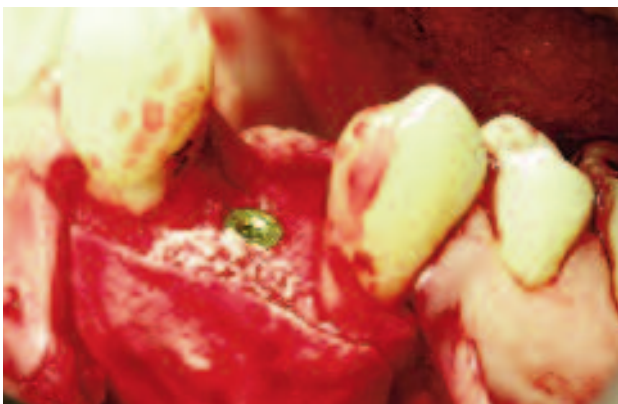

Abb. 7: Abdeckung des Augmentats mit einer Kollagenmembran.

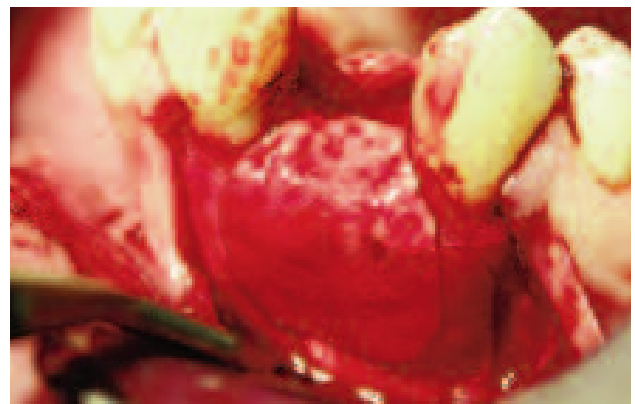

Abb. 8

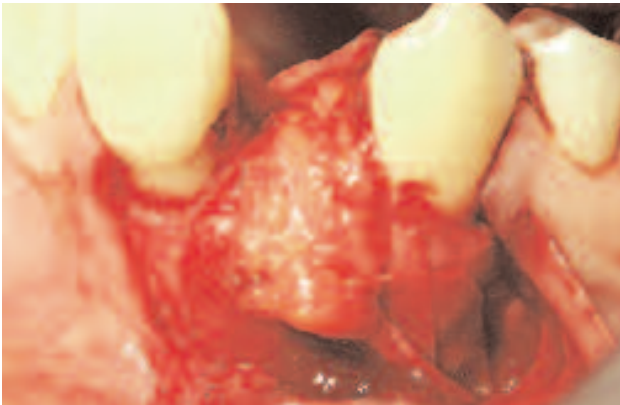


Abb. 9: Gestieltes Bindegewebestransplantat.

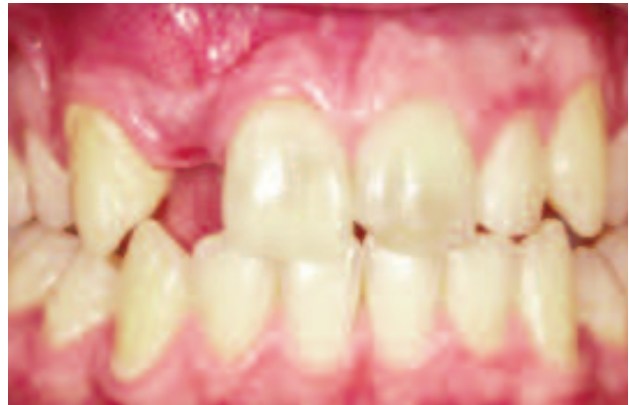

Abb. 10: Voluminöse Gingiva im implantierten Bereich.

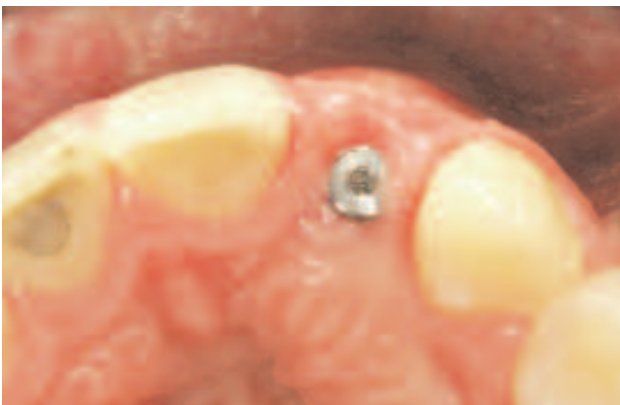

Abb. 11: Eingebrachter zylindrischer Gingivaformer.

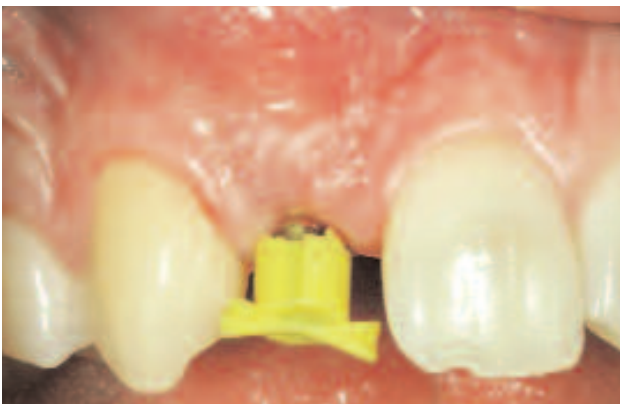

Abb. 12: Vorbereitung für eine geschlossene Abformung.

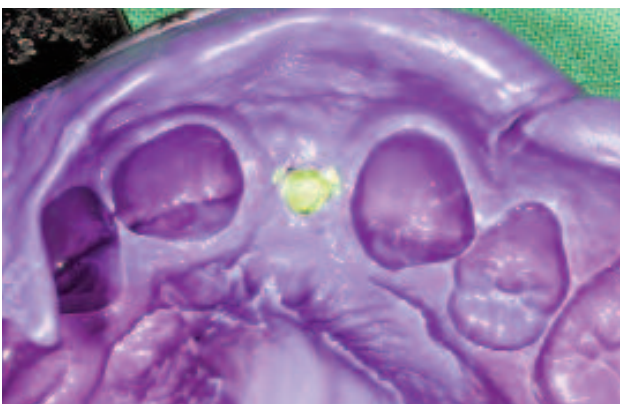

Abb. 13: Impregumabformung.

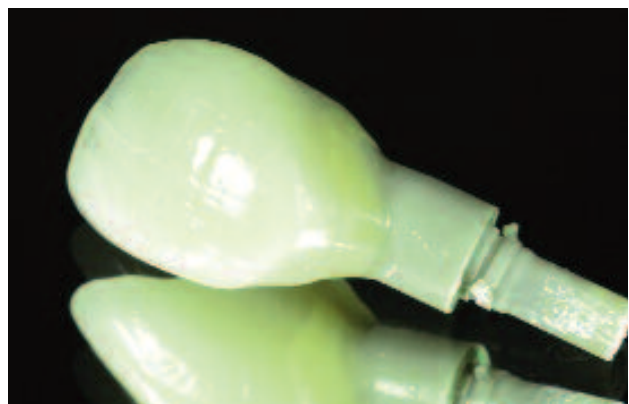

Abb. 14: PEEK-Abutment mit Compositeverblendung.

autologen Knochenspänen und BioOss® (Geistlich Biomaterials, Baden-Baden) lateral augmentiert (Abb. 6). Die Abdeckung erfolgte mit einer resorbierbaren Kollagenmembran (BioGide®) (Abb. 7 und 8).

In unserer Praxis werden standardmäßig sämtliche in der ästhetisch relevanten Zone liegenden Implantate mit Bindegewebe augmentiert. Dieses Konzept hat sich bewährt. Eine zirkumferent stabile Weichgewebsmanschette ist gegenüber mechanischen Einflüssen sehr resistent und erhöht so den Langzeiterfolg. Zusätzlich kann so die natürliche Ästhetik gesteigert werden, da eventuelle Defizite im knöchernen Volumen ausgeglichen werden. In diesem Fall wurde ein gestieltes Bindegewebestransplantat aus dem Gaumen in den Defekt rotiert und vestibulär fixiert (Abb. 9).

Nach vier Monaten zeigte sich ein zufriedenstellendes Gingivabild (Abb. 10). Die Freilegung erfolgte minimalinvasiv mit einer Stanze. Die Verschlußschraube des Implantats wurde durch einen zylindrischen Gingivaformer ersetzt (Abb. 11).

Nach einer Freilegung ist mit weiteren Veränderungen der beteiligten Gewebe zu rechnen. Aus diesem Grund arbeiten wir in der ästhetischen Zone immer mit einer provisorischen Implantatversorgung. Dies schafft die Möglichkeit auf Veränderun-

Anzeige 1/1

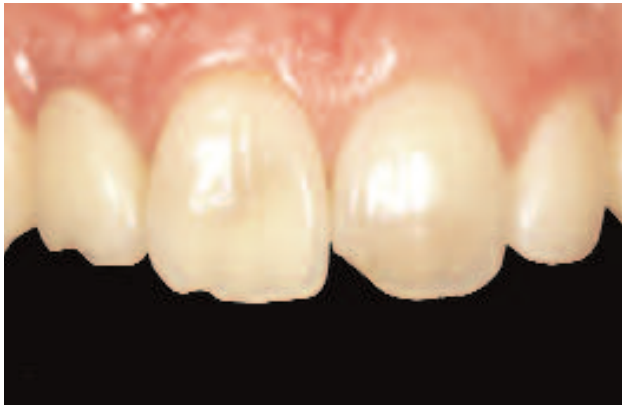

Abb. 15: Stabile Verhältnisse nach Abschluss provisorischer Phase.

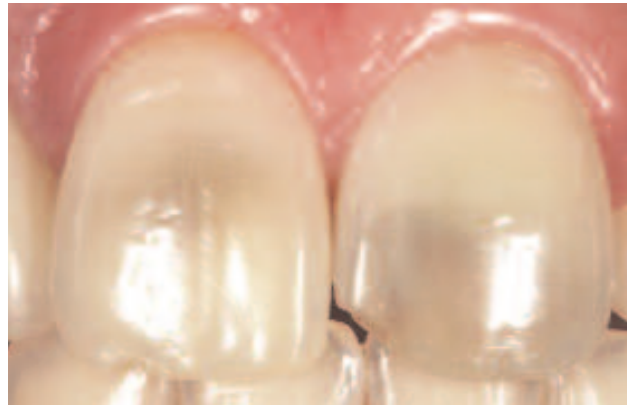

Abb. 16: Zahn 11 und 21 mit starken Verfärbungen.

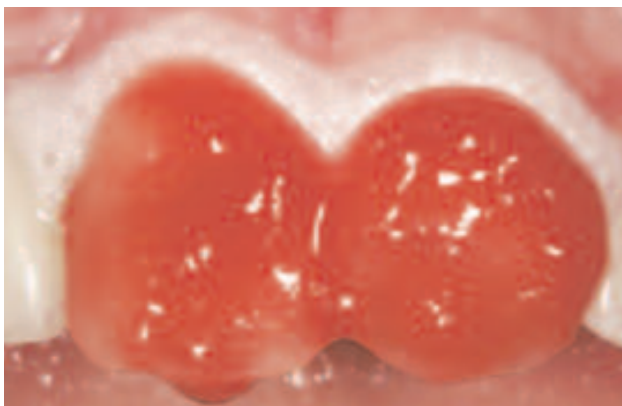

Abb. 17: Applikation des Bleachinggels.

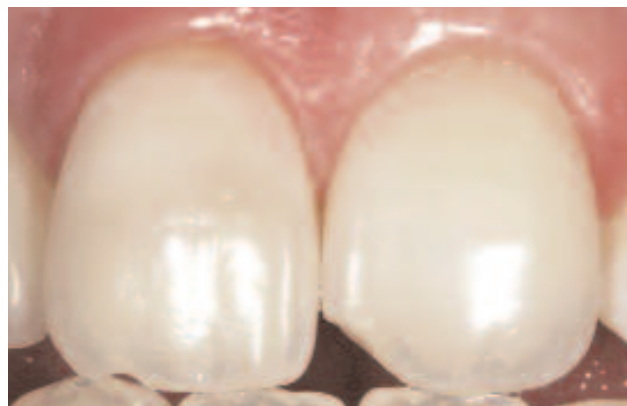

Abb. 18: Zustand direkt nach Bleaching.

gen reagieren zu können und das Durchtrittsprofil der späteren definitiven Krone präzise ausformen zu können (Abb. 12 und 13). In der provisorischen Phase bevorzugen wir verschraubte Restaurationen, um zum einen so einfach wie möglich jederzeit Modifikationen vornehmen und zum anderen das Risiko ausschließen zu können, Zementreste in dem noch labilen Weichgewebe zu übersehen. In diesem Fall haben wir ein Camlog PEEK-Abutment mit Composit verblendet (Abb. 14). Um ein ansprechendes Emergenceprofil zu erzielen, wird während der Konsolidierungsphase im

Drei-Wochen-Rhythmus sukzessive das Provisorium so aufgebaut, daß nicht zuviel Gingiva auf einmal gequetscht wird. Nach Eingliederung sollte eine Anämie nach spätestens 15 Minuten vorüber sein. Ist das perfekte Durchtrittsprofil erreicht, belassen wir die provisorische Krone für drei Monate, um eine weitere Stabilität des Weichgewebes zu erreichen (Abb. 15).

Da die beiden mittleren Schneidezähne keinerlei kariöse Defekte zeigen, schien eine Überkronung vorerst nicht angezeigt (Abb. 16). Nach Entfernung der

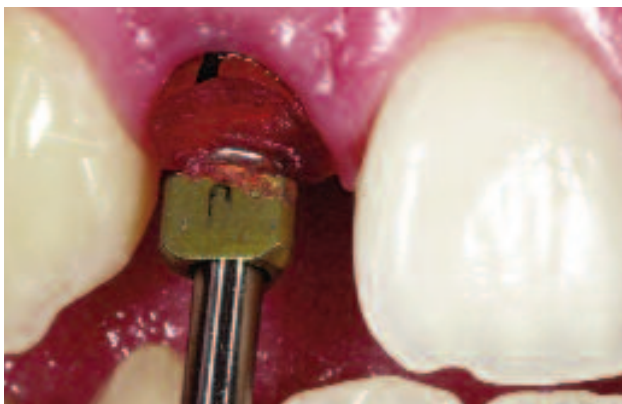

Abb. 19: Individualisierter Abformpfosten.

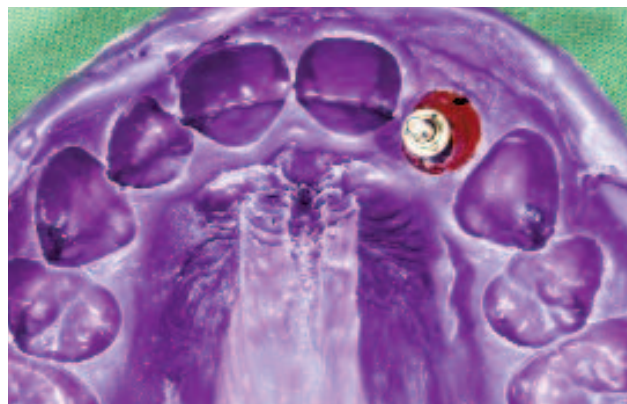

Abb. 20: Impregumabformung im offenen Löffel.

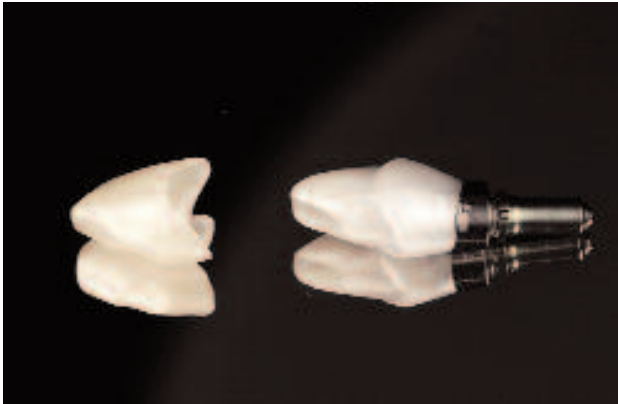


Abb. 21: Individualisiertes Abutment mit Lava und passendem Lavagerüst.

alten Füllungen wurde mit Xtra-Boost®-Bleaching-gel (Ultradent) ein internes und externes Bleaching durchgeführt. Das Resultat war so ansprechend, daß auch die Versorgung mit Veneers zurückgestellt wurde (Abb. 17 und 18).

Für die definitive Versorgung des Implantats wurde der Abformpfosten gemäß des geschaffenen Emergenzprofils individualisiert und über einen offenen Löffel mit Impregum® abgeformt. Wir bevorzugen in allen Fällen für die endgültige Restauration eine offene Abformung, da für unsere Begriffe die einzelnen Arbeitsabläufe sehr viel genauer kontrolliert werden können (Abb. 19 und 20).

Die endgültige Versorgung wurde mit dem Lava®-System von 3M ESPE realisiert. Dabei handelt es sich um ein CAD/CAM-Verfahren zur Herstellung von Zirkonoxidkomponenten, die sich durch ihre Paßgenauigkeit und hohen Ästhetikanspruch ideal mit den Camlog-Implantaten kombinieren lassen. Das Lava®-System bietet die Möglichkeit, die Komponenten vor dem Sintern einzufärben. Dadurch wird eine hohe Transluzenz des Zirkonkerns erzielt. Um eine größere Fläche zu erreichen, wird ein Standardabutment (Titanlegierung) soweit beschliffen, daß ein dem Austrittsprofil angepaßter Keramikauflage- ▶

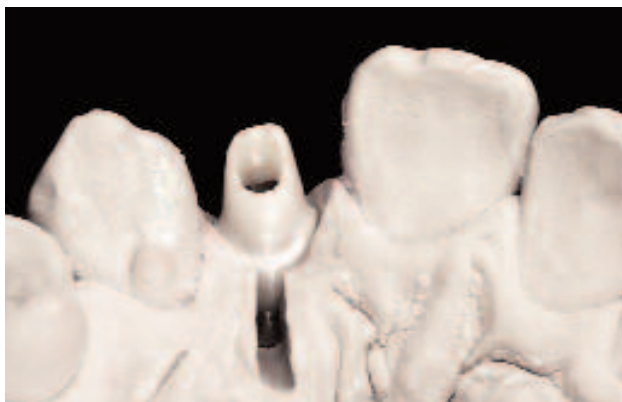

Abb. 22: Abutment auf dem Modell.

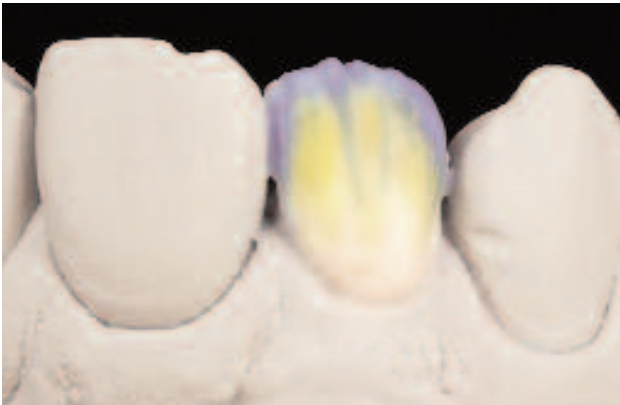

Abb. 23: Schichtung der Keramik.

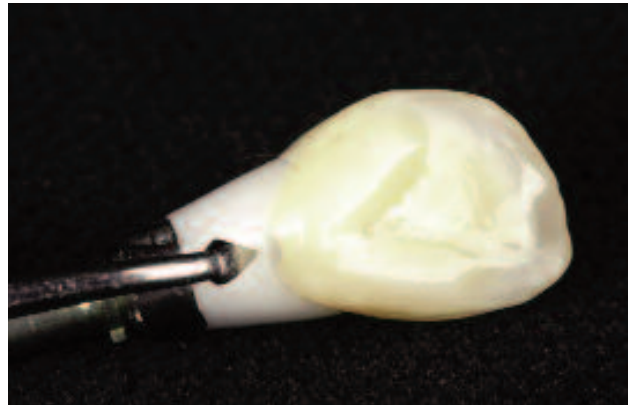


Abb. 24: Fertige Restauration mit palatinal angelegter Abziehilfe.

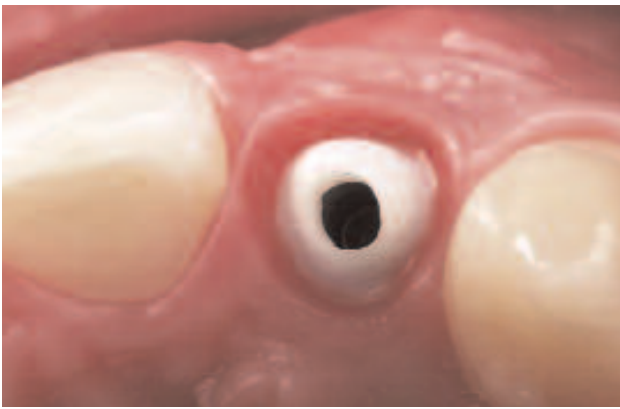


Abb. 25: Eingliedertes Abutment.

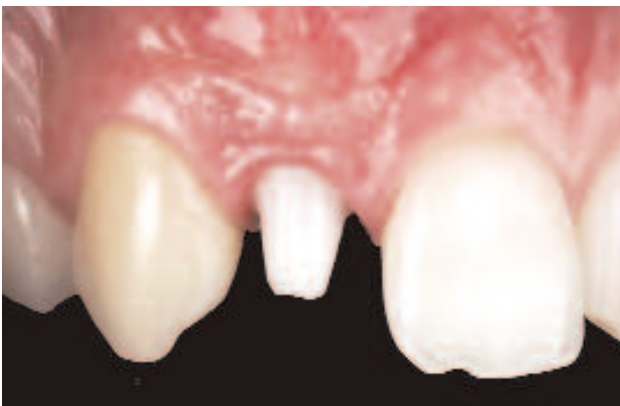

Abb. 26

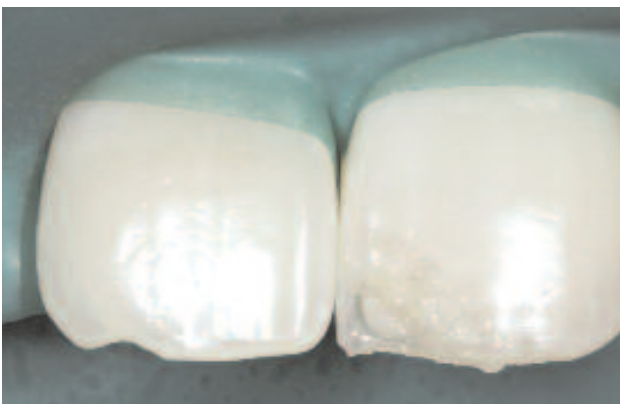

Abb. 27: Eckaufbau mit individueller Compositeschichttechnik.

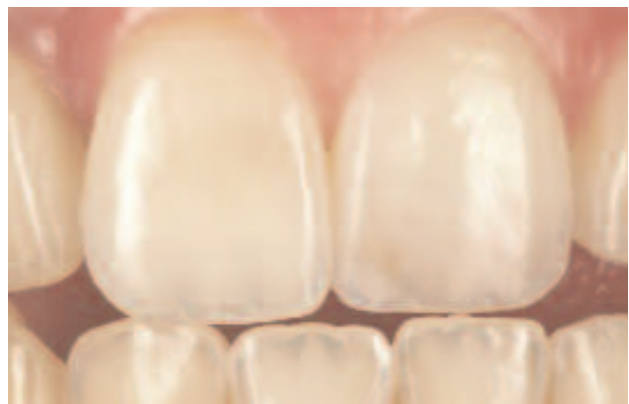

Abb. 28: Minimalinvasive ästhetische Rekonstruktion.

bau sicher mit ihm verklebt werden kann. So vermeiden wir unnötige Belastungen der Klebestelle. Auf dieses individualisierte Abutment wird ebenfalls mit dem Lava®-System das Kronengerüst geätzt (Abb. 21).

Bei der Konturierung des Abutments sollte darauf geachtet, daß dem harmonischen Verlauf der Gingiva Rechnung getragen wird. Der Kronenrand sollte zirkumferent etwa 1 mm subgingival zu liegen kommen (Abb. 22). Die Verblendung erfolgt nach individueller Farbauswahl und Charakteristikbestimmung durch den Zahntechniker (Abb. 23 und 24).

Zur Eingliederung wird zuerst das Abutment mit einem definierten Drehmoment verschraubt und nach etwa fünf Minuten erneut angezogen. Durch die provisorische Phase erkennt man ein natürliches und reizfreies Durchtrittsprofil (Abb. 25 und 26). Die durch das Bleaching verschwundenen Verfärbungen machten eine ausgedehnte Restauration überflüssig. Die fehlenden Anteile der mittleren Schneidezähne wurden unter Kofferdam mit Composite ersetzt. Durch die genaue vorherige Analyse konnte der Aufbau an Zahn 21 sehr natürlich gestaltet werden. Dies beinhaltete die Bildung einer neuen Mamelonenstruktur, sowie die Überschich-

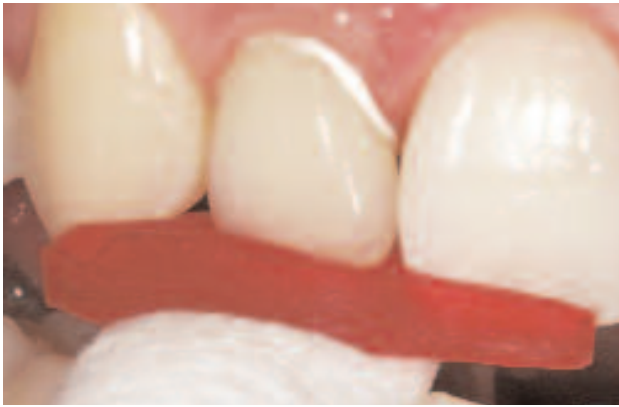

Abb. 29: Eingliederung der Krone über einen Schlüssel.

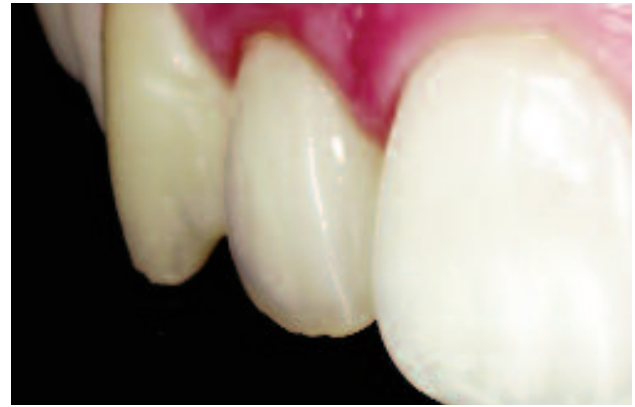

Abb. 30: Natürliche Ästhetik nach Zemententfernung.

tung mit verschiedenen Transparent- und Effektmassen (Abb. 27 und 28).

Die Krone 12 wurde schließlich über einen Schlüssel auf dem Abutment zementiert. In der Implantatprothetik ist es wichtig darauf zu achten, daß mit wenig Zement gearbeitet wird, um möglichst wenig Überschuß in den empfindlichen Sulkus zu pressen. Der Zementspalt zwischen Abutment und Kronenkäppchen beträgt durch das CAD/CAM-Verfahren weniger als 20 Mikrometer (Abb. 29). Den Kronenrand etwa 1 mm breit mit Zement zu beschicken hat sich bewährt. Nach Entfernung der Zementreste imponiert eine natürliche Ästhetik (Abb. 30). Das anschließende Röntgenbild zeigt den korrekten Sitz der Restauration und ist eine zusätzliche Kontrolle für eventuell verbliebene Zementreste.

Bei der Kontrolle nach einem Jahr zeigt sich eine sehr stabile Situation; natürliche rote und weiße Ästhetik machen es schwierig, das Implantat mit der vollkeramischen Krone von den natürlichen Zähnen zu unterscheiden (Abb. 31 und 32).

Schlußfolgerung

Durch konsequentes chirurgisches und prothetisches Vorgehen ist es möglich, nach genauer Evaluierung der Ausgangssituation, ein Ergebnis prognostizieren zu können. Gerade das Vorgehen in der ästhetisch relevanten Zone verlangt Geschick und Erfahrung und sollte ausführlich mit dem Patienten besprochen werden. Die Verwendung vollkeramischer Komponenten ist für uns ein weiterer Schlüssel zum Erfolg, da die Biokompatibilität und exzellente Transluzenzeigenschaften eine natürliche Ästhetik zulassen.

Ich möchte mich ganz herzlich bei meinem Praxisteam und besonders meinem ZTM Jan-Holger Bellmann (Rastede) bedanken, der mit viel Know-how sowie Farb- und Formenverständnis wesentlich zu diesem ansprechenden Ergebnis beigetragen hat. ♦

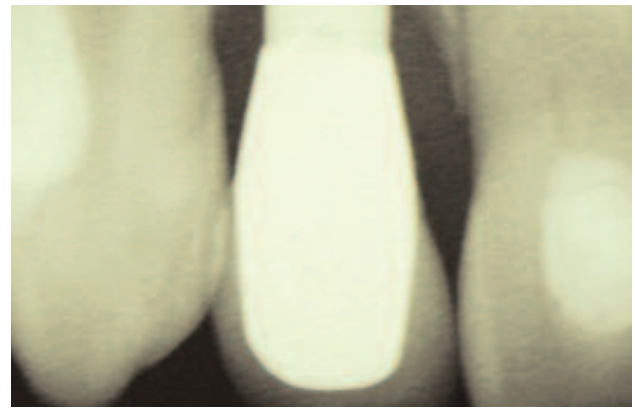


Abb. 31: Radiologische Kontrolle nach Eingliederung.

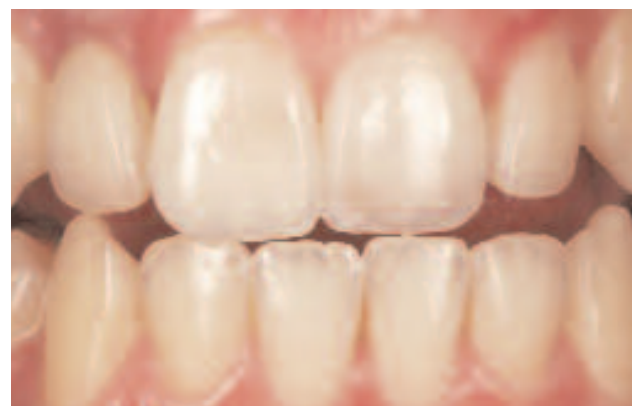

Abb. 32: Stabile Verhältnisse nach einem Jahr.

DR. MED. DENT. KAI ZWANZIG

Zahnarzt und Fachzahnarzt für
Oralchirurgie

Oberntorwall 24
33602 Bielefeld

Tel. 0 52 11 / 7 85 80
www.praxis-zwanzig.de
info@praxis-zwanzig.de

