



AWMF-Register Nr.	006/022	Klasse:	S2k
--------------------------	----------------	----------------	------------

S2kHodenhochstand – Maldescensus testis

KOORDINATION: B. LUDWIKOWSKI

DEFINITION UND BASISINFORMATION

Der Hodenhochstand ist die häufigste kongenitale Anomalie des Urogenitaltrakts mit einer Häufigkeit von 0,7–3% bei reif geborenen Jungen und deutlich höherer Frequenz bei Frühgeborenen mit bis zu 30% (1, 2).

Ein spontaner postnataler Descensus testis wird bei etwa 7% aller betroffenen Jungen bis zum Alter von 1 Jahr beobachtet, meistens in den ersten 6 Monaten (3, 4).

Die Ursache des Maldescensus ist multifaktoriell, die Beteiligung verschiedener Faktoren (Ligamentum diaphragmaticum, Nervus genitofemoralis, Descensus des Nebenhodens, Gubernaculum testis, Processus vaginalis, INSL3-Defizienz, intrauterine Insuffizienz der Hypothalamus-Hypophysen-Gonadenachse) wird diskutiert (1, 5–10).

Behandlungsziel

Behandlungsziel ist die rechtzeitige Verlagerung des Hodens in das Skrotum um einen Sekundärschaden am Hoden zu verhindern und einen vorher nicht tastbaren Hoden der klinischen Untersuchung zugänglich zu machen (11, 12). Dies führt zu einem besseren Hodenwachstum (13), geringerer Abnahme der Keimzellen und geringerem Risiko einer späteren malignen Entartung (14). Ziel ist, mit Vollendung des 12. Lebensmonats die Behandlung abgeschlossen zu haben. Bei Frühgeborenen gilt das korrigierte Alter.

FORMEN

Das Wort **Kryptorchismus** bezeichnet den nicht tastbaren Hoden.

Hierunter kann sich eine Hodendystopie, Hodenatrophie oder eine Hodenagenesie verbergen.

Der Bauchhoden („retentio testis abdominalis“) liegt intraabdominell und ist nicht zu tasten.

Der **Leistenhoden** („retentio testis inguinalis“) liegt im Bereich der Leiste und kann nicht in das Skrotum verlagert werden.

Der **Gleithoden** („retentio testis präscrotalis“) liegt oberhalb des Skrotums vor dem äußeren Leistenring. Er kann in das Skrotum luxiert werden, gleitet aber wieder zurück.

Bei der **Hodenektomie** liegt die Gonade außerhalb des physiologischen Descensuswegs. Die Ursache liegt in einer Fehlinsertion des Gubernaculum testis (5). Die häufigste Form, die inguinal-epifasziale Ektomie (ca. 70%), kann palpatorisch mit dem Leistenhoden verwechselt werden. Daneben findet sich die penile (an der Peniswurzel), femorale, transversale und perineale Ektomie.

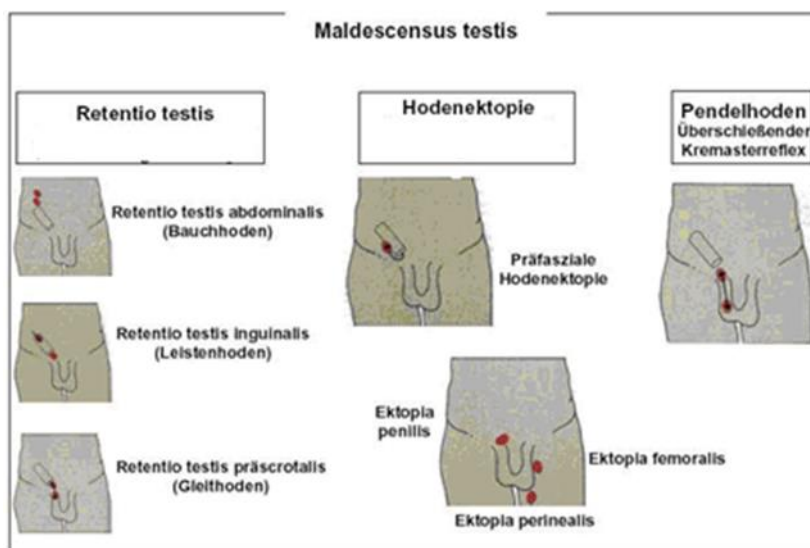
Von diesen behandlungsbedürftigen Formen der Retentio testis ist als Normvariante der **Pendelhoden** („retractile testis“) abzugrenzen. Der Hoden liegt spontan entweder im Skrotum oder oberhalb davon. Er lässt sich spannungsfrei in das Skrotum verlagern und bleibt dort bis zur Auslösung des nächsten überschießenden Kremasterreflexes. Da dieser auch durch Kälte oder psychischen Stress

ausgelöst wird, kann die Hodenposition bei Kontrollen häufiger oben erscheinen, als sie es tatsächlich ist. Der Pendelhoden sollte jährlich kontrolliert werden, da in 2–45% der Fälle im Wachstumsverlauf eine sekundäre Aszension auftreten kann (15).

Von der primären Hodenretention ist die **sekundäre Aszension der Gonade** zu unterscheiden, die mit einem Gipfel um das 7. Lebensjahr bis zur Pubertät auftreten kann. Die Inzidenz liegt bei 1,5% - 1,6% (16). Ein zuvor im Skrotum lokalisierter (Pendel)-Hoden aszendiert im Wachstumsverlauf. Inwieweit es sich hierbei um eine eigene Entität oder aber die späte Ausprägung eines kongenitalen Maldescensus handelt, wird unterschiedlich diskutiert (17,18). In jüngster Zeit mehren sich die Hinweise auf eine Schädigung des Hodenparenchyms, die dem bei kongenitalem Maldescensus ähnlich ist (19-24). Ursächlich werden retinierende Anteile des Funikulus, etwa derbe Reste eines obliterierten oder auch persistierenden Prozessus vaginalis (15, 25, 26) oder nicht proportional mitwachsende Kremasterfasern vermutet (1).

Am **iatrogen entstandenen sekundären Hodenhochstand** nach Leistenhernienoperationen im Säuglingsalter (0,5–2%) (27) konnten die sekundären Veränderungen an den Geschlechtszellen untersucht werden. Es zeigte sich, dass in den ersten 5–6 Jahren des Hodenhochstands die Zahl der Geschlechtszellen noch im Normbereich geblieben war. Wenn keine Korrektur erfolgte, nahm die Zahl der Geschlechtszellen bis zur Pubertät stetig ab und entsprach der Situation beim kongenitalen Maldescensus. Sekundärschäden lassen sich durch frühzeitige Verlagerung des Hodens verhindern (11).

Abb. 1 Übersicht Formen des Hodenhochstands



GENETISCHE ASPEKTE

Ein Hodenhochstand kann sowohl isoliert ohne weitere klinische Auffälligkeiten als auch als Teilbefund bei genetischen Krankheiten bzw. Syndromen auftreten. Monogene Störungen in diesem Bereich wurden identifiziert und werden zum Teil dominant vererbt.

Ein Syndrom als Ursache eines Hodenhochstands sollte immer dann in Betracht gezogen werden, wenn zusätzliche morphologische (Genitalentwicklung, Skelettentwicklung, Fehlbildungen von Nieren, Herz, Abdomen, Gastrointestinaltrakt) und psychomotorische Entwicklungsstörungen vorliegen. Hier sind die Erhebung eines vollständigen Familien Stammbaums und eine genetische Abklärung notwendig. Bei bis zu 10% solcher Patienten findet sich ein auffälliger Befund (28).

Eine **Mutation im WTI-Gen** kann mit einem Hodenhochstand und einer proximalen bzw. skrotalen oder perinealen Hypospadie vorkommen. Diese Patienten haben ein erhöhtes Risiko für die

Entwicklung eines Nephroblastoms (Wilms-Tumor) (29).

Störungen der Hodendeszension erfolgen auch durch heterozygote, **dominante Mutationen in den Genen *INSL3* und *LGR8/GREAT***, die das testikuläre Hormon „Insulin-like factor 3“ bzw. seinen Rezeptor kodieren. Diese sind für 5–10% der Fälle von nicht syndromalem, meist abdominellem Hodenhochstand verantwortlich (30).

Chromosomenstörungen, speziell **Störungen der Geschlechtschromosomen**, kommen in bis zu 5% der Fälle von nicht-syndromalem Hodenhochstand vor (28).

Eine primäre Defizienz des hypothalamischen Gonadotropin-freisetzenden Hormons (GnRH) ist z.B. beim **Kallmann-Syndrom** bekannt.

Im Falle einer genetischen Erkrankung muss eine entsprechende genetische Beratung der Familie durch einen Humangenetiker erfolgen. Bei einem isolierten einseitigen Hodenhochstand ohne weitere klinische Auffälligkeiten ist eine weiterführende humangenetische Abklärung nicht notwendig.

WEITERE URSACHEN FÜR EINEN HODENHOCHSTAND

- Störungen der Hypothalamus-Hypophysen-Gonaden-Achse
- Störungen der Androgensynthese oder Androgenresistenz
- Störung der testikulären Differenzierung
- Umweltfaktoren (Pestizide)
- Mechanische Ursachen (Prune-belly-Syndrom, Gastroschisis, Omphalozele)
- Neurologische Ursachen (N. genitofemoralis: Freisetzung von Calcitonin gene related peptide [CGRP])
- Intrauterine Insemination (Clomiphene) (31)
- Diabetes der Mutter
- Plazentainsuffizienz mit verminderter Sekretion von hCG (humanes Choriongonadotropin) (32) und niedrigem mütterlichem Östrogenspiegel (33)
- Alkoholkonsum
- Rauchen

Differenzialdiagnose

Störungen der Geschlechtsentwicklung (disorders or differences of sex differentiation: DSD). Diese sollen entsprechend der Leitlinie E7 „Störungen der Geschlechtsentwicklung“ abgeklärt werden.

DIAGNOSTIK

Klinische Untersuchung

Die klinische Untersuchung beinhaltet die Inspektion und bimanuelle Palpation der Leiste und des Skrotums. Die Untersuchung wird in warmer und entspannter Umgebung, möglichst in sitzender Position durchgeführt. Bei Unsicherheit ist zum Einschätzen der Dynamik einer eventuell zunehmenden Aszension die Wiederholung der Untersuchung indiziert. Die vorhandene oder fehlende Spannung am Samenstrang beim Zug am Hoden und die erreichbare Position des Hodens werden bewertet.

Bei der manuellen Palpation sollte die Hodengröße auch im Vergleich zur Gegenseite erfasst werden.

Bildgebung

Die Sonographie mit hochauflösendem Schallkopf kann bei klinisch nicht palpablem Hoden zur Objektivierung der Hodenlage eingesetzt werden. Dies kann die Entscheidung erleichtern, die Operation offen inguinal oder laparoskopisch durchzuführen.

Nach dem ersten Lebensjahr sollte keine Hormontherapie mehr durchgeführt werden (cave: die Produktinformationen der Arzneimittelhersteller geben z.T. falsche Altersbereiche für die Behandlung an und empfehlen kontraindizierte Therapien auch nach dem ersten Geburtstag).

Die Erfolgsrate für einen Deszensus liegt nach Hormontherapie bei ca. 20%. Die Erfolgsrate ist umso höher, je näher der Hoden am Skrotum liegt. Für GnRH beträgt sie 21%, für hCG 19% (13–25%) und Plazebo ca. 4% (38,39). Eine erneute Aszension des Hodens tritt in ca. 25% auf (38,40).

Als Reaktion auf eine physiologische „Minipubertät“ im Alter von 3–6 Monaten mit hohen LH-, FSH und Testosteron-Spiegeln (41) erfolgt die Umwandlung der neonatalen Gonozyten zu Ad-Spermatogonien zwischen dem 4. und 12. Lebensmonat. Unbewiesen, aber denkbar ist es, dass die Therapie mit GnRH-Analoga oder hCG über eine Nachahmung dieser Minipubertät die Reifung der Ad-Spermatogonien fördert und damit das Malignitätsrisiko senkt (42). Ein signifikanter Unterschied der Hormone Testosteron, Östradiol, LH,FSH, Sex-Hormone-Binding-Globulin (SHBG) und Leptin konnte bei Säuglingen mit unilateralem Hodenhochstand und einer Kontrollgruppe während der Aktivierung der Hypophysen-Gonaden-Achse nicht nachgewiesen werden, d.h. beide Gruppen durchliefen die Minipubertät. Diese Daten weisen darauf hin, dass beim unilateralem Hodenhochstand diese Achse nicht gestört ist (7).

Eine **postoperative Hormontherapie** mit GnRH-Agonisten (GnRH-A) bei histologisch nachgewiesener fehlender Umwandlung von neonatalen Gonozyten zu Ad-Spermatogonien kann die Spermienkonzentration normalisieren (43).

Neben den erwähnten diagnostischen Chancen birgt eine Hodenbiopsie das Risiko eines zusätzlichen Hodenschadens. Eine standardisierte histologische Auswertung ist noch nicht flächendeckend verfügbar. Eine allgemeine Empfehlung zur postoperativen Hormontherapie kann auf Grund der Datenlage derzeit nicht gegeben werden.

Unerwünschte nachgewiesene Wirkungen einer Hormontherapie können das Auftreten von Schambehaarung, Peniswachstum, Schmerzen im Genitale und an der Injektionsstelle (nur bei hCG) und vermehrte Reizbarkeit, welches unter hCG ausgeprägter als unter GnRH-Analoga ist, sein. Nach einer Hormontherapie mit hCG wurde einmal eine Linksherzhypertrophie nach 5-wöchiger Gabe von insgesamt 10.000 I.E. hCG beschrieben (44). Insgesamt sind unerwünschte Wirkungen der Hormontherapie aber selten und vorübergehend (45).

Histologische Befunde zeigten Zeichen einer Inflammation und vermehrter Apoptose bei Kindern, die nach dem 1. Geburtstag mit hCG behandelt wurden (46). Diese Beobachtung wird dadurch erklärt, dass die nach dem 1. Lebensjahr vorwiegend vorhandenen Ad-Spermatogonien bzw. B-Spermatogonien empfindlich gegenüber hCG sind (47). Aus diesem Grund wird eine Hormontherapie nach dem ersten Lebensjahr nicht empfohlen.

Studien, die nach einer Hormonbehandlung eine verbesserte Paternität nachweisen, fehlen noch (48).

Operative Therapie

Inguinale oder skrotale Orchidolyse und -pexie

Bei tastbaren oder sonographisch nachgewiesenen Leistenhoden erfolgt primär die inguinale Orchidolyse und nachfolgende Pexie bzw. spannungsfreie Verlagerung des Hodens in eine subkutane Tasche des Skrotums, oder alternativ eine transkutane Pexie. Die Erfolgsrate – gemessen an orthotoper Position und fehlender Atrophie – ist u.a. abhängig von der initialen Lage und Größe des Hodens sowie des Alters des Patienten zum Operationszeitpunkt. Sie variiert zwischen 92% bei distal des äußeren Leistenringes gelegenen Hoden und 74% bei initial abdominell positionierten Hoden (4, 49). Die der steilen Inzision kosmetisch überlegene quere Inzision im Bereich der Bauchhautfalte gestattet auch bei der retroperitonealen Exploration einen übersichtlichen Zugang. Die Separation von Gefäßen und Ductus deferens vom Herniensack bringt in der Regel eine ausreichende Länge, um den Hoden spannungsfrei in das Skrotum zu verlagern. Die Extraperitonealisierung von Funiculus und Hoden aus einem noch weit offenen Processus vaginalis und anschließende retroperitoneale Mobilisierung von Gefäßen und Ductus deferens ist eine anspruchsvolle Operation, die insbesondere beim Säugling und Kleinkind eine entsprechende operative Erfahrung und Fertigkeit voraussetzt (50). In einigen Fällen sind die spermatischen Gefäße zu kurz, so dass neben der retroperitonealen Mobilisation die Transposition der Gefäße medial der epigastrischen Gefäße mit Rekonstruktion des hinteren

Leistenkanals notwendig ist (51).

Bei beidseitiger Retentio testis können im Regelfall beide Seiten in einer einzeitigen Operation korrigiert werden.

Bei **nicht palpablen oder nicht sonographisch in der Leiste nachweisbaren Hoden** ist die **Laparoskopie** die Methode der Wahl um die Lokalisation des Hodens oder gegebenenfalls die Abwesenheit eines Hodens zu bestimmen (52).

Bei der Laparoskopie sind folgende Befunde möglich:

1. Der Hoden liegt intraabdominal nahe dem Leistenring. In Abhängigkeit von der Erfahrung des Chirurgen kann eine einzeitige laparoskopische oder inguinale Orchidopexie erfolgen (53–55).
2. Der Hoden findet sich mehr als 3 cm vom inneren Leistenring entfernt. Ist die Verlagerung des Hodens zum kontralateralen inneren Leistenring möglich, ist die Pexie häufig durchführbar. Sonst erfolgt ein laparoskopisches Unterbinden der spermatischen Gefäße so hoch wie möglich, ohne Dissektion des Ductus deferens (1. Schritt nach Fowler-Stephens) (56). Sechs Monate später kann der 2. Schritt nach Fowler-Stephens durchgeführt werden. Die Erfolgsrate bei diesem Vorgehen ist ca. 70% (57).
3. Finden sich blind endende Gefäße und Ductus deferens (V.a. intrauterine Torsion, vanishing testis) im Abdomen, wird die Laparoskopie beendet. Eine kontralaterale Orchidopexie kann diskutiert werden (s. Abb. S2c-3 und Abb. S2c-4).
4. Spermatische Gefäße und Ductus deferens ziehen in den Leistenkanal. Die Laparoskopie wird beendet. Über die Frage, ob eine anschließende Exploration der Leiste mit Entfernen des atrophischen Hodengewebes in einer Sitzung indiziert ist, besteht keine Einigkeit. Es besteht keine Evidenz, ob dieses Gewebe später entarten kann.
5. Bei einem beidseitigen Kryptorchismus wird erst nach erfolgreicher Korrektur einer Seite die Operation der Gegenseite empfohlen. Kommt es etwa zu einer Atrophie der operierten Seite, sollte die Autotransplantation der Gegenseite in Betracht gezogen werden.

Kontralaterale Orchidopexie

Die Notwendigkeit einer kontralateralen Orchidopexie bei Hodenatrophie wegen vermuteter intrauteriner Torsion wird derzeit noch diskutiert (58). Es ist sicher, dass eine Torsion eines Solitärhodens selten vorkommt, die Fixierung eines Solitärhodens leicht durchführbar ist, aber trotzdem noch ein Restrisiko besteht (59).

Autotransplantation

Die Indikation zur Autotransplantation ist bei postpubertären Jugendlichen mit intraabdominalen Einzelhoden zur Vermeidung der Testosteronersatztherapie und zur besseren Palpation gegeben. Die Erfolgsrate der Autotransplantation liegt bei ca. 86% (49, 60).

Aufgrund des erhöhten operativen Aufwandes und der Notwendigkeit zur Anwendung der mikrochirurgischen Technik und deren Limitierung durch abnehmenden Gefäßdurchmesser im frühen Operationsalter wird in den meisten kinderchirurgischen/-urologischen Zentren die laparoskopische Hodensuche bei nicht-palpablem Hoden mit dem Fowler-Stephens-Manöver gegenüber der Autotransplantation bevorzugt.

Die laparoskopisch assistierte testikuläre Autotransplantation (LATA) wird in einigen Zentren bei beidseitigem hohen Abdominalhoden empfohlen (61, 62). Dies kann nur in entsprechend spezialisierten Kliniken durchgeführt werden.

Hodenbiopsie

Hodenbiopsien bei Hodenhochstand sind routinemäßig nicht indiziert. Bei **postpubertären Jungen** mit nicht behandeltem kongenitalem Hodenhochstand besteht die Indikation zur offenen Hodenbiopsie im Rahmen der Orchidopexie, um eine testikuläre intraepitheliale Neoplasie (TIN) auszuschließen. Biopsien werden an einigen Zentren zur Bestimmung des Fertilitätsindex durchgeführt, um den Reifegrad vor einer postoperativen Hormontherapie zu bestimmen. Dies sollte wissenschaftlichen Fragestellungen in kontrollierten Studien vorbehalten bleiben. Bis jetzt konnte kein Zusammenhang zwischen Fertilitätsindex und Vaterschaftsrate nachgewiesen werden (50).

Zweiteingriffe

Eine erwünschte **Prothesenimplantation** sollte im Pubertätsalter terminiert werden, so dass keine Prothesenwechsel anfallen und der Patient als Jugendlicher dann die Möglichkeit der eigenen Entscheidung hat. Sollte bis dahin die Orchiektomie nicht erfolgt sein, kann dies in einer Sitzung durchgeführt werden.

Sekundärer Hodenhochstand nach der Operation einer Leistenhernie durch mechanische Hodenfixation in der Narbe: Vor einer operativen Funikulo-Orchidolyse und Orchidopexie ist mindestens drei, besser sechs Monate abzuwarten. Gelegentlich kommt es zu einer spontanen Lyse des Hodens aus der narbigen Fixation.

Bei **Neugeborenen** mit gleichzeitiger **Leistenhernie** und **Hodenhochstand** erfolgt die Herniotomie mit Funikulo-Orchidolyse und Orchidopexie simultan soweit möglich. Bei den zarten Strukturen wird wegen der erhöhten Gefahr der Atrophie keine ausgiebige Mobilisation erzwungen. Ist der Hoden nicht ausreichend zu mobilisieren, soll der Eingriff mit einer reinen Orchidolyse ohne Pexie beendet und großzügig die Funikulo-Orchidolyse und Pexie in einer zweiten Operation zum ersten Geburtstag angestrebt werden. Zeitpunkt s. Kapitel S2e „Leistenhernie, Hydrozele“.

Besondere Situationen

Beim **Prune-Belly**-Syndrom kann eine offene Orchidopexie mit gleichzeitiger Korrektur der Bauchdecke im ersten Lebensjahr erfolgen.

Beim Kryptorchismus mit **Gastroschisis** ist in ca. 50% ein spontaner Descensus zu erwarten. Es wird eine offene Orchidopexie empfohlen (63).

Bei hochgradiger Skrotalhypoplasie oder **kritischer Durchblutungssituation** nach der Funikulolyse wird ein **mehrzeitiges Verfahren** empfohlen.

Intraoperative Besonderheiten, wie z.B. eine **Hoden-Nebenhodendissoziation**, sollen beschrieben werden, haben aber keine Auswirkung auf das weitere operativ-technische Vorgehen.

Vorliegende Begleitpathologien (**Hydatiden; Leistenhernien, ektopes Nebennierenrindengewebe**) werden in gleicher Sitzung versorgt. Für eine Notwendigkeit, die Hodenhüllen nach der Mobilisation wieder zu verschließen, liegen keine Daten vor.

Ob ein **Hodenrudiment (atropher Hoden, nicht wachsender Hoden)** belassen werden kann, ist unklar. Meist wird eine Entfernung empfohlen, um bei noch vorhandenem Hodenrestgewebe eine spätere Entartung von vornherein eliminiert zu haben.

Die Indikation zur **Orchiektomie** ist eher zu stellen:

- je höher der atrophe Hoden lokalisiert ist,
- je älter der Patient (Pubertät) ist,
- bei einem einseitigem Befund.

Dies muss insbesondere bei älteren Kindern als mögliche Alternative mit den Eltern und Patient (wenn möglich) präoperativ besprochen sein.

Komplikationen nach Orchidopexie

Eine schwerwiegende Komplikation ist die Atrophie des Hodens, mit der bei der Standardoperation in ca. 1%, nach Ligatur der A. testicularis (Fowler-Stephens-Op) und nach mikrovaskulärer Autotransplantation in ca. 20–30% zu rechnen ist, weiterhin die Durchtrennung des Ductus deferens oder ein Rezidiv des Hochstandes (1–5%). Ein durchtrennter Ductus deferens lässt sich im Säuglings-/Kleinkindesalter mikrochirurgisch adaptieren als Basis einer möglichen Rekanalisation.

Beim Rezidiv ist wegen der meist bestehenden starken Verwachsungen die Reoperation verbunden mit einer Vitalitätsgefährdung des Hodens und Verletzungsgefahr des Ductus deferens.

Leichtere Komplikationen sind Läsionen des Nervus ileo-inguinalis und Wundheilungsstörungen. Die Durchtrennung des N. ileo-inguinalis führt zu weniger subjektiven Beschwerden als etwa das Einnähen des Nerven in die Faszie. Letzteres könnte zu revisionsbedürftigen schmerzhaften Sensationen führen, während die Durchtrennung eine Hyposensibilität im betroffenen Areal zur Folge hat.

Abb. 3: Algorithmus der operativen Therapie beim einseitigen Hodenhochstand

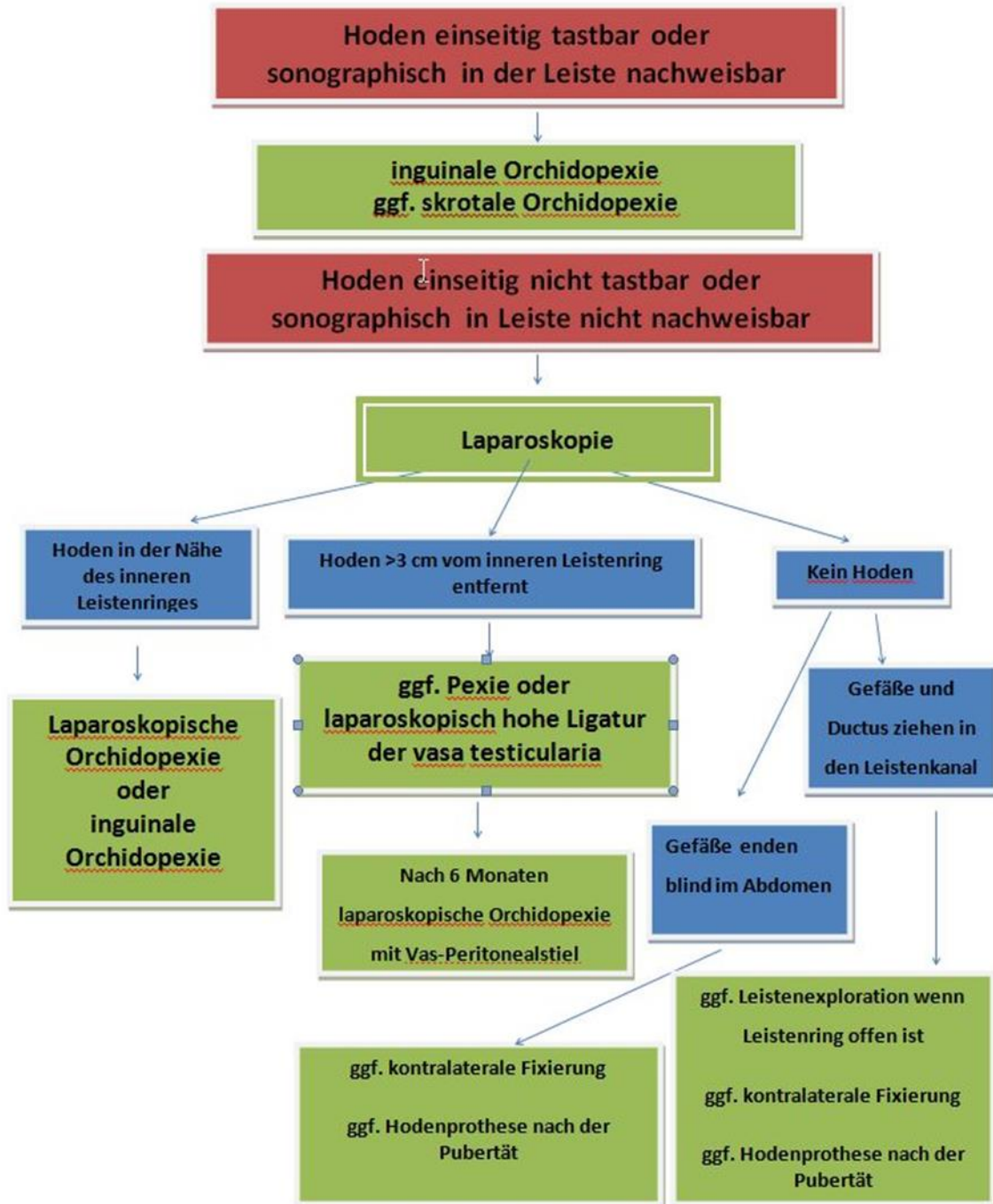
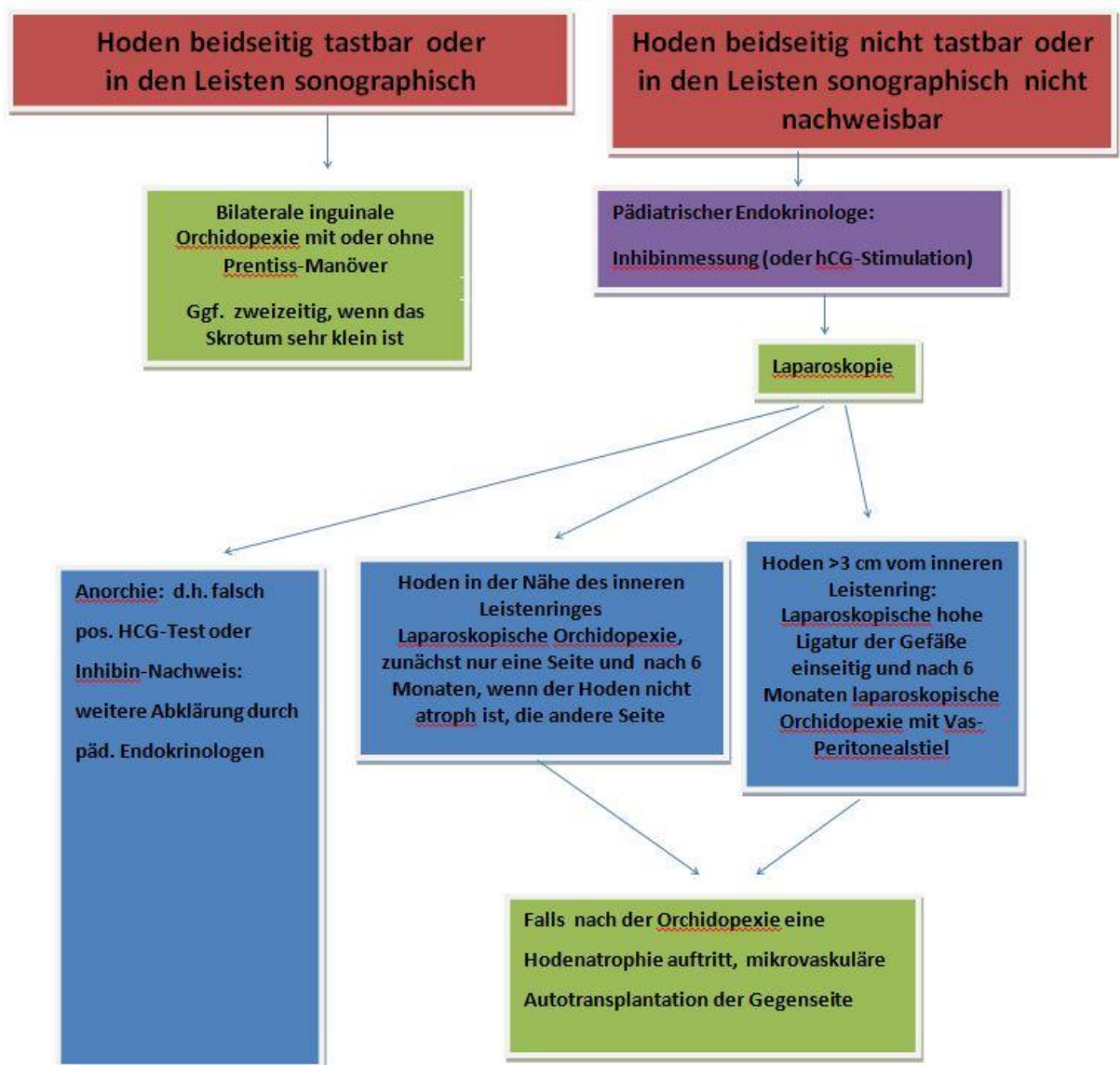


Abb.4: Algorithmus der operativen Therapie beim beidseitigen Hodenhochstand

NACHSORGE

Nachuntersuchungen betreffen zunächst den **Zeitraum bis zu einem Jahr postoperativ**, um Rezidive des Hodenhochstandes oder sich entwickelnde Hodenatrophien zu erfassen.

Wund- und Lagekontrolle erfolgt in den ersten 2 Wochen postoperativ. Drei und 6 Monate postoperativ erfolgt die Größen- und Lagekontrolle, evtl. zusätzlich sonographische Größenobjektivierung und Parenchymbeschaffenheit. Zeigt sich bei der Kontrolle 6 Monate postoperativ weiterhin eine nicht akzeptable Position des Hodens, erfolgt die Vorstellung beim Operateur. Dieser sollte den Zeitpunkt der Re-Operation mit den Eltern festlegen in Abhängigkeit von der Lokalisation und Größe des Hodens.

Bei Normalbefund erfolgen die weiteren Kontrollen vierteljährlich bis ein Jahr postoperativ.

Der zweite Komplex bezieht sich auf das spätere Alter **ab 15 Jahren** und die **Untersuchung auf evtl. Hodenmalignome**. Hier sind nicht nur die Kinder- und Jugendärzte, sondern auch die Hausärzte und Urologen betroffen.

Jungen, die am Hodenhochstand operiert wurden, sollen zur Selbstuntersuchung ihrer Hoden ab dem 15. Lebensjahr angehalten werden, wobei sie darüber aufgeklärt sein müssen, dass jede, insbesondere schmerzlose Vergrößerung sowie Konsistenzänderung in einem Hoden zu weiterer ärztlicher Abklärung Anlass sein muss.

Karzinomrisiko

Das Risiko einer malignen Entartung des Hodens bei einem erwachsenen Mann mit operiertem Hodenhochstand wird gegenüber normal deszendierten Hoden um das 2,75- bis 8-fache erhöht angegeben (5, 64). In einer Metaanalyse betrug das relative Risiko 2,90 (65). Das Risiko steigt weiter, wenn der Hoden nach dem 11. Lebensjahr nicht im Skrotum liegt. Das Risiko liegt bei Jungen unter 13 Jahren bei 2% und über 13 Jahren bei 5% (16). Das typische Erkrankungsalter für Tumoren liegt – vergleichbar mit den Hodentumoren beim deszendierten Hoden – bei 20 bis 40 Jahren.

Fertilität

Bei Männern mit unilateralem Hodenhochstand ist die Vaterschaftsrate (89,7%) gleich oder maximal um 4% geringer als in der Normalbevölkerung (51–54). Dies bedeutet, dass beim unilateralen Hochstand die Fertilität unwesentlich durch eine Hormontherapie verbessert werden kann.

Bei dem bilateralen Hodenhochstand ist die Anzahl der Vaterschaften im Vergleich zu nicht betroffenen Männern deutlich reduziert (65,3%:93,2%) (66).

LITERATUR

Die Literaturverweise zum Beitrag finden Sie in der Online-Version unter www.elsevier.de/leitlinienpaediatric

1. Barthold J, González R. Epidemiology of congenital cryptorchidism, testicular ascent and orchidopexy. *J Urol* 170: 2396–2401, 2003.
2. Rokitsky A. Chirurgische Therapie des Hodenhochstands. *Monatsschrift Kinderheilkd* 153: 444–450, 2005.
3. Wenzler DL, Bloom D, Park J. What is the rate of spontaneous testicular descent in infants with cryptorchidism? *J Urol* 171: 849–851, 2004.
4. Ritzén E, Bergh A, Bjerknes R, Christiansen P, Cortes D, Haugen S, Jörgensen N, Kollin C, Lindah I, Läckgren G, Main K, Nordesjöld A, Rajpert-De Meyts E, Söder O, Taskinen S, Thorsoson A, Thorup J, Toppari J, Virtanen H. Nordic consensus on treatment of undescended testes. *Acta Paediatr* 96: 638–643, 2007.
5. Hutson J, Southwell BR, Li R, Lie G, Ismail K, Harisis G, Chen N. The regulation of testicular descent and the effects of cryptorchidism. *Endocrine Rev* 34: 725–752, 2013.
6. Hadziselimovic F, Herzog B. Importance of early postnatal germ cell maturation for fertility of cryptorchid males. *Horm Res* 55: 6–10, 2001.
7. Barthold J, Manson J, Regan V, Si X, Hassink S, Coughlin M, Lee P. Reproductive hormone levels in infants with cryptorchidism during postnatal activation of the pituitary-testicular axis. *J Urol* 172: 1736–1741, 2004.
8. Spencer Barthold J, Reilly A, Figueroa T, BaniHani A, González R, Noh P, Manson J. Altered Infant Feeding Patterns in Boys with Acquired Nonsyndromic Cryptorchidism. *Birth Defects Research Part A: Clinical and Molecular Teratology* 94(11): 900–907, 2012.
9. Barthold J. Undescended testis: current theories of etiology. *Curr Opin Urol* 18(4): 395–400, 2008.
10. Virtanen H, Toppari J. Epidemiology and pathogenesis of cryptorchidism. *Human Reproduction Update* 14: 49–58, 2008.
11. Hadziselimovic F, Herzog B. The importance of both an early orchidopexy and germ cell maturation for fertility. *Lancet* 358: 1156–1157, 2001.
12. Lala R, Matarazzo P, Chiabotto P, Gennari F, Cortese M, Canavese F, de Sanctis C. Early hormonal and surgical treatment of cryptorchidism. *J Urol* 157(5): 1898–1901, 1997.
13. Kollin C, Karpe B, Hesser U, Granholm, Ritzén E. Surgical treatment of unilaterally undescended testes: testicular growth after randomization to orchiopexy at age 9 months or 3 years. *J Urol* 178: 1589–1593, 2007.
14. Cortes D, Thorup J, Visfeldt J. Cryptorchidism: Aspects of Fertility and Neoplasms: A Study Including Data of 1,335 Consecutive Boys Who Underwent Testicular Biopsy Simultaneously with Surgery for Cryptorchidism. *Horm Res* 55: 21–27, 2001.
15. Stec A, Thomas J, DeMarco R, Pope Jt, 3rd BJ, MC. A. Incidence of testicular ascent in boys with retractile testes. *J Urol* 178(4 Pt 2): 1722–1724, 2007. Epub Aug 17, 2007.
16. Villumsen A, Zachau-Christiansen B. Spontaneous alterations in position of the testes. *Arch Dis Child* 41(216): 198–200, 1966.
17. Kaplan GW. The undescended testis: changes over the last several decades. *BJU Int* 92 (1): 12–14, 2003
18. van Brakel J, Kranse R, de Muinick Keizer-Schrama SM et al. Fertility potential in a cohort of 65 men with previously acquired undescended testes. *J Pediatr Surg* 49(4): 599–605, 2014

19. Mayer J, Rune GM, Holas A, et al. Ascent of the testis in children. *Eur J Pediatr* 154(11): 893-895, 1995
20. Han SW, Lee T, Kim JH, Choi SK, Cho NH, Han JY. Pathological difference between retractile and cryptorchid testes. *J Urol* 162(3 Pt 1):878-80, 1999.
21. Rusnack SL, Wu HY, Huff DS et al. The ascending testis and the testis undescended since birth share the same histopathology. *J Urol* 168(6): 2590-2591, 2002
22. Yoshida T, Ohno K, Morotomi Y et al. Clinical and pathological features of ascending testis. *Osaka City Med J.* 55(2): 81-7, 2009
23. Goede J, Hack WW, van der Voort-Doedens LM et al. Testicular microlithiasis in boys and young men with congenital or acquired undescended (ascending) testis. *J Urol* 183(4): 1539-43, 2010.
24. Hutson JM. Journal of Pediatric Surgery-Sponsored Fred McLoed Lecture. Undescended testis: the underlying mechanism and the effects of germ cells that cause infertility and cancer. *J Pediatr Surg* 48(5): 903-8, 2013.
25. Atwell JD. Ascent of the testis: fact or fiction. *Br J Urol* 57 (4): 474-4, 1985
26. Agarwal PK, Diaz M, Elder JS. Retractable testis--is it really a normal variant. *J Urol* 175(4): 1496-9, 2006
27. Kaplan G. Iatrogenic cryptorchidism resulting from hernia repair. *Surg Gynecol Obstet* 142(5): 671-672, 1976.
28. Yamaguchi T, Kitada S, Osada Y. Chromosomal anomalies in cryptorchidism and hypospadias. *Urol Int* 47: 60-63, 1991.
29. Köhler B, Schuhmacher V, Schulte-Overberg U, Biewald W, Lennert T, l'Allemand D, Royer-Pokora B, Grüters A. Bilateral Wilms tumor in a boy with severe hypospadias and cryptorchidism due to a heterozygous mutation in the WT1 gene. *Pediatr Res* 45: 187-190, 1999.
30. Foresta C, Ferlin A. Role of INSL3 and LGR8 in cryptorchidism and testicular functions. *Reprod Biomed Online* 9(3): 294-298, 2004.
31. Damgaard I, Jensen T, Group NCS, Petersen J, Skakkebaek N, Toppari J, Main KM. Risk factors for congenital cryptorchidism in a prospective birth cohort study. *PLoS One* 3(8): e3051, 2008.
32. Akre O, Lipworth L, Cnattingius S, Sparén P, Ekblom A. Risk factor patterns for cryptorchidism and hypospadias. *Epidemiology* 10(4): 364-369, 1999.
33. McGlynn K, Graubard B, Nam J, Stanczyk F, Longnecker M, Klebanoff M. Maternal hormone levels and risk of cryptorchidism among populations at high and low risk of testicular germ cell tumors. *Cancer Epidemiol Biomarkers Prev* 14(7): 1732-1737, 2005.
34. Kubini K, Zachmann M, Albers N, Hiort O, Bettendorf M, Wölfle J, Bidlingmaier F, Kingmüller D. Basal inhibin B and the testosterone response to human chorionic gonadotropin correlate in prepubertal boys. *J Clin Endocrinol Metab* 85(1): 134-138, 2000.
35. Merguerian P, Mevorach R, Shortliffe L, Cendron M. Laparoscopy for the evaluation and management of the nonpalpable testicle. *Urology* 51(5A Suppl): 3-6, 1998.
36. Elder J. Two-stage Fowler-Stephens orchiopexy in the management of intra-abdominal testes. *J Urol* 148(4): 1239-1241, 1992.
37. Moore R, Peters C, Bauer S, Mandell J, Retik A. Laparoscopic evaluation of the nonpalpable tests: a prospective assessment of accuracy. *J Urol* 151(3): 728-731, 1994.
38. Pyörälä S, Huttunen N, Uhari M. A review and meta-analysis of hormonal treatment of cryptorchidism. *J Clin Endocrinol Metab* 80: 2795-2799, 1995.
39. Christiansen P, Müller J, Buhl S, Hansen OR, Hobolth N, Jacobsen BB, Jørgensen PH, Kastrup KW, Nielsen K, Nielsen LB. Treatment of cryptorchidism with human chorionic gonadotropin or gonadotropin releasing hormone. A double-blind controlled study of 243 boys. *Horm Res* 30:187-192, 1988.
40. Henna M, Del Nero R, Zugaiar S, Atallah A, Schettini S, Castro A, Soares BG. Hormonal cryptorchidism therapy: systematic review with metaanalysis of randomized clinical trials. *Pediatr Surg Int* 20: 357-359, 2004.
41. Hadziselimovic F, Hocht B, Herzog B, Buser M. Infertility in Cryptorchidism is linked to the stage of germ cell development at orchidopexy. *Horm Res* 68: 46-52, 2007.
42. Hutson JM, Li R, Southwell BR, Petersen BL, Thorup J, Cortes D. Germ cell development in the postnatal testes: the key to prevent malignancy in cryptorchidism? *Front Endocrinol* 3:1-11, 2013.
43. Hadziselimovic F. Successful treatment of unilateral cryptorchid boys risking infertility with LH-RH analogue. *Int Braz J Urol.* 34(3): 319-326, 2008.
44. Pirgon O, Atabek M, Oran B, Suleymanoglu SCM. Treatment with human chorionic gonadotropin induces left ventricular mass in cryptorchid boys. *J Pediatr Endocrinol Metab* 22(5): 449-454, 2009.
45. Penson D, Krishnaswami S, Jules A, McPheeters ML. Effectiveness of hormonal and surgical therapies for cryptorchidism: a systematic review. *Pediatrics* 131: e1897-e1907, 2013,
46. Cortes D, Thorup J, Visfeldt J. Hormonal treatment may harm the germ cells in 1 to 3-year-old boys with cryptorchidism. *J Urol* 163: 1290-1292, 2000.
47. Ong C, Hasthorpe S, Hutson J. Germ cell development in the descended and cryptorchid testis and the effects of hormonal manipulation. *Pediatr Surg Int* 21: 240-254, 2005.

48. Ludwikowski B, González R. The controversy regarding the need for hormonal treatment in boys with unilateral cryptorchidism goes on: a review of the literature. *Eur J Pediatr* 172(1): 5–8, 2013. Epub Mar 7, 2013.
49. Docimo S. The results of surgical therapy for cryptorchidism: A literature review and analysis. *J Urol* 154: 1148–1152, 1995.
50. Thorup J, Jensen C, Langballe O, Petersen B, Cortes D. The challenge of early surgery for cryptorchidism. *Scand J Urol Nephrol* 45(3): 184–189, 2011. Epub Jan 18, 2011.
51. Sfoungaris D, Mouravas V, Petropoulos A, Filippopoulos A. Prentiss orchiopexy applied in younger age group. *J Pediatr Urol*, 2011. Epub Nov 1, 2011
52. Shadpour P, Rezaimehr B. Is laparoscopic re-evaluation justified in cryptorchidism with previous negative open exploration? *J Endourol* 26(3): 254–257, 2012. Epub Dec 14, 2011.
53. Abbas T, Hayati A, Ismail A, Ali M. Laparoscopic management of intra-abdominal testis: 5-year singlecentre experience-a retrospective descriptive study. *Minim Invasive Surg*: 878509, 2012. Epub Feb 14, 2012.
54. Baker L, Docimo S, Surer I, Peters C, Cisek L, Diamond DA, Caldamone A, Koyle M, Strand W, Moore M, Mevorach RJ, Brady J, Jordan G, Erhard M, Franco I. A multi-institutional analysis of laparoscopic orchidopexy. *Br J Urol* 87: 484–489, 2001.
55. Gheiler E, Barthold J, González R. Benefits of laparoscopy and the Jones technique for the non-palpable testis. *J Urol* 158: 1948–1951, 1997.
56. Esposito C, Garipoli V. The value of 2-step laparoscopic Fowler-Stephens orchidopexy for intra-abdominal testes. *J Urol* 158: 1952–1954, 1997.
57. Lindgren B, Franco I, Blick S, Levitt S, Brock W, Palmer L, Friedman SC, Reda EF. Laparoscopic Fowler-Stephens orchidopexy for the high abdominal testis. *J Urol* 162: 990–994, 1999.
58. Harper L, Gatibelza M, Michel J, Bouty A, Sauvat F. The return of the solitary testis. *J Pediatr Urol* 7(5): 534–537, 2011. Epub Sep 24, 2010.
59. Blaut S, Steinbach F, Tittel B, Dürig E. Torsion of the spermatic cord after prophylactic orchidopexy. *Aktuelle Urol* 39(2): 147–149, 2008.
60. Strittmatter T. Testicular Autotransplantation – The Mönchengladbach Experience. *Horm Res* 55: 52, 2001.
61. Tackett L, Wacksman J, Billmire D, Sheldon C, Minevich E. The high intraabdominal testis: technique and long term success of laparoscopic testicular autotransplantation. *J Endourol* 16(6): 359–361, 2002.
62. Kelly B, Higuera S, Cisek L, Friedman J, Heller L. Combined laparoscopic and microsurgical technique for testicular autotransplantation: Is this still an evolving technique. *J Reconstr Microsurg* 26(8): 555–558, 2010. Epub Jul 16, 2010.
63. Yardley I, Bostock E, Jones M, Turnock R, Corbett H, Losty P. Congenital abdominal wall defects and testicular maldescent-a 10-year single-center experience. *J Pediatr Surg* 47(6): 1118–1122, 2012.
64. Wood H, Elder J. Cryptorchidism and testicular cancer: separating fact from fiction. *J Urol* 181(2): 452–461, 2009. Epub Dec 13, 2008.
65. Lip S, Murchison L, Cullis P, Govan L, Carachi R. A meta-analysis of the risk of boys with isolated cryptorchidism developing testicular cancer in later life. *Ach Dis Child* 98(1): 20–26, 2013.
66. Lee P, Coughlin M. Fertility after bilateral cryptorchidism. Evaluation by paternity, hormone, and semen data. *Horm Res* 55(1): 28–32, 2001.

Erstveröffentlichung: 01/1999

Überarbeitung von: 08/2016

Nächste Überprüfung geplant: 12/2019

Die AWMF erfasst und publiziert die Leitlinien der Fachgesellschaften mit größtmöglicher Sorgfalt - dennoch kann die AWMF für die Richtigkeit des Inhalts keine Verantwortung übernehmen. **Insbesondere bei Dosierungsangaben sind stets die Angaben der Hersteller zu beachten!**

Autorisiert für elektronische Publikation: AWMF online

26.9.2019: Gültigkeit der Leitlinie nach inhaltlicher Überprüfung durch das Leitliniensekretariat verlängert bis 31.7.2021