

## Konsensuspapier

### **S1 Leitlinie Interdisziplinäre Diagnostik interstitieller Lungenerkrankungen im Erwachsenenalter**

#### **AWMF Register Nr. 020 - 028**

Kreuter M<sup>1,16</sup>, Behr J<sup>2,16</sup>, Bonella F<sup>3</sup>, Costabel U<sup>3</sup>, Gerber A<sup>4</sup>, Hamer OW<sup>5</sup>, Heussel CP<sup>6,16</sup>, Jonigk D<sup>7,16</sup>, Krause A<sup>8</sup>, Koschel D<sup>9</sup>, Leuschner G<sup>2,16</sup>, Markart P<sup>10,16</sup>, Nowak D<sup>11</sup>, Pfeifer M<sup>12</sup>, Prasse A<sup>13,16</sup>, Wälscher J<sup>3</sup>, Winter H<sup>14,16</sup>, Kabitz HJ<sup>15</sup>

*1 Zentrum für interstitielle und seltene Lungenerkrankungen, Thoraxklinik, Universitätsklinikum Heidelberg und Klinik für Pneumologie, Klinikum Ludwigsburg*

*2 Medizinische Klinik und Poliklinik V, LMU Klinikum der Universität München*

*3 Zentrum für interstitielle und seltene Lungenerkrankungen, Ruhrlandklinik, Universitätsmedizin Essen*

*4 Rheumazentrum Halensee, Berlin und Institut für Arbeits- Sozial- und Umweltmedizin, Goetheuniversität Frankfurt am Main*

*5 Institut für Röntgendiagnostik, Universitätsklinikum Regensburg und Abteilung für Radiologie, Klinik Donaustauf, Donaustauf*

*6 Diagnostische und interventionelle Radiologie, Thoraxklinik Heidelberg, Universitätsklinikum Heidelberg*

*7 Institut für Pathologie, Medizinische Hochschule Hannover und Institut für Pathologie, RWTH Universitätsklinikum Aachen*

*8 Abteilung für Rheumatologie, klinische Immunologie und Osteologie, Immanuel Krankenhaus Berlin*

*9 Abteilung für Innere Medizin und Pneumologie, Fachkrankenhaus Coswig, Lungenzentrum, Coswig und Bereich Pneumologie der Medizinischen Klinik, Carl Gustav Carus Universitätsklinik, Dresden*

*10 Medizinische Klinik V, Campus Fulda, Universitätsmedizin Marburg und Medizinische Klinik und Poliklinik, Universitätsklinikum Gießen*

*11 Institut und Poliklinik für Arbeits-, Sozial- und Umweltmedizin, LMU Klinikum, Ziemssenstr. 1, 80336 München*

*12 Klinik für Pneumologie und konservative Intensivmedizin, Krankenhaus Barmherzige Brüder Regensburg*

*13 Klinik für Pneumologie und Infektionsmedizin, Medizinische Hochschule Hannover und Abteilung für Fibroseforschung, Fraunhofer ITEM*

*14 Abteilung für Thoraxchirurgie, Thoraxklinik, Universität Heidelberg, Roentgenstraße 1, 69126 Heidelberg*

*15. II. Medizinische Klinik, Pneumologie und Internistische Intensivmedizin, Klinikum Konstanz, GLKN, Mainaustraße 35, 78464 Konstanz*

## **1. Leitlinienreport**

### **1.1. Geltungsbereich und Zweck**

Interstitielle Lungenerkrankungen (ILD) sind eine heterogene Gruppe komplexer, oft chronischer Lungenerkrankungen, deren Diagnostik interdisziplinär erfolgt. Allerdings ist die Diagnostik bislang nicht standardisiert. Ziel dieses Konsensuspapiers ist es daher, eine Leitschiene für die Diagnostik der ILDs unter Beteiligung aller Fachdisziplinen zu geben und richtet sich v.a. an Pneumolog:innen aber auch an andere Berufsgruppen, die mit der Diagnostik und Therapie von interstitiellen Lungenerkrankungen betraut sind.

### **1.2. Zusammensetzung der Leitliniengruppe**

Konsensuspapierkoordination:

Prof. Dr. Michael Kreuter

Zentrum für interstitielle und seltene Lungenerkrankungen, Thoraxklinik, Universitätsklinikum Heidelberg und Klinik für Pneumologie, Klinikum Ludwigsburg

Das Konsensuspapier wurde durch die Mitarbeit der folgenden Fachgesellschaften erarbeitet und konsentiert: Deutsche Gesellschaft für Pneumologie und Beatmungsmedizin (DGP) unter Mitbeteiligung der YoungDGP, Deutsche Gesellschaft für Innere Medizin (DGIM), Deutsche Röntgengesellschaft (DRG), Deutsche Gesellschaft für Rheumatologie (DGRh), Deutsche Gesellschaft für Pathologie (DGP), Deutsche Gesellschaft für Thoraxchirurgie (DGT), Deutsche Gesellschaft für Arbeitsmedizin und Umweltmedizin (DGAUM) und mit den folgenden Patient:innen-Selbsthilfegruppen abgestimmt LAM Selbsthilfe, Sarkoidose Netzwerk e.V.; ; Deutsche Sarkoidose-Vereinigung e.V., Lungenfibrose e.V. und der Rheumaliga

### **1.3. Methodologische Exaktheit**

Die Leitlinie wurde von der Leitliniengruppe nach intensiver Literaturrecherche (pubmed, Medline) auf dem Wege der Konsensbildung innerhalb der Gruppe erstellt. Bei allen Aussagen kann von einer einstimmigen Verabschiedung innerhalb der Leitliniengruppe ausgegangen werden.

### **1.4. Externe Begutachtung und Verabschiedung**

Die Leitlinie wurde durch die Vorstände der beteiligten Fachgesellschaften Gesellschaft verabschiedet und wird sowohl auf der Leila Pro App als auch in der Fachzeitschrift Pneumologie in deutscher Fassung veröffentlicht.

### **1.5. Redaktionelle Unabhängigkeit**

Die Leitlinie wurde durch ehrenamtliche Arbeit der Beteiligten erstellt und nicht extern finanziert.

### **1.6 Umgang mit Interessenkonflikten**

Interessenskonflikte wurden über das AWMF-Portal „Interessenerklärung online“ erhoben. Keiner der Autoren gab einen Interessenkonflikt finanzieller Art in Zusammenhang mit der erstellten Leitlinie an. Als geringer Konflikt wären Berater- bzw. Gutachtertätigkeiten, bezahlte Vorträge und Schulungen sowie Autorenschaften, als moderate Konflikte die Mitarbeit in Wissenschaftlichen Beiräten sowie Forschungsvorhaben und klinische Studien mit einem Bezug zu Leitlinienthemen bewertet worden.

Alle Autoren erklärten zu Beginn der Arbeit an dieser Leitlinie wie auch zum Zeitpunkt der Fertigstellung der Leitlinie diese lediglich anhand objektiver wissenschaftlicher Tatsachen sowie klinischer Erfahrung erstellt zu haben. Dies wurde durch gegenseitige Kontrolle innerhalb der Leitliniengruppe verifiziert.

### **1.7. Gültigkeitsdauer und Aktualisierungsverfahren**

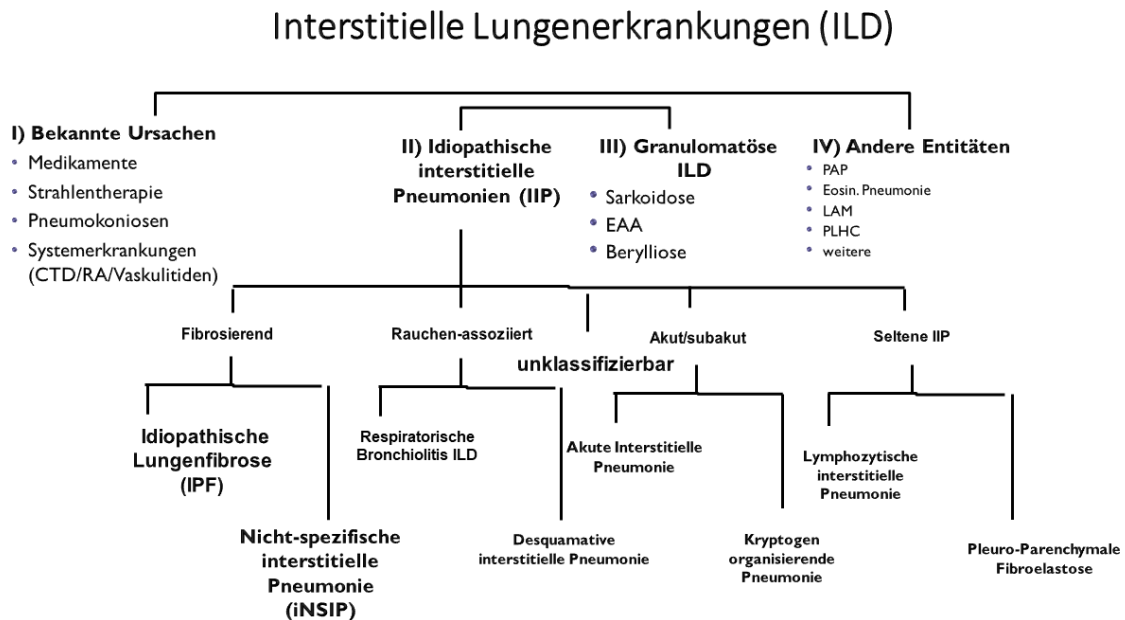
Die Leitlinie ist bis zum 01.01.2028 gültig und wird dann durch eine aktualisierte Version ersetzt.

### **1.8. Danksagung:**

Wir danken Herrn Dr. Oqueka, Universitätsklinikum Hamburg und Frau Prof. Dr. Riemekasten, Universitätsklinikum Schleswig-Holstein, Campus Lübeck für Anregungen den ILD-Fragebogen betreffend und Fr. Dr. Beate Rehbock, Berlin für die Unterstützung bei der Erstellung der HRCT Kriterien bei Pneumokoniosen.

## Einführung

Interstitielle Lungenerkrankungen (ILD) sind eine heterogene Gruppe verschiedener Erkrankungen, die das Interstitium und / oder die Alveolen und / oder die Bronchioli betreffen können und sich durch spezifische klinische, radiologische und histopathologische Kriterien voneinander unterscheiden. Unterteilt werden die ILDs in 4 Gruppen.



Adaptiert nach ERS/ATS, Am J Respir Crit Care Med Vol 188, Iss. 6, pp 733–748, Sep 15, 2013;

Abb. 1 Einteilung ILD

Die 1. Gruppe umfasst solche mit bekannten Ursachen, z.B. Medikamenten assoziierte ILDs, Mitbeteiligungen bei Erkrankungen aus dem rheumatischen Formenkreis sowie Pneumokoniosen. Die 2. Gruppe umfasst die Gruppe der idiopathischen interstitiellen Pneumonien. Dazu zählen fibrosierende ILDs, wie die idiopathische Lungenfibrose (IPF), die die häufigste der idiopathischen Formen darstellt und die idiopathische nicht-spezifische Pneumonie (iNSIP). Auch Rauchen-assoziierte (respiratorische Bronchiolitis ILD und desquamative interstitielle Pneumonie), akut/subakute (z.B. die kryptogen organisierende Pneumonie; COP) und seltenerer Formen (wie z.B. die Pleuraparenchymale Fibroelastose; PPFE) gehören dazu. Granulomatöse interstitielle Lungenerkrankungen definieren die 3. Gruppe. Hierzu zählen die Sarkoidose, die exogen allergische Alveolitis (EAA) und die Berylliose. Die 4. Gruppe subsumiert weitere, teils sehr seltene Formen wie die eosinophile Pneumonie, die Lymphangioleiomyomatose (LAM), die pulmonale Langerhanszell-Histiozytose und andere.

Die Diagnostik der ILD ist komplex und umfasst klinische, radiologische und histopathologische Aspekte, die abschließend multidisziplinär diskutiert werden müssen.

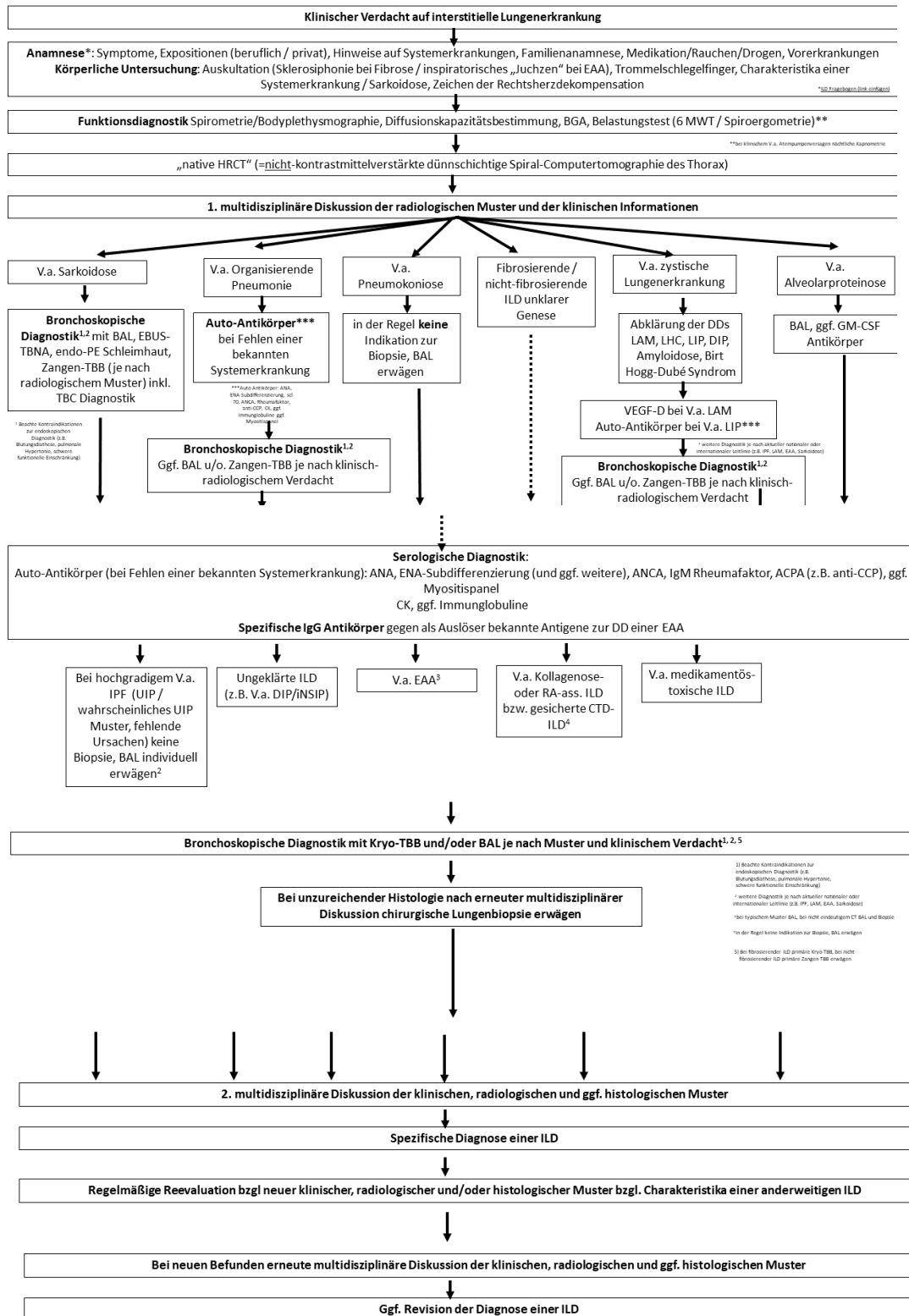


Abb. 2 Flussdiagramm zur ILD-Diagnostik

Ziel dieses interdisziplinären Konsensuspapiers, an dem auch Vertretungen der Patient:innen mitgewirkt haben, ist es, eine strukturierte Übersicht über die Diagnostik und das Monitoring der ILDs (Abb. 3 ILD Monitoring) im Erwachsenenalter zu geben und im ärztlichen Alltag Hilfestellung in der Behandlung von ILD Patient:innen zu leisten.

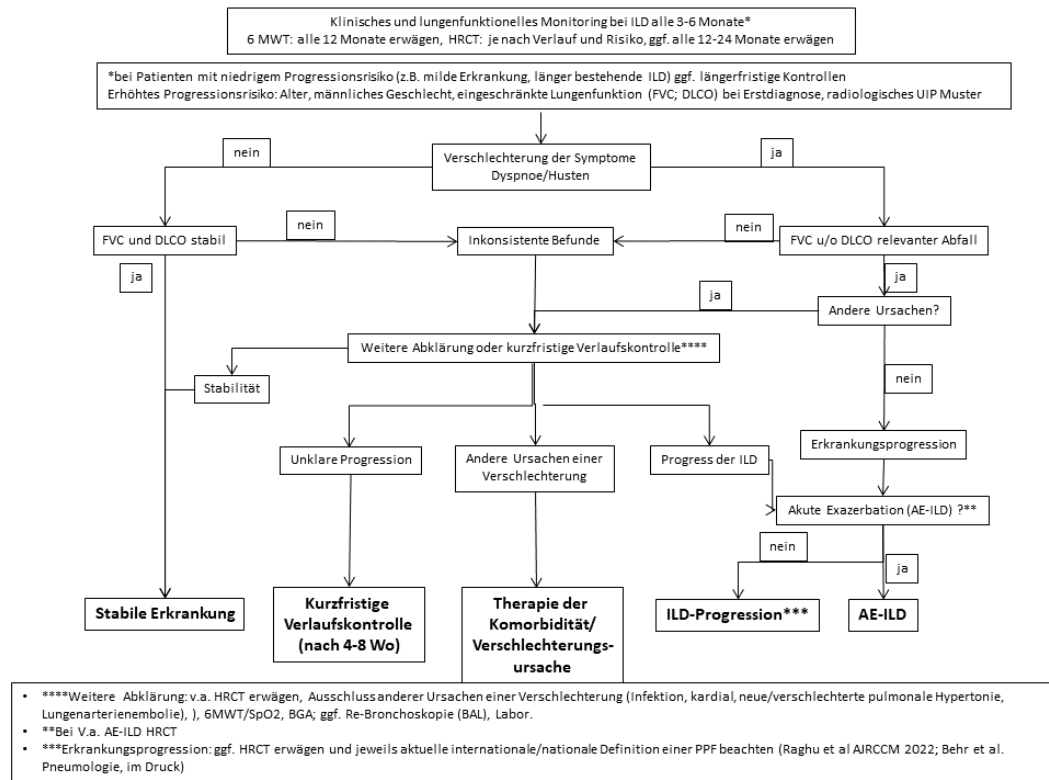


Abb. 3 ILD Monitoring

Die Algorithmen zur ILD-Diagnostik und dem ILD-Monitoring können auch interaktiv in der LEILA Pro App durchgeführt werden:



## **Anamnese und körperliche Untersuchung**

Eine ausführliche und umfassende Anamnese stellt einen der wichtigsten Aspekte in der Diagnostik interstitieller Lungenerkrankungen dar. Sie umfasst nicht nur akute Beschwerden, sondern auch medizinische Vorgeschichte mit umfangreichen verschiedenen Aspekte wie Expositionen (beruflich wie privat), Medikamentenanamnese, Vorerkrankungen, Familienanamnese sowie klinischen Hinweisen auf eine Systemerkrankung. Um die Anamnese zu standardisieren und alle wesentlichen Aspekte zu berücksichtigen, steht ein standardisierter Fragebogen auf Deutsch zur Verfügung (Anhang Fragebogen ILD).

Die klinische Untersuchung umfasst sowohl eine ausführliche pulmonale als auch extrathorakale Untersuchung. Ein inspiratorisches Knisterrasseln (Sklerosiphonie), vor allem in den basalen Lungenabschnitten, stellt in der Lungenauskultation einen Hinweis auf eine Lungenfibrose dar, während ein inspiratorisches „Juchzen“ auf eine begleitende Bronchiolitis wie z.B. bei exogen allergischer Alveolitis hinweisen kann. In der extrathorakalen Untersuchung müssen sorgfältig Hinweise auf Systemerkrankungen (z.B. Raynaud Phänomen, Exanthem, Erythema nodosum, „Mechanikerhände“, Arthritis, usw.) gesucht, Lymphknotenstationen palpirt (z.B. bei V.a. Sarkoidose) und auf Charakteristika seltener ILDs geachtet werden (z.B. frühes Grauwerden der Haare als Hinweis auf eine Telomeropathie, Albinismus als Hinweis auf ein Hermansky-Pudlack-Syndrom u.a.).

## ***Rheumatologische Aspekte der ILD-Diagnostik***

Interstitielle Lungenerkrankungen treten im Rahmen der meisten entzündlich-rheumatischen Systemerkrankungen auf und tragen bei den betroffenen Patient:innen erheblich zu Morbidität und Mortalität bei [1]. Am häufigsten mit einer ILD assoziiert sind Kollagenosen (insbesondere die systemische Sklerose), die rheumatoide Arthritis und verschiedene Formen der idiopathischen inflammatorischen Myopathien (IIM), zu denen auch die Antisynthetase-Syndrome gerechnet werden [2]. Der Manifestationszeitpunkt einer ILD im Rahmen einer rheumatischen Erkrankung ist höchst variabel. Sie kann sowohl die erste und sogar für lange Zeit die einzige Manifestation der rheumatischen Grunderkrankung sein, aber auch klinisch unauffällig verlaufen, oder sich erst in einem späten Krankheitsstadium manifestieren [3]. Tabelle 1 gibt einen Überblick über die am häufigsten mit einer ILD assoziierten entzündlich-rheumatischen Erkrankungen sowie die jeweiligen üblichen pulmonalen Reaktionsmuster, typische klinische Symptome und immunserologische Befunde. Im Falle einer klinisch vermuteten der ILD zugrundeliegenden rheumatischen Grunderkrankung empfehlen wir eine Autoimmundiagnostik wie in Tabelle 2 dargestellt. Zur Abklärung einer ILD unklarer Ursache schlagen wir in Analogie zu den Empfehlungen der deutschen Leitlinie der Diagnostik der IPF [4] ein serologisches Screening vor, welches die folgenden Parameter umfasst: Blutkörperchengeschwindigkeit (BSG), C-reaktives Protein (CRP), Kreatinkinase (CK), antinukleäre Antikörper (ANA) (bei positiven ANA Bestimmung von Antikörpern gegen extrahierbare nukleäre Antigene; ENA), IgM-Rheumafaktoren, Antikörper gegen citrullinierte Peptide (ACPA, z.B. anti-CCP). Bei einem radiologisch wahrscheinlichen oder definitiven UIP Muster empfehlen wir zudem die Bestimmung von Myeloperoxidase (MPO)-spezifischen ANCA (Anti-Neutrophile cytoplasmatische Antikörper). Zudem sollte die Veranlassung eines sog. Myositis Panels (Tabelle 2) individuell erwogen werden.

In jedem Falle sollte bei V.a. eine rheumatische Grunderkrankung der ILD und zur Interpretation immunserologischer Befunde ein:e Rheumatolog:in hinzugezogen werden.

Rheumatische Erkrankung	ILD-Muster	Häufigste klinische Hinweise	Serologische Hinweise
Systemische Sklerose (dcSSc + lcSSc)	NSIP, UIP, OP, DAD, DAH	Puffy Fingers, Sklerodermiforme Hautveränderungen, Raynaud-Phänomen, Dysphagie, Calcinosis, Arthritiden	ANA, Anti-SCL-70, Anti-PM-SCL75, Anti-PM-SCL-100, Anti-RNA-Polymerase 3, Anti-Centromer-AK
Rheumatoide Arthritis	UIP, NSIP, OP, Bronchiolitis/Bronchiektasie, Rundherde (Rheumaknoten)	(symmetrische) Polyarthritis kleiner und mittelgroßer Gelenke, Rheumaknoten	RF, ACPA/CCP-AK
Idiopathische inflammatorische Myopathien	NSIP/OP-overlap, NSIP, OP, UIP, DAD	Proximal betonte Muskelschwäche, „Mechanikerhände“, Gottron´sche Papeln, Raynaud-Phänomen, Dysphagie, Arthritiden	erhöhte CK, Anti-Synthetase-AK (Jo-1, PL-7, PL-12, EJ, OJ, KS, ZO), Anti-Mi-2, Anti-Ku, Anti-MDA5, Anti-Ro-52, Anti-PM-SCL,
ANCA-assozierte Vaskulitis	DAH, UIP, Rundherde / Raumforderungen (ggf. einschmelzend)	Entzündungen der oberen/ unteren Atemwege, Glomerulonephritis, Mononeuritis	ANCA (PR3-ANCA, MPO-ANCA)
SLE	Pneumonitis/DAD, UIP, NSIP, OP	Schmetterlingserythem, discoide Hautveränderungen, Photosensitivität, Alopezie, Arthralgien/Arthritiden, Myalgien, orale Ulcera, Serositis, Glomerulonephritis	ANA, ds-DNA-AK, Anti-SM-AK, Nukleosomen-AK, Komplementverbrauch (C3 + C4)
Sjögren-Syndrom	NSIP, UIP, LIP, OP, Bronchiolitis	Orale und oculäre Sicca-Symptomatik, Schwellungen der Ohr- und Unterkieferspeicheldrüsen	ANA, Anti-SS-A/Ro, Anti-SS-B/La, RF, Hypergammaglobulinämie,



<b>MCTD</b>	UIP, NSIP, LIP	Polyarthritiden/Polyarthralgien, Raynaud-Phänomen, Puffy Fingers, Sklerodaktylie	ANA, Anti-U1-snRNP-AK
-------------	----------------	--	-----------------------

*Tabelle 1* Mögliche einer ILD zugrundeliegende rheumatische Systemerkrankungen, typische ILD-Muster, serologische- und klinische Hinweise zur Diagnose

Autoimmunerologie			
V.a. RA	V.a. Kollagenose	V.a. Vaskulitis	V.a. Myositis
IgM-Rheumafaktoren, ACPA	ANA, wenn positiv: ENA, bei homogenem Muster (AC-1) dsDNA-Ak*	MPO-/p-ANCA; PR3-/c-ANCA	Myositis-Blot ** (cave: oftmals keine ANA, zytoplasmatisches Muster)

*Tabelle 2* empfohlene serologische Autoimmundiagnostik im Fall einer vermuteten zugrundeliegenden rheumatischen Erkrankung (\*empfohlenes ENA-Profil: Antikörper gegen U1-snRNP, Sm, SS-A/Ro, SS-B/La, Scl-70, CENP-B, Jo-1, \*\* empfohlenes Myositis-Profil: Antikörper gegen Ro-52, Jo-1, OJ, EJ, PL-12, PL-7, SRP, PM-Scl-75, PM-Scl100, Ku, Mi-2, zudem anti-MDA-5

### Systemische Sklerose (SSc)

Patient:innen mit systemischer Sklerose zeigen in bis zu 50% der Fälle eine ILD, meist mit radiologischem NSIP-Muster [5], seltener werden auch UIP- und OP-Muster beschrieben [5-8]. In mehr als der Hälfte der Fälle verläuft die ILD chronisch progressiv [6]. Sie ist eine der führenden Todesursachen dieser Erkrankung [9]. Betroffen von einer ILD sind vorwiegend Patient:innen mit der diffusen kutanen Verlaufsform (dcSSc), die typischerweise mit einer Hautbeteiligung proximal der Ellenbogen oder Kniegelenke einhergeht und einen Risikofaktor für die Entwicklung einer ILD darstellt. Jedoch können auch Patient:innen mit der limitierten kutanen Verlaufsform (lcSSc) eine ILD entwickeln und sogar solche ohne jegliche Hautbeteiligung (sine Scleroderma) [1, 10]. Weitere Risikofaktoren für eine Lungenbeteiligung sind neben der diffusen kutanen Verlaufsform Anti-Topoisomerase-I-Antikörper (Anti-SCL-70) sowie männliches Geschlecht, afroamerikanische Ethnie und eine intestinale Beteiligung [11-13]. Verdächtige klinische Symptome, die an eine systemische Sklerose denken lassen sollten, sind: Schwellungen, Verdickungen oder Verhärtungen der Haut an Fingern, Händen, Rumpf oder Gesicht, ein neu aufgetretenes Raynaud-Phänomen oder neu aufgetretene Schluckstörungen einschließlich Reflux-Ösophagitis [14, 15]. Da eine pulmonale

Hypertonie bei SSc (auch unabhängig von einer ILD) in ca. 20 % beobachtet wird, sollte dieser Aspekt in der Diagnostik berücksichtigt werden.

### *Rheumatoide Arthritis (RA)*

Eine klinisch manifeste ILD findet sich bei ca. 5-10% der RA Patient:innen [16, 17]. Das häufigste radiologische Muster der RA-ILD ist mit ca. 60% die UIP [17]; jedoch werden auch NSIP und seltener die organisierende Pneumonie sowie Bronchiolitiden, Bronchopathie und Bronchiektasie beschrieben [1, 16-21]. Die wichtigsten Risikofaktoren für das Auftreten einer RA-ILD sind männliches Geschlecht, Nachweis von Rheumafaktoren, Nachweis von ACPA (z.B. anti-CCP-AK) [22], Vorliegen einer MUC5B-Mutation und ein aktueller oder ehemaliger Raucher:innen-Status [19, 23, 24]. Zu den klassischen klinischen Symptomen, die bei ILD-Patient:innen immer an eine zugrundeliegende RA denken lassen sollten, gehören Morgensteifigkeit der Gelenke mit Besserung im Tagesverlauf und eine Polyarthritiden der Handgelenke und der proximalen kleinen Finger- und Zehengelenke.

### *Idiopathische inflammatorische Myopathien (IIM)*

Die in Studien berichtete Häufigkeit einer klinisch apparenten ILD im Rahmen einer IIM liegt, je nach Subtyp, zwischen 30% bis ca. 75% [25-27]. Es handelt sich bei den IIM um eine heterogene Gruppe seltener Autoimmunerkrankungen, für die eine entzündliche Beteiligung der Skelettmuskulatur namensgebend ist. Neben der hohen Prävalenz einer ILD ist das charakteristische Auftreten Myositis-assoziiierter Antikörper (MAA) bzw. Myositis-spezifischer Antikörper (MSA) eine Gemeinsamkeit der IIM. Handelsübliche Myositis-Blots erfassen inzwischen die wichtigsten MAA und MSA. Die häufigsten Formen der IIM sind die Dermatomyositis und die Overlap-Myositis. Zu letzterer werden auch die Antisynthetase-Syndrome mit besonders häufiger Lungenbeteiligung gezählt [28]. Der Nachweis von Autoantikörpern gegen *melanoma differentiation-associated Gene-5* (MDA-5-AK) ist mit einem seltenen, oftmals a- oder hypomyopathisch verlaufenden Krankheitsbild assoziiert, bei dem fast immer eine ILD auftritt, die oft rasch progredient verläuft [29]. Ein Mischbild aus NSIP und organisierender Pneumonie ist das führende radiologische Muster der IIM-assoziierten ILD, gefolgt von NSIP, organisierender Pneumonie, UIP und seltener DAD [1, 3]. Folgende klinische Symptome bei ILD-Patient:innen sollten immer an eine zugrundeliegende IIM denken lassen: Schwäche der (proximalen) Muskulatur, Schluckstörungen, Hauteffloreszenzen, wie ödematöse Erytheme der Augenlider, erythematöse Plaques auf den Strecksehnen der Hände (Gottron'sche Papeln) und rissige, trockene Haut an der radialen Seite der Zeigefinger und an den Fingerspitzen („Mechaniker Hände“).

### *ANCA-assoziierte Vaskulitis*

Die Gruppe der ANCA-assoziierten Vaskulitiden (AAV) betrifft prädominant kleine Gefäße und beinhaltet die mikroskopische Polyangiitis (MPA), die Granulomatose mit Polyangiitis (GPA) sowie die eosinophile Granulomatose mit Polyangiitis (EGPA). Bei den AAV handelt es sich um seltene Erkrankungen. Typische bzw. wegweisende Symptome sind ein pulmo-renales Syndrom, Glomerulonephritis, chronische destruktive Erkrankung des oberen Respirationstrakts, chronische Sinusitis, chronische Otitis, Subglottis-Stenose, pulmonale Rundherde, alveoläre Hämorrhagie bei pulmonaler Kapillaritis, Hautvaskulitis mit Zeichen einer Systemerkrankung, retroorbitales Granulom, Skleritis, Episkleritis, Mononeuritis multiplex und/oder periphere Neuropathie [30, 31].

Die ANCA-Diagnostik sollte nach den aktuellen internationalen Konsensus-Empfehlungen von 2017 in Form von Proteinase-3(PR3)- und Myeloperoxidase(MPO)-spezifischen Immunoassays als First-Line-Test erfolgen. Wie bei allen immunologischen Tests ist auch für die Spezifität des ANCA-Nachweises die klinische Prätestwahrscheinlichkeit, d.h. der begründete klinische Verdacht, entscheidend. Zu beachten ist andererseits, dass nicht bei allen Patient:innen mit AAV ANCA nachweisbar sind, insbesondere bei lokalisierten Formen können diese bei etwa der Hälfte fehlen [32].

Die bekanntesten pulmonalen Manifestationen dieser Vaskulitisgruppe sind granulomatöse Veränderungen (vor allem bei GPA und EGPA). Des Weiteren kann der häufig lebensbedrohliche diffuse alveoläre Schaden mit alveolärer Hämorrhagie bei Vaskulitis der Lungengefäße auftreten [33]. Jedoch wird speziell bei der mit Myeloperoxidase-ANCA (MPO-ANCA) assoziierten MPA in ca. 15% der Patient:innen auch eine (zunächst isolierte)ILD mit UIP-Muster beschrieben, bei Proteinase-3-ANCA (PR3-ANCA) assoziierten Vaskulitiden hingegen kaum [34-36]. Der „2020 international consensus on ANCA testing beyond systemic vasculitis“ empfiehlt daher neben der Erfassung der oben genannten klinischen Leitsymptome auch eine antigenspezifische ANCA-Diagnostik unter anderem bei „idiopathischer“ interstitieller Pneumonie[37].

#### *Systemischer Lupus erythematoses (SLE)*

Im Gegensatz zum häufig gesehenen Pleuraerguss, der bei ca. 30% der SLE-Patient:innen im Laufe ihrer Erkrankung nachweisbar wird [38, 39], treten ILDs im Rahmen des SLE nur selten auf und werden bei 1-15% beschrieben. Sie zeigen die radiologischen Muster einer UIP, NSIP oder organisierenden Pneumonie und sind im Vergleich zu anderen Organmanifestationen bezüglich Morbidität und Mortalität meist weniger relevant [39, 40]. Gefürchtet ist jedoch die seltene und lebensbedrohliche, in der Regel mit einer schweren respiratorischen Insuffizienz einhergehende Lupus-Pneumonitis im Sinne einer Immunkomplex-Vaskulitis der alveolären Kapillaren. Sie kann zu diffuser alveolärer Hämorrhagie (DAH) und diffusem alveolärem Schaden führen [41] und tritt bei 1-3% im Krankheitsverlauf auf [42]. Verdächtig auf einen einer ILD zugrundeliegenden SLE sind Arthralgien/Arthritiden, Myalgien, orale Aphthen, Schmetterlingserytheme, discoide Hautveränderungen, Photosensitivität, Alopezie oder Serositis. In der Labordiagnostik finden sich ANA, Antikörper gegen Doppelstrang-DNA (dsDNA), Nukleosomen oder das Sm-Antigen sowie ein Komplementverbrauch (C3, C4) [43].

#### *Sjögren-Syndrom*

Beim Sjögren-Syndrom werden klinisch manifeste ILDs in ca. 10-20% der Fälle beschrieben. Die auftretenden radiologischen Muster sind der Häufigkeit nach NSIP, UIP, LIP und organisierende Pneumonie [44]. Klinisch inapparente ILDs werden mit ca. 40-60% noch deutlich häufiger gefunden [45]. Auffällig viele Patient:innen mit Sjögren-Syndrom leiden auch an Husten, welcher neben der ILD auf eine Xerotrachea und/oder follikuläre Bronchiolitiden zurückgeführt wird [46]. Letztere sind, wie auch zystische Veränderungen der Lunge, charakteristische Manifestationen der lymphozytären interstitiellen Pneumonie (LIP). Die LIP tritt unter den ILDs beim Sjögren-Syndrom z.B. im Vergleich zur NSIP mit 15% seltener auf und hat [47, 48] eine Sonderstellung, da sie bei anderen CTDs außer der Mixed Connective Tissue Disease (MCTD) nicht vorkommt. Bei Nachweis einer LIP sollte daher immer an ein möglicherweise zugrundeliegendes Sjögren-Syndrom gedacht werden. Weitere für ein Sjögren-Syndrom verdächtige Symptome und Befunde sind: orale und oculäre Sicca-Symptomatik, Schwellungen der Ohr- und Unterkieferspeicheldrüsen, Nachweis von Anti-Ro/SS-A-, Anti-La/SS-B-Antikörpern.

### *Mixed Connective Tissue Disease (MCTD)*

Die Mischkollagenose ist eine Art Überlappungssyndrom, da sie klinisch Manifestationen von mindestens zwei rheumatischen Erkrankungen aufweist, wie der SSc, des SLE, der RA, der IIM oder des Sjögren-Syndroms. Der obligate Nachweis von anti-U1-snRNP-AK charakterisiert die MCTD als eigenständiges Krankheitsbild [49]. Weitere Autoantikörper können nachweisbar sein. Verschiedene epidemiologische Studien berichten von einer Häufigkeit einer MCTD-assoziierten ILD zwischen 18% [50], 52%[51] und 78% [52]. Die häufigsten beschriebenen radiologischen Muster sind hierbei UIP und NSIP [53], seltener auch LIP [1]. In einer der größten MCTD-Kohorten mit 280 Patient:innen wurden 2013 die häufigsten klinischen Symptome beschrieben, die bei einer Mischkollagenose neu auftreten: Polyarthritiden/Polyarthralgien (65%), Raynaud-Phänomen (53%), diffus geschwollene Finger (puffy fingers) (50%) und Sklerodaktylie (35%) [54].

### **Arbeitsmedizinische Aspekte**

Bei ILDs gilt es, mittels Erhebung der Arbeitsanamnese durch Arbeitseinflüsse verursachte Krankheitsbilder zu erkennen, um ggfs. weitere schädliche Arbeitseinflüsse zu eliminieren, um die gesetzlich vorgeschriebene Berufskrankheiten-Verdachtsanzeige zu erstatten und um ggfs. die Gefährdung weiterer potenziell exponierter Personen zu reduzieren. Bei den "idiopathischen" Lungenfibrosen in den von Blanc et al [55] zusammengestellten Arbeiten waren Asbestose- und Silikose-Kollektive ausgeschlossen worden, aber andere berufliche ILD Ursachen hatten in den zugrundeliegenden Publikationen diagnostisch nicht zu anderen Einordnungen geführt. Bei dem überraschend hohen Anteil beruflicher Risikofaktoren bei der IPF sind zwei Möglichkeiten denkbar: Entweder sind Pneumokoniosen teilweise nicht erkannt worden, oder / und die berufliche Exposition gegenüber Dampf / Gas / Staub / Rauch stellt einen Trigger für die Entstehung einer IPF dar, ohne dass eine Pneumokoniose im klassischen Sinne vorliegt. Dann stellt sich die Frage, in welchem Ausmaß dies durch chronische Exposition oder durch etwaige Expositionsspitzen verursacht worden sein kann.

Bei der exogen-allergischen Alveolitis liegt der Anteil Arbeits-attributabler Ursachen bei 19 % [55].

Ein wichtiges Anamnese-Hilfsmittel ist der Patient:innen Fragebogen zur Erfassung der Ursachen der ILD (Anhang). Wichtig erscheint es, die radiologischen Verfahren zur bildlichen Darstellung, Unterscheidung und Verlaufsbeurteilung möglichst weitgehend zu vereinheitlichen. Hier sei auf die ausführlicheren radiologischen Ausführungen in Müller-Lisse [56] und Nowak et al [57] verwiesen. Vergleichbar mit der International Labour Organisation (ILO)-Klassifikation bei der konventionellen Radiographie gibt es auch für die dünn-schichtige Volumen-CT in Niedrigdosis Technik eine seit 2004 international verwendete Klassifikation zur Kodierung der Befunde an Lunge und Pleura sowie an den übrigen abgebildeten anatomischen Strukturen des Thorax, die ICOERD („International Classification of Occupational and Environmental Respiratory Diseases“). Mit der ICOERD sollen die Forderungen der Erkrankten und der Unfallversicherungsträger erfüllt werden, im Entscheidungsfall auf reproduzierbare und vergleichbare Befunde zurückgreifen zu können [58, 59].

Sowohl die Begriffe der ILO-Klassifikation als auch die der ICOERD-Klassifikation beruhen auf den einschlägigen Begriffsbildungen der Fleischner-Society, so dass eine international durchgängige Terminologie für die Thorax-Bildgebung geschaffen worden ist[60], welche inzwischen auch in die deutsche Sprache übersetzt wurde [61]. Tabelle 3 gibt einen Überblick über die wesentlichsten radiologischen HRCT-Befunde bei Pneumokoniosen.

Anorganische Pneumokoniosen, die hierzulande relevant sind, finden sich tabellarisch mit Bezug zur jeweiligen BK-Nummer in Tab. 4. Auch wenn viele der Expositionen altbekannt und durch arbeitstechnische Vorkehrungen vermeidbar sind, nehmen beispielsweise Asbestosen weltweit zu [62]. Silikosen durch das Sandstrahlen von Jeans und das Schleifen und Schneiden künstlicher Quarz-basierter Küchenplatten sind in den letzten Jahren in neuen Szenarien wieder aufgetreten [63].

Unter den arbeitsbedingten organischen Pneumokoniosen ist vorrangig die exogen-allergische Alveolitis (EAA) zu nennen. Die Diagnosekriterien von Quirce et al. [64], deutschsprachig zitiert bei Koschel et al. [65], haben die älteren deutschen Diagnosekriterien [66] (wegen ihrer besseren Differenzierung) weitgehend abgelöst, sie sind in Tabelle 5 aufgeführt.

Arbeitsbedingte Auslöser einer Alveolarproteinose sind vorrangig Quarz, aber auch Indium-Zinnoxid und andere Arbeitsstoffe [67].

An neueren international publizierten ILDs seien hier nur die Popcorn-Lunge und die Beflockungslunge erwähnt. Bei der Popcorn-Lunge handelt es sich um eine Bronchiolitis obliterans, ausgelöst durch Aromastoffe wie Diacetyl (2,3-Butandion) und 2,3-Pentandion in der Herstellung von Popcorn, Aromastoffen und in der Kaffeeproduktion [68]. Die Beflockungslunge ist eine interstitielle Pneumonie mit nodulären peribronchovaskulären interstitiellen Infiltraten mit lymphozytärer und eosinophiler Bronchiolitis, ausgelöst durch geschnittene Kunstseidefasern [69]. Rückfragen bei den Unfallversicherungsträgern ergaben, dass aufgrund technisch anderer Herstellungsverfahren solche Krankheitsbilder hierzulande nicht zu erwarten seien.

Tabelle 3 HRCT Morphologie der anorganischen Pneumokoniosen

Silikose:

HRCT Zeichen	Verteilung
<b>Unkomplizierte und akzelerierte chronische Silikose</b>	
Noduli (kleiner 1,5 mm bis zu 10 mm Diameter, weichteildicht, je höher der Quarzstaubanteil umso dichter und schärfer begrenzt sind die Knötchen, partiell oder komplett verkalkt, koaleszierend)	zentrilobulär und perilymphatisch dorsale Ober- und Mittelfelder betont
Lymphadenopathie mit oder ohne Verkalkungen (am häufigsten nodulär und eierschalenförmig)	mediastinal und bihilär
<b>Komplizierte chronische Silikose (=progressive massive Fibrose)</b>	
Konsolidierungen > 1 cm Diameter (=silikotische Schwiele), partiell verkalkt	dorsal Ober- und Mittelfelder betont
Vikariierendes Emphysem	peripher der Schwielen

Lymphadenopathie mit oder ohne Verkalkungen (am häufigsten nodulär und eierschalenförmig)	mediastinal und bihilär
--	-------------------------

Quelle: Hamer/Rehbock (2023) HRCT der Lunge. Springer, Heidelberg

Asbestose:

HRCT Zeichen	Verteilung
<b>Pleura</b>	
Umschriebene Pleuraverdickungen (=Pleuraplaques), Verkalkung möglich	Pleura costalis: anterior und anterolateral in Ober- und Mittelfeldern; paravertebral und dosolateral in Mittel- und Unterfeldern. Diaphragmal: Zentrum tendineum, mediastinal: parakardial. Selten an den Lappenspalten.
Diffuse Pleuraverdickung, Verkalkungen möglich	Betonung Unter- und Mittelfelder dorso-basal mit oder ohne Einbeziehung der kostophrenischen Rezessus
Pleuraerguss	
pulmonale Begleitbefunde: Parenchymband und Rundatelektase	Kontakt zu verdicktem Pleuraabschnitt
<b>Lungenparenchym = Asbestose</b>	
„Frühfibrose“: subpleurale peribronchioläre Mikronoduli	dominant dorsobasal
Später: kurvilineare Verdichtungen	Parallel zur Pleura, bevorzugt dorso- und laterobasal
Irreguläre Retikulation Traktionsbronchiolektasen Honigwaben	Betont in den Unterfeldern, dorsobasal, subpleural

Quelle Hamer/Rehbock (2023) HRCT der Lunge. Springer, Heidelberg

Siderose:

HRCT Zeichen	Verteilung

Stand 06.01.2023

Unschärf berandete Milchglas-Noduli bis 3 mm	zentrilobulär, perihilär betont oder diffus
Bei Expositions-karenz reversibel	

Quelle: [Hamer/Rehbock \(2023\) HRCT der Lunge. Springer, Heidelberg](#)

Siderofibrose:

HRCT Zeichen	Verteilung
Retikulationen, Traktionsbronchiektasen, Honigwaben	Unterkappen
Milchglastrübung	DIP-analog: subpleural und basal
Hohe und langjährige Exposition Schweißbrauche und -gase unter eingeschränkter Belüftung	

Quelle: [Hamer/Rehbock \(2023\) HRCT der Lunge. Springer, Heidelberg](#)

Talkose:

HRCT Zeichen	Verteilung
Noduli	zentrilobulär, subpleural
Milchglas, Konsolidierungen/Raumforderungen mit erhöhter Dichte	
Verdickte interlobuläre Septen	
Lineare Verdichtungen	subpleural
Air trapping	
Talkum ist mit Asbest und Quarzstaub kontaminiert: daher zusätzlich quarzstaub- und asbestassoziierte Veränderungen möglich	

Quelle: [Hamer/Rehbock \(2023\) HRCT der Lunge. Springer, Heidelberg](#)

Berylliose:

HRCT Muster identisch zu Sarkoidose; differentialdiagnostische Klärung über Nachweis der Beryllium-Sensibilisierung (positiver Lymphozytenproliferatonstest) möglich

Aluminose:

HRCT Zeichen	Verteilung
<b>Frühe Phase</b>	
Milchglasnoduli (Größe 2-5 mm), scharf oder unscharf berandet	zentrilobulär, Oberlappen
<b>Späte Phase</b>	
Milchglasnoduli (Größe 2-5 mm), scharf oder unscharf berandet	zentrilobulär, diffus
Retikulationen, Traktionsbrochiektasen, Honigwaben	Oberlappen
Bullöses Emphysem	subpleural
Erhöhte Dichte mediastinaler Lymphknoten	
Kann Ähnlichkeit zu Silikose, Sarkoidose, NSIP oder UIP aufweisen. Biomarker: hohe Al-Konzentrationen in Plasma und Urin	

Quelle: [Hamer/Rehbock \(2023\) HRCT der Lunge. Springer, Heidelberg](#)

Hartmetall-Pneumokoniose:

HRCT Zeichen	Verteilung
<b>Frühe Phase</b>	
Noduli	zentrilobulär, selten perilymphatisch
Milchglas, selten Konsolidierungen	diffuses oder fleckig
<b>Späte Phase</b>	
Retikulationen	Unterlappen
Traktionsbronchiektasen	
Honigwaben	
Lymphadenopathie	
Kann Ähnlichkeit zu Sarkoidose, EAA, NSIP oder UIP aufweisen	



Quelle: Hamer/Rehbock (2023) HRCT der Lunge. Springer, Heidelberg

Tabelle 4. Anorganische Pneumokoniosen (nach [57])

Erkrankung (BK-Nummer)	Exposition	Klinik, allg. Diagnostik	Lungenfunktionsmuster	Therapie	Prognose, Komplikationen
<b>Silikose, Bergarbeiterpneumokoniose (BK 4101), ggfs. Silikotuberkulose (BK 4102)</b>	Freie kristalline Kieselsäure (Quarz = SiO <sub>2</sub> ) in Kohlebergbau, Steinbruch-, Keramik-, Glasindustrie, Stahl- und Eisenindustrie, Gießereien, Stollenarbeiter, Mineure	Oftmals gering trotz ausgedehnter Röntgenbefunde, Bronchitis, Belastungsluftnot. Zeichen der Bronchitis und des Emphysems. Selten: akute Silikose	Initial normal, später Restriktion und Obstruktion	Antiobstruktiv, Therapie der Komplikationen	Komplikationen durch Tuberkulose, Rechtsherzbelastung, Caplan-Syndrom, Karzinome. Einschmelzung von Schwielen → Phthisis atra
<b>Asbestose (BK 4103)</b>	Serpentinasbest (Chrysotil) und Amphibolasbest (Krokydolith, Amosit und Anthophyllit): Fasern = Länge: Dicke ≥3:1. Mahlen, Vertrieb, Isolierung, Herstellung/Verwendung von Asbesttextilien, -zement, -papier, Werftindustrie etc.	Belastungsluftnot, Husten, Knisterrasseln, Uhrglasnägel	Restriktion, Minderung der Lungenehnbarekeit	Therapie der Komplikationen	Oft nur langsame Progredienz. Typische Komplikationen: benigne Asbestpleuritis, oftmals mit Einrollatelektase. Lungenkarzinom und Pleuramesotheliom nach Latenzzeiten von im Mittel 25 und 35 Jahren

<b>Siderose (keine BK, aber §3-Präventionsmaßnahmen für BK 4115)</b>	Eisen beim Elektroschweißen	Allenfalls Bronchitis	Normalbefund	Keine	Prognose sehr gut (reversibel nach Expositionskarenz), selten: Siderofibrose
<b>Siderofibrose (BK 4115)</b>	Eisen beim Elektroschweißen	Belastungsluftnot, Husten	Restriktion	Therapie der Komplikationen	Heterogen bis hin zur Transplantation
<b>Talkose</b>	Talkstaub	Belastungsluftnot	Restriktion, Obstruktion	Ggf. antiobstruktiv	Eher günstig, Komplikationen ggf. durch Kontamination des Talks mit Asbest
<b>Berylliose (BK 1110)</b>	Herstellung von Glühkörpern, Reaktortechnik, Raumfahrt, Mahlen von Be	Wie Sarkoidose. Vorgegangen mitunter toxische Bepneumonie. B-Lymphozyten transformationstest oft positiv	Restriktion, teilweise Obstruktion	Steroide? (nicht belegt)	Progression langsam
<b>Aluminose (BK 4106)</b>	Al-Pulverexposition (Pyro-Feinschliff), evtl. Schmelzen	Husten, Belastungsluftnot	Restriktion	Therapie der Komplikationen	Komplikationen: Pneumothoraces
<b>Hartmetallfibrose (BK 4107)</b>	Nur (!) gesinterte Karbide von Wolfram, Tantal, Titan, Niob, Molybdän, Chrom und Vanadium; Kobalt und	Husten, Belastungsluftnot. Bei Exposition oft Schleimhautreizung, ggf. Bronchiolitis obliterans	Restriktion	Therapie der Komplikationen	Heterogen

	Nickel als Bindemittel				
<b>Thomasphosphatlunge (BK 4108)</b>	Thomasschlacke (Stahlerzeugung), gemahlen als Thomasmehl: Düngemittel	Akute Bronchitis	Ggf. Obstruktion	Therapie der Komplikationen	Ausheilung der Bronchitis

Tabelle 5. Diagnosekriterien berufsbedingter akuter und chronischer exogen-allergischer Alveolitis (aus [57, 65] und [64])

*Eine akute EAA kann diagnostiziert werden, wenn folgende Kriterien erfüllt sind*

1. Exposition gegenüber potentieller Antigenquelle
2. Rezidivierende Symptome 4-8 h nach Exposition
3. Erhöhte spezifische IgG-Antikörper
4. Nachweis einer Sklerosiphonie (Knisterrasseln) bei der Auskultation der Lunge
5. HRCT-Befund vereinbar mit einer akuten/ EAA

*Fehlt eines der oben genannten Kriterien, so kann dieses durch eines der folgenden ersetzt werden:*

6. Lymphozytose in der BAL
7. Histopathologischer Befund mit akuter EAA zu vereinbaren

8. Positiver inhalativer Expositions- oder Provokationstest, bzw. positiver Karenztest

*Eine chronische EAA kann diagnostiziert werden, wenn mindestens vier Kriterien erfüllt sind*

1. Exposition gegenüber potentieller Antigenquelle
2. a) Erhöhte spezifische IgG-Antikörper oder  
b) Lymphozytose in der BAL
3. DLCOc/VA eingeschränkt und/oder PaO<sub>2</sub> in Ruhe und/oder bei Belastung erniedrigt
4. HRCT-Befund vereinbar mit einer chronischen EAA
5. Histopathologischer Befund mit chronischer EAA zu vereinbaren
6. Positiver inhalativer Expositions- oder Provokationstest, bzw. positiver Karenztest

### **Allergologische Aspekte inkl. EAA-Serologie**

In der Diagnostik interstitieller Lungenerkrankungen kann unter dem differenzialdiagnostischen Aspekt einer exogen-allergischen Alveolitis (EAA) die Bestimmung von spezifischen IgG-Antikörpern (sIgG-Ak) wichtig sein, welche bei entsprechendem klinischen Verdacht einen hohen prädiktiven Vorhersagewert aufweisen (OR 5,3) [70]. In der Differenzierung zu anderen ILDs wird allerdings für den Nachweis von sIgG-Ak nur eine Sensitivität von 83% und Spezifität von 68% angegeben, in der Differenzierung zu anderen exponierten nicht-erkrankten Personen aber von 90%, bzw. 91% und zu nicht-exponierten und nicht-erkrankten Personen sogar von 93%, bzw. 100% [71]. Eine Allergenkarenz führt häufig innerhalb von 6–12 Monaten zu einem Abfall der Antikörperkonzentration und kann somit auch auf die Diagnose einer EAA hinweisen [72, 73]. Der fehlende Nachweis erhöhter spezifischer IgG-Antikörper schließt aber eine EAA keinesfalls aus („seronegative“ EAA). Vor allem bei der chronisch-fibrosierenden EAA lässt sich in bis zu 50% der Fälle keine offensichtliche Antigenquelle feststellen, so dass hier der Nachweis bzw. die Interpretation erhöhter spezifischer IgG-Antikörper häufig schwierig ist [74]. Bei klinisch und radiologisch unauffälligen Personen mit Antigenexposition zeigt der Nachweis erhöhter sIgG-Ak lediglich eine Sensibilisierung aber keine Erkrankung an und hat keine prognostische Bedeutung [75, 76].

Prinzipiell kann die Bestimmung einzelner sIgG-Ak entweder zielgerichtet bei einer offensichtlichen Antigenexposition erfolgen (z.B. sIgG-Ak gegen Tauben-Antigene bei Taubenhaltung) oder im Sinne eines Suchtestes, bzw. Paneldiagnostik bei nicht offensichtlicher EAA, bzw. Antigenexposition [77]. Es stehen allerdings verschiedene qualitative und quantitative kommerziell erhältliche Testverfahren zur Verfügung. Dabei ist eine begrenzte Anzahl von sIgG-AK gegen potenzielle Antigene einer EAA zu berücksichtigen. Meistens wird heute eine Immunoassay-Technik (EIA, FEIA oder ELISA) verwendet,

die eine wesentlich höhere Sensitivität aufweist als die früher häufig durchgeführte Doppel-Immundiffusion nach Ouchterlony. Es wird empfohlen, solche Laborverfahren zu benutzen, für welche publizierte Normwerte, bzw. cut-off-Werte vorliegen, wie z.B. für das ImmunoCAP-System [78].

**Empfehlung in Analogie zur ATS Leitlinie[71]**

1. Bei Patient:innen mit einer neu diagnostizierten ILD und der Differenzialdiagnose einer akuten oder chronischen EAA sollten sIgG-Ak bestimmt werden.
2. Die Auswahl sIgG-Ak richtet sich entweder gezielt nach einer wahrscheinlichen Antigenquelle (z.B. Vogelhaltung, Landwirtschaft, Schimmelpilzexposition) oder wird als Paneldiagnostik gegen verschiedene potenzielle, typische Antigene (z.B. Vogelstäube inkl. Gänsefedern, Schimmelpilze und thermophile Aktinomyzeten) durchgeführt (Tabelle 6).
3. Es sollte ein Laborverfahren verwendet werden, für welches publizierte Grenzwerte existieren (z.B. ImmunoCAP-System)

Tabelle 6 Empfohlene EAA-Serologie (z.B. mittels ImmunoCAP der Fa. ThermoFisher Scientific Phadia)

Schimmelpilz-Antigen-Mix (Gmx6)
Thermophilie Bakterien-Antigen-Mix (Gmx7)
Gänsefedern (e70)
Wellensittich-Antigen-Mix (Ge90)
TaubenAntigen-Mix (Ge91)
Papageien--Antigen-Mix (Ge92)

**Funktionsdiagnostik**

Die **Lungenfunktionsdiagnostik**, in der Regel durch Bodyplethysmographie, dient der Quantifizierung der Ausprägung der ILD, ist als Screening oder zur alleinigen Diagnostik bei ILD jedoch nicht ausreichend, da auch hochnormale bzw. niedrignormale Werte vorliegen können. Der intraindividuelle Vergleich ist jedoch für die Verlaufsdagnostik essenziell. In der Mehrzahl der Fälle sind ILDs mit einer restriktiven Ventilationsstörung (Verminderung der TLC, Beurteilung der (forcierten) Vitalkapazität) assoziiert. Allerdings können auch obstruktive (siehe Tabelle 7) Ventilationsstörungen vorliegen. Dies ist bei der Lymphangioliomyomatose regelhaft der Fall, bei anderen ILDs seltener. Zudem können auch sowohl restriktive als auch obstruktive Ventilationsstörungen vorliegen, wie z.B. bei Sarkoidose.

<b>Nicht-ILD assoziierte obstruktive Ventilationsstörung</b>	<b>Mögliche mit ILD assoziierte obstruktive Ventilationsstörung</b>
--	---

<ul style="list-style-type: none"> <li>▶ <b>COPD</b></li> <li>▶ <b>Asthma</b></li> <li>▶ <b>Tumor der zentralen Atemwegen</b></li> <li>▶ <b>Benigne Atemwegsstenosen</b></li> <li>▶ <b>Tracheobronchialinstabilität</b></li> <li>▶ <b>Bronchiektasen / zystische Fibrose</b></li> <li>▶ <b>Tuberkulose / posttuberkulös</b></li> <li>▶ <b>Bronchiolitis</b></li> <li>▶ <b>Bronchiolitis obliterans nach Allo-PBSCT / LTX</b></li> <li>▶ <b>Bronchopulmonale Dysplasie</b></li> </ul>	<ul style="list-style-type: none"> <li>▶ Lymphangioliomyomatose</li> <li>▶ Sarkoidose</li> <li>▶ Exogen allergische Alveolitis</li> <li>▶ Pulmonale Langerhans Zell Histiozytose</li> <li>▶ Pneumokoniosen (v.a. Silikose)</li> <li>▶ Syndrom der kombinierten Lungenfibrose mit Emphysem (CPFE)</li> <li>▶ Vaskulitis</li> </ul>
--	---

Tabelle 7 – Mögliche Differenzialdiagnosen obstruktiver Ventilationsstörungen (ohne Anspruch auf Vollständigkeit) in Abgrenzung zum Vorliegen einer ILD.

Die **Diffusionskapazität** für Kohlenmonoxid (DLCO) ist häufig als erster Funktionswert bei ILD eingeschränkt. Auch hier müssen bei eingeschränkten Werten wichtige Differentialdiagnosen bedacht werden, so z.B. ein Lungenemphysem, eine pulmonale Hypertonie, oder ein anhaltender Tabakabusus. Um zwischen einer tatsächlichen Diffusionsstörung und einer lediglich verminderten Diffusion aufgrund fehlenden Lungengewebes (reduzierte Gasaustauschfläche) unterscheiden zu können, empfiehlt sich, die DLCO auch unter Einbeziehung des totalen alveolaren Volumens (VA) als DLCO/VA (Krogh Index, (KCO)) zu betrachten. Zudem sollte die DLCO auf den aktuellen Hb Wert korrigiert werden (DLCOc/VA).

Der standardisierte **6-Minuten-Gehtest** (6MWT) empfiehlt sich, um den Funktionsstatus (Gehstrecke) wie auch die Oxygenierung (anhand SpO<sub>2</sub> ggf. Blutgasanalysen) vor, während und nach Belastung zu bestimmen. Er ist daher ein wichtiger funktioneller wie auch prognostischer Faktor, der bei ILD bei Erstdiagnostik und ggf. im Verlauf durchgeführt werden sollte [79]. In Abhängigkeit der körperlichen Leistungsfähigkeit und der spezifischen ILD-Diagnose kann eine Spiroergometrie sinnvoll sein (z.B. Sarkoidose DD der kardialen Manifestation).

Neben pulmonalen Einschränkungen im Sinne einer hypoxämischen respiratorischen Insuffizienz sollte bei ILD Patient:innen mit entsprechender klinischer Symptomatik (z.B. morgendliche Kopfschmerzen, ausgeprägte Müdigkeit, starke Luftnot welche nicht durch die lungenfunktionellen Einschränkungen erklärt ist, etc.) auch eine **hyperkapnische respiratorische Insuffizienz** bzw. eine **Atemmuskelschwäche** bedacht und abgeklärt werden, da ILDs als relevante Ursache in Betracht gezogen werden müssen (Windisch et al). Auch rheumatologisch-immunologische Grunderkrankungen können mit einer Atemmuskelschwäche assoziiert sein (z.B. Myopathien u.a.).

Das diagnostische Vorgehen bei V.a. Atemmuskelschwäche beinhaltet neben spezifischen Atemmuskelfunktionmessungen (z.B. P<sub>imax</sub>, Sniff-Druck, etc.) auch eine Blutgasanalyse mit Bestimmung des PaCO<sub>2</sub> sowie Bikarbonat-Wertes am Tage. Das konkrete Vorgehen zur Atemmuskelfunktionsdiagnostik ist in einem State-of-the-Art Review dargelegt, welches sich aktuell in Überarbeitung zu einer S2k-Leitlinie befindet[80]. Darüber hinaus ist bei entsprechendem klinischem

Verdacht auch die Durchführung einer nächtlichen mehrstündigen transkutanen CO<sub>2</sub>-Messung ggf. mit (Poly-)Somnographie zur Frage der nächtlichen Hyperkapnie /- Atemmuskelschwäche bzw. einer schlafbezogenen Atmungsstörung indiziert. Falls eine nicht-invasive Heimbeatmung bei chronischer hyperkapnischer respiratorischer Insuffizienz in Frage kommt, wird an dieser Stelle auf die aktuelle S2k sowie die in Kürze erscheinende S3-Leitlinie verwiesen [80-86].

### **Weitere Labordiagnostik**

Im Rahmen derILD Diagnostik kann auch eine weitere Labordiagnostik sinnvoll sein, so z.B. die Bestimmung von Immunglobulin Subklassen, um z.B. eine common variable Immunodeficiency (CVID) erkennen zu können, die mit einer GL-ILD (granulomatös-lymphozytischen)ILD assoziiert sein kann. Auch die Bestimmung der CK (s. Myositiden) kann sinnvoll sein, um Hinweise auf eine Myositis finden zu können.

Genetische Analysen sind bisher noch nicht standardisiert und sind daher aktuell nur in Ausnahmefällen sinnvoll, wie z.B. bei v.a. ein Hermansky-Pudlak Syndrom oder ein Birt-Hogg-Dubé Syndrom u.a. Ob in Zukunft z.B. bei fibrosierenden ILDs wie der IPF genetische Marker sinnvoll sind, kann zur Zeit nicht sicher bestimmt werden.

### **Bildgebende ILD Diagnostik**

Die Bildgebung des Thorax ist für die Diagnostik einerILD essentiell, v.a. eine Computertomographie des Thorax. Daher werden im Folgenden die technischen Besonderheiten erklärt und eine Empfehlung für die Akquisition gegeben.

Aktuell liegen vermehrt Daten zur Aktivitätsbestimmung einerILD durch PET-CT vor, allerdings noch nicht ausreichend zur Diagnostik einerILD. Eine Empfehlung für oder wider kann daher in der Diagnostik aktuell noch nicht gegeben werden. In der Diagnostik der Sarkoidose, v.a. der kardialen Manifestation, die nicht Gegenstand dieser Leitlinie ist, kann ein kardiales MRT und/oder PET-CT sinnvoll sein. Hierzu wird auf entsprechende Empfehlungen der Fachgesellschaften verwiesen

### ***Dünnschichtiges Volumen-CT***

Die CT des Thorax soll als dünnschichtiger Volumendatensatz in Spiraltechnik durchgeführt werden (früher bzw. gelegentlich als „HRCT“ bezeichnet). Die ausgespielte Schichtdicke soll 1,5 mm nicht überschreiten[87]. Eine 30 %ige Schichtüberlappung ist empfehlenswert. Unabhängig von der Akquisitionsrichtung sollte die Bildsortierung immer kranio-kaudal erfolgen. Neben der axialen Orientierung sollen zusätzlich max 1,5 mm dicke multiplanare Rekonstruktionen in sagittaler und koronarer Ebene angefertigt werden[88]. Volumendarstellungen wie Maximum-Intensity-Projections (sinnvoll bei nodulären Erkrankungen) oder Minimum-Intensity Projections (hilfreich bei Mosaikmuster) sind optional. Die früher übliche diskontinuierliche Datenerfassung mit Lücken zwischen den Schichten bringt große Nachteile für die Diagnosestellung und Verlaufskontrolle mit sich und kann von den modernen CT-Scannern ohnehin nur noch eingeschränkt erzeugt werden. Als Standard sowohl für die Primärdiagnostik als auch für die Verlaufskontrolle beiILD ist daher mittlerweile die oben beschriebene Technik definiert, die als "dünnschichtiges Volumen-CT" bezeichnet wird.

Der Datensatz solle mit zwei verschiedenen Faltungskernen nachberechnet werden. Für die Beurteilung des Lungenparenchyms solle zur Optimierung der Ortsauflösung ein kantenbetonter,

hoher Kernel verwendet werden. Für die Beurteilung der Weichteile sollte zur Optimierung der Kontrastauflösung ein glättender, niedriger Kernel verwendet werden.

Die überwiegende Mehrzahl der Untersuchungen wird in Rückenlage in tiefer Endinspiration während einer Atemanhaltephase durchgeführt. Nur in Ausnahmefällen sind zusätzliche Serien (s. u.) indiziert.

Die Supplement-Tabellen 8a-e geben einen Überblick über die empfohlenen technischen Parameter und Nachverarbeitungsalgorithmen.

#### *Strahlendosis*

Die Erstuntersuchung erfolgt in der Regel in full-dose Technik, um durch eine optimale Bildqualität eine Diagnosestellung zu ermöglichen. Bei jungen Patient:innen (<40 Lebensjahr [89, 90]) ist bei der Erstuntersuchung ein low-dose Protokoll zu erwägen. Verlaufskontrollen sollen möglichst immer in low-dose Technik durchgeführt werden, da es meist nur noch um die Beurteilung der Dynamik einer bereits bekannten Pathologie geht. Iterative Rekonstruktionsverfahren sollen derzeit nur additiv zur *Filtered-Back-Projection* eingesetzt werden. Die Tabellen zeigen die empfohlenen Dosiseinstellungen. Die Wahl der Parameter bei der low-dose Technik richtet sich nach dem BMI (Tabelle 8). Insbesondere bei Patient:innen < 40 J mit normaler Lebenserwartung kann außerhalb akuter Notfälle für die Verlaufsbeurteilung in erfahrenen Zentren eine Thorax-MR erwogen werden (Tabelle 9).

#### *Zusatzserien*

Jede zusätzliche CT-Serie geht mit einer Erhöhung der Strahlenbelastung einher. Aus diesem Grunde ist stets der individuelle Nutzen der Zusatzserie gegenüber dem Risiko der höheren Strahlenbelastung abzuwägen. Folgende Zusatzserien können sinnvoll sein:

- Falls der Nachweis von Airtrapping (z.B. bei Abklärung einer obstruktiven Bronchiolitis bei ILD) von Bedeutung ist, soll ein ergänzender Scan in Endexpiration durchgeführt werden. Hierfür kann eine Niedrigdosis Technik verwandt werden.
- Falls eine ILD von dorsobasalen Durchlüftungsstörungen differenziert werden soll, kann eine ergänzende Untersuchung in Bauchlage durchgeführt werden. Hierbei solle das *field-of-view* auf die fraglichen Areale beschränkt werden.

#### *Kontrastmittel*

Für die Beurteilung einer ILD ist eine native Untersuchung nicht nur ausreichend, sondern wesentlich besser geeignet, da das Kontrastmittel im Lungenparenchym eine milchglasartige Dichteanhebung mit sich bringt, die z.B. als Exazerbation fehlinterpretiert werden kann. Wenn zusätzliche Fragestellungen abgeklärt werden müssen, die eine Kontrastmittelgabe erfordern, ist zwischen der möglichen Fehlinterpretation und der eventuell doppelten Strahlenexposition durch eine kombinierte native und KM-verstärkte Untersuchung abzuwägen. In jedem Fall ist die Begutachtung existierender Voruntersuchungen des Thorax inklusive des Röntgenthorax vor der Durchführung einer Bildgebung für die Auswahl der geeigneten CT-Technik obligat.

#### **Supplement Tab. 8a:** Dokumentation Lungenparenchym

	Mindestanforderung	Empfehlung
<b>Faltungskern</b>	full-dose: Lungenkernel (scharf) low-dose: Kernel mit mittlerer Kantenbetonung	



<b>Rekonstruktionsverfahren</b>	Filtered Back Projection	wenn verfügbar, iterative Rekonstruktion mittlere Stufe (insbesondere bei low-dose Protokoll), allerdings nur additiv zu FBP
<b>Schichtdicke axial</b>	$\leq 1,5$ mm	
<b>Überlappung der Schichten</b>	$\geq 30$ %	
<b>MPR koronar und sagittal</b>	Schichtdicke $\leq 1,5$ mm, Schichtüberlappung $\geq 30$ %	Berechnung aus Rohdatensatz
<b>MIP (optional)</b>	Schichtdicke 5 – 10 mm, Schichtüberlappung $\geq 30$ %	
<b>MinIP (optional)</b>	Schichtdicke 5 – 10 mm, Schichtüberlappung $\geq 30$ %	
<b>Fenstereinstellung</b>	C: - 300 bis -700 HU W: 1500 - 2000 HU	C: - 450 HU W: 1600 HU
MPR: multiplanare Rekonstruktion; MIP: Maximum Intensity Projection; MinIP: Minimum Intensity Projection, C: Fenstermitte, W: Fensterweite Quelle: HRCT der Lunge, Hamer/Rehbock, Springer Verlag		

**Tab. 8b:** Dokumentation Weichteile

	Mindestanforderung	Empfehlung
<b>Faltungskern</b>	niedrig (glättend)	
<b>Rekonstruktionsverfahren</b>	Filtered Back Projection	wenn verfügbar, iterative Rekonstruktion mittlere Stufe, insbesondere bei low-dose Protokoll
<b>Schichtdicke axial</b>	$\leq 3$ mm	zusätzlich $\leq 1,5$ mm, um spätere 3D-Rekonstruktionen zu ermöglichen
<b>Überlappung der Schichten</b>	$\geq 30$ %	

<b>MPR koronar</b>	3 mm, Schichtüberlappung $\geq 30\%$	aus Rohdatensatz
<b>Fenstereinstellung</b>	C: 30 bis 60 HU W: 300 bis 500 HU	C: 45 HU W: 400 HU
<p>MPR: multiplanare Rekonstruktion; MIP: Maximum Intensity Projection; MiniIP: Minimum Intensity Projection, C: Fenstermitte, W: Fensterweite Quelle: HRCT der Lunge, Hamer/Rehbock, Springer Verlag</p>		

**Tab. 8c:** Maximaldosis: full - dose CT (für normalgewichtige Patient:innen)

CTDIvol	DLP	effektive Dosis**
10 mGy*	350 mGy x cm*	$\leq 6,6$ mSv*
<p>gemäß Diagnostischer Referenzwerte 2016; s. www.bfs.de ** Konversionsfaktor 0,018 mSv/mGy x cm CTDIvol: volumen computed tomography dose index, DLP: Dosis-Längen-Produkt, Gy: Gray, Sv: Sievert Quelle: HRCT der Lunge, Hamer/Rehbock, Springer Verlag</p>		

**Tab. 8d:** Maximaldosis: low – dose CT (für normalgewichtige Patient:innen)

CTDIvol	DLP	effektive Dosis**
1,7 mGy	$\leq 60$ mGy x cm	$\leq 1,1$ mSv
<p>* Konversionsfaktor 0,018 mSv/mGy x cm CTDIvol: volumen computed tomography dose index, DLP: Dosis-Längen-Produkt, Gy: Gray, Sv: Sievert Quelle: HRCT der Lunge, Hamer/Rehbock, Springer Verlag</p>		

**Tab. 8e:** Low-dose CT: Anpassung des Strom-Zeit-Produkts (mAs) an den BMI

Habitus	BMI (kg/m <sup>2</sup> )	mAs	CTDIvol (mGy)	DLP (mGy x cm)	effektive Dosis* (mSv)
<b>schlank</b>	$\leq 21$	14	$\leq 1,2$	$\leq 43$	$\leq 0,77$
<b>normal</b>	22 – 28	20	$\leq 1,7$	$\leq 60$	$\leq 1,08$

<b>kräftig</b>	29 – 34	28	≤ 2,4	≤ 85	≤ 1,53
<b>sehr kräftig</b>	> 34	40	≤ 3,4	≤ 120	≤ 2,16

\* Konversionsfaktor 0,018 mSv/mGyxcm  
 BMI: Body Mass Index, CTDIvol: volumen computed tomography dose index, DLP: Dosis-Längen-Produkt, Gy: Gray, mAs: Milliampere-Sekunde, Sv: Sievert  
 nach: Nagel HD, Hering KG, Hieckel HG et al. (2017) Protokollempfehlungen der AG DRauE zur Durchführung von Low-Dose-Volumen-HRCT-Untersuchungen der Lunge. Mitteilungen der DRG; R Fo; 189: 553 – 575

**Empfehlungen zur Thorax-CT in der Diagnostik der ILD – Tabelle 9**

Empfehlung
<ol style="list-style-type: none"> <li>1. dünn-schichtige Volumen CT in Spiraltechnik; rekonstruierte Schichtdicke maximal 1,5 mm, inspiratorischer Atemanhalt, im Normalfall nativ.</li> <li>2. Ergänzende dünn-schichtige sagittale und koronare MPR, coronare MPR, optional MinIP oder MIP Reformatierungen.</li> <li>3. Aquisitionszeit &lt;10s durch hohen Pitchfaktor (1,5-2), mind. 16-Zeilen-CT mit Subsekunden-Rotationszeit.</li> </ol>

Empfehlung
Ergänzende Expirationsserie oder Bauchlage je nach Fragestellung und Patientenalter

**Differentialdiagnosen der radiologischen Muster**

*Systematische CT-Analyse*

Eine zielführende Analyse der CT-Bilder berücksichtigt zum einen die CT-Zeichen und zum anderen ihre Verteilung. Bezüglich der CT-Zeichen gelten die Definitionen des Glossars der Fleischner-Society [60] das 2015 ins Deutsche übertragen wurde [91]. Bezüglich der Verteilung muss einerseits die Verteilung in der Lunge (Oberfelder-Mittelfelder-Unterfelder, Peripherie-Lungenkern, peribronchovaskulär) andererseits in Bezug zum pulmonalen Lobulus (zentrilobulär-perilymphatisch-zufällig) berücksichtigt werden (letzteres gilt insbesondere für multinoduläre Erkrankungen). Die jeweilige Konstellation aus CT-Zeichen und ihrer Verteilung mündet in der Diagnose eines CT-Musters. Es ist wichtig zu verstehen, dass diese Muster nur zum Teil identisch mit der klinischen Erkrankung/der Diagnose sind (z.B. entspricht das radiologische Muster der Langerhanszell-Histiozytose der Erkrankung der Langerhanszell-Histiozytose). In der Mehrzahl der Fälle wird ein bestimmtes Muster bei verschiedenen Erkrankungen gesehen (z.B. kann das Muster der UIP bei der

idiopathischen Lungenfibrose auftreten, Ausdruck eines medikamentös-toxischen Geschehens sein, oder auch im Rahmen einer Kollagenose (v.a. rheumatoider Arthritis) oder Asbestose auftreten). Die Radiologie sollte sich auf die Befundung des CT-Musters beschränken. Die Zuordnung zu der eigentlichen Erkrankung ist der multidisziplinären Diskussion (MDD) vorbehalten.

Die für die jeweiligen CT-Muster (Abb. 4) typischen Konstellationen aus CT-Zeichen und ihrer Verteilung sind der folgenden Tabelle 10 zu entnehmen. Es ist jeweils die klassische Manifestation aufgeführt; für eine detaillierte Aufarbeitung sind die jeweiligen derzeit gültigen Leitlinien genannt bzw. wird auf einschlägige Übersichtsartikel verwiesen. Es ist gekennzeichnet, ob die radiologische Morphologie ein „Muster“ oder eine „Erkrankung“ beschreibt.

**Tabelle 10: HRCT-Muster bei ILDs (Abb. 4)**

**UIP (Muster)**

HRCT Zeichen	Verteilung
Honigwaben Fein- und/oder grobmaschige irreguläre Retikulationen Traktionsbronchiektasen/-bronchiolektasen Milchglastrübung nur innerhalb Retikulationen oder im Verlauf neu bei Exazerbation Volumenverlust	Basal und peripher betont heterogen

Quelle: HRCT der Lunge, Hamer/Rehbock, Springer Verlag

**NSIP (Muster)**

HRCT Zeichen	Verteilung
Milchglas Fein- und/oder grobmaschige irreguläre Retikulationen Traktionsbronchiektasen/-bronchiolektasen Diskrete Konsolidierungen möglich Später Honigwaben möglich	Basal betont peripher oder peribronchovaskulär betont Aussparung des subpleuralen Raums möglich homogen

Hamer/Rehbock (2023) HRCT der Lunge. Springer, Heidelberg

**Exogen allergische Alveolitis (Erkrankung)**

– nicht-fibrosierender Subtyp	
HRCT Zeichen	Verteilung
Milchglastrübungen Milchglasnoduli bis 5mm Größe Mosaikmuster (durch air trapping oder Drei-Dichte-Zeichen) Selten Zysten selten: Konsolidierungen	Diffus und symmetrisch (sowohl axial als auch kraniokaudal) zentrilobulär Vereinzelt, innerhalb von Milchglas
Exogen allergische Alveolitis - fibrosierender Subtyp	

HRCT Zeichen	Verteilung
Fein- und/oder grobmaschige irreguläre Retikulationen Traktionsbronchiektasen/-bronchiolektasen Honigwaben möglich, jedoch nicht dominant Milchglastrübung/Milchglasnoduli Mosaikmuster (durch air trapping oder Drei-Dichte-Zeichen) Selten Zysten	Fleckig unter Einbezug aller Lappen Dominanz in Oberlappen möglich Anteilig peribronchovaskulär möglich Relative Aussparung der dorsobasalen Rezessus möglich

Hamer/Rehbock (2023) HRCT der Lunge. Springer, Heidelberg

**OP (Muster)**

HRCT Zeichen	Verteilung
Konsolidierungen mit positivem Bronchopneogramm und Milchglastrübungen, oft anteilig scharf begrenzt	unregelmässig beidseits verteilt, Betonung der Mittel- und Unterfelder, peripher, peribronchovaskulär, perilobulär. Wechselnde Lokalisationen
Reversed halo (Atoll-Zeichen)	

Hamer/Rehbock (2023) HRCT der Lunge. Springer, Heidelberg

**Sarkoidose (Erkrankung)**

HRCT Zeichen	Verteilung
Lymphadenopathie, zum Teil partiell verkalkt, ggf. zunehmende Verkalkung über Zeit	Mediastinal und bihilär, meist symmetrisch
Noduli (Größe: initial als Milchglasnoduli bis spätere Konglomerate von mehreren Zentimetern Durchmesser, in fortgeschrittenerem Zustand mit innenliegenden Traktionsbronchiektasen)	perilymphatisch Betonung der zentralen Mittel- und Oberfelder
Selten Mosaikmuster durch Air trapping	Multifokal
Konglomerate mit innenliegenden Traktionsbronchiektasen	Zentral betont
selten Retikulationen, Honigwaben	Betonung der Mittel- und Oberfelder oder unspezifisch

Hamer/Rehbock (2023) HRCT der Lunge. Springer, Heidelberg

**RB/RB-ILD (Erkrankung)**

HRCT Zeichen	Verteilung
Milchglasnoduli	zentrilobulär Oberlappen und Unterlappenspitzen
Milchglastrübung	
Bronchialwandverdickungen	
oft begleitend andere Zeichen des Tabakrauchabusus (Emphysem, air trapping)	

Hamer/Rehbock (2023) HRCT der Lunge. Springer, Heidelberg

#### DIP (Erkrankung)

HRCT Zeichen	Verteilung
Flächige Milchglastrübung Kleinzystische Veränderungen	dorsobasale, subpleurale Unterlappen betont
selten: feinmaschige Retikulation	dorsobasale, subpleurale Unterlappen betont

Hamer/Rehbock (2023) HRCT der Lunge. Springer, Heidelberg

#### Pulmonale Langerhanszell-Histiozytose (Erkrankung)

HRCT Zeichen	Verteilung
Noduli (weichteildicht, Diameter zwischen 1 und 10 mm, mit oder ohne Kavitation)	zentrilobulär, peribronchiolär betont in den Ober- und Mittelfeldern Ausparung der Lungenbasis
Zysten (bizarr konfiguriert)	
oft begleitend andere Zeichen des Tabakrauchabusus (Emphysem, Bronchialwandverdickungen, air trapping)	

Hamer/Rehbock (2023) HRCT der Lunge. Springer, Heidelberg

#### Eosinophile Pneumonie (Erkrankung)

HRCT Zeichen	Verteilung
<b>Akute eosinophile Pneumonie</b>	
Milchglastrübungen Konsolidierungen Verdickung der interlobulären Septen Bronchiales Cuffing Pleuraergüsse	uncharakteristisch

selten: Noduli (unscharf begrenzt)	zentrilobulär
<b>Chronische eosinophile Pneumonie</b>	
Konsolidierungen Milchglastrübungen	Betont in der Peripherie der Oberlappen Migration

Hamer/Rehbock (2023) HRCT der Lunge. Springer, Heidelberg

**DAD (Muster)**

HRCT Zeichen	Verteilung
<b>akute exsudative Phase</b>	
Milchglastrübungen, crazy paving Konsolidierungen	Diffus, Milchglastrübungen ventral der Konsolidierungen
<b>subakute proliferative Phase</b>	
Abnahme der Milchglastrübungen und Konsolidierungen Irreguläre Retikulationen Bronchiale Dilatation	Betont in den ventralen Lungenpartien
<b>chronisch-fibrosierende Phase</b>	
Irreguläre Retikulationen Traktionsbronchiektasen Honigwaben Architekturstörung	Betont in den ventralen Lungenpartien

Hamer/Rehbock (2023) HRCT der Lunge. Springer, Heidelberg

**LIP (Muster)**

HRCT Zeichen	Verteilung
Milchglas Glatte oder noduläre Verdickung der interlobulären Septen Noduli (meist milchglasdicht) Zysten (können auch einziges Zeichen sein)	uncharakteristisch zentrilobulär und subpleural, betont in den Unterfeldern Perivaskulär, betont in den Unterfeldern

Hamer/Rehbock (2023) HRCT der Lunge. Springer, Heidelberg

**LAM (Erkrankung)**

HRCT Zeichen	Verteilung

multiple Zysten, ebenmäßig rund oder ovoid, glatte, dünne Wand, Größe 2-30 mm bei tuberöser Sklerose selten Noduli (meist 1-3mm): selten Chylothorax	Diffus zentrilobulär
Begleitend selten abdominell chylöser Aszites, renale Angiomyolipome oder retroperitoneale Lymphangioliomyome	

Hamer/Rehbock (2023) HRCT der Lunge. Springer, Heidelberg

### Alveolarproteinose (Erkrankung)

HRCT Zeichen	Verteilung
Crazy paving Selten: Konsolidierungen	Landkartenartig, Aussparung der Lungenperipherie, der Lungenspitzen und der kostophrenischen Winkel

Hamer/Rehbock (2023) HRCT der Lunge. Springer, Heidelberg

### Pleuroparenchymale Fibroelastose (Muster)

HRCT Zeichen	Verteilung
Pleurale Verdickungen, angrenzende subpleurale Konsolidierung mit eingelagerten Traktionsbronchiektasen, angrenzend feinmaschige irreguläre Retikulationen	Peripherie der Lunge, betont in den Ober- und Mittelfeldern

Hamer/Rehbock (2023) HRCT der Lunge. Springer, Heidelberg

### Stellenwert der BAL in der Diagnostik der ILD

Als gering invasive Technik ist die BAL grundsätzlich indiziert bei der Mehrheit der Patient:innen mit unklarer ILD. Bestimmte HRCT-Muster in Kombination mit klinischen Konstellationen können ausreichend diagnostisch sein, so dass in diesen Fällen eine BAL von keinem Zusatznutzen ist [92]. Dies ist z. B. der Fall bei UIP-Muster und einem IPF-kompatiblen klinischen Bild ohne Hinweise auf eine andere ILD oder bei radiologischen Zeichen einer LAM und passenden weiteren Befunden.

Die BAL-Technik sowie die Referenzwerte der Differentialzytologie sind international nicht standardisiert [93]. Es gibt jedoch eine Reihe von Leitlinien und Empfehlungen, die für den klinischen Einsatz gültig sind [92, 94, 95].

Die BAL-Befunde sollten nie isoliert interpretiert werden, sondern im Kontext von Klinik, Laborwerten und der Bildgebung. BAL und TBB werden häufig kombiniert angewendet und können komplementäre Befunde liefern. Bei bestimmten, meist seltenen ILDs ist der BAL-Befund sehr spezifisch oder sogar pathognomonisch, so dass ohne weiteres eine Diagnose gestellt werden kann



(Tabelle 11). Viele dieserILDs gehören zur Gruppe der alveolären Füllungssyndrome, bei denen die Alveolarräume mit pathologischem Material gefüllt sind, welches gut durch die BAL gewonnen werden kann [96].

Bei anderenILDs sind die BAL-Befunde nicht diagnostisch, sie können jedoch die Differentialdiagnose eingrenzen, immer in der Gesamtschau der klinischen Befunde und nach Diskussion imILD-Board. Die Liste dieser Krankheiten mit einem lymphozytären, neutrophilen, eosinophilen oder gemischten Zellmuster ist lang (Tabelle 12) [97]. Bei einer Lymphozytose kann weiter differenziert werden in Krankheiten mit erhöhtem, normalem oder erniedrigten CD4/CD8-Quotient. Beispiele sind die Sarkoidose, bei denen 50 % bis 60 % der Patient:innen einen erhöhten CD4/CD8-Quotienten aufweisen, der Quotient kann jedoch bei 15 % auch erniedrigt sein [98]. Umgekehrt ist bei der exogen allergischen Alveolitis der Quotient meistens erniedrigt oder im Normbereich, kann jedoch vor allem bei chronischer EAA auch erhöht sein [99].

Folgenden Empfehlungen schließen wir uns an:

Empfehlungen zur BAL in der nationalen Leitlinie zur Diagnostik der IPF:

Bei allen Patient:innen mit neu entdeckterILD unklarer Ursache und klinischem Verdacht auf eine IPF soll eine BAL durchgeführt werden, wenn das HRCT kein eindeutiges UIP-Muster zeigt. Bei Vorliegen eines UIP-Musters im HRCT kann eine BAL durchgeführt werden, wenn konkrete Hinweise für eine alternative Genese der Erkrankung vorliegen [100].

Empfehlungen zur BAL in der internationalen EAA-Leitlinie (ATS/JRS/ALAT):

Bei Patient:innen mit Hinweisen auf eine akute EAA ohne Fibrose im CT oder eine chronische EAA ohne Fibrose im CT soll eine BAL durchgeführt werden, bei Hinweisen auf eine chronische EAA mit Fibrose sollte eine BAL durchgeführt werden [71].

In einer Metaanalyse zur BAL-Lymphozytose bei chronischer EAA fand sich in 42 berücksichtigten Arbeiten ein gepoolter Mittelwert von 43 % Lymphozytose, in der Untergruppe mit fibrosierender EAA war er ähnlich hoch mit 44 %. Alle anderenILDs hatten niedrige Prozentsätze, 10 % bei IPF, 23 % bei anderen IIPs, 23 % bei CTT-ILDs und 31 % bei Sarkoidose. Eine BAL-Lymphozytose von > 20 % hat eine Sensitivität von 68 % und Spezifität von 73 %, eine chronische EAA von einer IPF zu unterscheiden [101]. Somit hat eine deutliche BAL-Lymphozytose einen diagnostischen Zusatznutzen zur Unterscheidung einer chronischen EAA von anderen fibrotischenILDs [102].

Bei unbestimmbarem (indeterminate für) UIP-Muster im HRCT kann die BAL ebenfalls hilfreich sein. Es zeigte sich, dass bei diesen Patient:innen eine BAL-Lymphozytose von > 20 % bei 15 % zur Änderung der Diagnose führte, in den meisten Fällen von einer IPF zur exogen allergischen Alveolitis [103].

Bei Patient:innen mit fibrotischerILD kann eine BAL-Lymphozytose ggf. darauf hinweisen, dass die Krankheit auf anti-inflammatorische Therapie ansprechen bzw. eine günstige Prognose aufweisen wird [104-106]. Bei Patient:innen mit systemischen Autoimmunkrankheiten korreliert eine leicht- bis mittelgradige Neutrophilie eher mit fortgeschrittener fibrotischerILD [107].

<b>BAL-Befund</b>	<b>Diagnose</b>
Pneumocystis jirovecii, Pilze, CMV-transformierte Zellen	Opportunistische Infektion

Milchiger bzw. bräunlich-trüber Rückgewinn, PAS-positive nicht-zelluläre Korpuskel, amorpher Debris, schaumige Makrophagen	Alveolarproteinose
Hämosiderin-beladene Makrophagen, intrazytoplasmatische Erythrozytenfragmente in Makrophagen	Alveoläres Hämorrhagiesyndrom
Maligne Zellen solider Tumoren, Lymphom-, Leukämiezellen	Malignität
Staubpartikel in Makrophagen, Asbestkörperchen	Staubexposition / Asbestose
Lipid-beladene Makrophagen (Fettfärbung)	Chronische Aspiration
Eosinophile >25%	Eosinophile Pneumonie
Positiver Lymphocyten- Transformationstest auf Beryllium	Chronische Berylliose
CD1a-positive Langerhans-Zellen vermehrt	Langerhanszell-Histiozytose
Atypische hyperplastische Pneumozyten	Diffuser Alveolarschaden, medikamenten-induzierte Reaktion

**Tab 11:** Diagnostische BAL-Befunde

<b>BAL-Differentialzytologie</b>	<b>Mögliche Diagnosen</b>
Neutrophilie (± Eosinophilie)	idiopathische pulmonale Fibrose, fibrotische nicht spezifische interstitielle Pneumonie, desquamative interstitielle Pneumonie, Kollagenosen, Asbestose, ARDS, bakterielle Pneumonie, Bronchiolitis
Eosinophilie	eosinophile Pneumonien, Eosinophile Granulomatose mit Polyangiitis,, desquamative interstitielle Pneumonie, medikamenteninduziert

Lymphozytose	Sarkoidose, exogen allergische Alveolitis, kryptogene organisierende Pneumonie, zelluläre nicht spezifische interstitielle Pneumonie, medikamenteninduziert, lymphozytäre interstitielle Pneumonie, Kollagenosen
gemischtförmig (Lymphozyten/neutrophile Granulozyten/eosinophile Granulozyten)	kryptogene organisierende Pneumonie, chronische exogen allergische Alveolitis, nicht spezifische interstitielle Pneumonie, Kollagenosen
Rauchermakrophagen	respiratorische Bronchiolitis mit interstitieller Lungenerkrankung, desquamative interstitielle Pneumonie, Langerhanszell-Histiozytose
Schaumzellen	Amiodaron, exogen allergische Alveolitis

**Tab. 12** Differenzialzytologie der BAL und assoziierte ILDs

### Gewinnung von Biopsiematerial in der Diagnostik der ILD

#### ***Endobronchialer Ultraschall mit transbronchialer Nadelaspiration (EBUS-TBNA)***

Bei unklarer mediastinaler bzw. hilärer Lymphadenopathie stellt der endobronchiale Ultraschall mit transbronchialer Nadelaspiration (EBUS-TBNA) heute die Methode der ersten Wahl in der Diagnostik dar. Im Gegensatz zu onkologischen Fragestellungen, bei welchen ein systematisches Lymphknoten-Staging unabdingbar ist [108] steht bei den ILD eine grundsätzliche Zytologie/Histologie-Gewinnung aus den (vergrößerten) Lymphknoten im Vordergrund. Das bronchoskopische Vorgehen unterscheidet sich im Hinblick auf die Materialgewinnung hierbei nicht von einem onkologischen Vorgehen [108]: es sollten pro avisierten Lymphknoten-Station 2-3 repräsentative Proben gewonnen werden. Zudem sollte beachtet werden, dass teilweise auch der Endo-Ösophageale Ultraschall (EUS) mittels des EBUS-Bronchoskops einen geeigneten Zugang zu bestimmten Lymphknotenstationen darstellen kann (z.B. Stationen 2, 4 und 7).

Klassisches Indikationsgebiet für eine EBUS-TBNA bei den ILD stellt die Sarkoidose mit einer hohen diagnostischen Trefferwahrscheinlichkeit dar. Dabei müssen stets die weiteren Differentialdiagnosen bedacht und auch dem Pathologen genannt werden (z.B. Tuberkulose, Lymphom, Lymphknoten-Metastasen, etc.), ggf. empfiehlt sich auch eine mikrobiologische / mykobakterielle Kultur aus einem Aspirat. Eine nicht wegweisende EBUS-TBNA schließt die vermutete Verdachtsdiagnose nicht aus und erfordert ggf. ein invasiveres Vorgehen z.B. mittels Mediastinoskopie (CAVE Narbenkeloide bei Sarkoidose).

#### **Transbronchiale Zangenbiopsie in der Diagnostik der ILD**

Die transbronchiale Zangenbiopsie (TBB) eignet sich vorzugsweise für ILDs mit zentrilobulärer Verteilung, da auch Proben von wenigen Millimetern Größe zur Diagnosebestätigung ausreichend sein können. Die ideale Zahl der Proben ist von der Verteilung der zugrundeliegenden ILD (fleckig versus diffus) abhängig und liegt zwischen 4 und 6 Proben [109-113]. Über die diagnostische

Trefferquote der TBB in Abhängigkeit der genutzten Zange (gezahnte vs gewölbte Schneidekante) liegt nur eine begrenzte Datenlage vor. Eine prospektive Beobachtungsstudie zeigte eine höhere Trefferquote durch die Anwendung einer gezahnten Zange [111], wobei eine prospektive randomisierte Studie an 150 Patient:innen mit Verdacht auf Sarkoidose eine ähnliche Trefferquote für beide Zangenarten aufwies. Allerdings war die Komplikationsrate mit der gezahnten Zange höher [114]. Bei einer weiteren Studie an 44 Patient:innen unterschied sich die Trefferquote je nach Zangenart nicht, jedoch war die Komplikationsrate höher mit der gewölbten Zange [115]. Obwohl der diagnostische Wert der TBB bei den fibrosierenden ILDs sehr gering ist [116], können ggf. alternative Diagnosen wie z.B. Infekte mittels Zangenbiopsat ausschlossen werden [109]. Die internationale [117] und deutsche Leitlinie zur Diagnostik der IPF [100], die mehr als 900 Studien hinsichtlich der diagnostischen Rolle der TBB bei ILD berücksichtigte, schloss in ihre Analyse nur Studien ein, die die diagnostische Trefferquote der TBB auf der Grundlage von interdisziplinär-basierten Entscheidungen ermittelten [118-123]). Bei der Auswertung dieser Studien zeigte sich, dass die gewonnenen Proben in mehr als drei Viertel der Fälle qualitativ ausreichend waren (78%), wobei in knapp der Hälfte (43%) der Fälle eine spezifische Diagnose gestellt werden konnte (57 % blieben unklassifizierbar). Die diagnostische Trefferquote, ohne Berücksichtigung der Qualität der Proben, betrug 36%. Eine erhebliche Einschränkung dieser Studien besteht darin, dass keine Stratifizierung der Patient:innen nach HRCT-Muster durchgeführt wurde. Die vor kurzem publizierte CHILL-Studie untersuchte die diagnostische Trefferquote der sequenziell durchgeführten Zangenbiopsie, Kryobiopsie und chirurgische Lungenbiopsie (durch VATS) bei Patient:innen mit Verdacht auf fibrosierende ILD; die endgültige Diagnose basierte auf eine multidisziplinäre ILD Board Entscheidung [124]. Die Trefferquote der TBB war sehr niedrig (12,5%) in Vergleich zur Kryobiopsie (62,5%) und VATS (94%). Die niedrige Patient:innen Anzahl (n=16) und die fachärztlich pathologische Auswertung durch nur eine Person sind allerdings als deutliche Limitation der Studie zu betrachten.

Zusammenfassend wird die TBB in der Diagnostik einer fibrosierenden ILD mit definitivem radiologischem UIP Muster nicht empfohlen. Beim Vorliegen dieses Musters scheint wohl die Komplikationsrate der TBB mit 10% höher als beim Vorliegen anderer Muster (siehe unten). Vereinzelt Prozeduren-bezogene Todesfälle wurden bei IPF nur in früheren Studien berichtet. [100] [125].

Bei den sonstigen ILDs ist die Datenlage anders zu bewerten. Obwohl bei exogen allergischer Alveolitis die genaue diagnostische Aussagekraft der TBB unbekannt ist [116, 126], zeigt eine größere Studie an 155 Patient:innen mit einer mittels MDD bestätigten EAA Diagnose, dass insgesamt 40% der Proben charakteristische Histologie-Befunde für eine EAA aufwiesen. Hinweisende Befunde, wie Granulome, Riesenzellen, entzündliche Bronchiolitis oder zelluläre- interstitielle Infiltrate, wurden bei 46% der Patient:innen mit chronischer EAA mit Fibrose im CT und 53% mit chronischer EAA aber ohne Fibrose im CT nachgewiesen [127]. Die ATS Leitlinie 2020 zur Diagnose der EAA gibt eine schwache positive Empfehlung zur Durchführung der TBB bei nicht-fibrotischer EAA, jedoch nicht bei fibrotischer EAA [71]. Ob eine bessere Trefferquote durch die Kombination von TBB und BAL-Differentialzytologie erreicht werden kann, muss durch weitere Studien validiert werden [116, 128].

Bei Sarkoidose liegt die diagnostische Wertigkeit der TBB ohne EBUS bei 71%, mit EBUS steigt sie auf 87% [55, 129]. Ergebnisse einer prospektiven, randomisierten, multizentrischen Studie mit Cross-Over Design (TBB vs. TBLC), wies eine deutlich niedrigere Trefferquote für die durch TBB als TBLC gewonnenen Proben auf (35% vs 59%) [130]. Wegen der niedrigen Fallzahl (n=17) müssen die Ergebnisse dieser Subgruppenanalyse allerdings mit Vorsicht interpretiert werden.

Bezüglich anderer seltenerer ILDs ist eine (schwache) positive Empfehlung für die Durchführung der TBB in der Leitlinie zur Diagnostik der Lymphangiomyomatose zu finden [131]. Diese Empfehlung basiert auf insgesamt 12 Fallserien, die größte mit 109 Patient:innen aus China: die berichtete

Trefferquote betrug hier 50% [132]. Zwei Umfragen bei über 1000 Patient:innen mit LAM erwiesen eine Trefferquote von 53% bei insgesamt 63 Patient:innen, die eine TBB bekamen [133]. Man kann spekulieren, dass die Trefferquote der TBB von der Ausbreitung der zystischen Läsionen in der Lunge abhängt, wobei hierfür keine Evidenz vorliegt. Die Komplikationsrate betrug etwa 14% (Pneumothoraces: 6 %). Bei zwei weiteren Fallserien war die Komplikationsrate mit 2% deutlich niedriger [134, 135]. Die Autoren der LL betonen, dass die TBB bei ausgewählten Patient:innen mit LAM durchgeführt werden sollte, nachdem das Komplikationsrisiko sorgfältig evaluiert worden ist.

Bei pulmonaler Alveolarproteinose kann eine TBB angedacht werden, wenn die Integration aller anderen Befunde (HRCT, BAL und Laborwerte) nicht weiterführend ist [136]. Eine japanische Studie an 150 Patient:innen mit Alveolarproteinose, die eine TBB und BAL erhielten, zeigte eine Trefferquote von 81% allein und 98% in Kombination mit der BAL [137]. Die Studie ergab ein Pneumothorax-Risiko in 3.5% und minimale Blutungen in 7.0% der Fälle.

#### *Zusammenfassende Evidenz zur TBB*

Bei Durchführung einer TBB zur diagnostischen Sicherung einer vermuteten idiopathischen interstitiellen Pneumonie bleiben etwa 64% der Fälle unklassifizierbar. In 36% der Fälle kann eine spezifische Diagnose erreicht und somit eine chirurgische Biopsie vermieden werden.

Bei ILDs wie der Sarkoidose und akuter oder chronischer EAA ohne Fibrose und bei selteneren diffusen Lungenparenchymerkrankungen kann eine Diagnose in 50-90 % der Fälle, abhängig von der Verteilung der Veränderungen, erreicht werden.

Eine transbronchiale Biopsie soll daher in der Diagnostik derILD mit sicherem UIP Muster im HRCT nicht durchgeführt werden [100], bei anderen fibrosierenden Mustern ist die Aussagekraft limitiert. Bei V.a. eine Sarkoidose wird eine TBB empfohlen

#### ***Stellenwert der Kryobiopsie in der Diagnostik interstitieller Lungenerkrankungen***

In der Diagnostik fibrosierender interstitieller Lungenerkrankungen (ILD) galt die chirurgische Lungenbiopsie bisher als Goldstandard zur Gewinnung von Lungengewebe. Als Alternative hat sich jedoch in den letzten Jahren die sog. transbronchiale Kryobiopsie (TBLC) etablieren können, die erstmalig im Jahr 2009 in der Diagnostik von ILDs beschrieben wurde [138] Bei der TBLC wird eine Kryosonde über den Arbeitskanal eines flexiblen Bronchoskops in der Lungenperipherie platziert und aktiviert. Basierend auf dem Joule-Thomson-Effekt kommt es zu einer raschen Abkühlung der Spitze der Sonde. Dabei werden, in Abhängigkeit verschiedener Faktoren (z.B. dem Flaschendruck oder der Sondengröße) Temperaturen zwischen -35° C und -50° C an der Spitze der Sonde erreicht und das umliegende Gewebe angefroren, das dann aus dem Gewebeverband gelöst und extrahiert werden kann. Durch diese Technik lassen sich je nach verwendeter Sonde und Gefrierzeit Lungengewebsbiopsate mit einem Durchmesser zwischen ca. 5 bis 10 mm gewinnen, die im Gegensatz zu Zangenbiopsien keine Quetschartefakte aufweisen.

Erstmalig empfahlen die Mitglieder der Deutschen IPF Leitlinie im Jahr 2021 [139] auf dem Boden der damals vorliegenden Daten die TBLC der chirurgischen Biopsie aus mehreren Gründen in der Diagnostik der IPF vorzuziehen. Einerseits, da im Verhältnis die diagnostische Aussagekraft und die Nebenwirkungsraten im Vergleich zur chirurgischen Lungenbiopsie als vergleichbar betrachtet wurden und die Kosten der TBLC geringer als die einer chirurgischen Biopsie sind. Andererseits zeigen einige Daten, dass mittels TBLC auch Patient:innen mit einer fortgeschritteneren ILD im Gegensatz zu einer chirurgischen Lungenbiopsie mit vertretbarem Risiko biopsiert werden können.

Vor allem bei älteren und ggf. komorbiden Patient:innen, würde dies die Rate an unklassifizierbaren Fällen reduzieren.

In der Vorbereitung der aktuellsten internationalen Leitlinie zur IPF und PPF wurde eine erneute systematische Literatursuche durchgeführt [140]. Diese fasste zusammen, dass die diagnostische Aussagekraft einer TBLC 80% (95% CI 76-83%) bei Patient:innen mit verschiedenen ILDs betrug. Komplikationen einer TBLC waren Blutungen in 30% (95% CI 20-41%) und ein Pneumothorax in 8% (95% CI 6-11%) der Fälle. Eine TBLC-assoziierte Mortalität, schwere Blutung, ein prolongierter Pneumothorax, akute Exazerbationen, respiratorisches Versagen und respiratorische Infekte waren sehr selten. Allerdings war die methodologische Qualität der Evidenz aufgrund unkontrollierten Studiendesigns, nicht konsekutiver Rekrutierung und inkonsistenter Ergebnisse sehr gering.

Die Expertengruppe schließt sich diesen Überlegungen an. Dies auch unter Berücksichtigung des Aspekts, dass eine TBLC weniger invasiv als eine chirurgische Lungenbiopsie ist.

#### *Zusammenfassung zur TBLC:*

Bei Patient:innen mit V.a. eine fibrosierende ILD, bei denen interdisziplinär die Indikation zu einer Lungenbiopsie gestellt wurde, soll – in Zentren mit Expertise in der Durchführung und histopathologischen Interpretation – eine transbronchiale Kryobiopsie als primäres Biopsieverfahren durchgeführt werden [117].

Die Leitliniengruppe empfiehlt (in Anlehnung an eine Expertenkommission [141] die Deutsche IPF Leitlinie [100] und die Leitlinie der CHEST [142]) **folgende Aspekte zur Technik und Sicherheit der transbronchialen Kryobiopsie** unbedingt zu beachten (siehe auch Abb. 5):

#### Technikaspekte der TBLC:

- a) Wir empfehlen die TBLC in Intubation in tiefer Anästhesie oder Vollnarkose durchzuführen. Diese sollte in einem auch mit Notfallequipment ausgestatteten Endoskopie- oder OP-Raum durchgeführt werden.
- b) Wir empfehlen für das Atemwegsmanagement entweder einen Tubus (idealerweise in Kombination mit einem Bronchusblocker/Fogarty Katheter zur (präventiven) Blutungskontrolle) oder eine Bronchoskopie in starrer Technik. Hierbei kann ggf. auf eine Balloneinlage verzichtet werden.
- c) Wir empfehlen, mindestens 2 Biopsien aus mindestens 2 verschiedenen Lokalisationen (entweder Segmenten oder Lappen) 1 cm von der viszeralen Pleura entfernt zu entnehmen. Falls möglich, sollten hierbei mindestens 5 mm durchmessende Kryobiopsien gewonnen werden.
- d) Wir empfehlen für die TBLC eine kleinere Sonde (1.9 mm) zu verwenden
- e) Wir empfehlen, die Biopsien unter Durchleuchtung durchzuführen.
- f) Ort und Anzahl der Biopsien sollten prä-interventionell festgelegt werden und nicht in Arealen ausgeprägter Fibrose erfolgen.
- g) Die Interventionen sollten in einem Zentrum, das in der Durchführung solcher Eingriffe und des Komplikationsmanagements sehr erfahren ist, durchgeführt werden.

#### Sicherheitsaspekte der TBLC:

- a) Die wesentlichsten Risiken sind Pneumothorax und Blutung. In Einzelfällen wurden akute Exazerbationen und Todesfälle beschrieben.

b) Kontraindikationen einer TBLC sind:

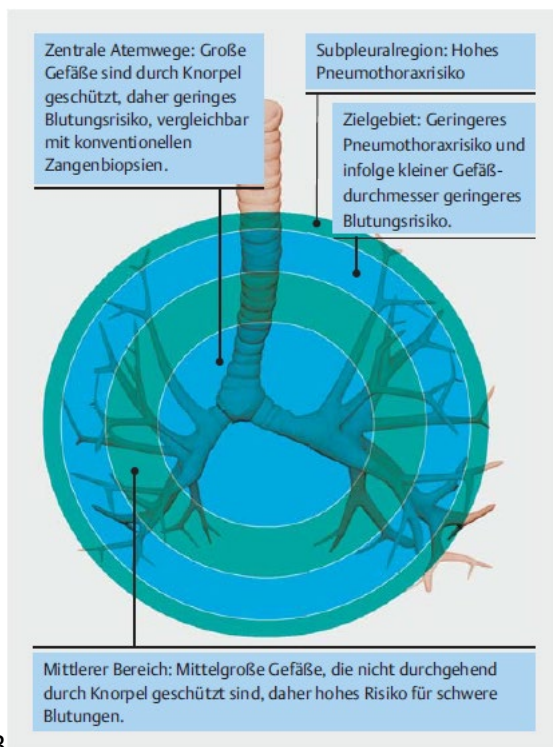
(1) Blutungsdiathesen, eine fortgeführte Medikation mit Antikoagulantien, mit Thienopyridinen, anderen neuen Thrombozytenaggregationshemmern, sowie eine Thrombozytopenie mit Thrombozytenzahlen  $< 50 \times 10^9/L$ .

Eine Monotherapie mit ASS 100 mg stellt *keine* Kontraindikation zu einer TBLC dar.

(2) eine wahrscheinliche (PAPsys  $>40$  mmHg in der transthorakalen Echokardiographie) oder nachgewiesene pulmonale Hypertonie (PAPmean  $>20$  mmHg im Rechtsherzkatheter), da die Blutungsbereitschaft hierbei mutmaßlich erhöht ist.

(3) eine relevante lungenfunktionelle Einschränkung mit einer FVC  $<50$  % und/oder DLCO-SB  $<30$  % Soll.

(4) Relevante Komorbiditäten (z.B. manifeste Herzinsuffizienz, schweres Lungenemphysem).



3

Abb. 5 Aspekte zur Lokalisation der TBLC ([100, 141])

### **Chirurgische Lungenbiopsie in der Diagnostik der ILD**

Die Indikation zur chirurgischen Lungenbiopsie soll interdisziplinär gestellt werden, optimalerweise in einer MDD / ILD Board. In der Regel sollte eine chirurgische Biopsie nach nicht aussagekräftiger TBLC erfolgen.

Hintergrund: Im Jahr 2011 wurden erstmals gemeinsam von der ATS, ERS, JRS und ALAT offizielle Empfehlungen zur Diagnostik und dem Management der IPF veröffentlicht [143] und im Jahr 2018 [144] überarbeitet. Hier wird auf ein interdisziplinäres Team bestehend aus Spezialisten für interstitielle Lungenerkrankungen aus Pneumologie, Pathologie, Radiologie (und Thoraxchirurgie) verwiesen, in dem gemeinsam die Indikation zur chirurgischen Lungenbiopsie gestellt werden sollte.

Aus unserer Sicht soll eine Lungenbiopsie durch ein minimalinvasives Verfahren einer offenen Operation vorgezogen werden.

Hintergrund: Die chirurgische Lungenbiopsie ist seit mehr als einem halben Jahrhundert fester Bestandteil in der ILD Diagnostik und wurde seit Mitte der 1950er und 1960er Jahre offen über eine Thorakotomie durchgeführt [145-147]. Mitte der 1990er Jahre zeigten Krasna et al. Die sichere Anwendung der thorakoskopisch durchgeführten Lungenbiopsie durch eine atypische Keilresektion mittels Klammernahtgerät bei ILD Patient:innen [148]. In einer randomisiert kontrollierten Studie zeigten Miller et al. eine Nichtunterlegenheit der thorakoskopisch durchgeführten Lungenbiopsie bei 42 Patient:innen in Bezug auf postoperativen Wundschmerz, Schmerzmittelbedarf, Lungenfunktionsparameter, Drainage-Liegedauer, OP-Zeiten und Krankenhausaufenthaltsdauer [149].

Eine chirurgische Lungenbiopsie sollte aus mindestens zwei unterschiedlichen Lungenlappen an zuvor interdisziplinär festgelegter Lokalisation, basierende auf aktuellen CT-morphologisch identifizierten Veränderungen entnommen werden. Das Biopsiematerial darf dabei nicht gequetscht werden um die Lungenarchitektur nicht zu verändern und Quetschartefakte zu verhindern. Bezirke mit ausgedehnter Fibrose sollten nicht biopsiert werden.

Hintergrund: Flint et al. hielten 1995 zunächst die Entnahme einer Lungenbiopsie aus einem zuvor radiologisch definierten Areal mit einem Durchmesser von 2 cm oder größer für ausreichend, um eine histopathologische Diagnose stellen zu können, da zwischen den einzelnen Proben pro Patient:in keine signifikanten Unterschiede gefunden werden können [150]. Auch Fibla et al. konnten im Rahmen ihrer retrospektiven Propensity Score Matching Analyse mit 311 ILD Patient:innen keinen signifikanten Unterschied bei der Diagnosestellung in Abhängigkeit von der Anzahl entnommener Biopsien nachweisen [151]. Khalil et al. wiesen bei Patient:innen bei denen mehrere Lungenbiopsien entnommen wurden eine signifikant längere Thoraxdrainagen-Verweildauer und einen längeren Krankenhausaufenthalt nach [152]. Im Gegensatz hierzu konnten Monaghan et al. [153] und Flaherty et al. [154] zeigen, dass in unterschiedlichen Lungenbiopsien aus unterschiedlichen Lungenlappen einer Patient:in unterschiedliche histopathologische Muster nachgewiesen werden können. Dies führte zu der Empfehlung zur Entnahme von mindestens zwei Lungenbiopsien aus unterschiedlichen Lungenlappen bei der 2008 publizierten Leitlinie der British Thoracic Society zur ILD Diagnostik [155] und der 2011 veröffentlichten gemeinsamen Empfehlung der ATS/ERS/JRS/ALAT [143].

Die chirurgische Lungenbiopsie ist ein sicheres Verfahren mit hoher diagnostischer Treffsicherheit.

Hintergrund: Eine Literaturrecherche im Rahmen der überarbeiteten Empfehlungen zur Diagnostik und Management der IPF [156] schloss insgesamt 26 Studien ein: wurde die diagnostische Treffsicherheit angegeben (11 von 26 Studien) war eine definitive Diagnose in 88,2 % der Fälle möglich. Die im Studien-Pooling ermittelte Mortalität (6 aus 26 Studien eingeschlossen) wird mit 1,7 % angegeben. Das perioperative Komplikationsspektrum umfasst Exacerbationen der Grunderkrankung mit 6,1 % (15 aus 26 Studien) sowie leichte (7 Studien) bis schwere (4 Studien) Blutungen in 0,8 % bzw. 0,2 % der durchgeführten Operationen. Von einer protrahierten Lungenparenchym-Fistelung wird in 13 der 26 Studien berichtet (5,9 %). Eine Infektion der Atemwege trat in 6,5 % der Patient:innen (9 Studien), neuropathischen Schmerzen/Postthorakotomie-Syndrom in 4,5 % (1 Studie) und Wundheilungsstörungen in 3,3 % der Patient:innen (4 Studien) auf. Aufgrund des Studiendesigns – es handelt sich hauptsächlich um retrospektive Fallserien intubiert durchgeführter Operationen – gehen die Autor:innen von einer schwachen Datenlage als Basis ihrer Empfehlungen aus. Zu ähnlichen Ergebnissen kommen zwei Registerstudien von Hutchinson et al. zur Morbidität und Mortalität nach chirurgischer Lungenbiopsie bei ungeklärter ILD in den USA zwischen 2000 bis 2011 [14] sowie in England zwischen



1997 bis 2008 [157]. In den USA konnten 32022 und in England 2820 Patient:innen analysiert werden. Die 30-Tages-Mortalität betrug in beiden Kohorten jeweils 1,7 %. Als Risikofaktoren für eine erhöhte Sterblichkeit konnten sowohl in den USA als auch England das männliche Geschlecht, ein fortgeschrittenes Alter, Komorbiditäten sowie ein offener Operationszugangsweg identifiziert werden. Eine retrospektive Analyse aus dem Jahr 2013 von Kayatta et al. definiert die chirurgische Lungenbiopsie als Goldstandard [158]. Hier wurde die operativ gewonnene Histologie mit der präoperativen HRCT Bildgebung verglichen. Bildmorphologisch gelang eine Diagnosestellung bei 14,6 % der 194 eingeschlossenen Patient:innen, wohingegen die chirurgische Lungenbiopsie bei 88,6 % der Patient:innen zu einer Diagnose führte. Als Risikofaktoren für eine erhöhte 30-Tages-Mortalität wurden ein fortgeschrittenes Alter sowie präoperative Sauerstoff- und/oder Respirator-Abhängigkeit identifiziert. Sie führten dies jedoch auf die deutlich fortgeschrittene Grunderkrankung und nicht auf die chirurgische Prozedur per se zurück. Lieberman et al. kommen in ihrer retrospektiven Analyse von 47 Patient:innen nach chirurgischer Lungenbiopsie in 13 % der Fälle zu einer Änderung der präoperativ bestimmten Diagnose und zu einer Änderung des Therapieregimes bei 51,1 % aufgrund des Erkenntnisgewinns der chirurgischen Lungenbiopsie.

**Empfehlung:** Die Möglichkeit einer chirurgischen Lungenbiopsie unter Spontanatmung (sog. „Wach-VATS“) ist zu prüfen, insbesondere bei Vorliegen einer kompromittierten Lungenfunktion oder fehlender Narkosefähigkeit und soll nur von einem erfahrenen Team aus Thoraxchirurgie und Anästhesie durchgeführt werden.

**Hintergrund:** Im letzten Jahrzehnt wurden zunehmend beatmungsassoziierte Lungenschäden durch die übliche Doppellumenintubation und Einlungenventilation mit positiver Druckbeatmung beschrieben. Dies führte zu einer Zunahme von Lungenoperationen unter Spontanatmung bei Patient:innen mit einer Lungengerüsterkrankung [159]. Durch Vermeiden des Ventilator-assoziierten Barotraumas der Lunge und Verzicht auf eine übliche Muskelrelaxation im Rahmen der Narkose kann das perioperative Risiko von Patient:innen mit einer Lungengerüsterkrankung gesenkt werden [160]. Laut einer Umfrage unter Mitgliedern der Europäischen Gesellschaft für Thoraxchirurgie (ESTS) und der Deutschen Gesellschaft für Thoraxchirurgie (DGT) wird die Indikation zur Operation unter Spontanatmung, insbesondere bei Vorliegen einer eingeschränkten Lungenfunktion oder einer Lungengerüsterkrankung gesehen [161] [162]. In der englisch-sprachigen Literatur werden verschiedene Begriffe hierfür verwendet wie NIVATS (=non-intubated video-assisted thoracic surgery), AVATS (=awake video-assisted thoracic surgery), NITS (non-intubated thoracic surgery), MACTS (=monitored anesthesia care thoracic surgery) oder ATS (awake thoracic surgery). Pompeo et al. konnten 2013 in ihrer Studie bei 30 ILD Patient:innen in NIVATS Technik eine Morbiditätsrate von 3,3 % bei fehlender Mortalität und einer diagnostischen Treffsicherheit von 97 % [163] aufzeigen. Kurihara et al. ermittelten in ihrer retrospektiven Auswertung von 44 ILD Patient:innen eine erhöhte Rate an ILD-Exacerbationen nach chirurgischer Lungenbiopsie, wenn diese in Intubationsnarkose durchgeführt wurde [164]. Eine retrospektive Multicenter-Fallserie mit 112 Patient:innen ergab eine Morbiditätsrate von 7,1 % bei fehlender Mortalität. Eine definitive histopathologische Diagnose konnte bei 96 % der Fälle erreicht werden. Peng et al. konnten zeigen, dass auch die Kombination von NIVATS und uniportaler Operation zur Biopsie der Lunge angewendet werden kann [165]. Kim et al. reviewten drei Studien zur chirurgischen Lungenbiopsie unter Spontanatmung und berichten von einer Morbiditätsrate zwischen 3,3 % und 7,0 % bei fehlender Mortalität [166].

Offizielle Leitlinien oder Empfehlungen, wer und wann eine Lungenoperation unter Spontanatmung durchgeführt werden kann, liegen nicht vor. Die aufgeführten Empfehlungen beruhen auf Einschätzungen von Expert:innen [167-171] und Umfragen unter erfahrenen Thoraxchirurg:innen in Europa [161], Deutschland [162] und China [172]:

(Relative) Kontraindikationen für eine chirurgische Lungenbiopsie:

- FVC<70 %, DLCO-SB <50 %
- Schwieriger Atemweg
- Hämodynamische Instabilität
- (Adipositas)
- Koagulopathien, relevante pulmonale Hypertonie
- Neurologische Grunderkrankung mit erhöhtem Aspirationsrisiko, Anfallsleiden
- Schwere Hypoxämie oder Hyperkapnie

Indikationen zur perioperativen anästhesiologischen Konversion:

- Chirurgische Komplikation wie beispielsweise thorakoskopisch unkontrollierbare Blutung, pleurale Adhäsionen
- Schwere Hypoxämie (PaO<sub>2</sub> <60 %), Hyperkapnie (PaCO<sub>2</sub> >80 mmHg), Azidose (pH <7,1)
- Hämodynamische Instabilität
- Persistierender Hustenreflex
- Exzessiver mediastinale oder Zwerchfellbewegungen
- Insuffiziente Lokalanästhesie
- Unzureichende Atelektase/Lungenkollaps

### **Histopathologische Interpretation der ILD Muster**

Die Histopathologie der ILDs ist ebenso wie die klinische Präsentation heterogen. Klassischerweise wurden die ILDs nach der Liebow Klassifikation untergliedert. Diese Einteilung wurde im Verlauf kontinuierlich erweitert und nach dem aktuellen Stand der Forschung angepasst, wobei Entitäten zusammengefasst oder gänzlich entfernt sowie neue Entitäten aufgenommen wurden [173].

#### *Histopathologische Untersuchungen*

Die histologische ILD Diagnostik fußt in erster Linie auf konventioneller Histologie mit Hämatoxylin-Eosin-Färbung, einer Bindegewebsfärbung (z.B. Elastica-van-Giesson oder Masson Trichrom) und ggf. einer PAS-Färbung. Abhängig von den darstellbaren Veränderungen (z.B. bei granulomatöser Entzündung) sollten weitere Färbungen z.B. zur Suche nach spezifischen Erregern bei granulomatösen Erkrankungen erfolgen [174].

Immunhistochemische Färbemethoden spielen in der ILD Diagnostik aktuell nur eine eingeschränkte Rolle. Eine Charakterisierung des entzündlichen Infiltrates bei ILDs z.B. in T- und B-zelluläre Komponente mit geeigneter Immunhistochemie in ausgewählten Fällen eine Hilfe in der weiteren Entscheidungsfindung sein. Je nach histologischer und klinischer Präsentation sowie radiologischem Befund kann z.B. auch eine Färbung für IgG4 erfolgen.

Im Gegensatz zu humangenetischen Untersuchungen spielen molekularpathologische Untersuchungen zurzeit in der klinischen Routinediagnostik der ILD (noch) keine Rolle. Eine

molekularpathologische Aufarbeitung kann aber z.B. bei differentialdiagnostisch erwogenen Lymphomen oder bei der Frage nach spezifischen Erregern helfen.

*Welche Anforderungen sollten in derILD Diagnostik an einen histopathologischen Bericht gestellt werden?*

Ein Befund zu einer Biopsie mit der Fragestellung nachILD sollte neben der Entnahmelokalisation der Proben die Entnahmetechnik (z.B. TBB, TBLC, chirurgische Lungenbiopsie etc.) sowie Größe und Repräsentativität der Probe vor dem Hintergrund der Fragestellung beschreiben.

Da sich die klinische, radiologische und histopathologische Terminologie insbesondere bei den Schädigungsmustern überlappen, sollte, um Missverständnissen vorzubeugen, im Befund eine Trennung zwischen der Beschreibung der histologischen Veränderungen (z.B. fibroblastäre Foci, alveolarseptale Fibrose etc.) und der Zuordnung zu den jeweiligen histologischen Mustern (z.B. UIP, NSIP) erfolgen. Dies empfiehlt sich insbesondere, da nur für einige wenige Muster (z.B. UIP) klare Diagnosekriterien international etabliert sind. Wenn vorhanden, sollte die anerkannte Terminologie zur Einordnung der Muster angewendet werden (z.B. UIP nach ATS/ERS und deutscher Leitlinie) [100, 125] Die histologisch fassbaren Veränderungen sollten im Befundbericht in ein Spektrum an Differentialdiagnosen eingeordnet werden.

*Wann sollte eine referenzpathologische Untersuchung erfolgen?*

Eine referenzpathologische Untersuchung sollte erfolgen, wenn die Ergebnisse der histopathologischen Untersuchung nicht zu dem klinischen Bild passen oder ein komplexes Bild mit unklaren oder einem Nebeneinander von mehreren Mustern beobachtet wird. Zudem sollte in Institutionen, welche selten mitILD Biopsien konfrontiert werden, eine referenzpathologische Untersuchung niederschwellig erwogen werden.

*Welche histologischen Muster finden sich bei spezifischenILDs?*

Eine Übersicht über die bei den jeweiligenILD zu findenden histopathologischen Muster findet sich in Abbildung 6 und relevante histologische Muster sind in Abb. 7 dargestellt.

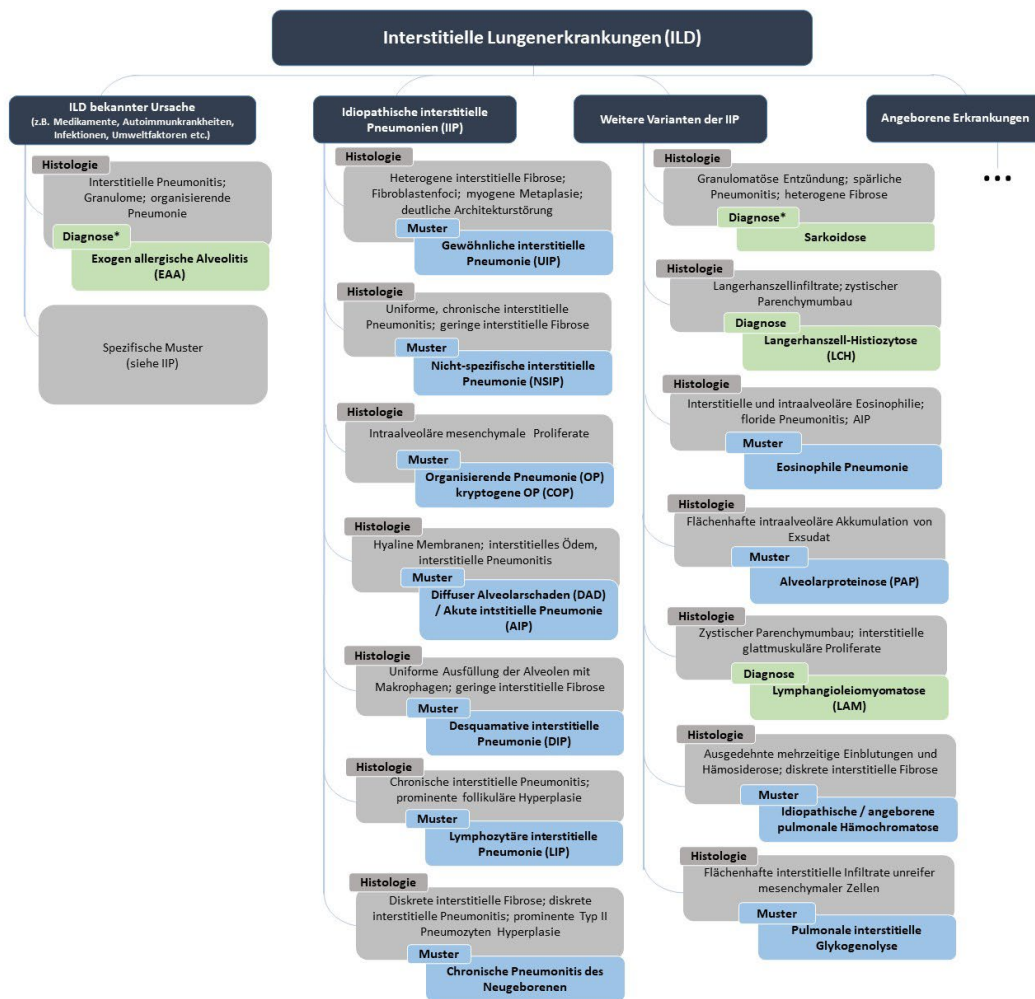
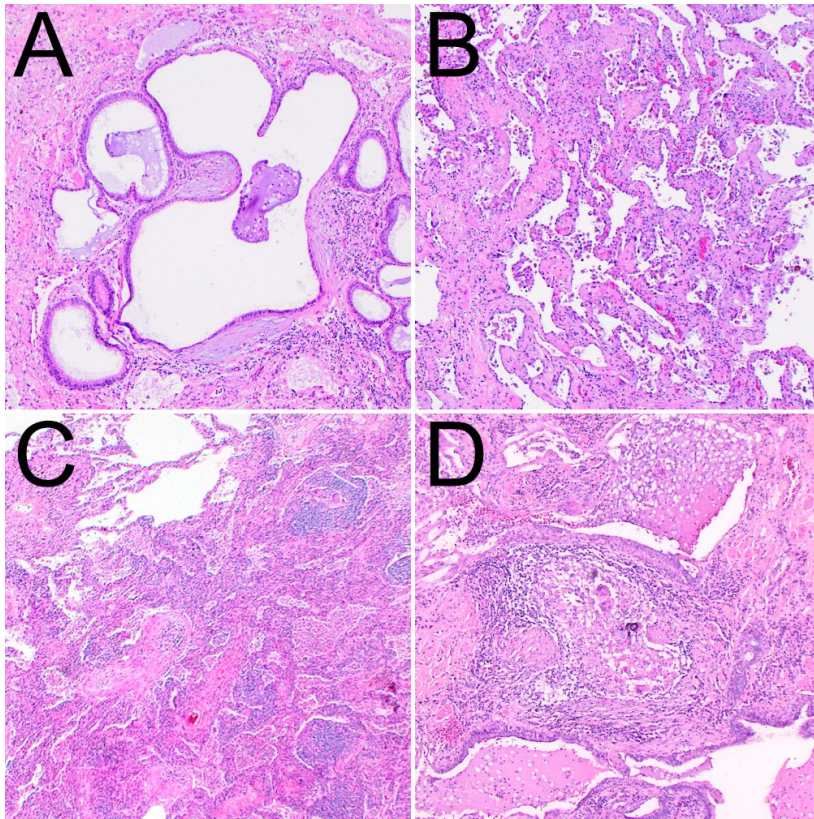


Abbildung 6 Übersicht über die typischen histologischen Muster bei interstitiellen Lungenerkrankungen. Quelle: [175].

In den meisten Fällen können keine abschließenden Diagnosen aus den histologisch aufgreifbaren Veränderungen abgeleitet werden. Vielmehr werden diese zu Schädigungsmustern zusammengefasst, welche im klinischen Kontext wiederum für bestimmte Grunderkrankungen sprechen. In einigen Fällen erlauben spezifische histologische Veränderungen allerdings eine sichere Diagnose (z.B. Langerhanszell-Histiozytose oder LAM). In einigen Fällen wie Sarkoidose und manchmal bei der EAA können die histologischen Veränderungen sehr charakteristisch sein und erlauben nach sorgfältigem Ausschluss einer z.B. infektiösen oder medikamentös/toxischen Genese eine genauere Zuordnung.

Abbildung 7



Charakteristische Muster interstitieller Lungenerkrankungen (A) Gewöhnliche interstitielle Pneumonie (UIP) mit Architekturstörung des Lungenparenchyms und fibroblastären Foci. (B) Nicht-spezifische interstitielle Pneumonie (NSIP; fibrotische Form) mit homogener alveolarseptaler Fibrose. (C) Nicht-nekrotisierende Epitheloidzellgranulome, organisierende Pneumonie und Pneumonitis bei exogen allergischer Alveolitis sowie (D) Nicht-nekrotisierende Epitheloidzellgranulome und Fibrose bei Sarkoidose.

### **Multidisziplinäre Diskussion der klinischen, radiologischen und histologischen Befunde**

Eine sichere diagnostische Abgrenzung der einzelnen ILD Entitäten ist aufgrund der Vielzahl an Erkrankungsbildern mit unterschiedlicher Prognose und Therapie essentiell. Die Diagnosestellung erfordert eine Zusammenschau aller klinischen, radiologischen und ggf. pathologischen Befunde in Form einer multidisziplinären Diskussion (MDD). Die MDD / das ILD Board stellt den Goldstandard bei der Diagnostik interstitieller Lungenerkrankungen dar [176, 177]. Mehrere Studien konnten zeigen, dass die MDD in einem Expertenzentrum die diagnostische Genauigkeit und Diagnosesicherheit („confidence“) bei ILDs verbessert und häufig zu Änderungen der vor der MDD festgelegten bzw. vermuteten ILD Diagnose und des Behandlungsregimes führt. Weiterhin konnte nachgewiesen werden, dass die MDD in einem Expertenzentrum häufig eine Diagnosestellung bei bis dato unklarer ILD Diagnose ermöglicht, d.h. die Anzahl unklassifizierbarer ILDs wird reduziert [178-183].

Die MDD / ILD Board kann als Präsenzveranstaltung und/oder digital, ggf. hybrid als Videokonferenz durchgeführt werden und findet üblicherweise wöchentlich, 14tägig oder monatlich statt. Obligate Teilnehmer sind ein auf dem Gebiet des ILDs erfahrene Teilnehmende aus der Pneumologie,

(Thorax)-Radiologie und (Thorax)-Pathologie (sofern eine Histopathologie vorliegt). Wünschenswert ist zudem eine Vertretung der Rheumatologie, in jedem Falle sollte bei V.a. eine rheumatische Grunderkrankung der ILD und zur Interpretation immunserologischer Befunde ein:e Rheumatolog:in hinzugezogen werden. Weitere fakultative teilnehmende Disziplinen sind: Arbeitsmedizin, Thoraxchirurgie, Genetik, Palliativmedizin, spezialisierte Pflegende (sogenannte „ILD Nurses“) und wenn möglich und indiziert Expert:innen in Bezug auf eine Lungentransplantation [177]. Der Ablauf der Vorstellung eines Falles im ILD Board erfolgt standardisiert: nach klinischer Vorstellung, erfolgt die Präsentation/Visualisierung des HRCT und ggf. der histopathologischen Schnitte mit anschließender Diskussion und Festlegung der finalen Diagnose (sofern bereits möglich) und des weiteren diagnostischen bzw. therapeutischen Procedere. Ggf. erfolgt eine zweite Vorstellung des Falles nach erfolgter (weiterführender) Diagnostik.

Im Folgenden sind die wichtigsten Indikationen für die Vorstellung in einem ILD Board zusammengefasst (siehe auch Abb. 2 - ILD Diagnostik):

1. Nach Vorliegen aller klinischen Befunde und des HRCT zur Festlegung des weiteren Procedere

Anmerkung: Zu diesem Zeitpunkt soll in einem ersten ILD Board primär die Frage beantwortet werden, ob eine weitergehende invasive Diagnostik (BAL, Biopsie) notwendig ist oder eine konfidente Diagnose auch ohne invasive Untersuchungen gestellt werden kann.

2. Nach Eingang der invasiven Diagnostik (BAL, Lungenbiopsie) sollen die endgültige Diagnose und das weitere Procedere in einer zweiten MDD festgelegt werden) [139].

Anmerkung: Der besondere Wert der zweiten MDD zeigt sich bei Nachweis eines histopathologischen Musters, das bei verschiedenen ILD Formen vorkommen kann (z.B. UIP-Muster) und bei diskordanten radiologischen und pathologischen Befunden (z.B. HRCT: nicht vereinbar mit UIP; Histologie: UIP).

3. Invasive Diagnostik, insbesondere Lungenbiopsie, notwendig, aber nicht durchführbar

Anmerkung: Ziel ist die Erstellung einer Arbeitshypothese bzgl. der wahrscheinlichsten ILD Entität unter Berücksichtigung von Klinik, Demographie, Raucherstatus, BAL, Krankheitsverlauf, Therapieansprache etc. Auch der Grad der diagnostischen Sicherheit der Arbeitshypothese sollte angegeben werden.

4. Re-evaluation von Patient:innen, deren longitudinaler Verlauf nicht zur ursprünglich festgelegten ILD Board-Diagnose passt oder bei denen neue Erkenntnisse/Untersuchungsergebnisse vorliegen

Für jede Patient:in soll ein Protokoll zur Vorstellung im ILD Board und zur Ergebnisdokumentation erstellt werden. Dieses Protokoll besteht aus mehreren Abschnitten:

- Datum/Teilnehmende des ILD Boards
- Anamnese und Vorbefunde

Dies umfasst wie oben aufgeführt u.a. demographische Merkmale, die Symptomatik/Dynamik der Symptome, Raucheranamnese, Anamnese hinsichtlich bekannter Auslöser einer ILD (z.B. Medikamente, inhalative Noxen, rheumatisch-entzündliche Systemerkrankungen), Arbeitssanamnese, Familienanamnese und wichtige Vorbefunde (Lungenfunktion, Autoimmunserologie, EAA-Screening/spezifische IgG-Antikörper, BAL Zellzahl und Zelldifferenzierung, Mikrobiologie)

Stand 06.01.2023

- Ergebnis des ILD Boards

HRCT-Muster; histopathologisches Muster; finale ILD Board Diagnose

- Festlegung des weiteren Procedere

weitere Diagnostik erforderlich (z.B. chirurgische Biopsie, HRCT in Expiration)? Therapieempfehlung (medikamentös, nicht-medikamentös), ggf. Wiedervorstellung im ILD Board?

Ein Vorschlag für ein derartiges ILD Board Protokoll ist im Folgenden aufgeführt (Supplement):

### ***Vorschlag zum ILD Board Protokoll***

ILD Board vom Datum

Teilnehmende: Pneumologie/Radiologie/Pathologie/Weitere

Anamnese und Vorbefunde

Demographische Merkmale: Alter/Geschlecht

Respiratorische Symptomatik: welche? / seit wann? /Auslösesituationen? /Dynamik?

Raucheranamnese: Nieraucher:in/Ex-Raucher:in (seit wann?)/aktive Raucher:in/packyears

Anamnestische Hinweise auf bekannte ILD Auslöser/Expositionen:

Medikamente

Inhalative Noxen einer EAA (privat / beruflich)

Rheumatisch-entzündliche Systemerkrankungen

Arbeitsanamnese: aktuelle /frühere berufliche Tätigkeiten

Vorerkrankungen/Komorbiditäten: welche? /(seit) wann?

Familienanamnese: welche ILD? bei wem?

Aktuelle Befunde:

Lungenfunktion: FVC %Soll, TLC %Soll, DLCO-SB %Soll

(Lungenfunktions**VOR**befunde vom XX.YY.ZZZZ FVC %Soll, TLC %Soll, DLCO-SB %Soll)

Autoimmunserologie: ANA-Titer, ENA-Differenzierung, RF, anti-CCP, p-ANCA, c-ANCA, anti-PR3, anti-MPO, ggf. Myositis-spezifische Antikörper

EAA-Screening/spezifische IgG-Antikörper: alles negativ/positiv für

BAL: Gesamtzellzahl :

Differenzierung: Makrophagen %, Lymphozyten %, Neutrophile %, Eosinophile %

CD4/CD8-Ratio:

HRCT-Muster: UIP/wahrscheinliche UIP/unbestimmt (indeterminate) für UIP/alternatives Muster, am ehesten vereinbar mit \_\_\_\_\_

Stand 06.01.2023

Histopathologie: TBB/TBLC/Chirurgische Biopsie

Muster: UIP/wahrscheinliche UIP/unbestimmt (indeterminate) für UIP/alternatives Muster, am ehesten vereinbar mit \_\_\_\_\_

Finale ILD Board Diagnose: Diagnose/Grad der diagnostischen Sicherheit

Festlegung des weiteren Procedere

weitere Diagnostik erforderlich? nein/ja z.B. chirurgische Biopsie, HRCT in Expiration

Therapieempfehlung: medikamentös: immunmodulatorische Therapie mit/antifibrotische Therapie mit

nicht-medikamentös

Wiedervorstellung im ILD-Board? Ja/nein; wann?

LTX Indikation prüfen

Ein Auszug aus diesem Protokoll kann als Textvorlage für die Erstellung des Diagnosekopfes des ILD-Arztbriefes verwandt werden:

### ***Vorschlag zum Diagnosekopf ILD Arztbrief***

Es erfolgte die ausführliche Diskussion des Falles im ILD Board, die folgende Ergebnisse erbrachte:

Diagnose: ILD-Diagnose (ggf. mit DDs) entsprechend ILD Board vom XX.YY.ZZZZ

Befunde: Lungenfunktion: DatumFVC (%Soll) DLCOc/VA (% Soll)

Autoimmunserologie vom XX.YY.ZZZZ: Befund

EAA-Screening/spezifische IgG-Antikörper vom XX.YY.ZZZZ: Befund

BAL vom XX.YY.ZZZZ: Makrophagen %, Lymphozyten %, Neutrophile %, Eosinophile %

HCRT vom XX.YY.ZZZZ: Befund

Histologie (Zange/Kryo-TBB/VATS-Biopsie vom XX.YY.ZZZZ): Befund

Therapieempfehlung: Medikamentöse Therapie: Substanz/seit wann bzw. von/bis

Nicht-medikamentöse Therapie: z.B. LTOT/Flussrate

LTX-Indikation geprüft am XX.YY.ZZZZ

### **Fallstricke in der ILD Diagnostik**

Die frühzeitige, korrekte Diagnose einer ILD Entität ist nicht nur für die Prognose und Therapie einer Patient:in entscheidend, sondern auch für die Evaluation bezüglich Studieneinschluss oder Transplantationsevaluation. Daher sollten in einem multidisziplinären Ansatz alle Befunde und



Informationen gründlich evaluiert werden (siehe Kapitel „Multidisziplinäre Diskussion der klinischen, radiologischen und histologischen Befunde“). Es gibt jedoch einige Fallstricke / Pitfalls, die die korrekte Diagnose verzögern bzw. erschweren können.

Trockener Husten und Belastungsdyspnoe (die häufigsten Symptome zu Beginn einer ILD), können initial schleichend beginnen und daher übersehen oder als altersbedingt gewertet bzw. einem Raucherstatus zugeschrieben werden [184, 185]. Bei Erstvorstellung im ILD Zentrum können 13.7 % der Patient:innen eine normale FVC (definiert als  $>80$  % Referenzwert) und 1.3 % eine normale FVC und normale DLCOc/VA (ebenfalls definiert als  $>80$  % Referenzwert) aufweisen [186]. Funktionell lässt sich meist eine Restriktion nachweisen, aber auch eine obstruktive Ventilationsstörung, wie z.B. bei Patient:innen mit EAA, Sarkoidose, LAM, LHC oder Vaskulitiden. Begleiterkrankungen wie ein Lungenemphysem oder eine pulmonale Hypertonie können ebenfalls Einfluss auf die Ergebnisse der Lungenfunktionsmessung nehmen. Bei einer obstruktiven Ventilationsstörung sollte daher eine ILD nicht automatisch ausgeschlossen werden. Differentialdiagnostisch muss hier jedoch immer auch an andere obstruktive Atemwegserkrankungen wie beispielsweise die COPD, Asthma, Tumoren, Bronchiektasen oder zystische Fibrose, u.a. gedacht werden.

Eine Herausforderung stellt die Evaluierung der ILD Entität dar. Aufgrund von Komorbiditäten, lungenfunktionellen Einschränkungen und/oder fortgeschrittenem Alter ist bei Nachweis einer ILD im HRCT bei manchen Patient:innen eine Histologiegewinnung nicht möglich. Dabei konnte gezeigt werden, dass der histopathologische Befund in der multidisziplinären Diskussion (ILD Board) den größten Einfluss auf die finale Diagnose hat, gerade wenn der initiale klinische/radiologische Befund nicht eine IPF/UIP ist [178]. Im klinischen Alltag wird hier teilweise eine probatorische Glukokortikoide-Therapie initiiert ohne weitere Abklärungen der ILD Entität einzuleiten. Davon wird von den Autor:innen dieses Konsensuspapiers abgeraten. Außerhalb von ILD Zentren kann es aufgrund von mangelnder Erfahrung sowie bei unzureichender Qualität der radiologischen und histologischen Befunde zu Verzögerungen der Erhebung relevanter Befunde kommen [185, 187]. So konnte in einer amerikanischen Studie gezeigt werden, dass die Übereinstimmung bei ILD Diagnosen innerhalb von akademischen Zentren ( $\kappa = 0,55-0,71$ ) besser zu sein scheint als bei nicht-spezialisierten Ärzt:innen ( $\kappa = 0,32-0,44$ ) [179]. Die Vorstellung im multidisziplinären ILD-Board ist dabei essenziell. So konnte gezeigt werden, dass nach Präsentation der histologischen Befunde, Radiolog:innen häufiger ihren Befund ändern als Pneumolog:innen. Außerdem nimmt die Sicherheit einer Diagnose zu, je mehr Informationen (Klinik, Radiologie, Histologie) zur Verfügung stehen [178].

Bei der Gewinnung und Interpretation der Histologie sei außerdem auf die Heterogenität der Biopsate hingewiesen. In einer Studie kam es zwischen einzelnen chirurgischen Lungenbiopsien verschiedener Lappen bei 26 % zu abweichenden Diagnosen [188]. Dabei war bei einem diskordanten Muster (UIP in einem Lappen, NSIP in einem anderen Lappen) die Prognose genauso schlecht wie bei UIP in allen Lappen. Vor allem die Diagnose der NSIP (und im Speziellen die Abgrenzung zur UIP) führt zu unterschiedlichen pathologischen Befundungen [189]. Die Diskriminierung zwischen UIP und NSIP ist jedoch wichtig, da eine NSIP im Gegensatz zur UIP auf eine immunsuppressive Therapie ansprechen kann. Je mehr Biopsien vorliegen, desto fundierter fällt die Beurteilung der Pathologie aus [189]. In Zukunft könnten molekulare Techniken vielleicht dabei helfen die diagnostische Genauigkeit zu verbessern [190]. In manchen Fällen kann die Histologie jedoch nicht zur Diagnosefindung beitragen. Dies kommt vor allem vor, wenn aus der „falschen“ Region biopsiert wurde und sich entweder: 1.) Normalbefunde, 2. nicht mehr eindeutig beurteilbares „Endstadiumsgewebe“, oder 3.) nicht einer bestimmte ILD Form zuordenbare Befunde ergeben [185].

Bei einem UIP Muster muss man differentialdiagnostisch zur IPF an zahlreiche andere Erkrankungen denken wie die ILD im Rahmen von rheumatologischen Erkrankungen, chronische EAA, Asbestose

oder auch Medikamenten-induzierte ILD (siehe [www.pneumotox.de](http://www.pneumotox.de)). Da sich eine EAA von einer IPF klinisch wie radiologisch ggf. nur sehr schwer unterscheiden lässt, kann es nach bereits etablierter IPF-Diagnose im Verlauf zur Umklassifizierung zu einer EAA kommen. In einer monozentrischen Studie kam es bei 43 % der Patient:innen im Verlauf von 6 Jahren zu einer Änderung der Diagnose von IPF zu EAA aufgrund neuer Befunde (Exposition, chirurgische Lungenbiopsie, BAL und IgG) [191]. Eine ILD kann außerdem das erste Manifestationsmerkmal einer entzündlich-rheumatischen Erkrankungen sein und beim Fehlen einer gründlichen Untersuchung kann eine zugrunde liegende autoimmune Genese auch übersehen werden [184, 192]. Da die IPF grundsätzlich bei Patient:innen unter 50 Jahren selten ist, sollte der Verdacht auf eine zugrunde liegende rheumatologische Erkrankung (vor allem bei jungen, weiblichen Patientinnen) so hoch sein, dass ggf. eine bei Erstvorstellung noch subklinische Kollagenose zugrunde liegt. Bei diesen Patient:innen sollten daher im Verlauf wiederholt serologische Tests und klinische Untersuchungen erfolgen. Auf der anderen Seite können auch bei ca. 25-30 % der gesunden Erwachsenen ANA-Titer nachgewiesen werden [193], v.a. bei Frauen mit zunehmendem Alter [194, 195]. Neben Systemerkrankungen ist bei einem frühen Auftreten einer ILD auch an eine familiäre/genetische Komponente zu denken.

Bei den serologischen Befunden ist zu beachten, dass bei über 50% der Patient:innen mit chronisch-fibrosierender EAA kein krankheitserregendes Antigen identifiziert werden kann [196]. Auf der anderen Seite können spezifische IgG-Antikörper bei 20-50 % der Antigen-exponierten, asymptomatischen Personen (in niedriger Konzentration) und auch bei 1-8 % der gesunden Bevölkerung ohne Exposition (in niedriger Konzentration) nachgewiesen werden [197]. Der Nachweis eines spezifischen IgG-Antikörpers sollte daher immer mit der Anamnese und somit auch der Exposition zusammenpassen. Auf der anderen Seite schließt ein fehlender IgG-Nachweis („seronegative“ EAA) eine EAA nicht aus, da u.a. eine längere Antigenkarenz von 6-12 Monaten zu einem Verschwinden der Antikörper führen kann [72, 73]. Vorsicht gilt auch bei der Interpretation von Autoantikörpern. Diese konnten bei 35 % der Patient:innen mit chronischer EAA nachgewiesen werden [198].

Trotz ausführlicher Diagnostik und multidisziplinärer Evaluation bleibt bei einem Teil der Patient:innen mit ILD die Ursache der Lungengerüstveränderung unklar. In diesen Fällen muss die Diagnose einer „unklassifizierbaren ILD“ gestellt werden. Laut einer Meta-Analyse betrifft dies 11.9 % (95%-KI 8.5%-15.6%), wobei die Prävalenz von unklassifizierbaren ILDs in Zentren mit formale, ILD Board niedriger ist (9.5% versus 14.5%) [199]. Dies unterstreicht den Stellenwert des multidisziplinären Austauschs.

Bei der Beurteilung und Behandlung von Patient:innen mit ILD müssen außerdem Komorbiditäten beachtet werden, da sie einen entscheidenden Einfluss auf den Krankheitsverlauf und das Überleben haben können. Dazu zählen neben respiratorischen Begleiterkrankungen wie Lungentumor, Lungenemphysem, obstruktives Schlafapnoe-Syndrom und pulmonale Hypertonie auch kardiovaskuläre Erkrankungen wie die koronare Herzerkrankung oder Thrombosen, gastrointestinale Erkrankungen wie der gastro-oesophageale Reflux, metabolische Erkrankungen wie der Diabetes mellitus oder eine Hypothyreose und psychiatrische Erkrankungen wie die Angststörung oder eine Depression [200].

1. Doyle TJ, Dellaripa PF. Lung Manifestations in the Rheumatic Diseases. *Chest* 2017; 152: 1283-1295. doi:10.1016/j.chest.2017.05.015
2. Wijsenbeek M, Cottin V. Spectrum of Fibrotic Lung Diseases. *N Engl J Med* 2020; 383: 958-968. doi:10.1056/NEJMra2005230
3. Fischer A, Streck ME, Cottin V et al. Proceedings of the American College of Rheumatology/Association of Physicians of Great Britain and Ireland Connective Tissue Disease-Associated Interstitial Lung Disease Summit: A Multidisciplinary Approach to Address Challenges and Opportunities. *Arthritis Rheumatol* 2019; 71: 182-195. doi:10.1002/art.40769
4. Behr J, Prasse A, Wirtz H et al. Survival and course of lung function in the presence or absence of antifibrotic treatment in patients with idiopathic pulmonary fibrosis: long-term results of the INSIGHTS-IPF registry. *Eur Respir J* 2020; 56. doi:10.1183/13993003.02279-2019
5. Bouros D, Wells AU, Nicholson AG et al. Histopathologic subsets of fibrosing alveolitis in patients with systemic sclerosis and their relationship to outcome. *Am J Respir Crit Care Med* 2002; 165: 1581-1586. doi:10.1164/rccm.2106012
6. Hoffmann-Vold AM, Allanore Y, Alves M et al. Progressive interstitial lung disease in patients with systemic sclerosis-associated interstitial lung disease in the EUSTAR database. *Ann Rheum Dis* 2021; 80: 219-227. doi:10.1136/annrheumdis-2020-217455
7. Hoffmann-Vold AM, Fretheim H, Halse AK et al. Tracking Impact of Interstitial Lung Disease in Systemic Sclerosis in a Complete Nationwide Cohort. *Am J Respir Crit Care Med* 2019; 200: 1258-1266. doi:10.1164/rccm.201903-0486OC
8. Steen VD, Conte C, Owens GR et al. Severe restrictive lung disease in systemic sclerosis. *Arthritis Rheum* 1994; 37: 1283-1289. doi:10.1002/art.1780370903
9. Distler O, Highland KB, Gahlemann M et al. Nintedanib for Systemic Sclerosis-Associated Interstitial Lung Disease. *N Engl J Med* 2019; 380: 2518-2528. doi:10.1056/NEJMoa1903076
10. Fischer A, Swigris JJ, Groshong SD et al. Clinically significant interstitial lung disease in limited scleroderma: histopathology, clinical features, and survival. *Chest* 2008; 134: 601-605. doi:10.1378/chest.08-0053
11. Distler O, Volkman ER, Hoffmann-Vold AM et al. Current and future perspectives on management of systemic sclerosis-associated interstitial lung disease. *Expert Rev Clin Immunol* 2019; 15: 1009-1017. doi:10.1080/1744666x.2020.1668269
12. Winstone TA, Assayag D, Wilcox PG et al. Predictors of mortality and progression in scleroderma-associated interstitial lung disease: a systematic review. *Chest* 2014; 146: 422-436. doi:10.1378/chest.13-2626
13. Distler O, Assassi S, Cottin V et al. Predictors of progression in systemic sclerosis patients with interstitial lung disease. *Eur Respir J* 2020; 55. doi:10.1183/13993003.02026-2019
14. Schinke S, Riemekasten G. [Systemic sclerosis]. *Internist (Berl)* 2019; 60: 1251-1269. doi:10.1007/s00108-019-00699-7
15. van den Hoogen F, Khanna D, Fransen J et al. 2013 classification criteria for systemic sclerosis: an American college of rheumatology/European league against rheumatism collaborative initiative. *Ann Rheum Dis* 2013; 72: 1747-1755. doi:10.1136/annrheumdis-2013-204424
16. Kelly CA, Saravanan V, Nisar M et al. Rheumatoid arthritis-related interstitial lung disease: associations, prognostic factors and physiological and radiological

- characteristics—a large multicentre UK study. *Rheumatology* 2014; 53: 1676-1682. doi:10.1093/rheumatology/keu165
17. Duarte AC, Porter JC, Leandro MJ. The lung in a cohort of rheumatoid arthritis patients—an overview of different types of involvement and treatment. *Rheumatology* 2019; 58: 2031-2038. doi:10.1093/rheumatology/kez177
  18. Gabbay E, Tarala R, Will R et al. Interstitial lung disease in recent onset rheumatoid arthritis. *Am J Respir Crit Care Med* 1997; 156: 528-535. doi:10.1164/ajrccm.156.2.9609016
  19. Kim EJ, Collard HR, King TE, Jr. Rheumatoid arthritis-associated interstitial lung disease: the relevance of histopathologic and radiographic pattern. *Chest* 2009; 136: 1397-1405. doi:10.1378/chest.09-0444
  20. Strand MJ, Sprunger D, Cosgrove GP et al. Pulmonary function and survival in idiopathic vs secondary usual interstitial pneumonia. *Chest* 2014; 146: 775-785. doi:10.1378/chest.13-2388
  21. Bongartz T, Nannini C, Medina-Velasquez YF et al. Incidence and mortality of interstitial lung disease in rheumatoid arthritis: a population-based study. *Arthritis Rheum* 2010; 62: 1583-1591. doi:10.1002/art.27405
  22. Giles JT, Danoff SK, Sokolove J et al. Association of fine specificity and repertoire expansion of anticitrullinated peptide antibodies with rheumatoid arthritis associated interstitial lung disease. *Ann Rheum Dis* 2014; 73: 1487-1494. doi:10.1136/annrheumdis-2012-203160
  23. Zamora-Legoff JA, Krause ML, Crowson CS et al. Patterns of interstitial lung disease and mortality in rheumatoid arthritis. *Rheumatology (Oxford)* 2017; 56: 344-350. doi:10.1093/rheumatology/kew391
  24. Duarte AC, Sousa S, Cordeiro A et al. FRI0138 Lung involvement in rheumatoid arthritis – a portuguese reality. *Annals of the Rheumatic Diseases* 2017; 76: 533. doi:10.1136/annrheumdis-2017-eular.4513
  25. Barba T, Mainbourg S, Nasser M et al. Lung Diseases in Inflammatory Myopathies. *Semin Respir Crit Care Med* 2019; 40: 255-270. doi:10.1055/s-0039-1685187
  26. Marie I, Hatron PY, Dominique S et al. Short-term and long-term outcomes of interstitial lung disease in polymyositis and dermatomyositis: a series of 107 patients. *Arthritis Rheum* 2011; 63: 3439-3447. doi:10.1002/art.30513
  27. Marie I, Josse S, Hatron PY et al. Interstitial lung disease in anti-Jo-1 patients with antisynthetase syndrome. *Arthritis Care Res (Hoboken)* 2013; 65: 800-808. doi:10.1002/acr.21895
  28. Bauhammer J, Fiehn C. Antisynthetasesyndrome. *Zeitschrift für Rheumatologie* 2019; 78: 645-655. doi:10.1007/s00393-019-0665-0
  29. Chen Z, Cao M, Plana MN et al. Utility of anti-melanoma differentiation-associated gene 5 antibody measurement in identifying patients with dermatomyositis and a high risk for developing rapidly progressive interstitial lung disease: a review of the literature and a meta-analysis. *Arthritis Care Res (Hoboken)* 2013; 65: 1316-1324. doi:10.1002/acr.21985
  30. Csernok E, Hellmich B. ANCA-Diagnostik bei Vaskulitiden. *Zeitschrift für Rheumatologie* 2020; 79: 669-678. doi:10.1007/s00393-020-00805-3
  31. Bossuyt X, Cohen Tervaert JW, Arimura Y et al. Position paper: Revised 2017 international consensus on testing of ANCA in granulomatosis with polyangiitis and microscopic polyangiitis. *Nat Rev Rheumatol* 2017; 13: 683-692. doi:10.1038/nrrheum.2017.140

32. Jennette JC, Falk R, Bacon P et al. 2012 revised international chapel hill consensus conference nomenclature of vasculitides. 2013.
33. Schirmer JH, Aries PM, de Groot K et al. S1-Leitlinie Diagnostik und Therapie der ANCA-assoziierten Vaskulitiden. Zeitschrift für Rheumatologie 2017; 76: 77-104
34. Comarmond C, Crestani B, Tazi A et al. Pulmonary fibrosis in antineutrophil cytoplasmic antibodies (ANCA)-associated vasculitis: a series of 49 patients and review of the literature. Medicine (Baltimore) 2014; 93: 340-349. doi:10.1097/md.0000000000000217
35. Arulkumaran N, Periselneris N, Gaskin G et al. Interstitial lung disease and ANCA-associated vasculitis: a retrospective observational cohort study. Rheumatology (Oxford) 2011; 50: 2035-2043. doi:10.1093/rheumatology/ker236
36. Schirmer JH, Wright MN, Vonthein R et al. Clinical presentation and long-term outcome of 144 patients with microscopic polyangiitis in a monocentric German cohort. Rheumatology (Oxford) 2016; 55: 71-79. doi:10.1093/rheumatology/kev286
37. Moiseev S, Cohen Tervaert JW, Arimura Y et al. 2020 international consensus on ANCA testing beyond systemic vasculitis. Autoimmun Rev 2020; 19: 102618. doi:10.1016/j.autrev.2020.102618
38. Hooper C, Lee YC, Maskell N. Investigation of a unilateral pleural effusion in adults: British Thoracic Society Pleural Disease Guideline 2010. Thorax 2010; 65 Suppl 2: ii4-17. doi:10.1136/thx.2010.136978
39. Hannah JR, D'Cruz DP. Pulmonary Complications of Systemic Lupus Erythematosus. Semin Respir Crit Care Med 2019; 40: 227-234. doi:10.1055/s-0039-1685537
40. Mittoo S, Fell CD. Pulmonary manifestations of systemic lupus erythematosus. Semin Respir Crit Care Med 2014; 35: 249-254. doi:10.1055/s-0034-1371537
41. Inoue T, Kanayama Y, Ohe A et al. Immunopathologic studies of pneumonitis in systemic lupus erythematosus. Ann Intern Med 1979; 91: 30-34. doi:10.7326/0003-4819-91-1-30
42. Keane MP, Lynch JP. Pleuropulmonary manifestations of systemic lupus erythematosus. Thorax 2000; 55: 159-166. doi:10.1136/thorax.55.2.159
43. Ugarte-Gil MF, González LA, Alarcón GS. Lupus: the new epidemic. Lupus 2019; 28: 1031-1050. doi:10.1177/0961203319860907
44. Flament T, Bigot A, Chaigne B et al. Pulmonary manifestations of Sjögren's syndrome. Eur Respir Rev 2016; 25: 110-123. doi:10.1183/16000617.0011-2016
45. Kreider M, Highland K. Pulmonary involvement in Sjögren syndrome. Semin Respir Crit Care Med 2014; 35: 255-264. doi:10.1055/s-0034-1371529
46. Mira-Avendano I, Abril A, Burger CD et al. Interstitial Lung Disease and Other Pulmonary Manifestations in Connective Tissue Diseases. Mayo Clin Proc 2019; 94: 309-325. doi:10.1016/j.mayocp.2018.09.002
47. Parambil JG, Myers JL, Lindell RM et al. Interstitial lung disease in primary Sjögren syndrome. Chest 2006; 130: 1489-1495. doi:10.1378/chest.130.5.1489
48. Reina D, Roig Vilaseca D, Torrente-Segarra V et al. Sjögren's syndrome-associated interstitial lung disease: A multicenter study. Reumatol Clin 2016; 12: 201-205. doi:10.1016/j.reuma.2015.09.003
49. Tani C, Carli L, Vagnani S et al. The diagnosis and classification of mixed connective tissue disease. J Autoimmun 2014; 48-49: 46-49. doi:10.1016/j.jaut.2014.01.008
50. Ungprasert P, Crowson CS, Chowdhary VR et al. Epidemiology of Mixed Connective Tissue Disease, 1985-2014: A Population-Based Study. Arthritis Care Res (Hoboken) 2016; 68: 1843-1848. doi:10.1002/acr.22872

51. Gunnarsson R, Aaløkken TM, Molberg Ø et al. Prevalence and severity of interstitial lung disease in mixed connective tissue disease: a nationwide, cross-sectional study. *Ann Rheum Dis* 2012; 71: 1966-1972. doi:10.1136/annrheumdis-2011-201253
52. Fagundes MN, Caleiro MT, Navarro-Rodriguez T et al. Esophageal involvement and interstitial lung disease in mixed connective tissue disease. *Respir Med* 2009; 103: 854-860. doi:10.1016/j.rmed.2008.12.018
53. Li H, Xiong Z, Liu J et al. [Manifestations of the connective tissue associated interstitial lung disease under high resolution computed tomography]. *Zhong Nan Da Xue Xue Bao Yi Xue Ban* 2017; 42: 934-939. doi:10.11817/j.issn.1672-7347.2017.08.010
54. Hajas A, Szodoray P, Nakken B et al. Clinical course, prognosis, and causes of death in mixed connective tissue disease. *J Rheumatol* 2013; 40: 1134-1142. doi:10.3899/jrheum.121272
55. Blanc PD, Annesi-Maesano I, Balmes JR et al. The Occupational Burden of Nonmalignant Respiratory Diseases. An Official American Thoracic Society and European Respiratory Society Statement. *Am J Respir Crit Care Med* 2019; 199: 1312-1334. doi:10.1164/rccm.201904-0717ST
56. Müller-Lisse U. Grundlagen der Röntgendiagnostik des Thorax mit CT-Korrelation einzelner Fälle. Kapitel 1.11. *Pneumologie—Lehrbuch für Atmungstherapeuten Deutsche Gesellschaft für Pneumologie und Beatmungsmedizin, Berlin 2016. 107-121*
57. Nowak D, Ochmann U, Mueller-Lisse UG. Berufskrankheiten der Atemwege und der Lunge. *Der Internist* 2021; 62: 906-920
58. Hering K, Hofmann-Preiß K, Kraus T. Update: Standardisierte CT-/HRCT-Klassifikation der Bundesrepublik Deutschland für arbeits- und umweltbedingte Thoraxerkrankungen. *Der Radiologe* 2014; 54: 363-384
59. Hering K, Hofmann-Preiß K. Pneumokoniosen erkennen und klassifizieren. *Der Radiologe* 2014; 54: 1189-1198
60. Hansell DM, Bankier AA, MacMahon H et al. Fleischner Society: glossary of terms for thoracic imaging. *Radiology* 2008; 246: 697
61. Wormanns D, Hamer O. Glossar thoraxradiologischer Begriffe entsprechend der Terminologie der Fleischner Society. In, *RöFo-Fortschritte auf dem Gebiet der Röntgenstrahlen und der bildgebenden Verfahren: © Georg Thieme Verlag KG; 2015: 638-661*
62. Yang M, Wang D, Gan S et al. Increasing incidence of asbestosis worldwide, 1990–2017: results from the Global Burden of Disease study 2017. *Thorax* 2020; 75: 798-800
63. Hoy RF, Chambers DC. Silica-related diseases in the modern world. *Allergy* 2020; 75: 2805-2817
64. Quirce S, Vandenplas O, Campo P et al. Occupational hypersensitivity pneumonitis: an EAACI position paper. *Allergy* 2016; 71: 765-779
65. Klimek L, Vogelberg C, Werfel T. *Weißbuch allergie in deutschland: Springer; 2018*
66. Sennekamp J, Müller-Wening D, Amthor M et al. Empfehlungen zur Diagnostik der exogen-allergischen Alveolitis. *Pneumologie* 2007; 61: 52-56
67. Kumar A, Cummings KJ. Pulmonary alveolar proteinosis secondary to occupational exposure. *Current Pulmonology Reports* 2021; 10: 30-39
68. Hubbs AF, Kreiss K, Cummings KJ et al. Flavorings-related lung disease: a brief review and new mechanistic data. *Toxicologic Pathology* 2019; 47: 1012-1026
69. Kern D, Crausman R. Flock worker's lung. Uptodate. In; 2020

70. Lacasse Y, Selman M, Costabel U et al. Clinical diagnosis of hypersensitivity pneumonitis. *American journal of respiratory and critical care medicine* 2003; 168: 952-958
71. Raghu G, Remy-Jardin M, Ryerson CJ et al. Diagnosis of hypersensitivity pneumonitis in adults. An official ATS/JRS/ALAT clinical practice guideline. *American journal of respiratory and critical care medicine* 2020; 202: e36-e69
72. Lee T, Wraith D, Bennett C et al. Budgerigar fancier's lung: The persistence of budgerigar precipitins and the recovery of lung function after cessation of avian exposure. *Clinical & Experimental Allergy* 1983; 13: 197-202
73. McSharry C, Dye GM, Ismail T et al. Quantifying serum antibody in bird fanciers' hypersensitivity pneumonitis. *BMC pulmonary medicine* 2006; 6: 1-8
74. Salisbury ML, Myers JL, Belloli EA et al. Diagnosis and treatment of fibrotic hypersensitivity pneumonia. Where we stand and where we need to go. *American journal of respiratory and critical care medicine* 2017; 196: 690-699
75. Cormier Y, Bélanger J, Durand P. Factors influencing the development of serum precipitins to farmer's lung antigen in Quebec dairy farmers. *Thorax* 1985; 40: 138-142
76. Cormier Y, Letourneau L, Racine G. Significance of precipitins and asymptomatic lymphocytic alveolitis: a 20-yr follow-up. *European Respiratory Journal* 2004; 23: 523-525
77. Fenoglio C-M, Reboux G, Sudre B et al. Diagnostic value of serum precipitins to mould antigens in active hypersensitivity pneumonitis. *European Respiratory Journal* 2007; 29: 706-712
78. Raulf M, Joest M, Sander I et al. Update of reference values for IgG antibodies against typical antigens of hypersensitivity pneumonitis. *Allergo Journal International* 2019; 28: 192-203
79. Harari S, Wells AU, Wuyts WA et al. The 6-min walk test as a primary end-point in interstitial lung disease. *European Respiratory Review* 2022; 31
80. Kabitz H, Windisch W. Respiratory muscle testing: state of the art. *Pneumologie (Stuttgart, Germany)* 2007; 61: 582-587
81. Windisch W, Dreher M, Geiseler J et al. S2k-leitlinie: Nichtinvasive und invasive Beatmung als Therapie der chronischen respiratorischen Insuffizienz–Revision 2017. *Pneumologie* 2017; 71: 722-795
82. Kreuter M, Müller-Ladner U, Costabel U et al. The diagnosis and treatment of pulmonary fibrosis. *Deutsches Ärzteblatt International* 2021; 118: 152
83. Schiza S, Mermigkis C, Margaritopoulos GA et al. Idiopathic pulmonary fibrosis and sleep disorders: no longer strangers in the night. *European Respiratory Review* 2015; 24: 327-339
84. Dreher M, Ekkernkamp E, Schmoor C et al. Pulmonary rehabilitation and noninvasive ventilation in patients with hypercapnic interstitial lung disease. *Respiration* 2015; 89: 208-213
85. Koschel D, Handzhiev S, Wiedemann B et al. Acute effects of NPPV in interstitial lung disease with chronic hypercapnic respiratory failure. *Respiratory medicine* 2010; 104: 291-295
86. Guler SA, Am Hur S, Stickland MK et al. Survival after inpatient or outpatient pulmonary rehabilitation in patients with fibrotic interstitial lung disease: a multicentre retrospective cohort study. *Thorax* 2022; 77: 589-595

87. Schegerer A, Loose R, Heuser LJ et al. Diagnostic reference levels for diagnostic and interventional X-ray procedures in Germany: update and handling. In, RÖFo-Fortschritte auf dem Gebiet der Röntgenstrahlen und der bildgebenden Verfahren: © Georg Thieme Verlag KG; 2019: 739-751
88. Nagel H, Hering K, Hieckel H et al. Protokollempfehlungen der AG DRauE zur Durchführung von Low-Dose-Volumen-HRCT-Untersuchungen der Lunge. Fortschr Röntgenstr 2017; 189: 553-575
89. Sodickson A, Baeyens PF, Andriole KP et al. Recurrent CT, cumulative radiation exposure, and associated radiation-induced cancer risks from CT of adults. Radiology 2009; 251: 175
90. Brenner DJ, Hall EJ. Computed tomography—an increasing source of radiation exposure. New England journal of medicine 2007; 357: 2277-2284
91. Wormanns D, Hamer O. Glossary of terms for thoracic imaging--German version of the Fleischner Society recommendations. RoFo: Fortschritte auf dem Gebiete der Rontgenstrahlen und der Nuklearmedizin 2015; 187: 638-661
92. Meyer KC, Raghu G, Baughman RP et al. An official American Thoracic Society clinical practice guideline: the clinical utility of bronchoalveolar lavage cellular analysis in interstitial lung disease. American journal of respiratory and critical care medicine 2012; 185: 1004-1014
93. Hetzel J, Kreuter M, Kähler CM et al. Bronchoscopic performance of bronchoalveolar lavage in germany—a call for standardization. Sarcoidosis, Vasculitis, and Diffuse Lung Diseases 2021; 38
94. Haslam PL, Baughman RP. Report of ERS Task Force: guidelines for measurement of acellular components and standardization of BAL. European Respiratory Journal 1999; 14: 245-248
95. Costabel U. DEUTSCHE GESELLSCHAFT FÜR PNEUMOLOGIE: EMPFEHLUNGEN ZUR DIAGNOSTISCHEN BRONCHOALVEOLAREN LAVAGE. Pneumologie 1993; 47: 607-619
96. Costabel U, Guzman J, Bonella F et al. Bronchoalveolar lavage in other interstitial lung diseases. In, Seminars in respiratory and critical care medicine: © Thieme Medical Publishers; 2007: 514-524
97. Bonella F, Ohshimo S, Bauer P et al. 5 Bronchoalveolar lavage. European Respiratory Monograph 2010. 59
98. Costabel U, Bross K, Rühle K et al. Ia-like antigens on T-cells and their subpopulations in pulmonary sarcoidosis and in hypersensitivity pneumonitis: analysis of bronchoalveolar and blood lymphocytes. American Review of Respiratory Disease 1985; 131: 337-342
99. Barrera L, Mendoza F, Zuñiga J et al. Functional diversity of T-cell subpopulations in subacute and chronic hypersensitivity pneumonitis. American journal of respiratory and critical care medicine 2008; 177: 44-55
100. Behr J, Günther A, Costabel U. S2K-Leitlinie zur Diagnostik der idiopathischen Lungenfibrose [German Guideline for Idiopathic Pulmonary Fibrosis]. Pneumologie 2020; 74: 263-293
101. Adderley N, Humphreys CJ, Barnes H et al. Bronchoalveolar lavage fluid lymphocytosis in chronic hypersensitivity pneumonitis: a systematic review and meta-analysis. European Respiratory Journal 2020; 56
102. Bonella F, Costabel U. The perpetual enigma of bronchoalveolar lavage fluid lymphocytosis in chronic hypersensitivity pneumonitis: is it of diagnostic value? In: Eur Respiratory Soc; 2020



103. Tzilas V, Tzouveleakis A, Bouros E et al. Diagnostic value of BAL lymphocytosis in patients with indeterminate for usual interstitial pneumonia imaging pattern. *European Respiratory Journal* 2019; 54
104. Ryu YJ, Chung MP, Han J et al. Bronchoalveolar lavage in fibrotic idiopathic interstitial pneumonias. *Respiratory medicine* 2007; 101: 655-660
105. De Sadeleer LJ, Hermans F, De Dycker E et al. Impact of BAL lymphocytosis and presence of honeycombing on corticosteroid treatment effect in fibrotic hypersensitivity pneumonitis: a retrospective cohort study. *European Respiratory Journal* 2020; 55
106. Yamagata A, Arita M, Tachibana H et al. Impact of bronchoalveolar lavage lymphocytosis on the effects of anti-inflammatory therapy in idiopathic non-specific interstitial pneumonia, idiopathic pleuroparenchymal fibroelastosis, and unclassifiable idiopathic interstitial pneumonia. *Respiratory research* 2021; 22: 1-11
107. Tomassetti S, Colby TV, Wells AU et al. Bronchoalveolar lavage and lung biopsy in connective tissue diseases, to do or not to do? *Therapeutic Advances in Musculoskeletal Disease* 2021; 13: 1759720X211059605
108. Hecker E, Gesierich W. Mediastinales Staging. *Allgemein-und Viszeralchirurgie up2date* 2021; 15: 513-529
109. Bradley B, Branley H, Egan J et al. British Thoracic Society Interstitial Lung Disease Guideline Group, British Thoracic Society Standards of Care Committee; Thoracic Society of Australia; New Zealand Thoracic Society; Irish Thoracic Society. Interstitial lung disease guideline: the British Thoracic Society in collaboration with the Thoracic Society of Australia and New Zealand and the Irish Thoracic Society. *Thorax* 2008; 63: v1-58
110. Descombes E, Gardiol D, Leuenberger P. Transbronchial lung biopsy: an analysis of 530 cases with reference to the number of samples. *Monaldi Archives for Chest Disease= Archivio Monaldi per le Malattie del Torace* 1997; 52: 324-329
111. Curley FJ, Johal JS, Burke ME et al. Transbronchial lung biopsy: can specimen quality be predicted at the time of biopsy? *Chest* 1998; 113: 1037-1041
112. de Boer S, Milne DG, Zeng I et al. Does CT scanning predict the likelihood of a positive transbronchial biopsy in sarcoidosis? *Thorax* 2009; 64: 436-439
113. Halme M, Piilonen A, Taskinen E. Comparison of endobronchial and transbronchial biopsies with high-resolution CT (HRCT) in the diagnosis of sarcoidosis Note. *Apmis* 2001; 109: 289-294
114. Sehgal IS, Bal A, Dhooria S et al. A prospective randomized controlled trial comparing the efficacy and safety of cup vs alligator forceps for performing transbronchial lung biopsy in patients with sarcoidosis. *Chest* 2016; 149: 1584-1586
115. Jabbardarjani H, Eslaminejad A, Mohammadtaheri Z et al. The effect of cup versus alligator forceps on the results of transbronchial lung biopsy. *Journal of Bronchology & Interventional Pulmonology* 2010; 17: 117-121
116. Chugh K, Jatwani S. Transbronchial biopsy vs. bronchoalveolar lavage in interstitial lung disease. *Current Opinion in Pulmonary Medicine* 2022; 28: 3-8
117. Raghu G, Remy-Jardin M, Richeldi L et al. Idiopathic pulmonary fibrosis (an update) and progressive pulmonary fibrosis in adults: an official ATS/ERS/JRS/ALAT clinical practice guideline. *American journal of respiratory and critical care medicine* 2022; 205: e18-e47

118. Morell F, Reyes L, Doménech G et al. Diagnoses and diagnostic procedures in 500 consecutive patients with clinical suspicion of interstitial lung disease. *Archivos de Bronconeumología ((English Edition))* 2008; 44: 185-191
119. Han Q, Luo Q, Chen X et al. The evaluation of clinical usefulness of transbronchoscopic lung biopsy in undefined interstitial lung diseases: a retrospective study. *The clinical respiratory journal* 2017; 11: 168-175
120. Sindhwani G, Shirazi N, Sodhi R et al. Transbronchial lung biopsy in patients with diffuse parenchymal lung disease without 'idiopathic pulmonary fibrosis pattern' on HRCT scan-Experience from a tertiary care center of North India. *Lung India: Official Organ of Indian Chest Society* 2015; 32: 453
121. Sheth JS, Belperio JA, Fishbein MC et al. Utility of transbronchial vs surgical lung biopsy in the diagnosis of suspected fibrotic interstitial lung disease. *Chest* 2017; 151: 389-399
122. Pourabdollah M, Shamaei M, Karimi S et al. Transbronchial lung biopsy: the pathologist's point of view. *The clinical respiratory journal* 2016; 10: 211-216
123. Ramaswamy A, Homer R, Killam J et al. Comparison of transbronchial and cryobiopsies in evaluation of diffuse parenchymal lung disease. *Journal of bronchology & interventional pulmonology* 2016; 23: 14
124. Wahidi MM, Argento AC, Mahmood K et al. Comparison of Forceps, Cryoprobe, and Thoracoscopic Lung Biopsy for the Diagnosis of Interstitial Lung Disease– The CHILL Study. *Respiration* 2022; 101: 394-400
125. Raghu G, Remy-Jardin M, Myers JL et al. Diagnosis of idiopathic pulmonary fibrosis. An official ATS/ERS/JRS/ALAT clinical practice guideline. *American journal of respiratory and critical care medicine* 2018; 198: e44-e68
126. Chami HA, Diaz-Mendoza J, Chua A et al. Transbronchial biopsy and cryobiopsy in the diagnosis of hypersensitivity pneumonitis among patients with interstitial lung disease. *Annals of the American Thoracic Society* 2021; 18: 148-161
127. Adams TN, Newton CA, Batra K et al. Utility of bronchoalveolar lavage and transbronchial biopsy in patients with hypersensitivity pneumonitis. *Lung* 2018; 196: 617-622
128. Pérez ERF, Travis WD, Lynch DA et al. Diagnosis and evaluation of hypersensitivity pneumonitis: CHEST guideline and expert panel report. *Chest* 2021; 160: e97-e156
129. Crouser E, Maier L, Wilson K et al. on behalf of the American Thoracic Society. Assembly on Clinical Problems. Diagnosis and Detection of Sarcoidosis. An Official American Thoracic Society Clinical Practice Guideline. *Am J Respir Crit Care Med* 2020; 201: e26
130. Häntschel M, Eberhardt R, Petermann C et al. Diagnostic Yield of Transbronchial Lung Cryobiopsy Compared to Transbronchial Forceps Biopsy in Patients with Sarcoidosis in a Prospective, Randomized, Multicentre Cross-Over Trial. *Journal of Clinical Medicine* 2021; 10: 5686
131. Gupta N, Finlay GA, Kotloff RM et al. Lymphangioliomyomatosis diagnosis and management: high-resolution chest computed tomography, transbronchial lung biopsy, and pleural disease management. An Official American Thoracic Society/Japanese Respiratory Society Clinical Practice Guideline. *American journal of respiratory and critical care medicine* 2017; 196: 1337-1348
132. Ye L, Jin M, Bai C. Clinical analysis of patients with pulmonary lymphangioliomyomatosis (PLAM) in mainland China. *Respiratory medicine* 2010; 104: 1521-1526

133. Meraj R, Wikenheiser-Brokamp KA, Young LR et al. Utility of transbronchial biopsy in the diagnosis of lymphangioleiomyomatosis. *Frontiers of medicine* 2012; 6: 395-405
134. Rittirak W, Sompradeekul S. Diagnostic yield of fluoroscopy-guided transbronchial lung biopsy in non-endobronchial lung lesion. *Journal of the Medical Association of Thailand= Chotmaihet thangphaet* 2007; 90: 68-73
135. Ost DE, Ernst A, Lei X et al. Diagnostic yield and complications of bronchoscopy for peripheral lung lesions. Results of the AQUIRE registry. *American journal of respiratory and critical care medicine* 2016; 193: 68-77
136. Trapnell BC, Nakata K, Bonella F et al. Pulmonary alveolar proteinosis. *Nature Reviews Disease Primers* 2019; 5: 1-17
137. Azuma K, Takimoto T, Kasai T et al. Diagnostic yield and safety of bronchofiberscopy for pulmonary alveolar proteinosis. *Respiratory Investigation* 2021; 59: 757-765
138. Babiak A, Hetzel J, Krishna G et al. Transbronchial cryobiopsy: a new tool for lung biopsies. *Respiration* 2009; 78: 203-208
139. Behr J, Günther A, Bonella F et al. S2K guideline for diagnosis of idiopathic pulmonary fibrosis. *Respiration* 2021; 100: 238-271
140. Kheir F, Uribe Becerra JP, Bissell B et al. Transbronchial lung cryobiopsy in patients with interstitial lung disease: a systematic review. *Annals of the American Thoracic Society* 2022; 19: 1193-1202
141. Hetzel J, Maldonado F, Ravaglia C et al. Transbronchial cryobiopsies for the diagnosis of diffuse parenchymal lung diseases: expert statement from the cryobiopsy working group on safety and utility and a call for standardization of the procedure. *Respiration* 2018; 95: 188-200
142. Maldonado F, Danoff SK, Wells AU et al. Transbronchial cryobiopsy for the diagnosis of interstitial lung diseases: CHEST guideline and expert panel report. *Chest* 2020; 157: 1030-1042
143. Raghu G, Collard HR, Egan JJ et al. An official ATS/ERS/JRS/ALAT statement: idiopathic pulmonary fibrosis: evidence-based guidelines for diagnosis and management. *Am J Respir Crit Care Med* 2011; 183: 788-824. doi:10.1164/rccm.2009-040GL
144. Raghu G, Remy-Jardin M, Myers JL et al. Diagnosis of Idiopathic Pulmonary Fibrosis. An Official ATS/ERS/JRS/ALAT Clinical Practice Guideline. *Am J Respir Crit Care Med* 2018; 198: e44-e68. doi:10.1164/rccm.201807-1255ST
145. Gaensler EA, Carrington CB. Open biopsy for chronic diffuse infiltrative lung disease: clinical, roentgenographic, and physiological correlations in 502 patients. *Ann Thorac Surg* 1980; 30: 411-426. doi:10.1016/s0003-4975(10)61291-x
146. Burt ME, Flye MW, Webber BL et al. Prospective evaluation of aspiration needle, cutting needle, transbronchial, and open lung biopsy in patients with pulmonary infiltrates. *Ann Thorac Surg* 1981; 32: 146-153. doi:10.1016/s0003-4975(10)61021-1
147. Miller RR, Nelems B, Muller NL et al. Lingular and right middle lobe biopsy in the assessment of diffuse lung disease. *Ann Thorac Surg* 1987; 44: 269-273. doi:10.1016/s0003-4975(10)62071-1
148. Krasna MJ, White CS, Aisner SC et al. The role of thoracoscopy in the diagnosis of interstitial lung disease. *Ann Thorac Surg* 1995; 59: 348-351. doi:10.1016/0003-4975(94)00844-w
149. Miller JD, Urschel JD, Cox G et al. A randomized, controlled trial comparing thoracoscopy and limited thoracotomy for lung biopsy in interstitial lung disease. *Ann Thorac Surg* 2000; 70: 1647-1650. doi:10.1016/s0003-4975(00)01913-5

150. Flint A, Martinez FJ, Young ML et al. Influence of sample number and biopsy site on the histologic diagnosis of diffuse lung disease. *Ann Thorac Surg* 1995; 60: 1605-1607; discussion 1607-1608. doi:10.1016/0003-4975(95)00895-0
151. Fibla JJ, Brunelli A, Allen MS et al. Do the number and volume of surgical lung biopsies influence the diagnostic yield in interstitial lung disease? A propensity score analysis. *Archivos de Bronconeumología (English Edition)* 2015; 51: 76-79
152. Khalil M, Cowen M, Chaudhry M et al. Single versus multiple lung biopsies for suspected interstitial lung disease. *Asian cardiovascular and thoracic annals* 2016; 24: 788-791
153. Monaghan H, Wells AU, Colby TV et al. Prognostic implications of histologic patterns in multiple surgical lung biopsies from patients with idiopathic interstitial pneumonias. *Chest* 2004; 125: 522-526
154. Flaherty KR, Travis WD, Colby TV et al. Histopathologic variability in usual and nonspecific interstitial pneumonias. *American journal of respiratory and critical care medicine* 2001; 164: 1722-1727
155. Bradley B, Branley HM, Egan JJ et al. Interstitial lung disease guideline: the British Thoracic Society in collaboration with the Thoracic Society of Australia and New Zealand and the Irish Thoracic Society. *Thorax* 2008; 63 Suppl 5: v1-58. doi:10.1136/thx.2008.101691
156. Raghu G, Remy-Jardin M, Myers J et al. Lederer 1075 DJ, et al. Diagnosis of Idiopathic Pulmonary Fibrosis. An Official 1076 ATS. In: *ERS/JRS/ALAT Clinical Practice Guideline. Am J Respir Crit Care Med.* 1077 2018
157. Hutchinson JP, McKeever TM, Fogarty AW et al. Surgical lung biopsy for the diagnosis of interstitial lung disease in England: 1997-2008. *Eur Respir J* 2016; 48: 1453-1461. doi:10.1183/13993003.00378-2016
158. Kayatta MO, Ahmed S, Hammel JA et al. Surgical biopsy of suspected interstitial lung disease is superior to radiographic diagnosis. *The Annals of thoracic surgery* 2013; 96: 399-401
159. Tacconi F, Pompeo E. Non-intubated video-assisted thoracic surgery: where does evidence stand? *Journal of thoracic disease* 2016; 8: S364
160. Lohser J, Slinger P. Lung injury after one-lung ventilation: a review of the pathophysiologic mechanisms affecting the ventilated and the collapsed lung. *Anesthesia & Analgesia* 2015; 121: 302-318
161. Pompeo E, Sorge R, Akopov A et al. Non-intubated thoracic surgery—a survey from the European Society of Thoracic Surgeons. *Annals of translational medicine* 2015; 3
162. Galetin T, Lopez-Pastorini A, Kosse N et al. Video-assisted Thoracoscopic Surgery in Local Anaesthesia and Algodosedation—a Survey of the Members of the German Society of Thoracic Surgeons. *Zentralblatt fur Chirurgie* 2019; 145: 278-283
163. Pompeo E, Rogliani P, Cristino B et al. Awake thoracoscopic biopsy of interstitial lung disease. *The Annals of Thoracic Surgery* 2013; 95: 445-452
164. Kurihara C, Tolly B, DeWolf A et al. Thoracoscopic lung biopsy under regional anesthesia for interstitial lung disease. *Regional Anesthesia & Pain Medicine* 2020; 45: 255-259
165. Peng G, Liu M, Luo Q et al. Spontaneous ventilation anesthesia combined with uniportal and tubeless thoracoscopic lung biopsy in selected patients with interstitial lung diseases. *Journal of Thoracic Disease* 2017; 9: 4494
166. Kim TH, Cho JH. Nonintubated Video-Assisted Thoracoscopic Surgery Lung Biopsy for Interstitial Lung Disease. *Thoracic Surgery Clinics* 2020; 30: 41-48

167. Bedetti B, Patrini D, Bertolaccini L et al. Uniportal non-intubated thoracic surgery. *Journal of visualized surgery* 2018; 4
168. Gonzalez-Rivas D, Bonome C, Fieira E et al. Non-intubated video-assisted thoracoscopic lung resections: the future of thoracic surgery? *European Journal of Cardio-Thoracic Surgery* 2016; 49: 721-731
169. Cherchi R, Grimaldi G, Pinna-Susnik M et al. Retrospective outcomes analysis of 99 consecutive uniportal awake lung biopsies: a real standard of care? *Journal of Thoracic Disease* 2020; 12: 4717
170. Jeon C-S, Yoon DW, Moon SM et al. Non-intubated video-assisted thoracoscopic lung biopsy for interstitial lung disease: a single-center experience. *Journal of Thoracic Disease* 2018; 10: 3262
171. Kiss G, Castillo M. Nonintubated anesthesia in thoracic surgery: general issues. *Annals of translational medicine* 2015; 3
172. Han D, Cao Y, Wu H et al. Uniportal video-assisted thoracic surgery for the treatment of lung cancer: a consensus report from Chinese Society for Thoracic and Cardiovascular Surgery (CSTCVS) and Chinese Association of Thoracic Surgeons (CATS). *Translational lung cancer research* 2020; 9: 971
173. Travis WD, Costabel U, Hansell DM et al. An official American Thoracic Society/European Respiratory Society statement: update of the international multidisciplinary classification of the idiopathic interstitial pneumonias. *American journal of respiratory and critical care medicine* 2013; 188: 733-748
174. Länger F, Stark H, Braubach P et al. Schädigungsmuster interstitieller Lungenerkrankungen. *Der Pathologe* 2018; 39: 262-271
175. Länger F, Stark H, Braubach P et al. Injury patterns in interstitial lung diseases. *Der Pathologe* 2018; 39: 262-271
176. Behr J, Günther A, Bonella F et al. S2K-Leitlinie zur Diagnostik der idiopathischen Lungenfibrose. *Pneumologie* 2020; 74: 263-293
177. Furini F, Carnevale A, Casoni GL et al. The role of the multidisciplinary evaluation of interstitial lung diseases: systematic literature review of the current evidence and future perspectives. *Frontiers in Medicine* 2019; 6: 246
178. Flaherty KR, King Jr TE, Raghu G et al. Idiopathic interstitial pneumonia: what is the effect of a multidisciplinary approach to diagnosis? *American journal of respiratory and critical care medicine* 2004; 170: 904-910
179. Flaherty KR, Andrei A-C, King Jr TE et al. Idiopathic interstitial pneumonia: do community and academic physicians agree on diagnosis? *American journal of respiratory and critical care medicine* 2007; 175: 1054-1060
180. Jo HE, Glaspole IN, Levin KC et al. Clinical impact of the interstitial lung disease multidisciplinary service. *Respirology* 2016; 21: 1438-1444
181. Chaudhuri N, Spencer L, Greaves M et al. A review of the multidisciplinary diagnosis of interstitial lung diseases: a retrospective analysis in a single UK specialist centre. *Journal of clinical medicine* 2016; 5: 66
182. Biglia C, Ghaye B, Reyhler G et al. Multidisciplinary management of interstitial lung diseases: a real-life study. *Sarcoidosis, Vasculitis, and Diffuse Lung Diseases* 2019; 36: 108
183. Walsh SL, Wells AU, Desai SR et al. Multicentre evaluation of multidisciplinary team meeting agreement on diagnosis in diffuse parenchymal lung disease: a case-cohort study. *The lancet Respiratory medicine* 2016; 4: 557-565

184. Valeyre D. Towards a better diagnosis of idiopathic pulmonary fibrosis. *Eur Respir Rev* 2011; 20: 108-113. doi:10.1183/09059180.00001611
185. Spagnolo P, Tonelli R, Cocconcelli E et al. Idiopathic pulmonary fibrosis: diagnostic pitfalls and therapeutic challenges. *Multidiscip Respir Med* 2012; 7: 42. doi:10.1186/2049-6958-7-42
186. Nathan SD, Shlobin OA, Weir N et al. Long-term course and prognosis of idiopathic pulmonary fibrosis in the new millennium. *Chest* 2011; 140: 221-229. doi:10.1378/chest.10-2572
187. Valeyre D. Towards a better diagnosis of idiopathic pulmonary fibrosis. *European Respiratory Review* 2011; 20: 108-113
188. Flaherty KR, Travis WD, Colby TV et al. Histopathologic variability in usual and nonspecific interstitial pneumonias. *Am J Respir Crit Care Med* 2001; 164: 1722-1727. doi:10.1164/ajrccm.164.9.2103074
189. Nicholson A, Addis B, Bharucha H et al. Inter-observer variation between pathologists in diffuse parenchymal lung disease. *Thorax* 2004; 59: 500-505
190. Raghu G, Flaherty KR, Lederer DJ et al. Use of a molecular classifier to identify usual interstitial pneumonia in conventional transbronchial lung biopsy samples: a prospective validation study. *The Lancet Respiratory medicine* 2019; 7: 487-496
191. Morell F, Villar A, Montero MA et al. Chronic hypersensitivity pneumonitis in patients diagnosed with idiopathic pulmonary fibrosis: a prospective case-cohort study. *Lancet Respir Med* 2013; 1: 685-694. doi:10.1016/S2213-2600(13)70191-7
192. Park JH, Kim DS, Park IN et al. Prognosis of fibrotic interstitial pneumonia: idiopathic versus collagen vascular disease-related subtypes. *Am J Respir Crit Care Med* 2007; 175: 705-711. doi:10.1164/rccm.200607-912OC
193. Strange C, Highland KB. Interstitial lung disease in the patient who has connective tissue disease. *Clinics in chest medicine* 2004; 25: 549-559
194. Tan E, Feltkamp T, Smolen J et al. Range of antinuclear antibodies in "healthy" individuals. *Arthritis & Rheumatism: Official Journal of the American College of Rheumatology* 1997; 40: 1601-1611
195. Solomon DH, Kavanaugh AJ, Schur PH et al. Evidence-based guidelines for the use of immunologic tests: antinuclear antibody testing. *Arthritis Care & Research* 2002; 47: 434-444
196. Salisbury ML, Myers JL, Belloli EA et al. Diagnosis and Treatment of Fibrotic Hypersensitivity Pneumonia. Where We Stand and Where We Need to Go. *Am J Respir Crit Care Med* 2017; 196: 690-699. doi:10.1164/rccm.201608-1675PP
197. Sennekamp J, Müller-Wening D, Amthor M et al. Guidelines for diagnosing extrinsic allergic alveolitis (hypersensitivity pneumonitis)(German Extrinsic Allergic Alveolitis Study Group). *Pneumologie (Stuttgart, Germany)* 2007; 61: 52-56
198. Buendía-Roldán I, Santiago-Ruiz L, Pérez-Rubio G et al. A major genetic determinant of autoimmune diseases is associated with the presence of autoantibodies in hypersensitivity pneumonitis. *European Respiratory Journal* 2020; 56
199. Guler SA, Ellison K, Algamdi M et al. Heterogeneity in unclassifiable interstitial lung disease. A systematic review and meta-analysis. *Annals of the American Thoracic Society* 2018; 15: 854-863
200. Raghu G, Amatto VC, Behr J et al. Comorbidities in idiopathic pulmonary fibrosis patients: a systematic literature review. *European Respiratory Journal* 2015; 46: 1113-1130

## Anhang Fragebogen ILD

Sehr geehrte Patientin, sehr geehrter Patient,

bei Ihnen besteht der Verdacht auf eine Erkrankung des Lungenstützgewebes oder der Lungenbläschen, d.h. eine sog. interstitielle Lungenerkrankung (ILD) oder eine andere seltene Lungenerkrankung. Es gibt hierbei vielfältige, teilweise sehr verschiedene Ursachen. Deshalb ist eine sehr gründliche Suche nach auslösenden Faktoren wichtig.

Die ausführliche Beantwortung der u.a. Fragen hilft Ihnen und uns, die richtige Diagnose zu stellen. Auch wenn die Diagnose der Lungenerkrankung schon bekannt ist, hilft uns dieser Fragebogen, um zu verstehen, welche Untersuchungen bzw. Therapien bereits erfolgt sind.

Bitte nehmen Sie sich ausreichend Zeit, diese Fragen sorgfältig und vollständig zu beantworten. Selbstverständlich behandeln wir Ihre Angaben streng vertraulich.

Sollten Sie Schwierigkeiten bei der Beantwortung einer Frage haben, markieren Sie diese bitte mit einem Fragezeichen und sprechen Sie uns gerne an.

Herzlichen Dank für Ihre Mitarbeit !

Name: \_\_\_\_\_

Vorname: \_\_\_\_\_

geb.: \_\_\_\_\_

Feld für Adressaufkleber

**1. Wie bewerten Sie Ihren Gesundheitszustand in den letzten 3 Monaten?**

Sehr schlecht 

0	1	2	3	4	5	6	7	8	9	10
---	---	---	---	---	---	---	---	---	---	----

 Sehr gut

**2. Fragen zu Ihrer aktuellen Erkrankung, die zu der Verdachtsdiagnose „interstitielle Lungenerkrankung“ geführt hat**

2.1 Was ist Ihrer persönlichen Meinung nach die Ursache Ihrer aktuellen Lungenerkrankung?

---

2.2 Wann haben Sie die ersten Beschwerden bemerkt ?

Vor _____ Wochen / _____ Monaten / _____ Jahren
---

2.3 Mit welchen Beschwerden hat die Erkrankung **begonnen**? (bitte Zutreffendes ankreuzen)

	nein	ja
Reizhusten		
Husten mit Auswurf		
Luftnot bei Belastung		
Anfallsartige Luftnot		
Ständige Luftnot auch schon in Ruhe		
Fieberhafter Infekt der Atemwege / Lungenentzündung / grippale Beschwerden		
Weiteres _____		

2.4 Welche Beschwerden haben Sie bis heute? (bitte Zutreffendes ankreuzen)

	nein	Weiterhin, aber gebessert	Weiterhin und gleich geblieben	Weiterhin, aber verschlechtert
Reizhusten				



Husten mit Auswurf				
Luftnot bei Belastung				
Anfallsartige Luftnot				
Ständig Luftnot auch schon in Ruhe				
Fieberhafte Infekte der Atemwege				
Grippeähnliche Beschwerden				
Weiteres				

2.5 Wie sehr schränkt Sie aktuell die Luftnot ein? (bitte Zutreffendes ankreuzen)

Ich habe keine Luftnot	
Ich habe keine Luftnot außer bei sehr starker Belastung	
Ich habe Luftnot, wenn ich in der Ebene rasch gehe oder Bergauf gehe	
Ich gehe langsamer als Menschen meines Alters bzw. ich kann nicht mehr so rasch gehen, wie ich es gewohnt bin	
Ich bleibe häufig stehen	
Ich habe ständig Luftnot	
Ich bin zu atemlos, um das Haus zu verlassen	
Ich bin zu atemlos, um mich anzuziehen oder zu waschen	

2.6 Weitere Angaben, falls Sie an Luftnot leiden (bitte Zutreffendes ankreuzen)

Meine Luftnot hat plötzlich begonnen	
Meine Luftnot hat langsam begonnen und sich allmählich verschlechtert	
Meine Luftnot verschlechtert sich durch Kälte / Nässe	
Meine Luftnot verschlechtert sich durch Wärme / schwüles Wetter	
Meine Luftnot verschlechtert sich nach Umgang mit Tieren (welche: _____)	
Meine Luftnot verschlechtert sich zu Hause	
Meine Luftnot verschlechtert sich bei der Arbeit (welche: _____)	
Meine Luftnot ist unabhängig von den Jahreszeiten	
Wenn ich tief einatme, muss ich husten	
Ich habe vor allem nachts Luftnot	
Ich habe vor allem morgens Luftnot	
Meine Luftnot steigert sich im Verlauf des Tages	

Ich habe in der Woche stärkere Luftnot als am Wochenende	
--	--

2.7 Weitere Angaben, falls Sie an Husten leiden (bitte Zutreffendes ankreuzen)

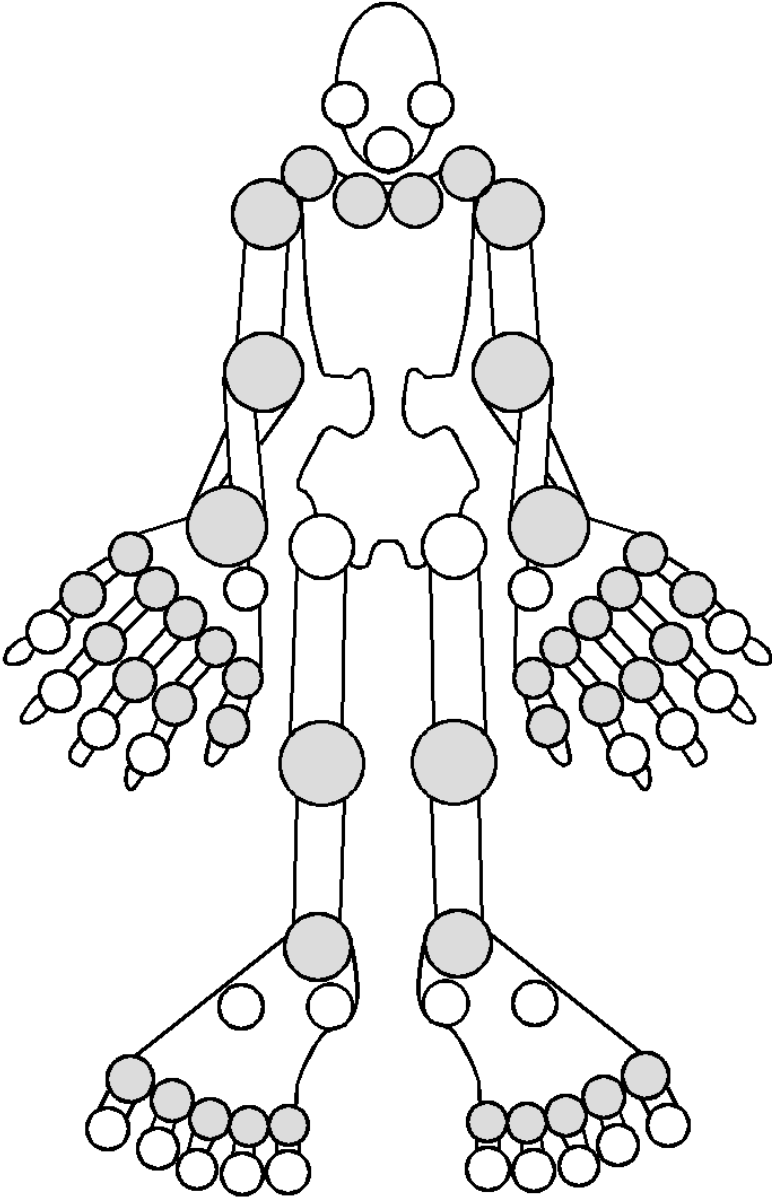
Ich habe keinen Husten	
Ich muss husten, wenn ich Luftnot habe	
Ich muss husten, wenn ich tief einatme	
Ich muss husten, wenn ich mich körperlich anstrenge	
Ich huste gelegentlich	
Ich huste häufig	
Ich huste vor allem morgens	
Ich huste nachts	
Ich habe schwere Hustenattacken	
Ich habe keinen Auswurf	
Ich habe weißlich-hellen Auswurf	
Ich habe gelblich-grünlichen Auswurf	
Ich habe Blut im Auswurf (sog. Bluthusten / Hämoptysen)	

2.8 Welche anderen Beschwerden / Symptome haben Sie? (bitte ankreuzen)

Ungewollter Gewichtsverlust (mehr als 10% des Ausgangsgewichts in den letzten 6 Monaten)	
Fieber (mehr als 38°C)	
Nachtschweiß mit Wechsel von Nachthemd oder Wäsche	
Leistungsknick, Müdigkeit, Abgeschlagenheit	
Lymphknotenschwellungen	
Hautveränderungen / Ausschläge	
Lichtempfindliche Haut	
Schleimhautveränderungen oder Geschwüre im Mund	
Schluckstörungen	
Sodbrennen	
Brustschmerz / Engegefühl in der Brust	
Wassereinlagerungen in den Beinen	
Haben Sie Gelenkschmerzen ?	
Falls Sie Gelenkschmerzen haben, treten diese eher <b>in Ruhe</b> oder <b>bei Belastung / Bewegung auf?</b>	

Wie stark waren die Gelenkschmerzen in der letzten Woche auf einer Skala von 0-10? (bitte einkreisen) keine Schmerzen    0 1 2 3 4 5 6 7 8 9 10    unerträgliche Schmerzen	
Betreffen die Schmerzen (bitte auch den Ort der Schmerzen in der Graphik markieren)  mehr die großen Gelenke (Schulter, Knie, Hüfte) oder mehr die kleinen Gelenken (Hand- Fingergelenke, Zehengelenke)?	
Sind die betroffenen Gelenke morgens besonders steif ?	
Falls ja, in welcher Zeit bessert sich die Steifigkeit? Nach O ein paar Minuten    O nach ½ Stunde    O nach mehr als 1 Stunde	
Bestehen auch Gelenkschwellungen, z. B. an den Fingern?	
Haben Sie ein anfallsweises Weißwerden (Abblassen) oder bläuliche Verfärbung der Finger beobachtet, z. B. bei Kälte (sog. Raynaud-Phänomen)?	
Leiden Sie unter trockenen Augen oder trockenem Mund?	
Haben / hatten Sie eine Entzündung der Augen (sog. Uveitis)?	
Bestehen Muskelschmerzen?	
Haben / hatten Sie eine chronisch-entzündliche Darmerkrankung (M. Crohn, Colitis ulcerosa) ?	
Bestehen entzündliche Hautveränderungen ? Falls ja, können Sie diese beschreiben? _____	
Leiden Sie oder nahe Angehörige an Schuppenflechte (Psoriasis) ?	
Weiteres _____	

Markieren Sie hier bitte, **welche Gelenke schmerzen**



### 3. Fragen zu Ihrer Vorgeschichte

3.1 Sind Sie wegen Ihrer aktuellen Lungen-Erkrankung schon mit Medikamenten behandelt worden (z.B. Kortison, Azathioprin, Cyclophosphamid, Pirfenidon (z.B. Esbriet®), Nintedanib (Ofev®), Methotrexat (MTX), Mycophenolat-Mofetil (MMF) ?

Wenn ja, ging es Ihnen damit besser?

Medikament	eingenommen von ... bis:	Besserung ja	Besserung nein

3.2 Sind bei Ihnen bereits Lungenerkrankungen diagnostiziert worden?

	Wenn ja, wann?
Asthma	
COPD	
Lungenhochdruck (pulmonale Hypertonie)	
Sarkoidose	
Bakterielle / virale Lungenentzündung	
Eosinophile Pneumonie	
Lungentuberkulose	
Exogen-allergische Alveolitis (Vogelhalterlunge, Farmerlunge, Befeuchterlunge,...)	
Lungenfibrose	
Lungenkrebs	
COVID-19 Infektion mit Lungenbeteiligung	
Weitere:	

3.3a) Haben Sie jemals eine Bestrahlungstherapie bekommen?

ja                    nein

Wenn ja, wann: \_\_\_\_\_ Warum: \_\_\_\_\_

Welche Körperregion: \_\_\_\_\_

3.3b) Haben Sie jemals eine Chemotherapie bekommen? ja  nein

Wenn ja, wann: \_\_\_\_\_ Welche:

\_\_\_\_\_

Wann ja, wegen welcher Erkrankung: \_\_\_\_\_

3.4 Haben oder hatten Sie beruflich oder privat Umgang mit folgenden Gefahrstoffen oder führen bzw. führten Sie folgende Tätigkeiten durch?

	beruflich	privat
Eigene Landwirtschaft incl. Weinwirtschaft oder in unmittelbarer Nachbarschaft		
großer Garten, Waldbewirtschaftung		
Düngemittel, Spritzmittel		
Erde, Torf, Kompost		
Bergwerk, Steinbruch, Steinmetz, Sandstrahler, Bearbeiten von Kunststein		
Metallbearbeitung		
Schweißen / Löten		
Lacke, Lösungsmittel, Klebstoffe, Sprays		
Haarsprays (häufig)		
Papierverarbeitung		
Maler-, Lackier-, Tapezierarbeiten		
Asbest		

Beryllium		
Arbeiten in einem Treibhaus		
Pilzzucht		
Holzbearbeitung		
Installateur		
Lebensmittelverarbeitung		
Müllentsorgung		
Zahntechniker:Innen		
Quarzsandhaltige Putzmittel (regelmässig)		
Lösemittel mit Kohlenwasserstoffen (chem. Industrie)		

3.5 Listen Sie bitte private Tätigkeiten / Hobbies (z.B. Bastler, Musiker, Weinberge, Hobbygärtner, Feuerwehr, Feuerschlucker, usw.) auf, die Ihrer Meinung nach zu einer Gefährdung der Lunge geführt haben könnten

Von	Bis	Tätigkeit	Exposition / Gefahrstoffe
ICH HABE KEINE relevanten Tätigkeiten / Hobbies			
Falls doch, bitte hier eintragen:			

<i>Beispiel: 1992</i>	<i>aktuell</i>	<i>Gartenarbeiten</i>	<i>Kompost, Erde</i>

3.6 Bitte kreuzen Sie Zutreffendes an:

Haben Sie Schimmel in Ihren Wohnräumen (Schlafzimmer, Bad, Keller,...) ?	
Haben Sie einen „moderigen“ Geruch in Ihrer Wohnung oder im Keller bemerkt?	
Haben Sie Topfpflanzen in Ihren Wohnräumen?	
Haben Sie ein Treib- oder Gewächshaus?	
Betreiben Sie einen Luftbefeuchter oder Zimmerspringbrunnen?	
Haben Sie einen Whirlpool, eine Sauna oder ein Innen-Schwimmbad zu Hause?	
Arbeiten oder Leben Sie in Räumen mit einer Klimaanlage?	
Verwenden Sie ein Dampfbügeleisen?	
Züchten Sie selbst Speisepilze?	
Haben Sie Bioabfälle in der Küche, die länger als 1 Tag in der Küche bleiben ?	
Haben Sie Kompost im Garten?	
Haben Sie eine Biotonne? Wenn ja wo: _____	
Betreiben Sie eine Landwirtschaft?	
Lagern Sie Stroh, Heu oder Getreide auf Ihrem Hof?	
Versorgen Sie Pferde, Hühner oder andere Tiere mit Einstreu oder Silage ?	
Betreiben Nachbarn eine Landwirtschaft?	
Halten oder hielten Sie Vögel im Haus oder am Haus bzw. haben Sie viel Vogelkot an Fensterbänken oder nisten Vögel im oder nahe am Haus (Papagei, Wellensittich, Tauben, Hühner etc.)?	
Haben Sie direkten oder indirekten Kontakt mit einer großen Voliere oder einem Taubenschlag?	
Schlafen Sie oder Ihr Partner/-in in Daunens-/Federbetten	
Spielen Sie ein Blasmusikinstrument? Wenn ja, welches: _____ ?	



3.7 Listen Sie bitte alle Arten beruflicher Tätigkeiten (incl. Ausbildung, ehrenamtliche Tätigkeiten) auf, die Sie jemals ausgeübt haben

Von	Bis	Berufliche Tätigkeit	Arbeitsstoffe / Gefahrstoffe
<i>Beispiel: 1987</i>	<i>1990</i>	<i>Schreinerlehre: Holzbearbeitung, Lackieren</i>	<i>Holzstäube (Eiche, Fichte, Tanne), 2-Komponentenlacke auf Ölbasis</i>

3.8 Listen Sie bitte **alle** Medikamente sowie homöopathische Präparate, frei verkäufliche Mittel, pflanzlichen Präparate, Phytopharmaka, Appetitzügler, Mittel zur Gewichtsreduktion, ayurvedischen Mittel usw. auf, die Sie eingenommen haben/einnehmen (beginnend ab 5 Jahre vor Beschwerdebeginn)?

Von	Bis	Medikament	Verordnungsgrund
<i>Beispiel: 2020</i>	<i>derzeit</i>	<i>Valsartan</i>	<i>Erhöhter Blutdruck</i>


3.9 Haben Sie eines der folgenden Medikamente eingenommen:

	nein	ja	Wenn ja, von wann bis wann?
Amiodaron			
Nitrofurantoin			
Antidepressiva			

3.10 Haben Sie geraucht oder rauchen Sie noch? Wenn ja, bitte alle Zeiten in Tabelle eintragen:

von	bis	Was?	Wie viele pro Tag?
<i>Beispiel: 1987</i>	<i>2007</i>	<i>Zigaretten</i>	<i>15</i>

3.11 Wird oder wurde in Ihrer Umgebung oft in geschlossenen Räumen geraucht?

ja  nein

3.12 Haben Sie jemals Drogen genommen (auch Cannabis): ja  nein

3.13 Welche anderen bzw. Vor-Erkrankungen haben oder hatten Sie?

Frühgeburtlichkeit	
Lungenerkrankungen in der Kindheit: _____	
Diabetes	
Autoimmunerkrankung (Lupus erythematoses, Sklerodermie, Sjögren Syndrom, Granulomatose mit Polyangiitis (GAP, früher M. Wegener), Polymyositis, rheumatoide Arthritis, ...)	
Starke Infektanfälligkeit, Immundefekte	
Krebserkrankungen	
Chronisch entzündliche Darmerkrankung (M. Crohn, Colitis ulcerosa)	
Schuppenflechte mit Gelenkbefall (Psoriasis-Arthritis)	
Heuschnupfen	
Hoher Blutdruck	
Herzschwäche	
Herzrhythmusstörungen	
Koronare Herzerkrankung / Herzinfarkt	
Schlaganfall	
Durchblutungsstörungen der Beine („Schaufensterkrankheit“, pAVK)	
Lungenembolie / tiefe Beinvenenthrombose	
Pneumothorax	
Nierenschwäche / Nierenerkrankungen	
Leberzirrhose	
Leberentzündung (Hepatitis)	
Chronische Infektionserkrankungen (Hepatitis B, Hepatitis C, HIV)	
Refluxerkrankung (GERD) bzw. Sodbrennen	
Schlafapnoe	
Knochenmarkserkrankung (inkl. niedrige Leukozyten und/oder Blutplättchen)	

Nervenerkrankungen (Epilepsie, Depression ...)	
Weitere für Sie wichtige: _____	

3.14 Gibt es in Ihrer **Familie** (Eltern, Geschwister, eigene Kinder) folgende Erkrankungen?

Lungenfibrose	
exogen allergische Alveolitis (Vogelhalterlunge, Befeuchterlunge...)	
Lungenkrebs	
Lungentuberkulose	
Andere: _____	

3.15 Haben Sie außergewöhnlich früh graue Haare bekommen ?

ja  nein

3.16 Gab es in den letzten 3 Jahren „außergewöhnliche“ Auslandsreisen außerhalb Europas (Tropen, Nordamerika, Afrika, Asien)

ja  nein

wenn ja, wohin: \_\_\_\_\_

Stand 06.01.2023

### **Vorschlag zum ILD Board Protokoll**

ILD Board vom Datum

Teilnehmende: Pneumologie/Radiologie/Pathologie/Weitere

Anamnese und Vorbefunde

Demographische Merkmale: Alter/Geschlecht

Respiratorische Symptomatik: welche? / seit wann? /Auslösesituationen? /Dynamik?

Raucheranamnese: Nieraucher:in/Ex-Raucher:in (seit wann?)/aktive Raucher:in/packyears

Anamnestische Hinweise auf bekannte ILD Auslöser/Expositionen:

Medikamente

Inhalative Noxen einer EAA (privat / beruflich)

Rheumatisch-entzündliche Systemerkrankungen

Arbeitsanamnese: aktuelle /frühere berufliche Tätigkeiten

Vorerkrankungen/Komorbiditäten: welche? /(seit) wann?

Familienanamnese: welche ILD? bei wem?

Aktuelle Befunde:

Lungenfunktion: FVC %Soll, TLC %Soll, DLCO-SB %Soll

(Lungenfunktions**VOR**befunde vom XX.YY.ZZZZ FVC %Soll, TLC %Soll, DLCO-SB %Soll)

Autoimmunserologie: ANA-Titer, ENA-Differenzierung, RF, anti-CCP, p-ANCA, c-ANCA, anti-PR3, anti-MPO, ggf. Myositis-spezifische Antikörper

EAA-Screening/spezifische IgG-Antikörper: alles negativ/positiv für

BAL: Gesamtzellzahl :

Differenzierung: Makrophagen %, Lymphozyten %, Neutrophile %, Eosinophile %

CD4/CD8-Ratio:

HRCT-Muster: UIP/wahrscheinliche UIP/unbestimmt (indeterminate) für UIP/alternatives Muster, am ehesten vereinbar mit \_\_\_\_\_

Histopathologie: TBB/TBLC/Chirurgische Biopsie

Muster: UIP/wahrscheinliche UIP/unbestimmt (indeterminate) für UIP/alternatives Muster, am ehesten vereinbar mit \_\_\_\_\_

Finale ILD Board Diagnose: Diagnose/Grad der diagnostischen Sicherheit

Festlegung des weiteren Procedere

weitere Diagnostik erforderlich? nein/ja z.B. chirurgische Biopsie, HRCT in Expiration

Therapieempfehlung: medikamentös: immunmodulatorische Therapie mit/antifibrotische Therapie mit

Stand 06.01.2023

nicht-medikamentös

Wiedervorstellung im ILD-Board? Ja/nein; wann?

LTX Indikation prüfen

**Vorschlag zum Diagnosekopf ILD Arztbrief**

Es erfolgte die ausführliche Diskussion des Falles im ILD Board, die folgende Ergebnisse erbrachte:

Diagnose:                   ILD-Diagnose (ggf. mit DDs) entsprechend ILD Board vom XX.YY.ZZZZ

Befunde:                   Lungenfunktion: DatumFVC (%Soll) DLCOc/VA (% Soll)

                                  Autoimmunerologie vom XX.YY.ZZZZ: Befund

                                  EAA-Screening/spezifische IgG-Antikörper vom XX.YY.ZZZZ: Befund

                                  BAL vom XX.YY.ZZZZ: Makrophagen %, Lymphozyten %, Neutrophile %, Eosinophile %

                                  HCRT vom XX.YY.ZZZZ: Befund

                                  Histologie (Zange/Kryo-TBB/VATS-Biopsie vom XX.YY.ZZZZ): Befund

Therapieempfehlung:   Medikamentöse Therapie: Substanz/seit wann bzw. von/bis

                                  Nicht-medikamentöse Therapie: z.B. LTOT/Flussrate

                                  LTX-Indikation geprüft am XX.YY.ZZZZ

**Versionsnummer:                   1.0**

**Erstveröffentlichung:               01/2023**

**Nächste Überprüfung geplant:   01/2028**

Die AWMF erfasst und publiziert die Leitlinien der Fachgesellschaften mit größtmöglicher Sorgfalt - dennoch kann die AWMF für die Richtigkeit des Inhalts keine Verantwortung übernehmen. **Insbesondere bei Dosierungsangaben sind stets die Angaben der Hersteller zu beachten!**