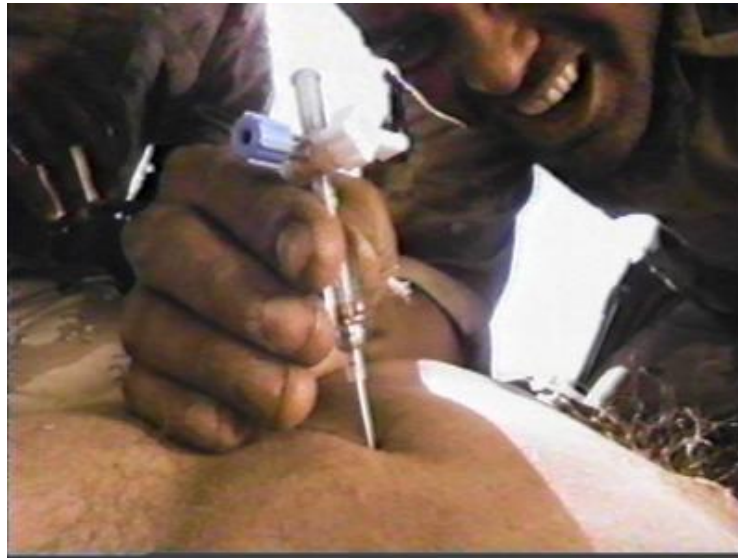


PNEUMOTHORAX



Mathias Roth

Vielen Dank für die Aufmerksamkeit!



George Clooney in "Three Kings"

PNEUMOTHORAX

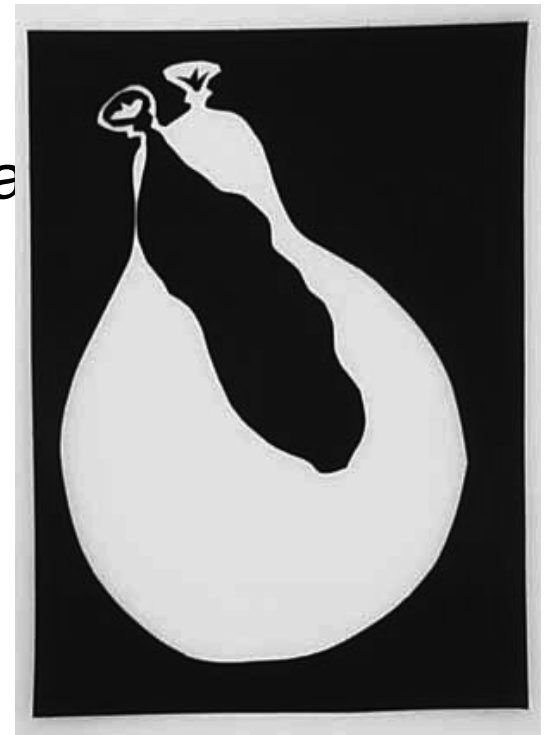- Was ist ein PT?
- Anatomische / Histologische / Physiologische Grundlagen der Atmung
- Ätiologie / Pathogenese
- Exkurs: PT als Therapie
- Einteilung / Arten des PT
- Klinik des PT / Komplikationen
- Diagnose
- Therapie

Was ist ein PT?

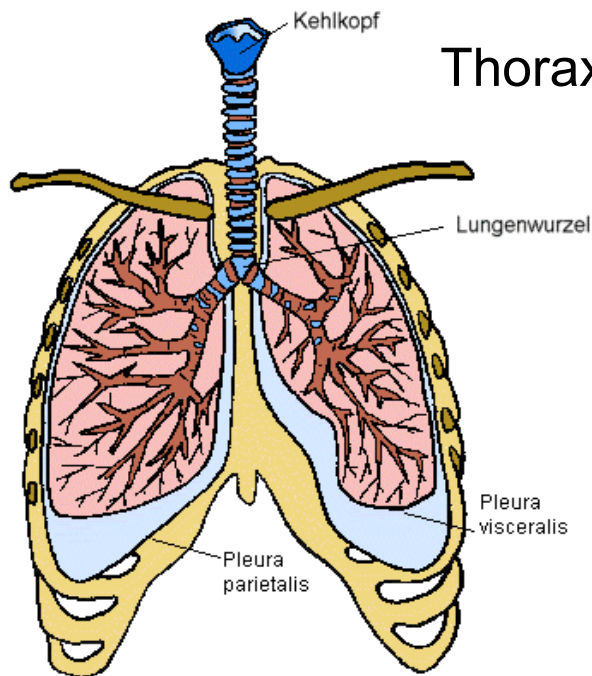
- Luft im Pleuraspalt (zwischen Pleura viszeralis und Pleura parietalis):



Pneumothorax



Anatomische Grundlage - Lungenentwicklung




Thorax wächst schneller als die Lunge



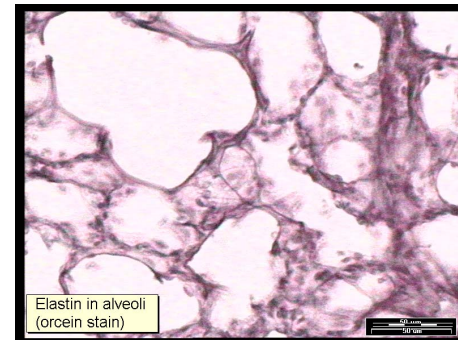Dehnung der elastischen Anteile der Lunge

(insbesondere Elastin +
Surfactant)



Lungensog entsteht

= Grundlage für den Pneumothorax

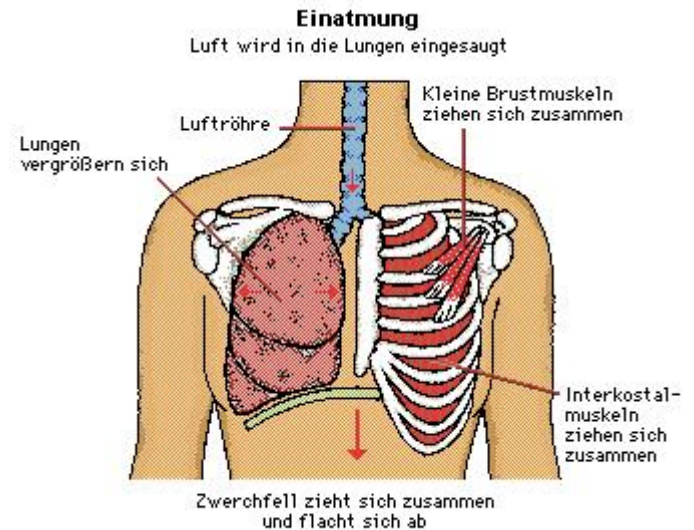


Anatomische Grundlagen

Einatmung

- Muskeln:

- Mm. intercostali ext.
- Mm. intercartilaginei
- Diaphragma



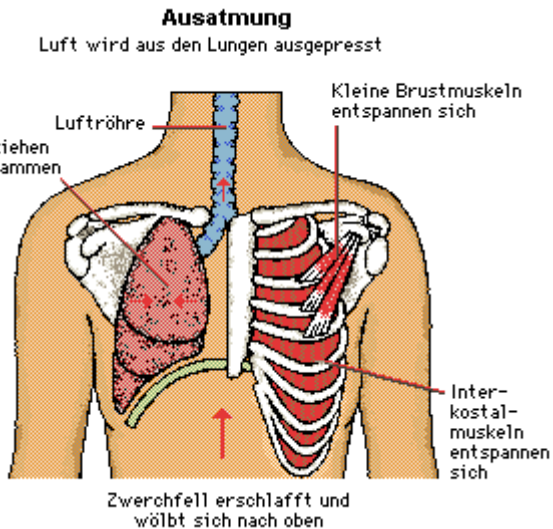
↓

Brustraum erweitert sich nach ventral, lateral und kaudal

Lunge „klebt“ von innen am Thorax, wird gedehnt
→ Lungenvolumen nimmt zu

Anatomische Grundlagen

Ausatmung



Inspiratorische Muskeln erschlaffen



Lunge federt durch den eigenen elastischen Zug und den des Thorax in Atemruhelage zurück

Forcierte Ausatmung:

MM. intercostali int. und M. transversus thoracis senken die Rippen ab

Bauchmuskeln unterstützen forcierte Ausatmung



→ Bauchorgane / Zwerchfell werden von kaudal gegen die Lunge gepresst

Physiologische Grundlagen

- Atemruhelage: Atemapparat im Gleichgewicht:

P_{Pleura} -0,5 kPa

transmurale Druckdifferenz der Lunge +0,5 kPa



Lunge ist gedehnt, hat Bestreben sich zusammenzuziehen,
Thorax ist gestaucht, hat Bestreben sich auszudehnen



P_{Pleura} ist negativ




Flüssigkeit in Pleuraspalt nicht ausdehnbar



keine Auseinanderziehen, sondern nur Aneinandergleiten möglich
(2 Glasplatten mit Flüssigkeit)

PT Ätiologie / Pathogenese – ein Video



Exkurs: PT als Therapie

1882 C. Forlanini in Turin: Präsentation eines Verfahren zur „Therapie“ der TBC

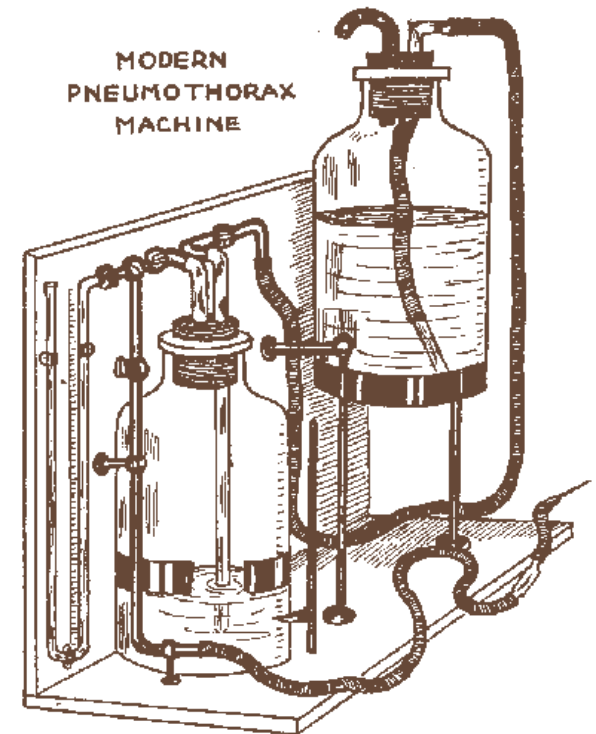
- Der Pneumothorax wurde mit einer Hohnadel zugefügt.
- Die Lunge wurde mit einer definierten Menge Luft, Sauerstoff oder Stickstoff kontrolliert zum Kollaps gebracht.
- Man hoffte auf Einkapselung des Krankheitsherdes in der Lunge und Eindämmen des Erreger-Aushustens



Pneumothorax-Apparat
(siehe Narrenturm)

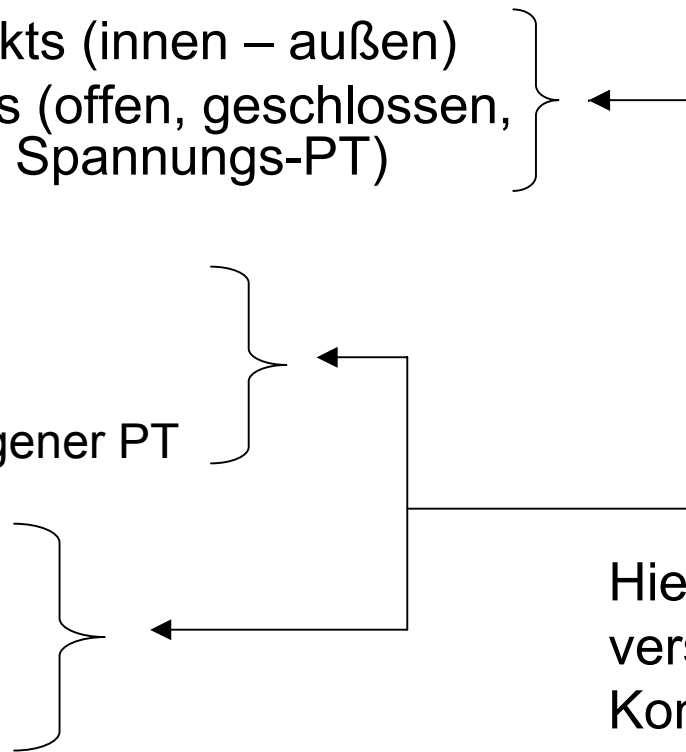
Exkurs: PT als Therapie

- In Deutschland 1906 eingeführt durch den Lungenchirurg Ludolph Brauer
- Bis 1946 – zur Einführung der Medikamentösen Tuberkulosetherapie wichtige therapeutische Methode für die Behandlung der Lungentuberkulose



Einteilung / Arten des PT - Übersicht

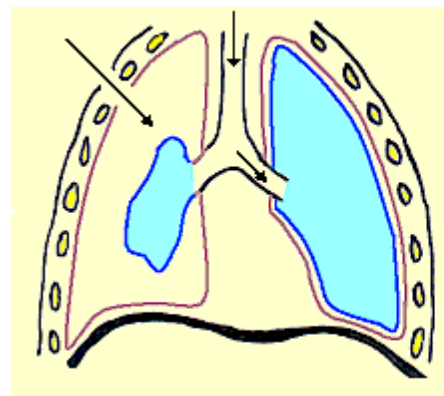
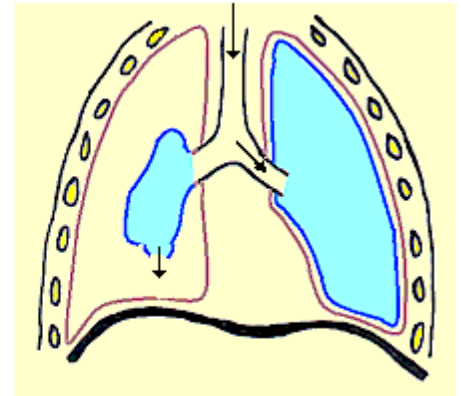
- Lokalisierung des Defekts (innen – außen)
- Verfassung des Defekts (offen, geschlossen, Ventilmechanismus → Spannungs-PT)
- Ätiologie:
 - SpontanPT
 - Idiopathisch
 - Symptomatisch
 - Traumatischer / Iatrogen PT
- Klinik:
 - Einfacher PT
 - Spannungs-PT
 - Rezidivierender PT
 - Chronischer PT



Hier sind die verschiedensten Kombinationen und Verläufe möglich!

Einteilung / Arten des PT PT innen / außen

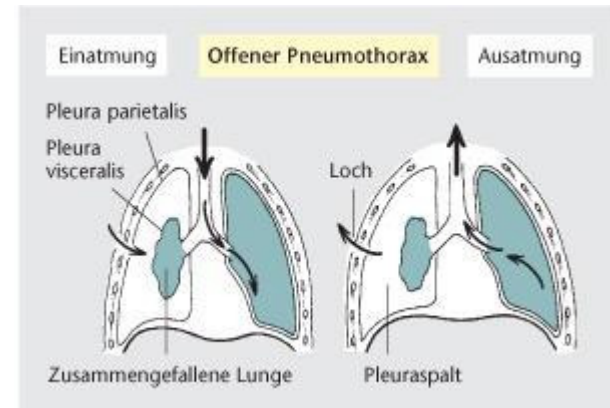
- innerer / äußerer Pneumothorax: Defekt an Pleura viszeralis oder Pleura parietalis
- Pleura viszeralis: z.B. Platzen von Bullae
- Pleura parietalis: meist traumatisch



Einteilung / Arten des PT

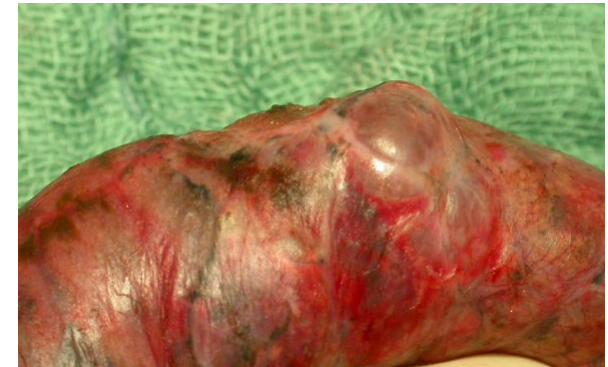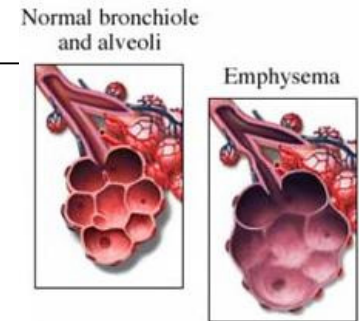
PT: offen / geschlossen

- Offen: Luft kann durch die Eintrittspforte wieder entweichen,
Druck im Pleuraraum =
Umgebungsdruck (Lungenkollaps)
- Geschlossen: Luft kann nach Inspiration nicht entweichen
 - Entsteht durch Verschluss der Eintrittspforte eines offenem inneren oder äußeren PT



PT-Einteilung (ätiologisch): spontaner/primärer/ idiopathischer PT

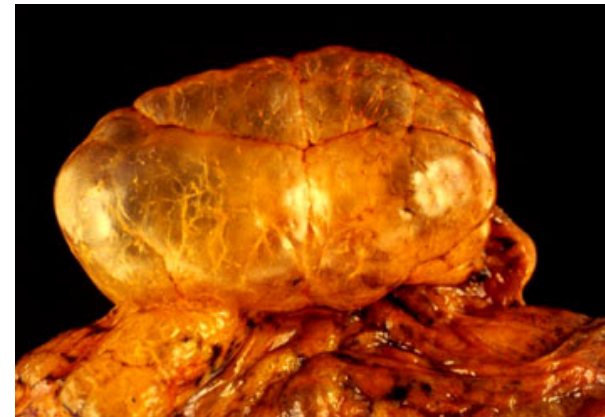- ohne vorbestehende Lungenerkrankung
- meist schlanke, große Männer, 20-40 a
- Rauchen = Risikofaktor
- Ursache meist Ruptur einer angeborenen oder erworbenen subpleuralen Emphysemlase (bleb / Bulla)
- rechts häufiger
- nach dem ersten spontanen PT Rezidiv in 30%, nach dem zweiten in 60% der Fälle
- Inzidenz: m>w, 1-7 / 100 000



→ nach dem zweiten Rezidiv OP empfohlen

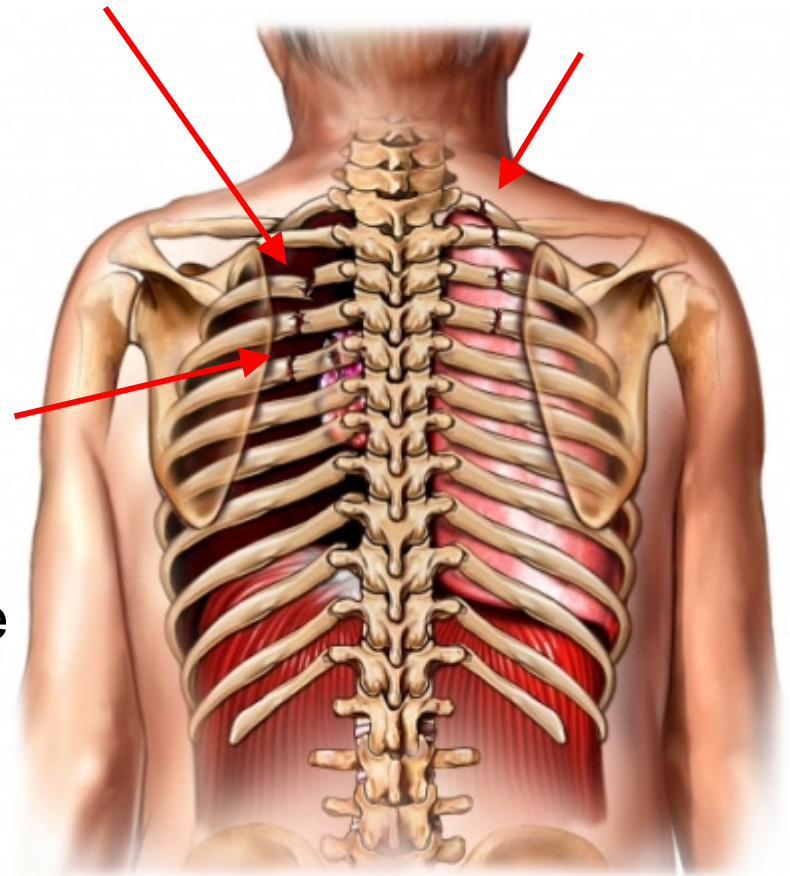
PT-Einteilung (ätiologisch): symptomatischer / sekundärer PT

- als Komplikation einer bestehenden Lungenerkrankung
- z.B. COPD, Asthma, Lungenfibrose, Abszesse mit Fistel, ARDS, Bronchialkarzinom, TBC, Cystische Fibrose
- wesentlich gefährlicher als primärer PT, da oft wg. bestehender Lungenerkrankung die Reservekap. vermindert ist / fehlt



PT-Arten (ätiologisch): traumatischer PT

- **oft iatrogen** (nach Biopsie, Pleuradrainage, Quaddeln, ZVK, Subclavia-Katheter, Überdruckbeatmung, Reanimation, OP)
- ansonsten: Rippenfraktur, andere perforierende thorakale Verletzungen (Schuss, Stich)

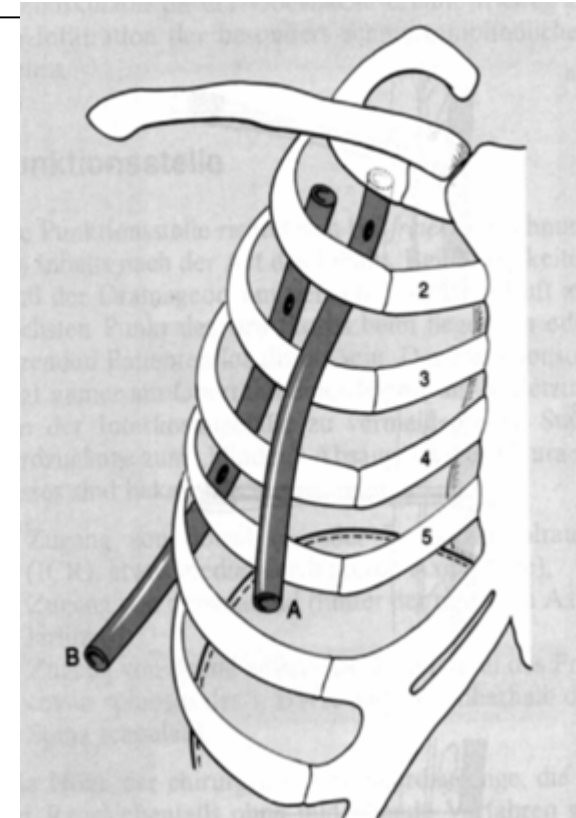


PT-Arten: HämopT

- Kombination aus Hämato- und Pneumothorax
- Meist Folge eines schweren Thorax Traumas
- 2 Drainagen (Monaldi-Drainage eher kranial, Bülau-Drainage eher kaudal) müssen gelegt werden




Luft kann entweichen + Flüssigkeit fließt ab



PT-Arten: PT nach Akkunpunktur

- Sehr selten
- Dennoch: bei Pubmed 50 Case Reports eines PT in Verbindung mit Akkupunktur
- Diskussion: Wie harmlos ist Akkupunktur? (nicht nur PT nach Akkupunktur ist bekannt, auch mehrere Perikardtamponaden sind bereits erwähnt!)
- Problem: Anatomie wird schlicht vergessen



CHEST[®]

Official publication of the American College of Chest Physicians

Cardiac Tamponade Following Acupuncture

Andreas Kirchgatterer, Christian D. Schwarz, Eva Höller, Christian Punzengruber, Peter Hartl and Bernd Eber

Chest 2000;117;1510-1511
DOI 10.1378/chest.117.5.1510

PT-Einteilung (klinisch): Spannungs-PT

Ventilmechanismus (s.o.):

Luft dringt bei Inspiration in den Pleuraspalt

bei Expiration schliesst das Ventil

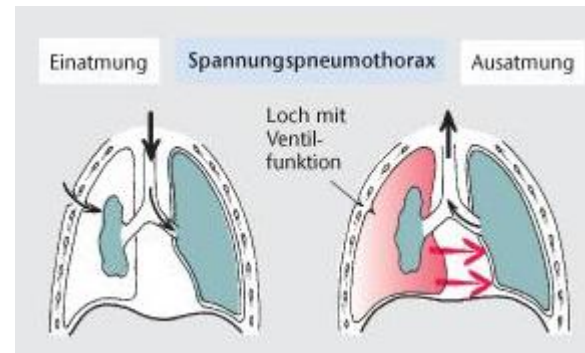
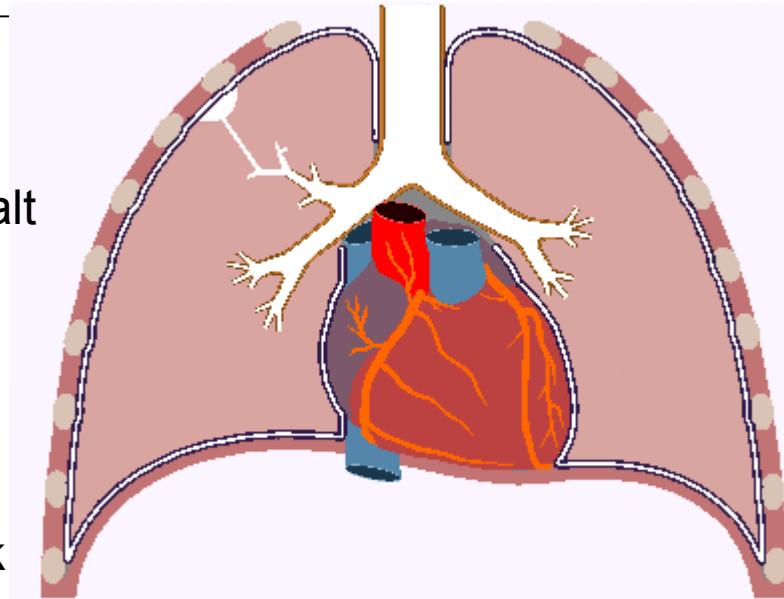
die Luft kann nicht entweichen

Druck im Pleuraraum > Umgebungsdruck

Verdrängung des Herzens und des übrigen Mediastinums auf die gesunde Seite (mediastinaler Shift)

Einflussstauung

akutes Kreislaufversagen



PT-Arten: Katamenialer / Menstruations- PT

- Sehr selten
- tritt bei jungen Frauen wiederkehrend im Zusammenhang mit der Menstruation auf
- Ursache: meist eine Endometriose (Auftreten von Uterusschleimhaut außerhalb der Gebärmutter, in diesem Fall am Diaphragma)
- Andere Ursachen eines PT:
 - Lymphangioliomyomatose
 - Wegener's Granulomatose

Klinik des PT

- meist initialer (bestehender) Schmerz in Brust / Rücken
- Kurzatmigkeit / Dyspnoe
- später Reizhusten, hustenabhängige Pleuraschmerzen
Zyanose
- Engegefühl in der Brust / Schmerzen im Arm
(DD: Angina Pectoris)
- leichter Schwindel
- Zunahme der HF

自發性氣胸

Spontaneous Pneumothorax

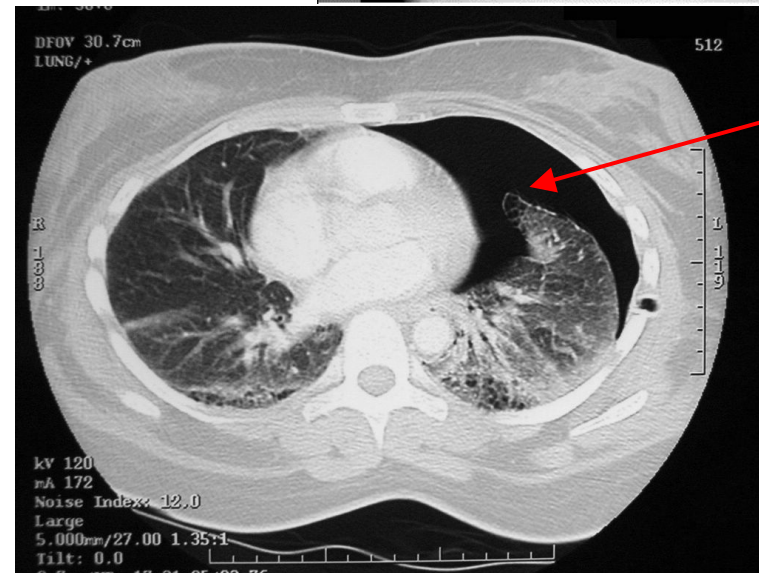
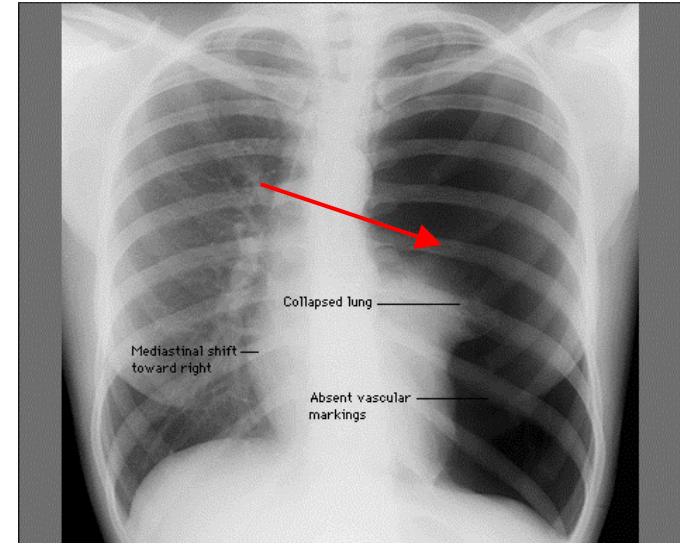


Komplikationen

- bei Spannungs PT: zunehmende Atemnot, Tachykardie, Schock,
- Mediastinal Shift: Herz / anderer Lungenflügel / Trachea seitwärts verschoben (tastbar) → akuter Notfall!

Diagnose des PT

- hypersonorer Klopfeschall, verminderte Atemgeräusche, fehlender Stimmfremitus
- Sicherung der Diagnose: Röntgen-Thorax im Stehen und in Expiration
- Thorax CT: evtl. Emphyseme können dargestellt werden
- Arterielle Blutgase / PO₂
- Interkostale Punktion
- DD



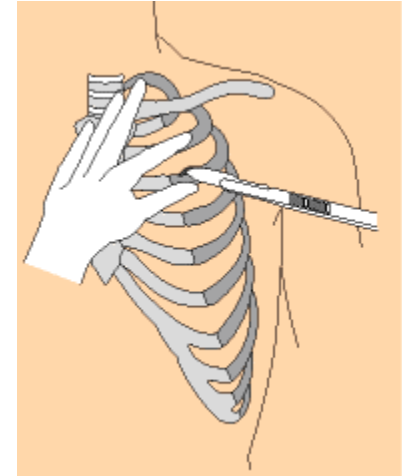
Therapie des PT / Erstereignis

- Therapieziel: Wiederausdehnung der Lunge
- kleiner SpontanPT / Patient asymptomatisch:
 - ambulante Kontrollen / Röntgenkontrollen bis Lunge wieder komplett entfaltet ist
 - Bettruhe
 - evtl. O₂ durch Nasenbrille
 - evtl. einmalige Punktion / Aspiration

Resorption: Thorax-Röntgen: Lunge weniger als einen Daumen breit von Pleura entfernt → Luft in ca. 1 Woche resorbiert - kann durch O₂ Atmung beschleunigt werden

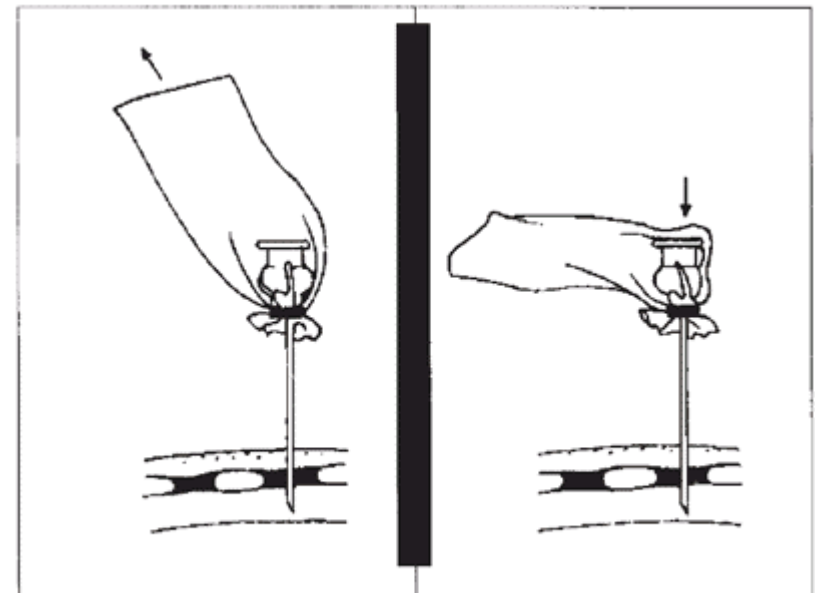

Therapie des PT / Erstereignis

- größerer PT / Patient symptomatisch:
 - Thoraxdrainage (Monaldi Drainage) mit Schnittinzision
 - ambulante Kontrollen / Röntgenkontrollen bis Lunge wieder komplett entfaltet



Therapie des PT / SpannungsPT

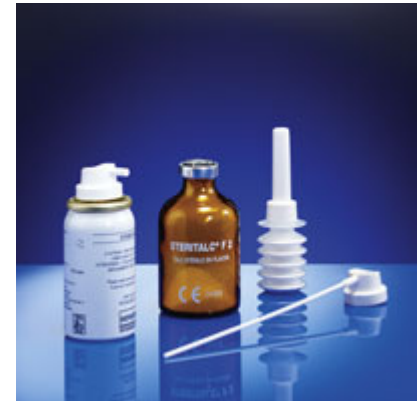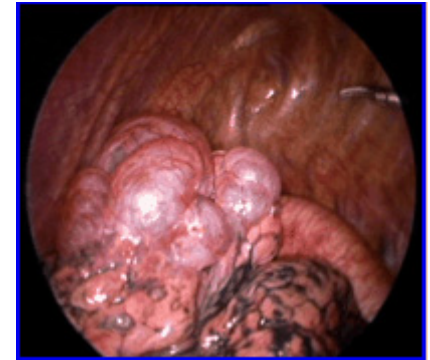- Akutfall: durch großkalibrige Kanüle im 2. vorderen ICR SpannungsPT entlasten



Kanüle nach TIEGEL

Therapie des PT / Rezidive / Persistierender idiopatischer PT

- Therapieziel: Verhinderung weiterer Rezidive
- Pleurodese: Übernähung / Überklammerung der Pleuraoberfläche, Verkleben der beiden Pleurablätter
- Therapie der Wahl: mechanische Pleurodese mit VATS (Video-assisted thoracoscopic surgery)
- Pleurodese durch Talkum oder Doxycyclin: kaum noch durchgeführt



Vielen Dank!



„Three Kings“ 1999