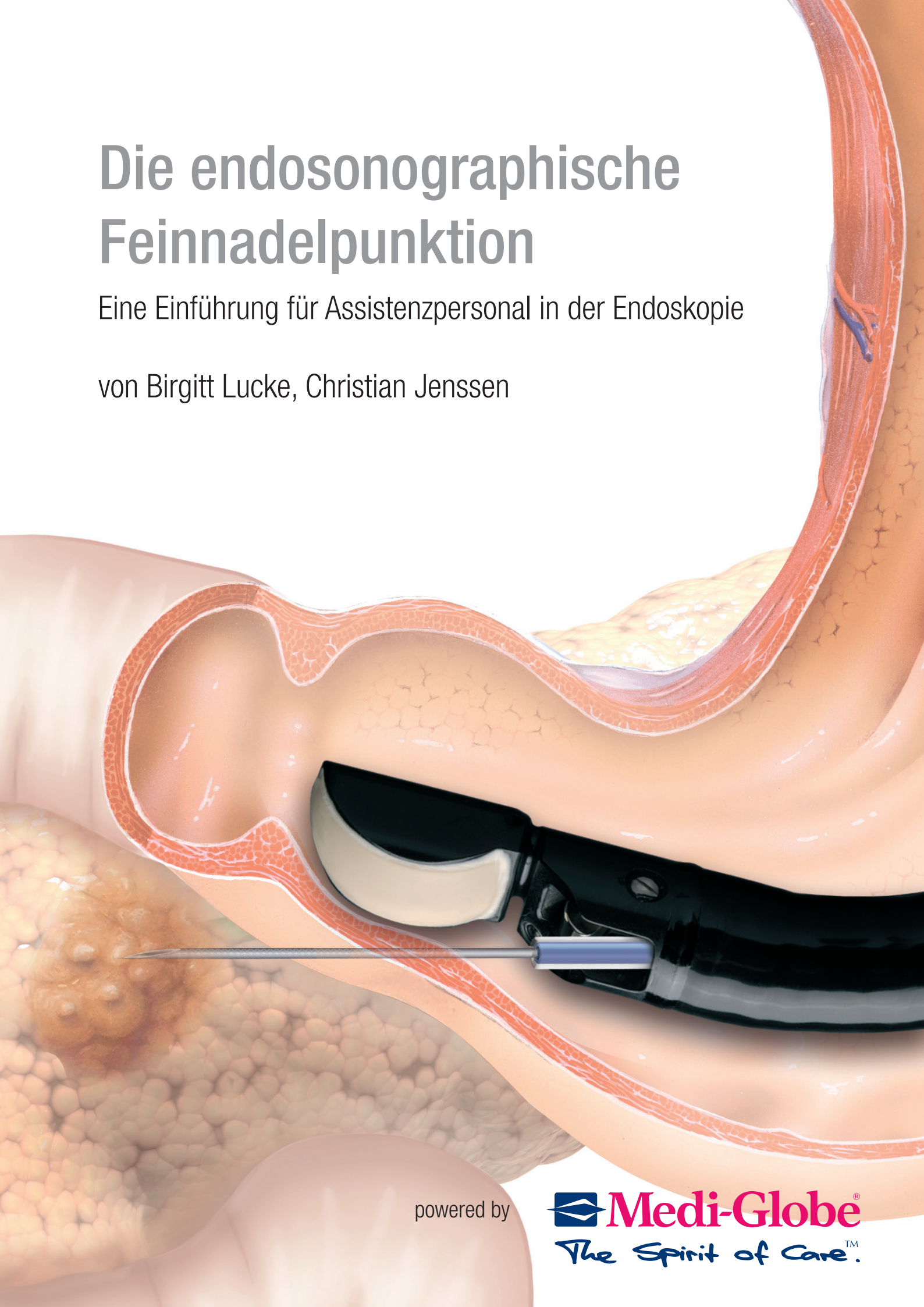


# Die endosonographische Feinnadelpunktion

Eine Einführung für Assistenzpersonal in der Endoskopie

von Birgitt Lucke, Christian Jenssen



powered by

 **Medi-Globe**<sup>®</sup>  
The Spirit of Care.<sup>™</sup>

# Die endosonographische Feinnadelpunktion

## Eine Einführung für Assistenzpersonal in der Endoskopie

### Inhaltsverzeichnis

1	Endosonographie - Grundlagen	3
1.1	Entwicklung der Endosonographie	4
1.2	Echoendoskope und Zubehör	4
1.3	Diagnostische Möglichkeiten und Therapieverfahren	7
2	Endosonographische Feinnadelpunktion	9
2.1	Indikationen	10
2.2	Kontraindikationen	11
2.3	Komplikationen der endosonographischen Feinnadelpunktion	11
3	Vorbereitung der endosonographischen Feinnadelpunktion	13
3.1	Personalbedarf, Zeitplanung und pflegerische Aufgaben	14
3.2	Vorbereitung des Patienten	15
3.3	Vorbereitung von Untersuchungsraum, Echoendoskop und Untersuchungstischen	15
3.4	Geräte- und Nadelwahl	17
3.5	Nadelvorbereitung	18
4	Durchführung der endosonographischen Feinnadelpunktion	19
4.1	Punktionsvorgang	20
4.2	Materialgewinnung	21
4.3	Verarbeitung und Beurteilung des diagnostischen Materials	22
4.4	Materialversand	24
4.5	Nachsorge des Patienten	24
5	Bearbeitung des Materials im zytopathologischen Labor	25
5.1	Bearbeitung des zytologischen Materials	26
5.2	Bearbeitung des histologischen Materials	27
5.3	Zytopathologische Beurteilungskriterien und Fehlermanagement	28
6	Zusammenfassung	32
	Literaturverzeichnis	33
	Anhang	34-35
	Kontaktadressen der Autoren	35

### Einleitung

Die Endosonographie (endoskopischer Ultraschall, EUS) kombiniert die (Video-) Endoskopie mit hochauflösender Sonographie und erlaubt so nicht nur die sonographische Beurteilung der Wandung von Hohlorganen, sondern auch die Darstellung angrenzender Organstrukturen, infiltrativer Prozesse, Raumforderungen, Lymphknoten sowie vaskulärer Strukturen. Die diagnostische Ausbeute dieser Methode ist im Wesentlichen von der Qualifikation des Untersuchers, bei diagnostischen und therapeutischen Interventionen jedoch auch maßgeblich von seiner gut geschulten Assistenz abhängig.

Die Idee, aus der Sicht der Endoskopieassistenz die diagnostischen und therapeutischen Schwerpunkte der Endosonographie des oberen Gastrointestinaltraktes zu beschreiben und dabei die personellen Anforderungen sowie die Vorbereitung und Durchführung der endosonographischen Feinnadelpunktion (EUS-FNP<sup>3</sup>) in den Mittelpunkt zu stellen, entstand aus der Beobachtung, dass dieses Thema ungeachtet der zunehmenden Verbreitung dieser Methoden und des daraus resultierenden hohen Informationsbedarfes in Publikationen für endoskopisches Assistenzpersonal mit wenigen Ausnahmen (Jürgensen & Rode 2009 [1]; Lucke & Jenssen 2011 [2]) bisher kaum Berücksichtigung fand. Die EUS-FNP ermöglicht die Materialgewinnung aus Strukturen, die oftmals anderen Biopsiemethoden nicht oder nur mit großer Invasivität und höherem Risiko zugänglich sind. Das Ergebnis hat in vielen Fällen entscheidende Bedeutung für Diagnose, Prognose und Therapieentscheidung des Patienten. Der Erfolg der EUS-FNP ist ganz entscheidend vom guten Zusammenspiel und zügigen, korrekten Arbeiten aller Beteiligten – Endoskopiker, Endoskopieassistenz, medizinisch-technische Assistenz im zytopathologischen Labor und Zytopathologe - abhängig. Nur gut informiertes und geschultes Personal vermag zu gewährleisten, dass das in der Regel nur in geringen Mengen zur Verfügung stehende Material in der Endoskopie so entnommen und verarbeitet wird, dass daraus sichere Diagnosen gestellt werden können. Da die Bearbeitung im zytopathologischen Labor außerhalb des Blickwinkels der endoskopischen Assistenz erfolgt, ist es auch unser Anliegen, einige Informationen über die zytopathologische Weiterverarbeitung des Materials zusammenzustellen.

In die Darstellung eingeflossen sind die Ergebnisse einer nicht-repräsentativen Umfrage, die wir bei Assistenzpersonal in der Endoskopie durchgeführt haben (Anhang).

<sup>3</sup> Häufig findet man die Abkürzung EUS-FNA (endosonographische Feinnadel-Aspiration); der hier gewählte Begriff EUS-FNP schließt die Methode der endosonographischen Trucut-Biopsie mit ein.



# 1

## Endosonographie - Grundlagen



## 1.1 Entwicklung der Endosonographie

In den letzten 3 Jahrzehnten haben Entwicklungen in der Endoskopie eine Erweiterung des diagnostischen und therapeutischen Spektrums erlaubt und somit den klinischen Alltag aller Fachbereiche enorm bereichert. Eine Besonderheit ist die gerätetechnische Verbindung von Endoskopie und Ultraschall als endoskopischer Ultraschall. Erste Berichte über diese Methode wurden 1980 sowohl von einer nordamerikanischen (Di Magno et al. 1980 [3]) als auch von einer deutschen Arbeitsgruppe (Strohm et al. 1980 [4]) publiziert. 1983 kam das erste kommerziell verfügbare radiale Echoendoskop der Firma Olympus auf dem Markt, das über einen mechanisch angetriebenen rotierenden Sektor-Scanner verfügte. Zeitgleich wurden neben den rotierenden Sektor-Scannern u.a. von Siemens, ACMI sowie Toshiba in Zusammenarbeit mit Machida auch longitudinale Echoendoskope mit linearen Schallköpfen angeboten. 1990 veröffentlichten T. Rösch und Mitarbeiter den ersten Bericht über den erfolgreichen Einsatz von miniaturisierten radialen Sonden über den Arbeitskanal eines Endoskops [5]. Die EUS-FNP wurde jedoch erst möglich, als Anfang der 90er Jahre Picker in Zusammenarbeit mit Pentax ein erstes longitudinales Echoendoskop mit einem miniaturisierten Konvexschallkopf (curved array) und einem Arbeitskanal zur Verfügung stellen konnte. Erste Ergebnisse dieser Methode, die die gastroenterologische Diagnostik in den Folgejahren bahnbrechend erweitern sollte, wurden 1992 und 1993 von P. Vilmann et al. (Kopenhagen) [6, 7] und M. Giovannini et al. (Marseille) [8] veröffentlicht. Weitere Meilensteine der Entwicklung des endoskopischen Ultraschalls waren die Einführung elektronischer Radialscanner durch die Firmen Olympus/ Aloka und Hitachi/ Pentax Anfang des neuen Jahrtausends sowie die vor 5 Jahren erfolgte Einführung der endosonographischen Echtzeit-Gewebe-Elastographie<sup>4</sup> und der echosignalverstärkten Endosonographie<sup>5</sup> (Übersicht bei: Jenssen 2009 [9]).

## 1.2 Echoendoskope und Zubehör

Grundvoraussetzung für die Installation einer Endosonographieeinheit ist das Vorhandensein einer Videoendoskopieanlage beispielsweise der Firmen Pentax, Olympus

oder Fujinon als den drei marktführenden Unternehmen. Die endoskopische Ausstattung mit Videoprozessor, Lichtquelle, Monitoren und Absaugeinheit wird um ein Echoendoskop und ein Ultraschallgerät erweitert. Alle Geräte müssen miteinander kompatibel sein. So arbeitet die Firma Pentax bezüglich des Ultraschallgerätes mit Hitachi zusammen und Olympus mit Aloka. Alternativ verfügt Olympus ebenso wie Fujinon über ein eigenes Ultraschallmodul für die Endosonographie, das in die jeweiligen Endoskopietürme integrierbar ist. Das Ultraschallmodul von Fujinon beruht neuerdings auf einer Entwicklung von Zonare. Wichtig ist auch die Einbeziehung der endosonographischen Bild- und Videodokumentation in die hauseigenen Krankenhausinformationssysteme bzw. die EDV-gestützten Befundungs- und Bildarchivierungssysteme, um der gesetzlich geforderten Dokumentationspflicht gerecht zu werden. Echoendoskope (Synonym: Ultraschallendoskope, Endosonoskope) sind fiber- oder videooptische Endoskope, an deren Gerätespitze ein entweder radial oder longitudinal angeordneter miniaturisierter Ultraschallkopf montiert ist, was jeweils zu speziellen Charakteristika und unterschiedlichen Anwendungsbereichen führt (Tab. 1; Abb. 1 und 2) (Jürgensen & Rode 2009 [1]).

Charakteristikum	Longitudinalscanner	Radialscanner
Übersicht	+	++
Vergleichbarkeit TUS (1)	++	+
Vergleichbarkeit CT (2)	-	+
Beurteilung Umgebungsstrukturen	+	++
Darmwandbeurteilung	++	++
Punktions- und Interventionsmöglichkeit	+	-
Farbdopplersonographie	+	+
Echtzeit-Elastographie	++	+
Kontrastverstärkter US (3)	+	+

(1) TUS ... transabdomineller Ultraschall

(2) CT ... Computertomographie

(3) US ... Ultraschall

**Tabelle 1: Charakteristika von longitudinalen und radialen Echoendoskopen**

<sup>4</sup> Realtime-Elastographie; farbkodierte Darstellung von relativen Unterschieden der Gewebehärtigkeit

<sup>5</sup> Synonyme: kontrastverstärkte oder Kontrastmittel-Endosonographie. Unterschieden werden zwei Methoden: Die Durchführung mit hohem mechanischem Index unter Nutzung verschiedener Farbdoppler-Modi und geringen Dosen von Echosignalverstärker sowie die Durchführung mit niedrigem mechanischem Index unter Nutzung des Contrast Harmonic Imaging und einer vollen Dosis des Echosignalverstärkers (SonoVue®, Bracco)



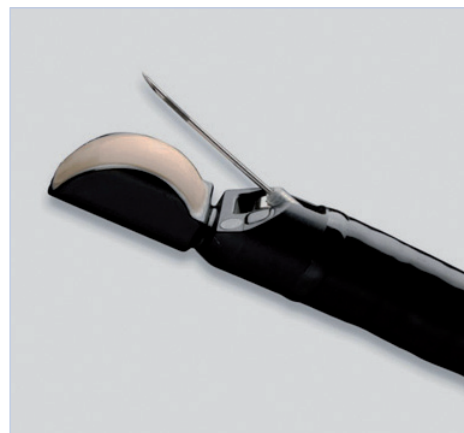**Abbildung 1:** Radiales Echoendoskop EG 3670 URK und longitudinales Echoendoskop EG 3870 UTK (Hitachi/ Pentax) (eigene Aufnahme)



**Abbildung 2:** Abwinkelungsmöglichkeiten und Länge der starren Gerätespitze im Vergleich zwischen einem longitudinalen Echoendoskop (EG 3870 UTK, Hitachi/ Pentax; Abwinkelung nach oben/ unten 130/130 Grad; maximaler distaler Außendurchmesser 14,2 mm) und einem Standardgastroskop des gleichen Herstellers (EG-2990i, Pentax; Abwinkelung nach oben/ unten 210/120 Grad, distaler Außendurchmesser 9,8 mm) (eigene Aufnahme).

Die longitudinalen Echoendoskope aller Hersteller verfügen über eine Seitblickoptik. Radiale Echoendoskope werden entweder mit einer prograden Optik (Hitachi/Pentax, Fujinon) oder aber mit einer Seitblickoptik (Olympus) angeboten. Elektronische radiale oder longitudinale Echoendoskope ermöglichen die endoluminale Applikation von sonographischen Zusatztechnologien wie farbkodierte Duplexsonographie, Dopplersonographie, Tissue Harmonic Imaging, echosignalverstärkte Sonographie mit niedrigem mechanischem Index und Echtzeit-Elastographie. Die mechanischen Radialscanner (Olympus) arbeiten mit Frequenzen zwischen 5 und 20 MHz, die elektronischen radialen und longitudinalen Scanner mit Frequenzen von 3 bis 10 (Fujinon 13 MHz). Die longitudinalen elektronischen Schallköpfe decken einen Ultraschallsektor zwischen 120 Grad (Pentax/ Hitachi), 110 Grad (Fujinon) und 180 Grad (Olympus/ Aloka; Olympus/ Philips) ab. Die Kombination

von Endoskopie und Ultraschall in einem Instrument führt dazu, dass Echoendoskope im Vergleich beispielsweise zu Gastroskopen und Duodenoskopen einen geringfügig größeren Außendurchmesser und eine längere unflexible Spitze haben. Die endoskopischen Abwinkelungsmöglichkeiten sind herstellerabhängig geringfügig unterschiedlich und geringer als bei Gastroskopen (Tab. 2; Abb. 1 und 2) (Jenssen, Lucke & Maeting 2009 [10]; Jürgensen & Rode 2009 [1]). Über schmallumige Instrumentierkanäle von 2,0 bis 2,8 mm können Feinnadeln (Übersicht: Tab. 3) für die Aspirationsbiopsie mit einem maximalen Durchmesser von 22 Gauge (G) eingeführt werden (Sudholt & Vilmann 2008 [11]). Geräte mit einem Instrumentierkanal von 3,7 oder 3,8 mm verfügen über einen Albarranhebel und gestatten neben der Verwendung von dickeren Aspirations- und Trucutnadeln (19G) auch therapeutische Interventionen (Tab. 3; Abb. 3). Es können beispielsweise Endoprothesen bis zu einem Durchmesser von 10 FR appliziert werden.



**Abbildung 3:** Longitudinales Echoendoskop EG 3870 UTK (Hitachi/ Pentax) mit ausgefahrener Feinnadel (Medi-Globe SonoTip Pro Control) im 3,8mm-Arbeitskanal (Abbildung mit freundlicher Genehmigung durch Hitachi Medical Systems GmbH, Wiesbaden)



Technische Charakteristik	Echoendoskop
Maximale Abwinkelung	Radial Oben: 130-160 Grad Unten: 60-160 Grad Rechts/ links: 60-100/ 60-100 Grad  Longitudinal Oben: 130-160 Grad Unten: 130 – 160 Grad Rechts/ links: 90-120 Grad
Außendurchmesser distal	11,4 – 14,6 mm
Länge des Einführungsteils	125 cm
Länge des starren Distalendes	40- 50 mm
Durchmesser des Instrumentierkanals	2,0 – 3,8 mm
Endoskopischer Blickwinkel	Radial: 100 – 140 Grad Longitudinal: 100 – 130 Grad
Ultraschallblickwinkel	Radial: 270 – 360 Grad Longitudinal: 100 – 180 Grad

**Tabelle 2: Gerätetechnische Charakteristika von Echoendoskopen (modifiziert nach: Jenssen, Lucke & Maeting 2009 [10])**

Zusätzlich zu Arbeitskanal und Luft-Wasserkanal sind Echoendoskope mit einem weiteren Kanal ausgestattet, der zur Wasserbefüllung eines an der Spitze optional aufzubringenden Ballons dient. Dieser erleichtert den sonographischen Kontakt des miniaturisierten Schallkopfes zur Hohlorganwandung. Für den Einsatz im Rektum stehen starre Endosonographie-Sonden (radial und longitudinal, mechanisch und elektronisch) verschiedener Hersteller zur Verfügung, die nicht über eine Optik und im Regelfall nicht über einen Arbeitskanal verfügen. Hochfrequente Minisonden (15, 20 oder 30 MHz) erzeugen ein sonographisches 360° Bild. Sie sind sehr flexibel und können über jedes Endoskop mit einem Arbeitskanal von mindestens 2 mm sowohl endoluminal, intraduktal als auch endobronchial zum Einsatz gebracht werden (Jenssen, Lucke & Maeting 2009 [10] und Jürgensen & Rode 2009 [1]).

Die Effizienz der Endosonographie wird durch moderne Ultraschallgeräte wesentlich verbessert. Durch verschiedene Farbdoppler-Modi wie farbkodierte Duplexsonographie und Powerdoppler-Sonographie kann der Blutfluss in Gefäßen dargestellt werden. Die echosignalverstärkte Endosonographie (contrast-enhanced EUS= CE-EUS) erlaubt die detaillierte Beschreibung der Vaskularisation von

Lymphknoten und Raumforderungen. Die Echtzeit-Gewebe-Elastographie stellt die relative Gewebesteifigkeit einer Läsion im Vergleich zu ihrer Umgebung dar und ist ein weiteres endosonographisch einsetzbares Verfahren, um eine Läsion morphologisch und funktionell zu charakterisieren (Dietrich 2010 [14]).

### 1.3 Diagnostische Möglichkeiten und Therapieverfahren

Die Endosonographie hat sich besonders im letzten Jahrzehnt zu einer sicheren diagnostischen und therapeutischen Methode entwickelt, die sich mit zunehmender Qualifikation der Untersucher sowohl an Endoskopiezentren als auch an kleineren Kliniken etabliert hat. Nicht nur in der Gastroenterologie und der Pneumologie ist der endoskopische Ultraschall zu einem unverzichtbaren Verfahren geworden, sondern ebenso in der Viszeralchirurgie, Endokrinologie und Onkologie. Im Staging von Tumoren der Lunge, des oberen Verdauungstraktes, von Pankreas und Gallenwegen sowie des Rektum sind EUS und EUS-FNP inzwischen Standardverfahren und haben Eingang in die Leitlinienempfehlungen gefunden. Weiterhin ist eine endosonographische Diagnostik bei Verdacht auf biliäre,

<sup>6</sup> Synonym: Mandrin

Hersteller und Nadelsortiment	Durchmesser	Besonderheiten
<b>Medi-Globe</b>		
Hancke-Vilman-Set (Aspirationsnadel)	19G, 22G	Partiell wieder verwendbar (Metallspirale, Metallhandgriff)
SonoTip II (Aspirationsnadeln)	19G, 22G, 25G	Einwegesets, 25G mit Kunststofftubus; 22G und 19G mit Metallspirale; 25G und 22 G mit/ ohne Stabilisierungshilfe; wahlweise abgerundetes oder scharfes Stylet ; 19G verwendbar mit .030" Spezialdraht; stufenweise bis 20 ml regulierbare Aspirationsspritze.
SonoTip Pro Control (Aspirationsnadeln)	19G, 22G, 25G	Einwegesets, 25G mit Kunststofftubus; 22G und 19G mit Metallspirale mit/ ohne Stabilisierungshilfe; abgerundetes Stylet <sup>®</sup> ; 19G verwendbar mit .030" Spezialdraht; Twist-Lock-Arretierung für Einstellung von Nadel und Spiralen-/Tubuslänge; stufenweise bis 20 ml regulierbare Aspirationsspritze.
<b>Cook Medical</b>		
EchoTip Ultra (Aspirationsnadel)	19G, 22G, 25G	Einwegesets, wahlweise: Kunststoffhülle, Metallspirale oder teflonbeschichtete Metallspirale; abgerundetes oder scharfes Stylet; 19G: verwendbar mit .035"-Draht
EchoTip ProCore (Aspirationsnadel zur Gewinnung histologischen Materials)	19G, 22G, 25G	Einwegesets, Kunststoffhülle, scharfes Stylet; seitliche Nadelöffnung mit von der Nadelspitze weg gerichtetem scharfem Anschliff zur Gewebeaufnahme beim Nadelrückzug.
EchoTip Quick-Core (TrucutNadel)	19G	Einwegeset, Nadel mit seitlichem Fenster zur Aufnahme eines Gewebezyinders
EchoTip CPN (Injektionsnadel)	20G	Einwegeset, Seitlöcher für Injektion
EchoTip Ultra Fine Needle Access (Interventionsnadel)	19G	Einwegeset, scharfes Stylet und stumpfe Nadel, speziell für Gallen und Pankreasgangdrainagen, verwendbar mit .035" Draht
EchoBrush (Zytologiebürste)	19G	Zytologiebürste für 19G-Nadel EchoTip Ultra, Diagnostik zystischer Läsionen
Giovanini-Set	19G	Pseudozystendrainageset (8,5 FR) mit Diathermiedraht
<b>Olympus Medical Systems</b>		
NA-220H EZ Shot 2 (Aspirationsnadel)	19G, 22G, 22G mit Seitloch, 25G	Einwegeset mit Kunststoffhülle, stumpfes Stylet, eine Variante der 22G-Nadel verfügt zusätzlich zur endständigen eine seitliche Öffnung zur verbesserten Materialaufnahme
NA-10 J-1 (Aspirationsnadel)	22G	Partiell wieder verwendbar (Metallspirale, Metallhandgriff)
NA-11J-KB PowerShot (Aspirations-/Stanznadel)	22G	Partiell wiederverwendbar (Metallspirale, Metallhandgriff mit Federmechanismus), Wahl zwischen manuellem, längenadjustierbar automatischem und kombiniert manuell-automatischem Nadelvorschub wählbar.
<b>MTW Endoskopie</b>		
Endoskopie Ultra Sound (Aspirationsnadel)	19G, 22 G	Einwegeset, Kunststoffhülle, wahlweise: abgerundetes oder scharfes Stylet.
Zystendrainage-Set nach Dr. C. Grotjahn		Pseudozystendrainage-Set (8,5FR) mit Diathermie-Zystotom.
<b>Boston Scientific</b>		
Expect (Aspirationsnadel)	19G, 22G, 25G	Einwegeset, hohe Knickstabilität von Kobalt-Chrom-Nadel und stumpfem Stylet, Kunststofftubus, stufenweise bis 20 ml regulierbare Aspirationsspritze.
Expect Flex	19 G	Einwegeset, Nitinol-Nadel mit besonders hoher Flexibilität und Formstabilität, Kunststofftubus, stumpfes Stylet

Tabelle 3: Nadeln für diagnostische und therapeutische endosonographische Punktionen (ergänzt und modifiziert nach: Dietrich, Hocke & Janssen 2011 [12, 13] und aktuellen Firmenangaben)

## 1 Endosonographie - Grundlagen

chronische und akut-rezidivierende Pankreatitis sowie bei Verdacht auf Choledocholithiasis klinischer Alltag. Einen sehr hohen Stellenwert hat die Endosonographie auch für die Diagnostik submuköser Tumoren des Verdauungstraktes. Die EUS-FNP von Metastasen, Lymphknoten, Tumoren, Aszites und Zysten ist in der Hand des erfahrenen Untersuchers eine Routinemethode (Jenssen 2009 [9]; [www.eus-bb.de](http://www.eus-bb.de)). Nicht ganz 15 % aller in Deutschland durchgeführten Endosonographien werden mit einer Feinnadelpunktion verbunden (Abb. 4; [www.eus-degum.de](http://www.eus-degum.de)).

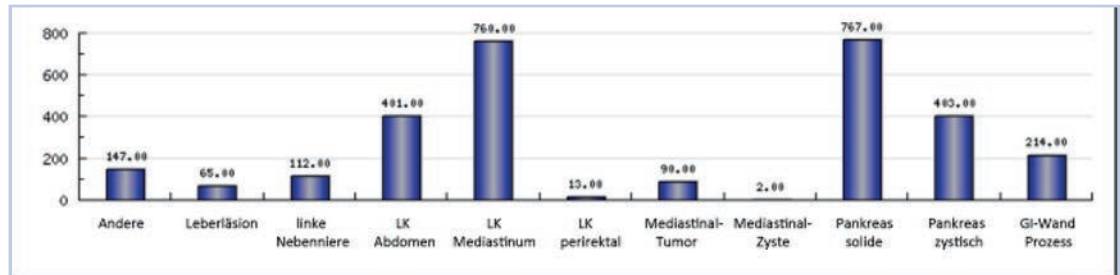


Abbildung 4: Im Endosonographieregister der Deutschen Gesellschaft für Ultraschall in der Medizin (DEGUM) erfasste EUS-FNP (2974 von 22206 EUS =13,4%, Stand 15.01.2013, [www.eus-degum.de](http://www.eus-degum.de); LK ... Lymphknoten; NN ... Nebenniere; GI-Trakt ... Gastrointestinaltrakt)

Als therapeutische Maßnahme hat sich die erstmals 1996 praktizierte EUS-gestützte transgastrale Drainage von Pankreaspseudozysten gegenüber dem chirurgischen Vorgehen als für den Patienten weniger invasiv erwiesen. Darüber ist die endosonographische Methode für die Drainage von Pankreasabszessen und -nekrosen als Alternative zu dem mit einer hohen Sterblichkeit assoziierten operativen Vorgehen inzwischen in der klinischen Praxis etabliert. Auch nicht-pankreatische Flüssigkeitsansammlungen (z.B. Biliome) oder Abszesse können bei geeigneter Lokalisation endosonographisch gestützt drainiert werden (Dietrich, Hocke & Jenssen 2011 [12, 13]; Will 2008 [15] und 2011 [16]). Bei heftigen viszeralen Schmerzen (z.B. bei Pankreaskarzinom und chronischer Pankreatitis) ist es möglich, den Nervenplexus am Ganglion coeliacum endosonographisch sichtbar zu machen und gezielt über eine Feinnadel (19-25G) reversibel medikamentös zu blockieren (EUS-CPB) oder irreversibel auszuschalten (Plexusneurolyse, EUS-CPN) (Hollerbach 2008 [17]). Technisch sehr anspruchsvolle klinisch-experimentelle Methoden sind die endosonographisch gestützte Gallengangs- und Pankreasgangdrainage (Dietrich, Hocke, Jenssen 2011 [12, 13]; Will 2008 [15] und 2011 [16]). Diese therapeutischen Methoden, die in Deutschland knapp 3 % aller EUS ausmachen (Abb. 5; [www.eus-degum.de](http://www.eus-degum.de)), sind allerdings Untersuchern mit besonderer Expertise vorbehalten und daher auch nicht an allen endosonographischen Standorten verfügbar.

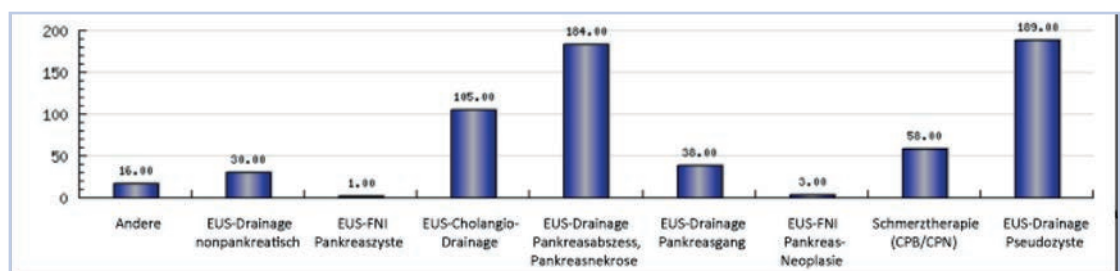


Abbildung 5: Im Endosonographieregister der Deutschen Gesellschaft für Ultraschall in der Medizin (DEGUM) erfasste EUS-gestützte Therapieverfahren (624 von 22206 EUS =2,8%, Stand 15.01.2013, [www.eus-degum.de](http://www.eus-degum.de); EUS-FNI ... EUS-gestützte Feinnadelinjektion; CPB ... celiac plexus block, Plexus coeliacus-Blockade; CPN ... celiac plexus neurolysis, Plexus coeliacus-Neurolyse)

In bestimmten klinischen Situationen können Diagnostik und Therapie endosonographisch mit nur einem Gerät in einer „one-session“ – Strategie durchgeführt werden, z.B. bei Pankreaskarzinom das Staging, die EUS-FNP und eine Neurolyse des Plexus coeliacus (Jenssen 2009 [9]).





## 2

# Endosonographische Feinnadelpunktion



### 2.1 Indikationen

Die EUS-FNP ist die Methode der Wahl zur zytopathologischen Diagnose von Raumforderungen des Verdauungssystem und dessen Umgebung sowie von dem Verdauungstrakt benachbarten Lymphknoten, wenn aus diesen Läsionen nicht durch weniger invasive Methoden (z.B. endoskopische Zangenbiopsie, Bürstenzytologie) Material gewonnen werden kann oder wenn andere Methoden der Materialgewinnung ergebnislos geblieben sind. Damit hat die EUS-FNP vor allem für die primäre Diagnose und das Staging maligner und potenziell maligner Erkrankungen eine große Bedeutung, ebenso für die Differenzialdiagnose entzündlicher und anderer benigner Erkrankungen. Da es sich um eine invasive Methode handelt, ist ihr Einsatz nur zulässig, wenn die zytopathologische Diagnose wahrscheinlich diagnostische Abläufe oder therapeutische Planungen beeinflussen wird – z.B. durch Verzicht auf weitere invasive Diagnostik oder auf Operationen ohne Heilungsaussicht (Erickson 2004 [18]; Jenssen & Dietrich 2009 [19]; Dumonceau et al. 2011 [20]). Die Indikationen der EUS-FNP sind in den Tabellen 4 – 7 zusammengestellt.

<b>Nicht resektable Tumoren</b>	Zytologische/ histologische Diagnose vor Beginn einer Chemotherapie  Beweis der Irresektabilität (Lebermetastasen, mediastinale Lymphknotenmetastasen, Pleura- und Peritonealkarzinose)
<b>Resektable Tumore</b>	Verdacht auf eine andere solide Neoplasie als das duktales Adenokarzinom (z.B. neuroendokriner Tumor, malignes Lymphom, Pankreasmetastase)  Differenzierung und Risikoeinschätzung zystischer Pankreasläsionen  Verdacht auf duktales Adenokarzinom, wenn die Patientenentscheidung zur operativen Therapie von der zytopathologischen Diagnosesicherung abhängt
<b>Unklare Befunde</b>	Zytologische/ histologische Sicherung und Differenzierung einer benignen Diagnose im Falle einer niedrigen Vortestwahrscheinlichkeit für einen malignen Tumor (z.B. fokale Pankreatitis, Autoimmunpankreatitis)

**Tabelle 4: Indikationen der EUS-FNP bei Pankreaserkrankungen** (nach: Jenssen & Dietrich 2009 [19] und Jenssen et al. 2011 [21])

<b>Primär-diagnose</b>	Methode der ersten Wahl bei: echoarmen subepithelialen Tumoren (GIST, Schwannom, Leiomyom, neuroendokriner Tumor, Granularzelltumor, etc.)  Nach Versagen oder bei Kontraindikationen einfacher Biopsiemethoden: Linitis plastica, Gallengangs- und Gallenblasenkarzinom, hepatozelluläres Karzinom
<b>Staging</b>	Ösophaguskarzinom: Lebermetastasen, maligner Aszites, Lymphknotenmetastasen distal des Truncus coeliacus  Karzinome des biliären und Verdauungssystems: Lebermetastasen, maligner Aszites und Pleuraerguß, Nebennierenmetastasen, mediastinale Lymphknotenmetastasen
<b>Follow-up</b>	Nachweis extraluminaler Rezidive nach intendiert kurativer Therapie des Rektumkarzinoms und anderer gastrointestinaler maligner Neoplasien

**Tabelle 5: Indikationen der EUS-FNP bei weiteren gastroenterologischen Indikationen** (nach: Jenssen & Dietrich 2009 [19] und Jenssen et al. 2011 [21])

<b>Primäre Tumor-diagnose</b>	Zytologische/ histologische Diagnose, wenn diese bronchoskopisch nicht gelingt (zentrales Lungenkarzinom, Lymphknoten- und Fernmetastasen)
<b>Mediastinales Lymphknoten-staging</b>	Beweis der N2- oder N3-Situation (NSCLC) oder einer nodalen Metastasierung jeder Lokalisation (SCLC)
<b>Infradiaphragmales Staging</b>	Beweis einer M-Situation (linker Leberlappen, Nebennieren, infradiaphragmale Lymphknoten)
<b>Re-Staging nach neoadjuvanter Therapie</b>	Ausgewählte Patienten mit NSCLC im Stadium III (N2/N3) nach neoadjuvanter Therapie, die für einen kurativen operativen Therapieansatz in Frage kommen
<b>Unklare und vermutlich benigne Befunde</b>	Unklare und vermutlich benigne Befunde Unklare mediastinale, abdominelle oder retroperitoneale Lymphadenopathie Unklare solide mediastinale Raumforderungen Verdacht auf Sarkoidose, Tuberkulose, ...

**Tabelle 6: Indikationen der EUS-FNP bei Lungenkarzinom und anderen Erkrankungen von Lunge und Mediastinum** (nach Jenssen et al. 2011 [21])

Nebennierenraumforderungen, insbesondere der linken Nebenniere (onkologische und endokrinologische Fragestellungen)
Retroperitoneale Raumforderungen (z.B. mesenchymale Tumoren, Paragangliome, ...)
Lebertumoren (insbesondere Verdacht auf HCC) und Milzraumforderungen bei hohem Risiko oder fehlendem Zugang einer perkutanen Biopsie
Unklare abdominelle oder retroperitoneale Lymphadenopathie
Unklare solide mediastinale Raumforderungen
Verdacht auf retroperitoneale Abszesse

**Tabelle 7: Weitere Indikationen der EUS-FNP (durch weniger invasive Methoden nicht oder schwer erreichbare Läsionen) (nach Jenssen et al. 2011 [21])**

## 2.2 Kontraindikationen

Das Spektrum der Kontraindikationen zur EUS-FNP ist relativ klein. Natürlich ist bei fehlender Einverständnis-erklärung und Aufklärung des Patienten, wie bei allen anderen planbaren endoskopischen Untersuchungen, eine derartige Intervention unzulässig. Der Patient sollte adäquat sediert werden können, um eine sichere Untersuchung für Patient und Untersucher zu gewährleisten. Mit therapeutischen Heparindosen, oralen Antikoagulanzen<sup>7</sup> oder Clopidogrel und anderen ADP-Antagonisten<sup>8</sup> behandelte Patienten und solche mit schwerwiegenden plasmatischen Gerinnungsstörungen (INR > 1,5 bzw. Quick <50%) oder mit schwerer Thrombozytopenie (<50 MPt/l) dürfen wegen des erhöhten Blutungsrisikos nicht punktiert werden. Zu den Kontraindikationen gehört auch eine unzureichende Geräteposition zur Zielläsion und damit verbunden die unzureichende sonographische Nadelkontrolle. Gefäßstrukturen im Punktionsweg sollten nach Möglichkeit vermieden werden, um das Blutungsrisiko zu minimieren. Die Gesamtsituation des Patienten muss eingeschätzt werden, denn bei fehlender klinischer Relevanz des zytologischen Befundes ist eine Feinnadelpunktion nicht indiziert (Tab. 8; Jenssen & Dietrich 2009 [19]; Polkowski et al. 2012 [22]).

Fehlendes Einverständnis des Patienten
Fehlende Patientenkooperation oder unzureichende Sedierung
Orale Antikoagulation, therapeutische Heparinisierung oder plasmatische Gerinnungsstörung (INR > 1,5; Thrombozyten < 50.000)
Thrombozytenaggregationshemmung durch Clopidogrel und andere ADP-Antagonisten (Prasugrel, Ticagrelor)
Unzureichende sonographische Nadelkontrolle
EUS-FNP von Leberläsionen im Falle einer insuffizienten Drainage obstruierter/ nicht ausreichend drainierter Gallenwege
Zystische Mediastinalläsionen
Interposition von Gefäßen
Wahrscheinlich fehlender Einfluss der Ergebnisse der EUS-FNP auf das weitere Vorgehen

**Tabelle 8: Kontraindikationen der EUS-FNP (nach: Jenssen & Dietrich 2009 [19] und Jenssen et al. 2011 [21])**

## 2.3 Komplikationen der endosonographischen Feinnadelpunktion

Für die EUS-FNP ergeben sich durch die spezielle Gerätekonfiguration (vgl. 1.2; Abb. 1 und 2) und durch die spezifische Vorgehensweise (transmurale Nadelpassagen aus einem unsterilen in ein steriles, meist extraluminales Kompartiment) einige Besonderheiten beispielsweise im Vergleich zur Ösophagogastroduodenoskopie (ÖGD) mit Biopsie. Die Studienlage zu Komplikationen der EUS-FNP ist inzwischen relativ breit und umfasst neben Kasuistiken und retrospektiven Analysen auch große prospektive Analysen und eine Meta-Analyse von nahezu 11.000 Punktionen, die aus 51 Studien zusammengestellt worden ist (Jenssen & Dietrich 2009 [19]; Jenssen et al. 2008 und 2011 [23-25]; Jenssen & Dietrich 2011 [26]; Wang et al. 2011 [27]). Im Deutschen Endosonographieregister der DEGUM erfolgt eine prospektive multizentrische Komplikationserfassung. Aktuell liegen die Daten für 2009 im Register erfasste EUS-FNP vor (Jenssen et al. 2012 [28]). Die Gesamtkomplikationsrate wird in der Literatur zwischen 0,3% und 2,4% angegeben (Tab. 9). Die häufigsten Komplikationen sind Schmerzen, extra- und intraluminal Blutungen, Infektionen und -bei EUS-FNP des Pankreas- die akute Pankreatitis. Sehr selten sind dagegen mit ca. 0,03% Perforationen. Tumorzellverschleppungen sind nur

<sup>7</sup> einschließlich neuerer Antikoagulanzen wie Dabigatran (Pradaxa<sup>®</sup>) und Rivaroxaban (Xarelto<sup>®</sup>)

<sup>8</sup> Clopidogrel (Plavix<sup>®</sup>, Iscover<sup>®</sup>), Prasugrel (Efient<sup>®</sup>), Ticagrelor (Brilique<sup>®</sup>)

in wenigen Einzelfällen beschrieben (Jenssen & Dietrich 2009 [19]; Jenssen et al. 2008 und 2011 [23-25]; Jenssen & Dietrich 2011 [26]; Wang et al. 2011 [27]; Jenssen et al. 2012 [28]).

Hauptautor, Jahr	Studiendesign, Anzahl der EUS-FNP (n)	Komplikationsrate (%)
Williams et al. 1999 [29]	Unizentrisch, prospektiv, n=333	0,3
Mortensen et al. 2005 [30]	Unizentrisch, prospektiv, n=670	0,3
Bournet et al. 2006 [31]	Unizentrisch, prospektiv, n=224	2,2
Al-Haddad et al. 2008 [32]	Unizentrisch, prospektiv, n=483	1,4
Eloubeidi & Tamhane 2008 [33]	Unizentrisch, prospektiv, n=656	1,1
Thomas et al. 2009 [34]	247 EUS-TCB	2,4
Gerke et al. 2010 [35]	44 EUS-TCB; 36 EUS-FNA 1	2,3 (EUS-TCB) 2,8 (EUS-FNA)
O'Toole et al. 2001 [36]	Unizentrisch, retrospektiv, n=322	1,6
Carrara et al. 2010 [37]	Unizentrisch, prospektiv, n=1034 (nur EUS-FNP am Pankreas)	1,25
Wiesema et al. 1997 [38]	Multizentrisch (4 Zentren), prospektiv, n=457	1,1
Jenssen & Gottschalk 2012 [unveröffentlichte Daten]	Multizentrisch (62 Zentren), prospektives Register, n=2099	2,1
Buscarini et al. 2006 [39]	Multizentrisch (6 Zentren), retrospektiv, n=787	0,88
Jenssen et al. 2008 [23]	Multizentrisch (67 Zentren), retrospektiv, n=13223	0,29
Wang et al. 2011 [27]	Meta-Analyse (51 Studien), n=10941	0,98 prospektiv: 2,44 retrospektiv: 0,35

1 ... randomisierte kontrollierte Vergleichsstudie

**Tabelle 9: Komplikationen der EUS-FNP (ergänzt mit aktuellen Literaturdaten nach: Jenssen et al. 2011 [25] und Jenssen et al. [28])**

Untersucher und endoskopische Assistenz sind bei der EUS-FNP in ihrer Konzentration und Aufmerksamkeit besonders gefordert, um begünstigende Faktoren zu erkennen und Komplikationen nach Möglichkeit zu vermeiden (Tab. 10).

Komplikation	Begünstigende Faktoren
Perforation	Rigidität des distalen Einführteils Pathologisch veränderte Wand- und Gewebestrukturen Therapeutische Interventionen
Aspiration	Wasserfüllung von Ösophagus und Magen; keine optimale Oberkörperhochlagerung
Bakteriämie/ septische Komplikationen	Nadelpenetration aus mikrobiell besiedelten in sterile extraintestinale Räume Keimverschleppung aus Abszessen/ infizierten Nekrosen
Gallige Peritonitis / Cholangitis	Penetration bzw. Perforation gestauter Gallenwege ohne Drainage
Akute Pankreatitis	Nadelmanipulation des empfindlichen Pankreasparenchyms oder des Pankreasganges benigne Pankreaserkrankungen
Blutung	Punktion stark vaskularisierte Läsionen und von Zysten Gefäße im Punktionsweg; Portale Hypertension Thrombozytenaggregationshemmung mit Clopidogrel INR > 1,5, therapeutische Heparinisierung, zu früher Beginn einer Antikoagulation
Tumorzellverschleppung	fehlerhafte Punktionsreihenfolge falsches Handling der Nadel
Abdominelle/ thorakale Schmerzen	übermäßige Luftinsufflation; „Mikroperforation“ durch die Nadel lange Untersuchungszeiten

**Tabelle 10: Komplikationen von EUS und EUS-FNP und deren begünstigende Faktoren (zusammengestellt nach: Jenssen et al. 2008 und 2011 [24, 25])**



# 3

## Vorbereitung der endosonographischen Feinnadelpunktion



#### 3.1 Personalbedarf, Zeitplanung und pflegerische Aufgaben

Auf Grund der Komplexität der EUS-FNP ist der personelle und zeitliche Aufwand höher, als für die meisten anderen gastroenterologischen Endoskopieverfahren. Für eine korrekte und sichere Durchführung der EUS-FNP sind je nach ASA-Klassifikation 3 Assistenzpersonen und ein Untersucher oder 2 Assistenzpersonen und 2 ärztliche Mitarbeiter (Untersucher und sedierender Arzt) eine wünschenswerte Konstellation, die nach den im Anhang wiedergegebenen Umfrageergebnissen in nur 2 von 16 befragten Kliniken regelhaft realisiert werden kann. Die Untersuchungsdauer ist nicht nur vom gut eingespielten und aufeinander abgestimmten Team abhängig, sondern auch von der individuellen Erfahrung von Untersucher und Team, der Fragestellung und vor allem von speziellen diagnostischen und therapeutischen Interventionen. Ohne Berücksichtigung der Vor- und Nachbereitung ist nach unseren Erfahrungen und Literaturangaben (Parusel et al. [40]) für eine komplette diagnostische Endosonographie eine Untersuchungszeit von 15 – 20 Minuten einzuplanen. Abhängig von Fragestellung und Befund erforderliche diagnostische Applikationen, wie real-time-Elastographie, farbkodierte Duplexsonographie und insbesondere echo-signalverstärkte Endosonographie (CE-EUS) erfordern zusätzliche Zeit – die CE-EUS etwa weitere 5 Minuten. Für eine EUS-FNP müssen mindestens 3-5 weitere Minuten je Nadelpassage berücksichtigt werden. Bei durchschnittlich 2-3 Nadelpassagen sind daher für die Durchführung einer kompletten diagnostischen Endosonographie mit EUS-FNP mindestens 40 - 60 Minuten Untersuchungszeit einzuplanen. Die Erfahrungen zum Zeitbedarf der Endosonographie mit Feinnadelpunktion sind sehr unterschiedlich und reichen von 30 bis > 60 Minuten (vgl. Auswertung der Umfrage im Anhang). Ein gutes zeitliches und personelles Management des endoskopischen Untersuchungstages ist also besonders wichtig, insbesondere wenn mehrere EUS-FNP geplant sind und nur ein longitudinales Gerät zur Verfügung steht.

Für die pflegerische Assistenz kommen drei Aufgabenbereiche in Betracht:

##### 1. Die psychische Führung des Patienten und seine pflegerische Betreuung:

Es ist zu berücksichtigen, dass viele Patienten über die EUS-FNP deutlich weniger wissen als über Gastroskopie oder Koloskopie. Informationsmangel kann Ängste auslösen oder verstärken. Ein ruhiges Gespräch während der Vorbereitung des Patienten mit Informationen zu Verlauf und Dauer der Untersuchung schafft Vertrauen und lässt Ängste etwas in den Hintergrund geraten. Die persönlichen Bedürfnisse und Befindlichkeiten des Patienten, beispielsweise die Entfernung der Zahnprothetik oder Brille erst kurz vor der Untersuchung, müssen Berücksichtigung finden. Es ist auf korrekte und bequeme Lagerung während der Untersuchung zu achten, ggf. sind Lagerungshilfen zu nutzen (Jenssen & Lucke 2009 [41]). Der Patient darf seine Position während der EUS-FNP nicht verändern, weil dies zu einem Verlust der Zielregion für die Punktion führen kann. Die pflegerische Assistenz sollte sich am Kopf des Patienten befinden und den Patienten sowie die Geräteposition (Endoskopschaft und Sonographiebild) genau beobachten. Das Echoendoskop wird von der pflegerischen Assistenzperson während des Punktionsvorganges festgehalten, wobei es erforderlich sein kann, auf Untersucheranforderung das Gerät mit etwas Gegendruck oder in leichter Links- oder Rechtsdrehung zu halten. Der Untersucher kann diese Aufgabe nicht übernehmen, da er mit der Steuerung des Echoendoskops und dem Nadelhandling beschäftigt ist. Unkontrollierte Veränderungen der Lage des Echoendoskops mit ausgefahrener Punktionsnadel können zu Verletzungen des Patienten oder Beschädigungen des Echoendoskops führen. Eine klare Kommunikation zwischen Endoskopiker und pflegerischer Assistenz, die eine Verständigung über das genaue Punktionsziel und technische Probleme einschließt, ist daher unverzichtbar. Hilfreich sind sonographische Grundkenntnisse des Assistenzpersonals, die eine Interpretation des Ultraschallbildes während des Punktionsvorganges<sup>9</sup> erlauben.

<sup>9</sup> Sonographische Fortbildungen für Assistenzpersonal werden seit 2009 beispielsweise bei den Berlin-Brandenburgischen Ultraschalltagungen ([www.ultraschalltagung-bb.de](http://www.ultraschalltagung-bb.de)) und beim Berliner Sono-Tag angeboten; Informationen zur endosonographischen Fortbildung unter [www.eus-bb.de](http://www.eus-bb.de).

## 2. Sedierung des Patienten:

Eine optimale Sedierung des Patienten ist Grundvoraussetzung für Gelingen und Sicherheit einer so komplexen Intervention wie der EUS-FNP. Sie muss so ausgeführt werden, dass der Patient ruhig liegt und entspannt ist. Plötzliches Erwachen oder unkontrollierte Bewegungen können den Punktionserfolg vereiteln und zu Verletzungen des Patienten führen. Während der Sedierung sind, ebenso wie bei allen anderen Endoskopieverfahren, Überwachung und Dokumentation nötig. Medikamentengaben und Zustand des Patienten müssen im Team kommuniziert werden. Aufgrund des relativ hohen Zeitbedarfs, der sehr hohen Anforderungen an eine stabile Patientenlage und der Komplexität der Prozedur ist eine Sedierung mit Propofol oder einer Kombination aus Midazolam und Propofol bei der EUS-FNP in unserem Zentrum obligat. Der Untersucher ist für die Einleitung der Sedierung verantwortlich, die nach der S3-Leitlinie „Sedierung in der gastrointestinalen Endoskopie“ [42] von entsprechend qualifiziertem Assistenzpersonal weitergeführt werden kann.

## 3. Instrumentelle Assistenz bei der Punktion:

Während der EUS-FNP ist eine Assistenzperson nur mit der Handhabung der Nadel beschäftigt. Dazu gehören die Vorbereitung und das Anreichen der Nadel (vgl. 3.5 und 4.1) sowie der sorgfältige Materialauswurf auf Objektträger. Nach jeder Punktion (Nadelpassage) muss die Feinnadel für den nächsten Punktionsvorgang vorbereitet und erneut angereicht werden. Dieser Ablauf kann sich in Abhängigkeit von der Qualität des gewonnenen Materials mehrfach wiederholen.

Ist die Nadel eingeführt und am Luer-Lock des Arbeitskanals fixiert, kann die Assistenzperson oder ein zweiter Arzt das Ausfahren der Nadel auf Anordnung des Untersuchers übernehmen, während dieser das Echoendoskop in optimaler Punktionslage hält. Wie die Befragung von Endoskopieassistenzpersonal zeigt, wird diese Form der Arbeitsteilung zwischen Untersucher und Assistenz jedoch nur selten praktiziert (vgl. Auswertung der Umfrage im Anhang). Sie muss absolut sicher erfolgen, um die Sicherheit des Patienten, des Echoendoskops (Cave: Nadelverletzung des Arbeitskanals) und den diagnostischen Erfolg der EUS-FNP nicht zu gefährden. Die Assistenzperson, die mit der Handhabung der Feinnadel betraut ist,

kann keine anderen zusätzlichen Aufgaben erfüllen. In einigen endosonographischen Zentren wird das Anfertigen der Ausstriche nicht nur vom Arzt, sondern auch von der pflegerischen Assistenz ausgeführt (vgl. Auswertung der Umfrage im Anhang).

## 3.2 Vorbereitung des Patienten

Die allgemeinen Vorbereitungen des Patienten unterscheiden sich nicht von anderen endoskopischen Untersuchungen des oberen Gastrointestinaltraktes (Aufklärung, Nahrungskarenz, venöser Zugang, usw.) (Feitag 2009 [43]). Der Patient wird mit leicht erhöhtem Oberkörper in Linksseitenlage gelagert. Die Lagerung in stabiler Seitenlage verhindert, dass der Patient bei weitgehendem Verlust des Muskeltonus unter der Sedierung nach vorne oder hinten fällt. Für die Lagerung sollte vor Eintritt des Sedierungseffektes unbedingt die Mithilfe des Patienten in Anspruch genommen werden, da so seine Autonomie gewahrt wird. Zahnersatz, Brille, ggf. auch Hörgerät sind erst kurz vor Untersuchungsbeginn zu entfernen und an einem sicheren Ort aufzubewahren.

Unter den Kopf des Patienten wird eine Moltexunterlage gelegt, um herauslaufenden Speichel aufzufangen und eine Verschmutzung der Kleidung zu vermeiden. Es wird ein Beißschutz, vorzugsweise mit Halteband eingesetzt. Der Patient wird mit Blutdruckmanschette, Pulsoxymetrie, ggf. EKG-Ableitungen und O<sub>2</sub>-Nasensonde ausgestattet. Alle Vitalparameter werden vor, während und nach der Untersuchung überwacht und dokumentiert. Aus Sicherheitsgründen sind eine zweite Absaugung mit Absaugkatheter und ein Notfallequipment vorzuhalten.

## 3.3 Vorbereitung von Untersuchungsraum, Echoendoskop und Untersuchungstischen

Der Untersuchungsraum für die endosonographischen Untersuchungen sollte ausreichend groß sein, um genügend Platz für das zusätzlich zum Endoskopieturm benötigte Ultraschallgerät zu haben und um ein ungehindertes Hantieren mit Zusatzinstrumenten zu gewährleisten. Die allgemeinen Vorbereitungen sind wie bei Routinegastroskopien durchzuführen. Sofern nicht ein Ultraschallmodul innerhalb des Endoskopieturms genutzt wird, muss das

Ultraschallgerät im Regelfall unmittelbar links neben dem Endoskopieturm und direkt vor dem Untersucher positioniert werden. Ein Spritzschutz für die Bedienoberfläche ist aus hygienischen und technischen Gründen sinnvoll. Bei der Vorbereitung des Echoendoskops ist darauf zu achten, dass es sowohl mit dem Videoprocessor als auch mit der Ultraschalleinheit verbunden werden muss. Sowohl die Übermittlung endoskopischer als auch sonographischer Bilder/ Videosequenzen in das EDV-gestützte Bildarchivierungssystem muss gewährleistet sein. Eine weitere Besonderheit besteht darin, dass Echoendoskope neben dem Arbeitskanal auch über einen sehr feinen (und der Bürstenreinigung nicht zugänglichen) Kanal zur Befüllung und Entlastung eines kondomartigen Latexballons für den Schallkopf verfügen. Dieser dient in wassergefülltem Zustand als Wasservorlaufstrecke zur Erzielung eines optimalen Ultraschallbildes, schützt aber gleichzeitig mechanisch den Schallkopf. Der Latexballon muss montiert, luftfrei mit Wasser befüllt und vor Einführen des Echoendoskops wieder abgesaugt werden.

Für die Durchführung der endoskopischen Feinnadelpunktion sind zwei Untersuchungstische nötig. Der Grundtisch wird wie zur Ösophagogastrroduodenoskopie (ÖGD) gerichtet. Der zweite Tisch dient ausschließlich der Feinnadelpunktion.

#### Grundtisch:

- Unsterile Kompressen
- Gleitgel
- Beißschutz mit Halteband
- Gefäß mit Aqua dest. ohne Entschäumerzusatz (Entschäumer verursacht Artefakte im sonographischen Bild)

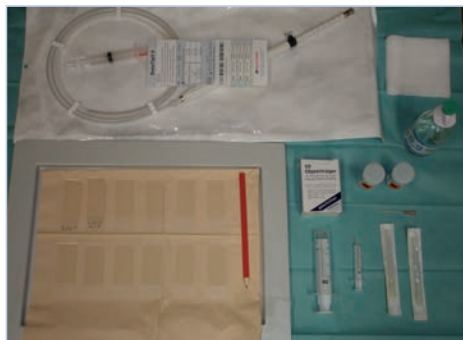

Abbildung 6 a: Punktionstisch (a) und aus der Verpackung entnommenes Nadelsset (SonoTip ProControl 22 Gauge, Medi-Globe), die Nadel befindet sich in einer Schutzhülle

- 2 x 20 ml Spitzen zum Applizieren von Aqua dest.
- unsterile Handschuhe für Untersucher und Assistenz
- Latexballon mit Haltegummi
- Aufziehhilfe für Latexballon
- 2 Biopsiezangen (fakultativ)
- Formalinröhrchen für Biopsate (fakultativ)
- Schale mit NaCl 0,9 % zum Spülen der Biopsiezange nach Formalinkontamination (fakultativ)

#### Punktionstisch (Abb. 6 a):

- Unsterile Kompressen
- Leere 20 ml Spritze zum Ausspritzen der Aspirationsnadel
- 2 ml-Spritze mit NaCl 0,9 %
- mehrere Kanülen mittlerer Größe zum Absammeln kleiner Gewebezylinder von den Objektträgern
- 2 bis 3 kleine Formalinröhrchen
- fakultativ weitere Röhrchen (für Biochemie, Mikrobiologie, flüssigkeitsbasierte Zytologie)
- Mit Zellstoff oder Kompressen ausgelegtes Tablett, darauf ca. 20 gleichmäßig verteilte Objektträger mit matiertem Rand (die Unterlage verhindert ein Verrutschen der Objektträger).
- Fixationsspray (fakultativ)
- Punktionsnadel-Set
- Patientenaufkleber
- Bleistift für die Beschriftung des Mattrandes der Objektträger
- Die Untersuchungstische müssen desinfizierbar und ausreichend groß sein, um ein übersichtliches Arbeiten zu gewährleisten.

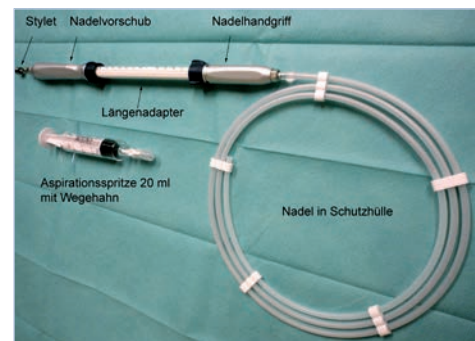


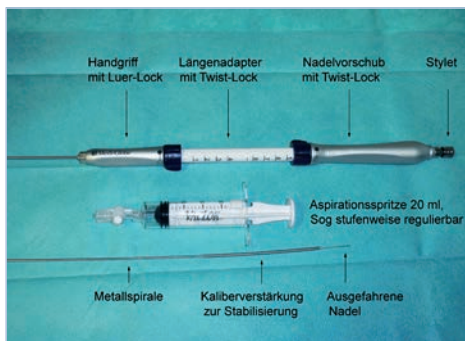
Abbildung 6 b, eigene Aufnahmen



In einigen Kliniken ist eine Vor-Ort Zytologie (ROSE = rapid on-site evaluation) durch den Zytopathologen möglich. Das bedeutet, dass unmittelbar nach jeder Nadelpassage eine Schnellfärbung der angefertigten und fixierten Ausstriche durchgeführt wird und eine sofortige mikroskopische Beurteilung erfolgt. Der Punktionstisch muss für Schnellfärbelösungen und das Mikroskop genügend Platz bieten. Besser ist ein gesonderter dritter Tisch. Von 16 Zentren, die sich an der Umfrage beteiligt haben, führt nur ein einziges ROSE regelhaft durch, 4 weitere gelegentlich (vgl. Auswertung der Umfrage im Anhang).

### 3.4 Geräte- und Nadelwahl

Während für das Staging von Tumoren der Hohlorgane überwiegend Radialscanner zum Einsatz kommen, kann die EUS-FNP nur über ein longitudinales Echoendoskop durchgeführt werden. Bei der Nadelauswahl muss berücksichtigt werden, dass diese Geräte mit unterschiedlich großen Arbeitskanälen ausgestattet sind (vgl. 1.2). 19G-Nadeln erfordern einen Durchmesser des Arbeitskanals von mehr als 2,8 mm. Der Nadeltyp sollte auf die Gerätelänge und Größe des Arbeitskanals abgestimmt sein, sonst kann sich eine kontrollierte Nadelführung als schwierig erweisen. Beispielsweise gewährleistet die am Distalende befindliche Kaliberverstärkung der 22G- und 25G-SonoTip und SonoTip ProControl (Medi-Globe) im großkalibrigen Arbeitskanal von Interventionsechoendoskopen eine stabile konzentrische Führung auch dieser schmallumigen Nadeln (Tab. 3 und Abb. 7). Damit wird gewährleistet, dass die Nadel im sonographischen Sichtfeld bleibt.



Einige Hersteller von Endosonographiegeräten bestehen auf der Verwendung eines bestimmten Nadeltyps, der besonders auf ihre Geräte abgestimmt ist. Die Nadel sollte immer in Absprache mit dem Untersucher gewählt werden, da neben dem Arbeitskanaldurchmesser auch Lokalisation sowie Charakter der Zielläsion und diagnostische Fragestellung berücksichtigt werden müssen.

Standardnadel für die EUS-FNP ist die 22G-Aspirationsnadel, mit der in etwa 90% der Fälle Material für zytologische Untersuchungen und in etwa 80% der Fälle zusätzlich Material für histologische Untersuchungen gewonnen werden kann (Jenssen & Dietrich 2009 [19]; Jenssen et al. 2008 und 2011 [21, 44]). Interessanterweise unterscheiden sich Nadelwahl und diagnostische Effektivität der EUS-FNP im klinischen Alltag deutscher Endoskopieabteilungen untereinander sehr stark. Die diagnostische Ausbeute wird teilweise deutlich geringer als in Studien bewertet (vgl. Auswertung der Umfrage im Anhang). Durch ihre Flexibilität ist eine gute Steuerung und Handhabung der 22G-Nadeln auch in schwierigen Punktionslokalisationen möglich. Bei sehr harten, sehr kleinen und stark vaskularisierten Läsionen können 25G-Aspirationsnadeln eine Alternative bieten, da sie eine sehr hohe Ausbeute für zytologische Untersuchungen bei gleichzeitig geringer Blutkontamination gewährleisten. Material für histologische Untersuchungen kann allerdings nur selten gewonnen werden (Jenssen & Dietrich 2009 [19]). Ist zur spezifischen Artdiagnose und Klassifikation eine Beurteilung der Architektur größerer Zellverbände erforderlich, bevorzugen einige Zentren eine 19G-Aspirationsnadel (verschiedene Hersteller), eine neu entwickelte Histo-

**Abbildung 7:** Punktionsnadel SonoTip ProControl 22 Gauge (Medi-Globe). Spirallänge und Nadelvorschub werden mit einhändig drehbaren Arretierungen (Twist-Lock) stufenlos eingestellt. Die distale Stabilisierungshilfe gewährleistet eine präzise Punktion im sonographischen Sichtfeld durch konzentrische Führung der Nadelspirale in grosslumigen Arbeitskanälen. Zur Demonstration der Situation in der Einstichphase der Punktion ist die scharfe Nadelspitze etwa 20 mm ausgefahren, das stumpfe Stylet um etwa 5 mm zurückgezogen. Beim Einführen in den Instrumentierkanal muss die Nadel dagegen „gesichert“ sein (d.h. Nadelspitze in der Nadelhülle, Nadelschubrohr durch Twist-Lock in Null-Stellung fixiert, stumpfes Stylet an der Nadel mit Luer-Lock-fixiert) (eigene Aufnahme).

logienadel (ProCore, Cook Medical) oder alternativ eine 19G-Trucut-Nadel (QuickCore, Cook Medical). Mit letztgenannter Nadel konnte nach Literaturangaben in 44-100 % der Fälle histologisch auswertbares Material gewonnen werden. Zytologische Ausstriche kann man nur durch Abrollen der kleinen Gewebezylinder auf Objektträgern herstellen. Ihre Steifigkeit schränkt allerdings die Manörierbarkeit der 19G-Trucut-Nadel sehr stark ein, was beispielsweise eine Pankreaskopfpunktion vom Duodenum aus technisch nahezu unmöglich macht. Für die Punktion zystischer Läsionen bietet eine 19G-Aspirationsnadel den Vorteil, dass die zur Infektionsvermeidung sinnvolle vollständige Entlastung auch bei größeren Zysten und bei viskösem Inhalt (muzinöse Neoplasien) gelingt. Durch das größere Innenlumen kann man eine größere Flüssigkeitsmenge in kurzer Zeit aspirieren. Zusätzlich lässt sich über die 19G-Aspirationsnadel von Cook Medical auch eine spezielle Zytologiebürste (EchoBrush) einführen. Die Standardnadel für drahtgeführte therapeutische EUS-Interventionen ist die 19G-Nadel von Cook Medical, durch die 35inch-Drähte passen. Speziell für therapeutische Eingriffe am Gallengang bietet die Firma Cook Medical eine Nadel mit scharfem Mandrin und stumpfer Nadelspitze (EchoTip Access) an, die das Risiko des Abscherens von Führungsdrähten an der Nadelspitze minimieren soll (Tab. 2). Einen anderen Weg verfolgt die Firma Medi-Globe, die speziell für die Pseudozystendrainage einen knickstabilen 30inch-Nitinoldraht anbietet, der mit 19G-Standardnadeln kompatibel ist. Bei Nadel-Draht-Manövern kann es aufgrund der fehlenden Beschichtung nicht zum Abscheren kommen. Die hohe Steifigkeit bietet hohe Führungssicherheit. Anwendungen von Diathermiestrom verbieten sich allerdings.

### 3.5 Nadelvorbereitung

Endosonographische Punktionsnadeln sind überwiegend steril verpackte Einwegprodukte (Tab. 3) und unterliegen den Regelungen des Medizinproduktegesetzes (MPG). Eine Ausnahme bilden die traditionelle Hancke-Vilman-Nadel (Medi-Globe) sowie die Nadeln NA-10J und NA-11J-KB von Olympus Medical Systems, bei denen nur Nadel und Mandrin, nicht aber Metallspirale und Punktionshandgriff Einwegmaterial sind (Tab. 3).

Zunächst wird die Nadelverpackung auf Unversehrtheit kontrolliert, denn eine Beschädigung bedeutet den Verlust der Sterilität. Ebenso ist das Sterilisationsverfallsdatum zu prüfen. Ist alles korrekt, kann die Verpackung geöffnet und die Nadel entnommen werden. Eine äußere optische Kontrolle auf Fehlerfreiheit sollte immer erfolgen, um Geräteschäden vorzubeugen. Der Nadelschaft darf keine Knicke oder scharfe Kanten haben und muss optisch im ordnungsgemäßen Zustand sein.

#### **Vor Einführen der Nadel in den Instrumentierkanal ist zu prüfen und zu sichern, dass:**

1. die Schutzhülle und ggf. ein Längenausgleich von der Nadel entfernt sind.
2. die Nadellänge auf die (typenabhängige) Gerätelänge adjustiert ist. Dies geschieht mit der Feststellschraube bzw. dem Twist-Lock des Längenadapters.
3. die Nadel in die Schutzspirale zurückgezogen und die Feststellschraube bzw. der Twist-Lock fixiert ist.
4. der Mandrin in der Nadel beweglich und mit dem Luer-Lock am Nadelende fixiert ist.

Die Nadel wird im Regelfall erst nach Erreichen des Punktionsortes von der pflegerischen Assistenz angereicht.



# 4

## Durchführung der endosonographischen Feinnadelpunktion



### 4.1 Punktionsvorgang

Übersichtliche und detaillierte Darstellungen des Ablaufs einer EUS-FNP finden sich beispielsweise bei Jenssen und Dietrich 2009 [19], Lucke & Jenssen 2011 [2], Sudholt und Vilmann 2008 [11] und in einem Poster der Firma Medi-Globe [45].

Zunächst wird die Zielläsion mit dem Echoendoskop aufgesucht und ein fester Kontakt des Schallkopfes zur inneren Wand hergestellt. Die Nadel kann nun angereicht und nach Entfernen des Gummiventils vom Arbeitskanal in den Arbeitskanal eingeführt werden. Das Einführen der Nadel muss ohne Widerstand gelingen, anderenfalls ist eine Begradigung des Echoendoskops erforderlich. Ist die Nadel eingeführt und am Luer-Lock des Arbeitskanals fixiert, positioniert der Untersucher durch Variation des Längenadapters die Nadelhülle so, dass sie gerade im endoskopischen oder im Ultraschallbild erkennbar ist und das Distalende des Arbeitskanals um etwa 5 mm überragt. Erst dann darf die Nadel durch Lösen der Feststellschraube bzw. des Twist-Lock ausgefahren werden, bis sie die Wandung des Hohlorgans imprimiert. Bei Nadeln mit stumpfem Stylet (Mandrin) muss dieser dann gelöst und um etwa 3-5 mm zurückgezogen werden, um die Nadel „scharf“ zu machen. Nach erfolgter Nadelpenetration in die Läsion entfernt die Assistenzperson das Stylet und sichert diesen auf einer sauberen (sterilen) Ablagefläche und reicht die zum Punktionsset gehörende 10 ml- oder 20ml-Spritze mit durch Wegehahn gesichertem Vakuum an. Neuerdings wird von verschiedenen Autoren auch die primäre Punktion ohne ein Stylet propagiert (Rastogi et al. 2011 [46] und Wani et al. [47]). Die Spritze wird fest

auf die Punktionsnadel aufgeschraubt und der 1-Wegehahn geöffnet. Nun wird unter Sog die Nadel in der Läsion mehrfach fächerartig vor- und zurückgeschoben. Die Punktionsnadel hat am distalen Ende einen besonderen Anschliff, der entweder mit Laser oder Sandstrahltechnik erzeugt wird. Die dadurch hervorgerufenen echoreichen Artefakte im Ultraschallbild ermöglichen eine genaue Beobachtung des Punktionsvorgangs (Abb. 8 a,b).

Während sich die Nadel noch in der Läsion befindet, wird der Unterdruck langsam gelöst, die Nadel dann in die Nadelhülle zurückgezogen und mit der Feststellschraube bzw. dem Twist-Lock arretiert. Anschließend wird nach Lösen des Luer-Locks die gesamte Punktionsvorrichtung aus dem Arbeitskanal entfernt (Jenssen & Dietrich 2009 [19]). Die Assistenzperson nimmt die Nadel in üblicher Nachgreiftechnik entgegen, wobei zur Vermeidung von Umgebungskontaminationen ein Abwischen des Instrumentenschaftes mit unsterilen Kompressen selbstverständlich ist. Die Punktionsvorgänge bei Verwendung der Trucut-Nadel und von Nadeln mit angeschliffener Seitöffnung zur histologischen Materialgewinnung unterscheiden sich von dem hier für Standard-Aspirationsnadeln dargestellten.

Sind mehrere punktionswürdige Läsionen vorhanden, muss der Untersucher entscheiden, welche dieser Läsionen in welcher Reihenfolge biopsiert werden (Sudholt & Vilmann 2008 [11]; Jenssen & Dietrich 2009 [19] und Jenssen et al. 2011 [21]). Zur Vermeidung von Tumorzellkontaminationen kann es erforderlich werden, für eine zweite Läsion ein komplett neues Nadelsystem zu verwenden.

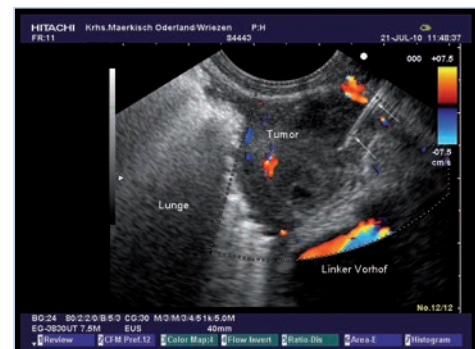
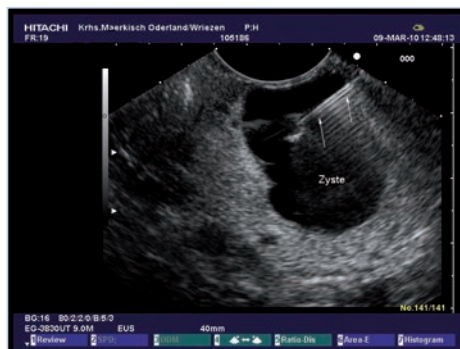


Abbildung 8 a,b: EUS-FNP einer zystischen Pankreasläsion (a, SonoTip II 19 Gauge, Medi-Globe) und einer mediastinalen Raumforderung (b, SonoTip II 22 Gauge, Medi-Globe). Echoreiche Artefakte durch Punktionsnadel (Pfeilmarkierung). Aufnahmen aus der eigenen Klinik.

## 4.2 Materialgewinnung

Um eine optimale Zellausbeute zu erhalten, führt der Untersucher die Feinnadel durch Vor- und Zurückbewegungen fächerartig durch einen möglichst breiten Anteil der Läsion. Diese fächerartige Nadelbewegung in der Läsion erfolgt im Vorschub zügig (Gewebebegewinnung) und im Rückzug langsam. Es sollten nicht zu viele Fächerungen durchgeführt werden, weil dies zu einem eher blutigen Aspirat führt. Die Applikation von Aspirationssoog mit einem kleinen Spritzenvolumen (5-10 ccm) während des Punktionsvorganges erhöht nach publizierten Studien die Materialausbeute, gleichzeitig jedoch auch bei gefässreichen Läsionen das Risiko einer Blutkontamination. Kommt es daher bei Aspiration zu einer starken Blutbeimengung, wird empfohlen, weitere Nadelpassagen ohne Sog durchzuführen (Jenssen et al. 2008 und 2011 [21, 44]). Umgekehrt kann versucht werden, durch Verstärkung des Sogs beispielsweise unter Nutzung eines größeren Aspirationsvolumens (20 ccm) oder von Hochdruckspritzen die Materialausbeute zu erhöhen (Gerke et al. 2010 [35 48]). Die zur Sicherung repräsentativen Materials empfohlene Anzahl der Nadelpassagen variiert je nach Zielläsion zwischen 1 (Zysten), 2-3 (z.B. Lymphknoten, Leber, Nebenniere) und 5-7 (Pankreas) Passagen, kann aber durch eine zytologische Sofortbefundung vor Ort reduziert werden (Jenssen & Dietrich 2009 [19]; Jenssen et al. 2008 und 2011 [21, 44, 49, 50]; Jenssen & Beyer 2011 [51]). Nach Ende jeder Nadelpassage wird das in der Nadel befindliche Material auf die Objektträger gebracht. Zunächst wird durch die Assistenzperson die Nadelspitze wenige

Zentimeter aus dem Nadeltubus ausgefahren (cave: Verletzungsgefahr, Ausfahren der Nadel ansagen!) und deren Spitze auf einen Objektträger aufgesetzt. Zum Entfernen des Materials aus dem Tubus kommen zwei alternative Methoden in Frage:

1. Eine luftgefüllte Spritze (z. B. 20 ml) wird auf die Nadel aufgesetzt und das Material dosiert auf bereitliegende Objektträger ausgespritzt.
2. Der Mandrin wird langsam und schrittweise in die Nadel eingeführt und das Material tropfenweise auf die Objektträger verteilt (Abb. 9 und 10). Anschließend wird das restliche Material mit einer 20 ml luftgefüllten Spritze auf weitere Objektträger ausgespritzt.

Die 2. Methode wird in unserer Abteilung bevorzugt, da das Material dosiert in kleinen Mengen auf mehrere Objektträger verteilt wird und Gewebezylinder für die histologische Untersuchung leichter identifiziert werden können. Mit einer geringen Menge NaCl 0,9% (ca. 1 ml) können mögliche letzte Materialreste aus der Nadel direkt in ein Formalinröhrchen ausgespült werden (Jenssen & Dietrich 2009 [19] und Sudholt & Vilmann 2008 [11]).

Bei Verwendung der 19G-Trucutnadel und von Nadeln mit angeschliffenen Seitlöchern wird primär die Gewinnung kleiner Gewebezylinder angestrebt, zytologische Ausstriche werden im Regelfall nicht angefertigt. Die Trucut-Nadel verfügt über einen federgestützten Punktionsmechanismus. Nadeln mit angeschliffenen Seitlöchern sind zwar Aspirationsnadeln, angestrebt wird aber das Einsaugen von Gewebe in die Seitlöcher, das – anders als bei Standard-Aspirationsnadeln – durch 2-3 langsame Bewegungen in der Ziel-Läsion erreicht werden soll.




Abbildung 9: Materialauswurf auf Objektträger. Ein zweiter, hochkant gestellter Objektträger dient als Spritzschutz (eigene Aufnahme, Namensbeschriftungen unkenntlich gemacht).

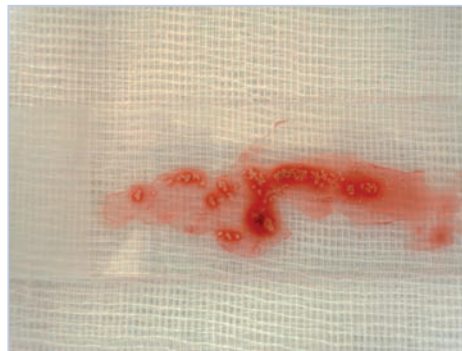


Abbildung 10: Feine helle Gewebebröckelchen mit geringer Beimengung serös-blutiger Flüssigkeit, gut geeignet für einen zytologischen Ausstrich. Das Ausstreichen muss zügig erfolgen, um ein Antrocknen zu vermeiden.

Der Ablauf der endosonographischen Feinnadelpunktion ist in der Tabelle 11 zusammengefasst:

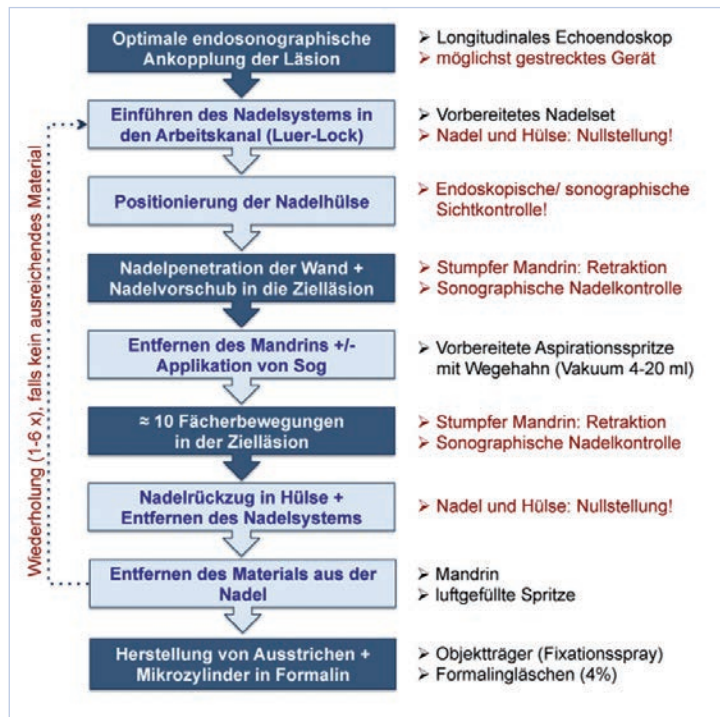


Tabelle 11: Ablaufschema der endosonographischen Feinnadelpunktion

### 4.3 Verarbeitung und Beurteilung des diagnostischen Materials

Das Vorgehen bei der Materialasservierung und – bearbeitung muss immer zwischen dem Endoskopieteam und dem Zytopathologen abgesprochen sein.

Nach Aufbringen des Material auf die Objektträger müssen Arzt oder pflegerische Assistenz es beurteilen und entscheiden, welche Anteile für die zytopathologische Untersuchung ausgestrichen und welche für die histologische Untersuchung ins Formalinröhrchen gebracht werden. Vielversprechend für diagnostisch ergiebige Ausstriche sind mit dem Auge gerade erkennbare kleine, meist helle bröckelige Partikelchen (Abb. 10). Um dünne,

gut beurteilbare Ausstriche zu erhalten, sollten nur kleine, gut ausgewählte Materialmengen ausgestrichen werden. Blut entfernen wir zuvor soweit als möglich mit der Kante einer Mullkompressen vom Objektträger. Das Ausstreichen muss zügig erfolgen. Das Material darf nicht antrocknen, da schwerwiegende Zellartefakte auftreten und eine morphologische Beurteilung nicht mehr möglich sein kann. Zum Ausstreichen wird ein zweiter Objektträger genutzt, der auf den Materialtropfen gelegt und anschließend sanft, aber rasch in gegenläufiger Richtung ausgestrichen wird. Es darf nicht zu viel Druck ausgeübt werden, da es sonst zu Quetschartefakten am Zellmaterial kommen kann (Abb. 11a; Beyer 2008 [52] und Jenssen & Beyer 2011 [51]).

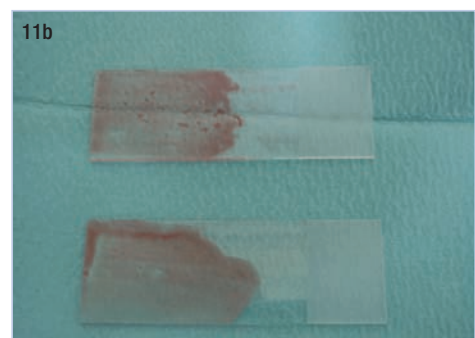
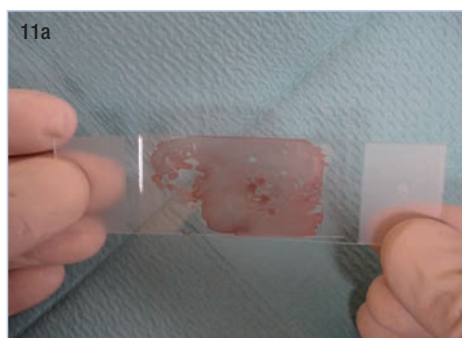
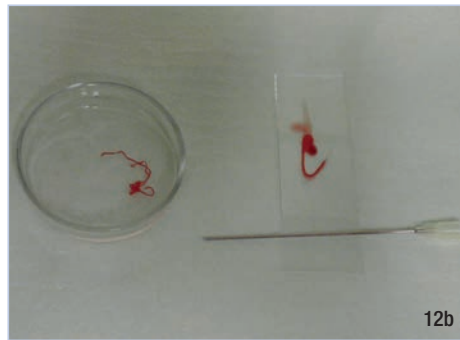
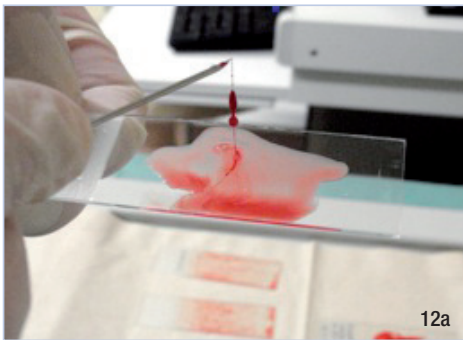


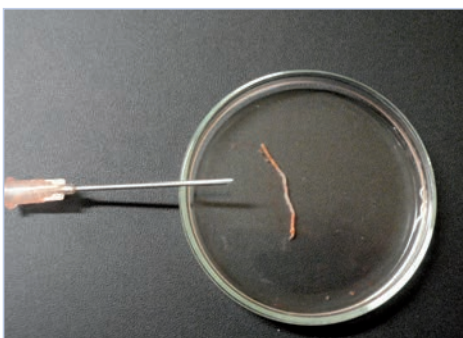
Abbildung 11 a,b: Ausstreichen des Materials zwischen zwei Objektträgern in gegenläufiger Richtung mit geringem Druck (a) und fertige Ausstriche (b).

Kleine Gewebezylinder, aber auch „Schlangen“ koagulierten Blutes (Fibrinkoagula) werden vor dem Ausstreichen mit der Spitze einer Injektionsnadel vom Objektträger entfernt und in ein Formalingläschen gegeben (Abb. 12).



**Abbildung 12 a,b:** Aufnahmen eines „Koagelzylinders“ vom Objektträger (a). Koagelzylinder auf Objektträger und nach Einbringen in Formalinlösung (b).

Wenngleich sie deutlich kleiner sind als diejenigen, die beispielsweise mit 18G-Nadeln bei der sonographisch gestützten Biopsie gewonnen werden (Abb. 13), gelingt in vielen Fällen dennoch eine histologische Diagnose. In vielen Fällen sind auch immunhistochemische und – falls erforderlich – molekulargenetische Untersuchungen möglich. Während für die Zytologie der Grundsatz „weniger ist mehr“ zutrifft, gilt dagegen für histologisches Material: „viel hilft viel“. Es sollte daher alles nicht für Ausstriche benötigte Material in Formalin eingebracht werden (Jenssen & Beyer 2011 [51]).



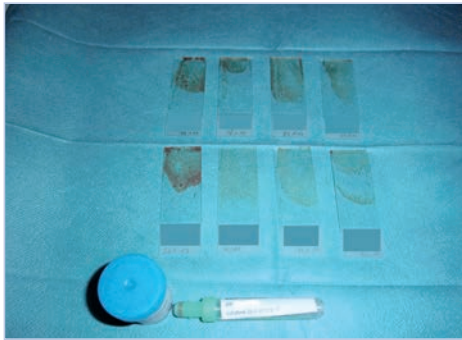
**Abbildung 13:** Zum Vergleich: deutlich dickerer Gewebezylinder, gewonnen durch sonographisch gestützte perkutane Biopsie (18 G-Nadel Biopince®, Pflugbeil; eigene Aufnahme).

Wer die Musterung des Materials und das Ausstreichen übernimmt, ist in den Kliniken unterschiedlich geregelt. In 10 von 16 befragten Endoskopieabteilungen fertigt das endoskopische Assistenzpersonal die Ausstriche an (vgl. Auswertung der Umfrage im Anhang). Voraussetzung für qualitativ gute Ausstriche ist jedoch eine vorherige intensive Unterweisung und die Durchführung praktischer

Übungen für das Personal. Eine Vor-Ort-Zytologie durch einen Zytopathologen noch während der Untersuchung hat den Vorteil, dass das Material sofort beurteilt und eine vorläufige Diagnose erstellt werden kann. Die dabei mögliche unmittelbare Kommunikation zwischen Untersucher und Zytopathologen vermeidet unnötige Nadelpassagen und verkürzt dadurch die Untersuchungszeit. Darüber hinaus kann sofort entschieden werden, ob zusätzliches Material für Spezialuntersuchungen erforderlich ist (Jenssen et al. 2008 und 2011 [21, 44] und Jenssen & Beyer 2011 [51]).

Die Fixierung der Ausstrichpräparate kann im Wesentlichen nach zwei Methoden erfolgen: Trocken- oder Luftfixierung und Feuchtfixation mit Fixationsspray. Die Feuchtfixierung muss ohne jeden Zeitverzug (< 5 sec) unmittelbar nach dem Ausstreichen erfolgen, bevor das Material antrocknen kann. Welche Fixierungsvariante gewählt wird, ist abhängig von der diagnostischen Fragestellung, der Art und Größe des Materials, der Färbemethode und der Absprache mit dem Zytopathologen (Beyer 2008 [52]; Jenssen & Beyer 2011 [51]). In den befragten deutschen Kliniken dominiert die Lufttrocknung (vgl. Auswertung der Umfrage im Anhang), die auch wir selber bevorzugen. Material für mikrobiologische Untersuchungen (z.B. aus endosonographisch drainierten Abszessen oder infektiösen Lymphknotenschwellungen) wird in sterile Spritzen oder sterile Tracheal-Suctionsröhrchen verbracht. Die pflegerische Assistenz muss sehr sorgfältig auf Sterilität achten, um das mikrobiologische Material nicht mit Fremdkörpern zu kontaminieren.

Ist ein rascher (< 2 Stunden) Transport in ein mikrobiologisches Labor nicht gewährleistet, muss das Material zwingend in ein geeignetes Transportmedium eingebracht werden (Glück, Linde & Dietrich 2011 [53]). Material für biochemische Untersuchungen (z.B. Zystenaspirate) wird in Laborröhrchen gesammelt (Abb. 14).



**Abbildung 14:** Tablett mit zytologischen Ausstrichpräparaten, Gewebezylinder in Formalin und Aspirat aus einer Pankreaszyste für biochemische Analyse (dazugehörige EUS-FNP siehe Abb. 8 a).

Für die wenigen erforderlichen biochemischen Analysen (beispielweise Zellzahl, CEA und Lipase) reichen Aspiratmengen von weniger als einem Milliliter. Ausstrichpräparate müssen akribisch auf dem Mattrand der Objektträger mit Bleistift beschriftet (Name, Vorname, Geburtsdatum, Entnahmetag) und Formalinröhrchen mit einem Patientenetikett beklebt werden (Abb. 14). Material von verschiedenen Entnahmeorten ist sorgfältig voneinander zu trennen und übereinstimmend mit den Angaben im Befund und auf dem Begleitschein zu kennzeichnen.

#### 4.4 Materialversand

Sofern nicht zytotechnische Assistenten des hauseigenen pathologischen Instituts dafür sorgen, ist das Assistenzpersonal für den ordnungsgemäßen Versand des Untersuchungsmaterials verantwortlich. Das zytologische Labor stellt dafür in der Regel Transportbehälter zur Verfügung, in die alle Objektträger einzeln eingelegt werden können. Wichtig ist der Abgleich von Name und Geburtsdatum auf dem Untersuchungsmaterial mit den Angaben auf dem Begleitschein. Verwechslungen können prekäre Folgen haben und sind durch ein gemeinsam mit dem zytopathologischen Partner festgelegtes Qualitätsmanagement

auszuschließen. Das Untersuchungsmaterial ist auf dem schnellsten Weg in das pathologische Institut zu bringen. Dies ist sowohl mit Boten als auch auf dem Postweg möglich. Im Falle des Postversands muss die Verpackung bruchsicher gepolstert sein und den Regelungen für die Beförderung von ansteckungsgefährlichen Stoffen entsprechen. Die Transportverpackung muss für freigestelltes biologisches Untersuchungsgut geeignet und gekennzeichnet sein (UN 3373 – biologische Stoffe Kategorie B).

#### 4.5 Nachsorge des Patienten

Die Nachsorge des Patienten entspricht den allgemeinen Anforderungen nach endoskopischen Untersuchungen oder Interventionen (Feitag 2008 [43]). Im Falle einer endosonographisch identifizierten Blutung sind ggf. engmaschige Kreislaufkontrollen und eine adäquate Beobachtung auf der Station nötig. Prinzipiell kann die EUS-FNP bei kooperativen Patienten auch ambulant durchgeführt werden.





# 5

## Bearbeitung des Materials im zytopathologischen Labor



### 5.1 Bearbeitung des zytologischen Materials

Die Zytologie ist die Lehre vom Bau und Funktion der Zellen. Die Zytodiagnostik untersucht die Morphologie der auf Objektträger aufgebrachten Zellen und Zellgruppen zur Klärung pathologischer Veränderungen.

Die Bearbeitung zytologischer Präparate ist bezüglich des apparativ-technischen und zeitlichen Aufwands wesentlich einfacher als die Bearbeitung des histologischen Materials. Eine mikroskopische zytologische Untersuchung mit vorläufiger Befundaussage kann bereits wenige Minuten nach der Materialgewinnung mit sehr geringem apparativen Aufwand erfolgen. Das ist ein großer Vorteil gegenüber der histologischen Präparationstechnik, die mehrere zeitaufwendige Schritte der Materialbearbeitung und die entsprechende Technik voraussetzt (vgl. 5.2). Im Vergleich zur histologischen Diagnostik kommt die Zytologie mit deutlich geringeren Materialmengen aus. Auf Ausstrichpräparaten bleiben die Zellen vollständig erhalten. Die Architektur eines Gewebeverbandes geht allerdings verloren, so dass die Diagnose nur aufgrund struktureller Merkmale einzelner Zellen gestellt werden kann. Um die Morphologie der Zellen „sichtbar“ zu machen, bedient sich der Zytologe unterschiedlicher Färbemethoden. Wenn die Ausstrichpräparate nicht angefärbt werden, ist der Bildkontrast zu gering, um die Zellen identifizieren und beurteilen zu können. Die Eigenschaft der Zellen, Farbe in unterschiedlicher Intensität aufzunehmen begründet sich in der Reaktionsfähigkeit bestimmter zellulärer Strukturen auf bestimmte Farbstoffe. Der Zytologe nutzt diese Eigenschaft und taucht die Ausstrichpräparate in verschiedene Fixierlösungen, Farben und Pufferlösungen, um so umfangreiche diagnostische Informationen zu erhalten (Jenssen & Beyer 2011 [51]). So ist es beispielsweise möglich, durch geringere Füllhöhe eines bestimmten Farbstoffes im Färbeautomaten (Abb. 15 a) auf einem einzigen Ausstrichpräparat zwei unterschiedliche Färbungen (Abb. 15 b) zu realisieren und damit das Informationsspektrum zu erweitern. Der Färbeautomat taucht entsprechend seiner Programmierung die Objektträger für eine definierte Zeit (Sekunden) in jeweils unterschiedliche Substanzen und Farben.

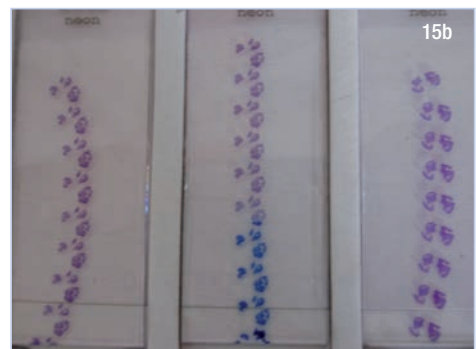



Abbildung 15 a,b: Computergesteuerter Färbeautomat (a) und gefärbte Präparate (b, histologisches Material), eigene Aufnahmen.

Für die schnelle vor-Ort- Diagnostik können typische Färbungen auch ohne Färbeautomaten in wenigen manuellen Einzelschritten realisiert werden, beispielsweise mit der Hemacolor-Schnellfärbung in 6 Schritten (Beyer 2008 [52]):

Lösung 1: Fixierlösung (5 x 1 s = 5 mal tauchen je 1 sec.)

Lösung 2: Farbreagenz rot (3 x 1 s)

Lösung 3: Farbreagenz blau (6 x 1 s)

Lösung 4: Pufferlösung (2 x 1 s)

Lösung 5: Pufferlösung (2 x 1 s)

Lösung 6: Pufferlösung (2 x 1 s).

Nach dem computergesteuerten Färbevorgang wird im letzten Arbeitsschritt vom Färbeautomaten auf jeden Objektträger ein Deckglas aufgebracht. Bei der vor-Ort-Diagnostik wird im Regelfall auf Deckgläser verzichtet. Die fertigen Ausstrichpräparate können nun vom Zytopathologen mikroskopisch beurteilt werden.

Zellmaterial, das aus Flüssigkeiten isoliert werden muss, wird für 10 min zentrifugiert. Dadurch bildet sich am Boden des Reagenzglases ein Sediment, das dünn auf Objektträger ausgestrichen und anschließend gefärbt wird (Abb. 16 a). Eine alternative Methode der Zellgewinnung aus Flüssigkeiten ist die Filtertechnik, bei der nach dem Zentrifugieren das entstehende Konzentrat durch eine Membran mit definierter Porengröße in der Zentrifuge (Abb. 16 b) filtriert wird. Die Zellen werden dann direkt vom Filter auf den Objektträger gedrückt (Abklatschpräparat). Danach erfolgt die Färbung in gewünschter Weise mit anschließender Beurteilung.




Abbildung 16 a,b: Konzentration von Zellen aus Flüssigkeiten durch Zytozentrifugation und Filterung (a: Zytozentrifuge mit eingesetztem Materialfülltrichter, Probenkammer [rote Pfeile] und Objektträger [weißer Pfeil]; b: Filtermembranhalterung mit Fülltrichter [\*], Probenkammer [\*\*) und Cytospin-Objektträger [großer Pfeil])

## 5.2 Bearbeitung des histologischen Materials

Die Histopathologie ist die Lehre von den krankhaften Veränderungen der Körpergewebe. Um Gewebe nach der Gewinnung mikroskopisch untersuchen zu können, müssen sie zuvor einer ausführlichen Vorbebreitung unterzogen werden. Die Präparate oder Biopsate werden nach der Entnahme in Formalin (4-10%ig) haltbar gemacht (fixiert) und dem pathologischen Institut zugeführt. Dort werden sie auf dem „Schnitttisch“ makroskopisch begutachtet und in kleine Stücke (ca. 3-4 mm dick) geschnitten. Dieser Vorgang ist ausschließlich ärztliche Tätigkeit und gehört bereits zum diagnostischen Prozess. Danach werden die Präparate in Einbettkassetten gelegt und im Entwässerungs- und Filtrationsautomat meist über Nacht entwässert. Dabei wird im Gewebe befindliches Wasser mit chemischen Substanzen und Alkoholen in aufsteigender Konzentration entfernt. Die Folge ist eine Verdichtung und Härtung des Gewebes. Am Ende dieses Prozesses wird der Alkohol mit einem Zwischenmedium (Xylo) entfernt, um eine gute Paraffinisierung zu ermöglichen. Die Gewebeprobe wird danach der Einbettkassette entnommen und in kleine Metallbehälter gelegt, wobei ein Teil der Einbettkassette als Abdeckung für den Paraffinblock und später als Einspannvorrichtung am Mikrotom genutzt wird. Anschließend kommt heißes Paraffin, das im Automaten bei einer konstanten Temperatur gehalten wird, sehr dosiert auf die Präparate. Paraffin als Einbettmedium hat seinen Schmelzpunkt bei 55 bis 62°C und die Eigenschaft, sich in Gewebehohlräumen und den Zellen einzulagern. Auf Kühlplatten härten die Paraffinblöcke zügig aus und können dann mit dem Mikrotom geschnitten werden. Voraussetzungen für eine gute Schnittqualität sind neben einer bestimmten Härte und Homogenität des Materials vor allem auch Erfahrung und Geschicklichkeit der Mitarbeiter am Mikrotom. Die Paraffinblöcke werden in der Halterung des Mikrotoms eingespannt und 2 Mikrometer dünne Schnitte hergestellt. Diese hauchdünnen Paraffinzellschnitte werden mit einem speziellen Instrument angehoben, ins Wasser gelegt und anschließend mit einem Objektträger, auf denen sich die Schnitte gut und fest anlegen (Aufziehen der Schnitte), wieder entnommen. Nach einer kurzen Lufttrocknung kommen die Objektträger für ca. 20 min in einen Wärmeschrank, wo überschüs-



siges Paraffin ablaufen kann. Die anschließende Färbung im Automaten verläuft wie in 5.1 beschrieben (Herbst & Hübner 1998-2003 [54]). Für bestimmte zytopathologische Fragestellungen gibt es immunhistochemische Spezialfärbungen und weitere spezielle Analysen. Sogar molekulargenetische Untersuchungen sind möglich. Zunehmend ist es dadurch möglich, an dem durch EUS-FNP gewonnenen Material nicht nur die Frage nach der Dignität (gut- oder bösartig), sondern auch nach der genauen

Artdiagnose und nach dem Gewebsursprung zu beantworten. Dies ist von großer Bedeutung für eine korrekte Charakterisierung von Lymphknotenmetastasen (Abb. 17 a, b) (Tannapfel & Dietrich 2011 [55]). Insgesamt ist die Aufbereitung des histologischen Untersuchungsmaterials zeitlich, personell und apparativ sehr intensiv und dauert von der Materialgewinnung bis zur Befunderstellung durchschnittlich 24 bis 48 Stunden.

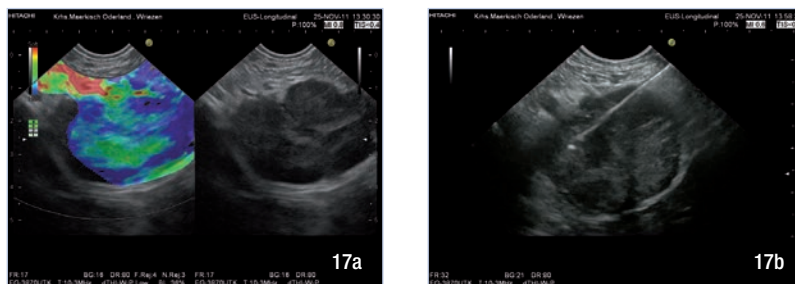


Abbildung 17 a,b: Große retroperitoneale Raumforderung bei einem Patienten 6 Jahre nach Operation eines Nierenzellkarzinoms. a: in der Echtzeit-Gewebe-Elastographie stellt sich der Tumor intermediär bis hart dar; b: EUS-FNP mit einer 22 G-Aspirationsnadel (Medi-Globe), Aufnahmen aus der eigenen Klinik.

### 5.3 Zytopathologische Beurteilungskriterien und Fehlermanagement

Punktions- und Ausstrichtechnik sind für die diagnostische Ausbeute sehr wichtig. Wird die Läsion nicht richtig getroffen oder ist die Punktion nicht effektiv, kann der Zytologe keine signifikante Aussage treffen. Zytopathologische Beurteilungskriterien sind der Zellgehalt (zellarme/zellreiche Ausstriche) und die Einzelzellmerkmale, wie ortsständige/ortsfremde Zellen, Größe, Form, Chromatin und Nukleolen des Zellkerns, sowie Menge, Erhaltung, Vakuolisierung, Grenzen und Stoffwechselprodukte des Zytoplasmas. Die Lage der Zelle als Einzelzelle oder im

ein- oder mehrschichtigen Zellverband finden ebenfalls in der Beurteilung Berücksichtigung. Wenige qualitativ gute Ausstriche mit makroskopisch kleinen hellen Partikeln sind für eine zytologische Beurteilung einschließlich ausgewählter immunzytologischer Anfärbung ausreichend. Zytologische und histologische Beurteilung ergänzen sich bei der EUS-FNP und ermöglichen in einer höheren Zahl der Fälle eine klare Diagnose als durch Zytologie oder Histologie alleine (Abb. 18, 19; vgl. Auswertung der Umfrage im Anhang; Jenssen & Dietrich 2009 [19]; Jenssen et al. 2008 und 2011 [21, 44, 49, 50]).

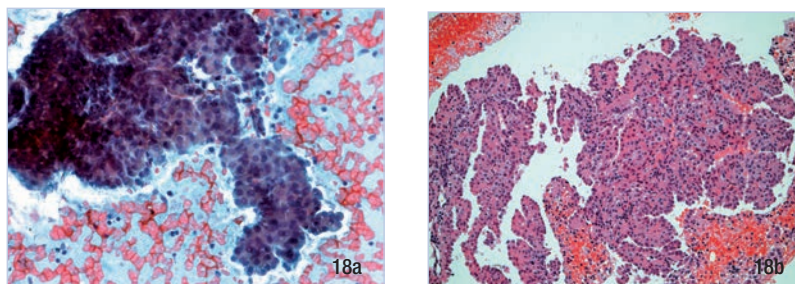
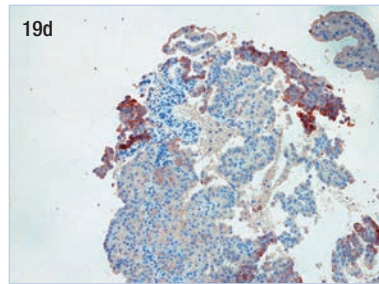
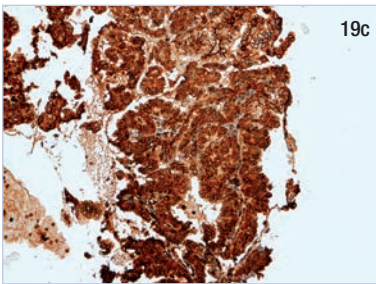
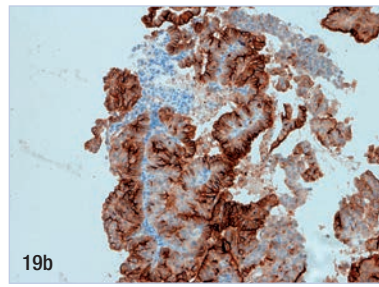
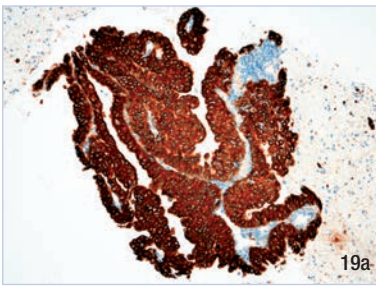


Abbildung 18: Zytologischer (a; Papanicolaou, x 200) und histologischer Befund (b; Hämatoxylin-Eosin, x 100) des durch EUS-FNP gewonnenen Materials aus einer retroperitonealen Raumforderung bei einem Patienten 6 Jahre nach Operation eines Nierenzellkarzinoms (Abb. 17): maligner Tumor mit papillärer Wuchsform. Die zytologischen und histologischen Abbildungen wurden uns freundlicherweise von Herrn Dr. med. Stephan Wagner (Gemeinschaftspraxis für Pathologie, Königs Wusterhausen) überlassen.



**Abbildung 19 a-d:** Die immunhistochemischen Untersuchungen (starke Reaktion der Tumorzellen mit dem Panzytokeratinmarker AE1/AE3 [a], mit CD 10 [b] und Vimentin [c], nicht aber mit CK7 [d]) lassen eine Artdiagnose zu: unter Berücksichtigung der Vorgeschichte handelt es sich um die retroperitoneale Metastase eines papillären Nierenzellkarzinoms (10-15% aller Nierenzellkarzinome). Die immunhistochemischen Abbildungen wurden uns freundlicherweise von Herrn Dr. med. Stephan Wagner (Gemeinschaftspraxis für Pathologie, Königs Wusterhausen) überlassen.

Durch fehlerhafte Materialbehandlung und Fixierung oder unzureichende Ausstrichtechnik können zahlreiche Artefakte entstehen, die die diagnostische Aussage limitieren oder ggf. unmöglich machen können (Meyer et al. 2003 [56]; Jenssen & Beyer 2011 [51]). Dazu zählen Sprühartefakte durch zu starkes Aufsprühen des Materials auf den Objektträger, wobei dadurch auch Material verloren gehen kann. Quetschartefakte sind die Folge zu starken Anpressdrucks beim Ausstreichen. Quellartefakte werden durch Beimischung von Spülflüssigkeit oder dünnflüssigem Sekret verursacht. Verdünnungs- oder Verteilungsartefakte entstehen, wenn zu wenig Material auf zu viele Objektträger verteilt wird. Umgekehrt führt ein zu „dickes“ Ausstreichen zu mehrlagigen Präparaten, die nicht beurteilt werden können. Antrocknungsartefakte resultieren, wenn die Feuchtfixierung nicht sofort nach dem Ausstreichen vorgenommen wird. Bei Verwendung großer Punktionsnadeln, starkem Sog und bei Aspiration aus stark durchbluteten Läsionen kann es zu Blutungsartefakten kommen. Starke Blutbeimengungen überlagern die wenigen aussagekräftigen Zellen im Ausstrich und vermindern damit die diagnostische Aussagemöglichkeit erheblich (Jenssen & Beyer 2011 [51]).





# 6

## Zusammenfassung



Die EUS-FNP bietet die Möglichkeit einer risikoarmen feingeweblichen Diagnostik von Läsionen im oberen Gastrointestinaltrakt und von Organen in dessen unmittelbarer Nachbarschaft. Auch bei Läsionen, die mit anderen Verfahren nicht oder schlecht erreichbar sind, ist die Methode für den Patienten wenig invasiv und im Allgemeinen gut tolerierbar. Bei adäquater Sedierung haben die Patienten in der Regel keinerlei unerwünschte Missemfindungen. Insbesondere wegen der ggf. erheblichen Konsequenzen, die sich aus dem Untersuchungsbefund für den Patienten ergeben, ist es dennoch eine zentrale Aufgabe des Assistenzpersonals, ihn psychisch und pflegerisch gut zu betreuen.

Die räumlichen, instrumentellen und gerätetechnischen Voraussetzungen müssen so gestaltet werden, dass ein reibungsloser Untersuchungsablauf gewährleistet wird. Dazu gehört auch die gute Kenntnis von Untersucher und Assistenzpersonal über spezifische technische Charakteristika der eingesetzten Echoendoskope und über die mechanischen Eigenschaften der verwendeten Nadelsysteme.

Wird die EUS-FNP in einer Abteilung eingeführt, empfiehlt sich der gemeinsame Besuch von Workshops mit praktischer Trainingsmöglichkeit, um als Einsteigerteam ein aufeinander abgestimmtes strukturiertes Handeln zu erlernen. Für den Umgang mit dem gewonnenen Untersuchungsmaterial ist es sehr wertvoll den Zytopathologen einzuladen und vor Ort in der Endoskopieabteilung die Materialgewinnung, Durchmusterung, Ausstrichtechnik sowie Materialasservierung und Versand zu besprechen und ein strukturiertes Ausstrichtraining durchzuführen. Wir sind davon überzeugt, dass für Untersucher, Assistenzpersonen und Zytopathologen der Einblick in die jeweilige andere Sichtweise sehr interessant ist und sich bezüglich der Qualität der Ausstrichpräparate und der damit verbundenen diagnostischen Ausbeute lohnen wird. Gleichzeitig kann der Zytopathologe unter Berücksichtigung seines eigenen Methodenspektrums Hinweise und Tipps geben, sowie umgekehrt das klinische Szenarium einer EUS mit FNP kennenlernen.

Selbst wenn in den meisten deutschen Zentren eine vor-Ort-Zytologie nicht oder nicht ständig verfügbar ist, sind gelegentliche zytologische vor-Ort-Untersuchungen z.B.

im Rahmen von Klinikworkshops eine gute Möglichkeit, Materialgewinnung und –verarbeitung und damit die Diagnosequalität zu optimieren. Alle Beteiligten sollten sich ihres Beitrages zum diagnostischen Ergebnis bewusst sein und die EUS-FNA als ein interaktives Teamprojekt begreifen (Jenssen et al. 2008 [44]; Lucke & Jenssen [2]).



## Literaturverzeichnis

- Jürgensen C, Rode A. Endosonografie diagnostisch und therapeutisch. In: Gottschalk U, Kern-Waechter E, Maeting S, Herausgeber. THIEMEs Endoskopieassistenz. Stuttgart, New York: Thieme, 2009:S.210-16.
- Lucke B, Jenssen C. Endosonographie mit Feinnadelpunktion. *Endo-Praxis* 27(2): 68-74.
- DiMagno EP, Buxton JL, Regan PT, Hattery RR, Wilson DA, Suarez JR, et al. Ultrasonic endoscopy. *Lancet* 1980;1(8169):629-31.
- Strohm WD, Phillip J, Hagemuller F, Classen M. Ultrasonic tomography by means of an ultrasonic fiberoendoscope. *Endoscopy* 1980;12(5):241-4.
- Rosch T, Classen M. A new ultrasonic probe for endosonographic imaging of the upper GI-tract. Preliminary observations. *Endoscopy* 1990;22(1):41-6.
- Vilmann P, Jacobsen GK, Henriksen FW, Hancke S. Endoscopic ultrasonography with guided fine needle aspiration biopsy in pancreatic disease. *Gastrointest Endosc* 1992;38(2):172-3.
- Vilmann P, Hancke S, Henriksen FW, Jacobsen GK. Endosonographically-guided fine needle aspiration biopsy of malignant lesions in the upper gastrointestinal tract. *Endoscopy* 1993;25(8):523-7.
- Giovannini M, Seitz JF, Monges G, Perrier H, Castellani P. [Guided puncture-cytology under electronic sectorial ultrasound endoscopy. Results in 26 patients]. *Gastroenterol Clin Biol* 1993;17(6-7):465-70.
- Jenssen C. Diagnostische Endosonographie - state of the art 2009. *Endo heute* 2009;22(2):89-104.
- Jenssen C, Lucke B, Maeting S. Aufbau und Organisation einer Endoskopieeinheit. Geräte-technische Voraussetzungen. In: Gottschalk U, Kern-Waechter E, Maeting S, Herausgeber. THIEMEs Endoskopieassistenz. Stuttgart, New York: Thieme, 2009: S. 23-25.
- Sudholt HW, Vilmann P. Die endosonographisch gesteuerte diagnostische Feinnadelpunktion - Ausrüstung und Technik. In: Dietrich CF, Herausgeber. Endosonographie. Lehrbuch und Atlas des endoskopischen Ultraschalls. Stuttgart, New York: Thieme, 2008: S.76-86.
- Dietrich CF, Hocke M, Jenssen C. Interventionelle Endosonografie. In: Dietrich CF, Herausgeber. Interventioneller Ultraschall. Lehrbuch und Atlas für die interventionelle Sonografie. Stuttgart, New York: Thieme, 2011: S.317-62.
- Dietrich CF, Hocke M, Jenssen C. Interventionelle Endosonographie. *Ultraschall Med* 2011;32(1):8-22, quiz 23-5.
- Dietrich CF. Echtzeit-Gewebeelastografie. Anwendungsmöglichkeiten nicht nur im Gastrointestinaltrakt. *Endo heute* 2010;23(3):177-212.
- Will U. Schwerpunkte der interventionellen Endosonographie. *Z Gastroenterol* 2008;46(6):555-63.
- Will U, Müller A, Wanzar I, Földner F, Meyer F. Endosonografisch gestützte Dränagen – Indikationen und Technik. *Endo heute* 2011;24(1):33-50.
- Hollerbach S. Endosonographisch gesteuerte Plexus-coeliacus-Blockade (EUS-FNI). In: Dietrich CF, Herausgeber. Endosonographie. Lehrbuch und Atlas des endoskopischen Ultraschalls. Stuttgart, New York: Thieme, 2008: S.449-55.
- Erickson RA. EUS-guided FNA. *Gastrointest Endosc* 2004;60(2):267-79.
- Jenssen C, Dietrich CF. Endoscopic ultrasound-guided fine-needle aspiration biopsy and trucut biopsy in gastroenterology - An overview. *Best Pract Res Clin Gastroenterol* 2009;23(5):743-59.
- Dumonceau JM, Polkowski M, Larghi A, Vilmann P, Giovannini M, Frossard JL, et al. Indications, results, and clinical impact of endoscopic ultrasound (EUS)-guided sampling in gastroenterology: European Society of Gastrointestinal Endoscopy (ESGE) Clinical Guideline. *Endoscopy* 2011;43(10):897-912.
- Jenssen C, Möller K, Sarbia M, Wagner S. EUS-Guided Biopsy - Indications, Problems, Pitfalls, Troubleshooting, and Clinical Impact. In: Dietrich CF, editor. Endoscopic Ultrasound - an Introductory Manual and Atlas. Stuttgart, New York: Thieme, 2011: pp.91-167.
- Polkowski M, Larghi A, Weynand B, Boustiere C, Giovannini M, Pujol B, et al. Learning, techniques, and complications of endoscopic ultrasound (EUS)-guided sampling in gastroenterology: European Society of Gastrointestinal Endoscopy (ESGE) Technical Guideline. *Endoscopy* 2012;44(2):190-206.
- Jenssen C, Faiss S, Nürnberg D. Komplikationen der Endosonografie und endosonografischer Interventionen - Ergebnisse einer Umfrage an deutschen Zentren. *Z Gastroenterol* 2008;46(10):1177-84.
- Jenssen C, Mayr M, Nürnberg D, Faiss S. Komplikationen der Endosonographie: Risikobewertung und Vorbeugung. In: Dietrich CF, Herausgeber. Endosonographie. Lehrbuch und Atlas des endoskopischen Ultraschalls. Stuttgart, New York: Thieme, 2008: S.148-63.
- Jenssen C, Mayr M, Nuernberg D, Faiss S. Complications of Endoscopic Ultrasound: Risk Assessment and Prevention. In: Dietrich CF, editor. Endoscopic Ultrasound. An Introductory Manual and Atlas. Stuttgart, New York: Thieme 2011: pp.176-96.
- Jenssen C, Dietrich CF. Kontraindikationen, Komplikationen, Komplikationsmanagement. In: Dietrich CF, Nuernberg D, Herausgeber. Interventioneller Ultraschall. Lehrbuch und Atlas für die Interventionelle Sonografie. Stuttgart, New York: Thieme, 2011: S.127-160.
- Wang KX, Ben QW, Jin ZD, Du YQ, Zou DW, Liao Z, et al. Assessment of morbidity and mortality associated with EUS-guided FNA: a systematic review. *Gastrointest Endosc* 2011;73(2):283-90.
- Jenssen C, Alvarez-Sánchez MV, Napoléon B, et al. Diagnostic Endoscopic Ultrasonography: Assessment of Safety and Prevention of Complications. *World J Gastroenterol* 18(34): 4659-4676.
- Williams DB, Sahai AV, Aabakken L, Penman ID, van Velse A, Webb J, et al. Endoscopic ultrasound guided fine needle aspiration biopsy: a large single centre experience. *Gut* 1999;44(5):720-6.
- Mortensen MB, Frstrup C, Holm FS, Pless T, Durup J, Ainsworth AP, et al. Prospective evaluation of patient tolerability, satisfaction with patient information, and complications in endoscopic ultrasonography. *Endoscopy* 2005;37(2):146-53.
- Bournet B, Miguères I, Delacroix M, Vigouroux D, Bornet JL, Escourrou J, et al. Early morbidity of endoscopic ultrasound: 13 years' experience at a referral center. *Endoscopy* 2006;38(4):349-54.
- Al-Haddad M, Wallace MB, Woodward TA, Gross SA, Hodgens CM, Toton RD, et al. The safety of fine-needle aspiration guided by endoscopic ultrasound: a prospective study. *Endoscopy* 2008;40(3):204-8.
- Eloubeidi MA, Tamhane A. Prospective assessment of diagnostic utility and complications of endoscopic ultrasound-guided fine needle aspiration. Results from a newly developed academic endoscopic ultrasound program. *Dig Dis* 2008;26(4):356-63.
- Thomas T, Kaye PV, Ragunath K, Aithal G. Efficacy, safety, and predictive factors for a positive yield of EUS-guided Trucut biopsy: a large tertiary referral center experience. *Am J Gastroenterol* 2009;104(3):584-91.
- Gerke H, Rizk MK, Vanderheyden AD, Jensen CS. Randomized study comparing endoscopic ultrasound-guided Trucut biopsy and fine needle aspiration with high suction. *Cytopathology* 2010;21(1):44-51.
- O'Toole D, Palazzo L, Arcotarena R, Dancour A, Aubert A, Hammel P, et al. Assessment of complications of EUS-guided fine-needle aspiration. *Gastrointest Endosc* 2001;53(4):470-4.
- Carrara S, Arcidiacono PG, Mezzi G, Petrone MC, Boemo C, Testoni PA. Pancreatic endoscopic ultrasound-guided fine needle aspiration: complication rate and clinical course in a single centre. *Dig Liver Dis* 2010;42(7):520-3.
- Wiersema MJ, Vilmann P, Giovannini M, Chang KJ, Wiersema LM. Endosonography-guided fine-needle aspiration biopsy: diagnostic accuracy and complication assessment. *Gastroenterology* 1997;112(4):1087-95.
- Buscarini E, De Angelis C, Arcidiacono PG, Rocca R, Lupinacci G, Manta R, et al. Multicentre retrospective study on endoscopic ultrasound complications. *Dig Liver Dis* 2006;38(10):762-7.
- Parusel M, Krakamp B, Janssen J, Runzi M. [Endoscopic ultrasonography (EUS) of the upper gastrointestinal tract - prospective multicenter study to evaluate time and staff requirements]. *Z Gastroenterol* 2003;41(9):907-12.
- Jenssen C, Lucke B. Koloskopie, diagnostisch und therapeutisch. In: Gottschalk U, Kern-Waechter E, Maeting S, Herausgeber. THIEMEs Endoskopieassistenz. Stuttgart, New York: Thieme, 2009: S.250-76.
- Riphaus A, Wehrmann T, Weber B, Arnold J, Beilenhoff U, Bitter H, et al. S3-Leitlinie „Sedierung in der gastrointestinalen Endoskopie“ 2008 (AWMF-Register-Nr. 021 / 014). *Z Gastroenterol* 2008;46(11):1298-330.
- Freitag A. Anästhesieverfahren und Pharmakologie. In: Gottschalk U, Kern-Waechter E, Maeting S, Herausgeber. THIEMEs Endoskopieassistenz. Stuttgart, New York: Thieme, 2009: S.75-89.
- Jenssen C, Möller K, Sarbia M, Wagner S. Endosonographische Biopsie (EUS-FNA, EUS-TCB) - Fallstricke, Probleme und Problemlösungen. In: Dietrich CF, Herausgeber. Endosonographie. Lehrbuch und Atlas des endoskopischen Ultraschalls. Stuttgart, New York: Thieme Verlag, 2008:S.87-140.
- EUS-geführte FNA. 10 wichtige Schritte für eine erfolgreiche EUS-FNA (Poster): Medi-Globe, 2009:[http://www.medi-globe.de/de/pdf\\_produkte\\_de/2009/EUS-FNA%20Poster%20D%20-%20Ver1\\_0708.pdf](http://www.medi-globe.de/de/pdf_produkte_de/2009/EUS-FNA%20Poster%20D%20-%20Ver1_0708.pdf)
- Rastogi A, Wani S, Gupta N, Singh V, Gaddam S, Reddymasu S, et al. A prospective, single-blind, randomized, controlled trial of EUS-guided FNA with and without a stylet. *Gastrointest Endosc* 2011;74(1):58-64.
- Wani S, Gupta N, Gaddam S, Singh V, Ulusarac O, Romanas M, et al. A comparative study of endoscopic ultrasound guided fine needle aspiration with and without a stylet. *Dig Dis Sci* 2011;56(8):2409-14.
- Larghi A, Noffsinger A, Dye CE, Hart J, Waxman I. EUS-guided fine needle tissue acquisition by using high negative pressure suction for the evaluation of solid masses: a pilot study. *Gastrointest Endosc* 2005;62(5):768-74.
- Jenssen C, Möller K, Wagner S, Sarbia M. Endosonographisch gestützte Biopsie: diagnostischer Ertrag, Fallstricke, Qualitätssicherung. Teil 2: Differenzialdiagnostische Möglichkeiten, Fallstricke und Problemlösungen. *Z Gastroenterol* 2008;46(9):897-908. *Z Gastroenterol* 2008;46(9):897-908.
- Jenssen C, Möller K, Wagner S, Sarbia M. Endosonographisch gestützte Biopsie: diagnostischer Ertrag, Fallstricke, Qualitätssicherung. Teil 1: Optimierung von Materialgewinnung und diagnostischer Effizienz. *Z Gastroenterol* 2008;46(6):590-600.
- Jenssen C, Beyer T. Feinnadelaspirations-Zytologie. In: Dietrich CF, Herausgeber. Interventioneller Ultraschall. Lehrbuch und Atlas für die Interventionelle Sonografie. Stuttgart, New York: Thieme, 2011: S.75-98.
- Beyer T. Tipps und Tricks bei der Feinnadelpunktion. In: Dietrich CF, Herausgeber. Endosonographie. Lehrbuch und Atlas des endoskopischen Ultraschalls. Stuttgart, New York: Thieme Verlag, 2008: S.141-47.
- Glück T, Linde H-J, Dietrich CF. Infektionslogie und Mikrobiologie. In: Dietrich CF, Nürnberg D, Herausgeber. Interventioneller Ultraschall. Lehrbuch und Atlas für die interventionelle Sonografie. Stuttgart, New York: Thieme, 2011: S.99-120.
- Herbst H, Hübner J-H. Methoden und Untersuchungstechniken in der Pathologie, 1998-2003. <http://www.pathologie-online.de/meth/histo.php>.
- Tannapfel A, Dietrich CF. In: Dietrich CF, Nürnberg D, Herausgeber. Interventioneller Ultraschall. Lehrbuch und Atlas für die interventionelle Sonografie. Stuttgart, New York: Thieme, 2011: S.55-74.
- Meyer S, Bittinger F, Keth A, Von Mach MA, Kann PH. Endosonographisch gesteuerte trans-luminale Feinnadelpunktion. Untersuchung zur diagnostischen Qualität. *Dtsch Med Wochenschr* 2003;128(30):1585-91.

## Anhang

### Auswertung einer Umfrage bei Endoskopie-Assistenzpersonal

Ein Fragebogen zur Praxis der Endosonographie mit Feinnadelpunktion wurde an die Teilnehmer der Fachweiterbildung für den Endoskopiedienst 2008 - 2010 (Berlin) sowie per Mail an Funktionsträger der DEGEA versandt. Mit Antworten aus 16 Kliniken sind die Ergebnisse nicht repräsentativ, geben aber einen Eindruck über die klinische Anwendung der EUS-FNP und die Rolle des Assistenzpersonals (Mehrfachnennungen waren möglich).

### Teilnehmer

- 16 Kliniken, alle mit longitudinalem (Punktions-)Echoendoskop, 11 Kliniken: zusätzlich radiales Echoendoskop, 5 Kliniken: radiale, longitudinale + rektale Sonde.
- Insgesamt 5070 EUS/Jahr (Durchschnitt 317/ Jahr: 70 bis 1100/ Klinik und Jahr).
- Davon 1070 EUS-FNP =21,1% (3,3% - 50%) der durchgeführten Endosonographien.

### Nadeln

	(Fast) immer	Überwiegend	Teilweise	(Fast) nie
25 Gauge Aspiration	0	0	2	1
22 Gauge Aspiration	6	3	4	0
19 Gauge Aspiration	5	3	3	0
19 Gauge Trucut	1	1	1	1

### Personalbedarf

- Überwiegend sind an einer EUS-FNP 1 Untersucher und 2 Pflegeassistenten beteiligt (13 Kliniken), in einer Klinik 2 Ärzte und 2 Pflegeassistenten, in einer weiteren Klinik nur 1 Untersucher und 1 Pflegeassistent (1x keine Angabe).

### Zeitbedarf einer EUS mit FNP

- 15 - 30 min: 2 Kliniken
- 30 - 45 min: 6 Kliniken
- 45 - >60 min: 7 Kliniken

### Zeitbedarf für eine Nadelpassage

- 2 - 3 min: 3 Kliniken
- 3 - 5 min: 4 Kliniken
- 5 - 8 min: 3 Kliniken
- 8 - > 10 min: 4 Kliniken

### Assistenz an der Nadel, wenn diese sich bereits im Arbeitskanal befindet

- Keine „Nadelassistenten“ (nur Untersucher) 13 Kliniken

- „Nadelassistenten“ durch 2. Arzt: 2 Kliniken
- „Nadelassistenten“ durch Pflegeassistenten: 2 Kliniken

### Anfertigen der Ausstrichpräparate

- Nur der Arzt: 5 Kliniken
- Nur die Schwester: 5 Kliniken
- Variabel (Arzt oder Pflegeassistenten): 5 Kliniken
- MTA: 0 Kliniken

### Fixierung der Ausstrichpräparate

- Trockenfixierung: 10 Kliniken
- Feuchtfixation (Spray): 1 Klinik
- Keine Angabe: 5 Kliniken

### Vor-Ort-Zytologie

- Immer: 1 Klinik
- Nie: 9 Kliniken
- Manchmal: 4 Kliniken

### Zytologie/ Histologie:

- Überwiegend bzw. ausschließlich Histologie: 11 bzw. 7 Kliniken
- Überwiegend bzw. ausschließlich Zytologie: 6 bzw. 2 Kliniken
- Immer Zytologie und Histologie kombiniert: 4 Kliniken

### Geschätzte diagnostische Ausbeute: durchschnittlich 63,9%

- >25% - 50%: 4 Kliniken
- >50% - 75%: 3 Kliniken
- >75% - 90%: 3 Kliniken
- >90%: 2 Kliniken

## Fragebogen zur Endosonographie und Feinnadelpunktion

Echoendoskop	longitudinal	<input type="checkbox"/>	radial	<input type="checkbox"/>	rektal	<input type="checkbox"/>
--------------	--------------	--------------------------	--------	--------------------------	--------	--------------------------

EUS /Jahr, ca:

EUS-Feinnadelpunktion/Jahr, ca:

Welche Nadeln werden überwiegend für die Feinnadelpunktion angewandt:

25 Gauge	(fast) immer	<input type="checkbox"/>	überwiegend	<input type="checkbox"/>	teilweise	<input type="checkbox"/>	(fast) nie	<input type="checkbox"/>
22 Gauge	(fast) immer	<input type="checkbox"/>	überwiegend	<input type="checkbox"/>	teilweise	<input type="checkbox"/>	(fast) nie	<input type="checkbox"/>
19 Gauge	(fast) immer	<input type="checkbox"/>	überwiegend	<input type="checkbox"/>	teilweise	<input type="checkbox"/>	(fast) nie	<input type="checkbox"/>
19 Gauge Trucut	(fast) immer	<input type="checkbox"/>	überwiegend	<input type="checkbox"/>	teilweise	<input type="checkbox"/>	(fast) nie	<input type="checkbox"/>

Untersuchungsmaterial geschickt zur: Zytologie  Histologie

oder

immer beides (Zyto und Histo)  manchmal beides  nie beides

Fixierung der Ausstriche: Trockenfixierung  Fixationspray

Wie hoch ist etwa die Erfolgsrate (auswertbares Material) in %:

Vor – Ort – Zytologie: ja  nein  manchmal

Wer fertigt Ausstriche an (Mehrfachnennung möglich):

Untersucher  Schwester  Zweiter Arzt  Labor/Zyto-MTA

Nadelführung, wenn diese bereits im Arbeitskanal ist (Mehrfachnennung möglich):

Untersucher  Schwester  Zweiter Arzt

Wie viel Zeit wird durchschnittlich für eine EUS mit FNP eingeplant/ gebraucht:

Gesamtuntersuchung	min
je Punktionsvorgang (Nadelpassage)	min

Wieviel Personen sind neben dem Untersucher mindestens an einer EUS mit FNP beteiligt?

Kommentar:

### Kontaktadressen der Autoren

#### Birgitt Lucke

Leitende Fachschwester Endoskopie und internistische Funktionsdiagnostik  
Klinik für Innere Medizin  
Krankenhaus Märkisch Oderland GmbH,  
Sonnenburger Weg 3-11, 16269 Wriezen  
E-Mail: B.Lucke@kholmol.de

#### Dr. med. Christian Jenssen

Chefarzt der Klinik für Innere Medizin  
Krankenhaus Märkisch Oderland GmbH  
Sonnenburger Weg 3-11, 16269 Wriezen  
E-Mail: C.Jenssen@kholmol.de

### Bildnachweis

Einzelne Bilder in dieser Publikation sind bereits in Publikationen des Thieme-Verlages erschienen und wir bedanken uns beim Thieme-Verlag für die Genehmigung des erneuten Abdrucks.

Layout, Produktion und Druck mit freundlicher Unterstützung der



#### Medi-Globe GmbH

Happinger Str. 98  
83026 Rosenheim  
Telefon +49 8031 7970-379  
Telefax +49 8031 7970-339  
E-Mail: sales@medi-globe.de  
www.medi-globe.de

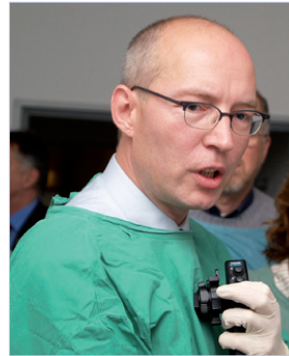# Die endosonographische Feinnadelpunktion

## Eine Einführung für Assistenzpersonal in der Endoskopie



**Diplom-Betriebswirtin Birgitt Lucke**

Ltd. Schwester Endoskopie & Funktionsdiagnostik  
Klinik f. Innere Medizin, Krankenhaus Märkisch  
Oderland GmbH  
Praxisanleiterin in der Endoskopiefachweiterbildung  
des EKW Concept!, Institut für Beratung, Bildung und  
Training, Berlin



**Dr. med. Christian Jenssen**

Chefarzt der Klinik f. Innere Medizin und Ärztlicher  
Leiter, Krankenhaus Märkisch Oderland GmbH  
Kursleiter Endosonographie der Deutschen  
Gesellschaft für Ultraschall in der Medizin (DEGUM)  
Sprecher des Arbeitskreises Endosonographie der  
deutschen Gesellschaft für Ultraschall in der Medizin  
(DEGUM)  
Sprecher des Endosonographie-Clubs Berlin-  
Brandenburg ([www.eus-bb.de](http://www.eus-bb.de))

Die Endosonographie (endoskopischer Ultraschall, EUS) in Verbindung mit der endosonographischen Feinnadelpunktion (EUS-FNP) gehört mittlerweile zu den wichtigsten minimal-invasiven Untersuchungsmethoden zur Diagnose und Beurteilung von gastro-intestinalen Erkrankungen.

Die Gewinnung von verwertbarem zytologischen und histologischen Material durch eine EUS-FNP bildet die Basis für eine sichere Diagnose. Eine erfolgreiche EUS-FNP ist maßgeblich abhängig von der guten Zusammenarbeit zwischen Endoskopiker, Endoskopieassistent, medizinisch-technischer Assistenz im zytopathologischen Labor und Zytopathologe.

Die Autoren beleuchten in dieser Facharbeit die EUS-FNP insbesondere aus dem Blickwinkel der Endoskopieassistent. Nach einer Einführung über Methodik, Indikation und Instrumentarium folgt eine umfassende Beschreibung des Aufgabenbereichs der Assistenz von der Untersuchungsplanung, Patientenvorbereitung, Punctionsdurchführung, Sicherung, Aufbereitung und Beurteilung des gewonnenen Materials bis zur Patientennachsorge.

Das letzte Kapitel gibt Einblicke in die Bearbeitung des Aspirats und Biopsats im zytopathologischen Labor.

In dieser Facharbeit fassen beide Autoren ihre langjährigen Erfahrungen im Bereich der endosonographischen Feinnadelpunktion strukturiert und praxisrelevant zusammen. Dieses Werk ist eine hervorragende Orientierung für Endoskopieteams, die mit dieser Untersuchungsmethode schon vertraut sind und vermittelt Einsteigern wertvolle Kenntnisse, um sich schnell einzuarbeiten.

