

# Zentralvenöse Katheter als Zugang für die Akut- und Dauerdialyse

**Zentralvenöse Katheter sind für die Akutdialyse unentbehrlich. Auch für die dauerhafte Dialyse einiger spezieller Patientengruppen sind sie sicher notwendig. Wegen der eindeutig höheren Infektions- und Thromboseraten im Vergleich zu arteriovenösen (AV-)Shunts weisen Katheter-Dauerdialysepatienten eine deutliche höhere Mortalität auf als Patienten, die mit einem AV-Shunt versorgt sind. Aus diesem Grund muss bei allen Patienten geprüft werden, ob nicht doch ein Shunt angelegt oder eine Peritonealdialyse durchgeführt werden kann. Im vorliegenden Beitrag wird auf die klaren Indikationen, die Implantationstechnik sowie auf kurz- und langfristige Komplikationen und deren Vermeidung eingegangen.**

## Nichtgetunnelte zentralvenöse Akutkatheter

Akutdialysen z. B. im Rahmen eines Multiorganversagens bedürfen einer unkomplizierten und prompten Erstellung eines großlumigen Zugangs zu den zentralen Venen. In diesem Bereich sind nichtgetunnelte Akutkatheter, die in Seldinger-Technik eingebracht werden, Dialysezugang der 1. Wahl. Sie werden vornehmlich in der V. jugularis interna rechts oder auch links platziert. Bei immobilen Patienten ist auch der Zugang über die V. femoralis sehr gut geeignet. Die Vv. subcla-

viae sind bei allen potenziellen Dauerdialysepatienten unbedingt als Zugangsweg zu vermeiden, weil sich durch diese großlumigen Katheter zentralvenöse Stenosen ausbilden können, die die weitere Versorgung der Patienten mit AV-Fisteln erschweren oder unmöglich machen [8, 16, 27, 33].

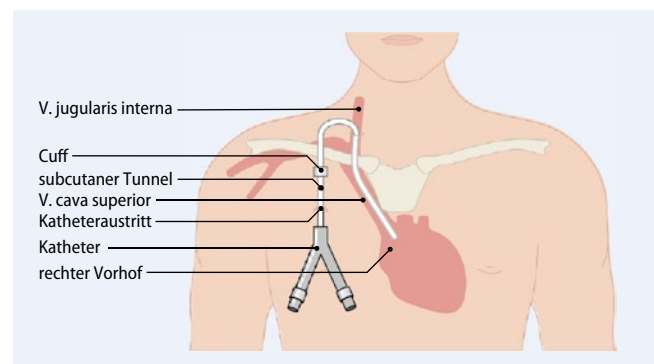
Beim Legen der großlumigen Katheter sollte in jedem Fall eine Ultraschalluntersuchung der großen Venen unmittelbar vorangehen [2, 20, 31]. Bei schwierigen Verhältnissen kann man auch unter Real-time-Ultraschallbedingungen die Vene punktieren. Eine postinterventionelle Röntgenkontrolle ist erforderlich. Bei der Anlage und bei jeder Konnektion des Katheters sollte der Patient flach gelagert werden, um bei niedrigen zentralen Drücken eine Luftembolie zu vermeiden. Diese prinzipiell für alle zentralvenösen Katheter geltende Empfehlung ist bei den großlumigen Kathetern hervorzuhe-

ben, da Luftembolien wegen des großen Katheterlumens und des damit verbundenen geringen Flusswiderstandes leichter entstehen.

Die Dialyseakutkatheter sind in aller Regel aus Polyurethan hergestellt und teilweise oberflächenbehandelt und beschichtet.

Die Infektionsraten dieser nichtgetunnelten Akutdialysekatheter betragen ca. 6 bis 10 behandlungsbedürftige Bakteriämien pro 1000 Behandlungstage. Die Infektionsrate steigt bei einer Liegedauer von mehr als 2 bis 3 Wochen deutlich an [34]. Infektionsraten bei getunnelten Kathetern mit Cuff sind mit 2 bis 3 Bakteriämien pro 1000 Behandlungstage deutlich niedriger. Aus diesem Grund sollte bei längerer Liegedauer auf den weniger infektionsgefährdeten getunnelten Dialysekatheter mit Cuff gewechselt werden (▣ Abb. 1).

**Abb. 1** ▶ Subkutaner und intravaskulärer Verlauf eines getunnelten Dauerdialysekatheters mit Cuff, implantiert in die V. jugularis interna rechts. (Mod. nach [37])



### Infobox 1 Indikation zur dauerhaften Dialyse mit einem getunnelten Katheter

#### Klare Indikationen

- „Bridging“, d. h. Katheterdialyseenotwendigkeit von mehr als 3 Wochen im Rahmen der Shuntreifung
- Patienten mit Steal-Syndrom falls der AV-Shunt unterbunden werden musste
- Schwere Herzinsuffizienz mit einer Ejektionsfraktion von deutlich unter 30%
- Geringe Lebenserwartung z. B. bei metastasiertem Tumor
- Absehbar sehr kurze Dialysezeit bei in den nächsten Wochen geplanter Lebendspendetransplantation

#### Mögliche Indikationen

- Miserable venöse Verhältnisse
- Motorische Unruhe des Patienten
- Patientenwunsch

## » Nichtgetunnelte Akutkatheter sind insbesondere bei passagerem Nierenversagen indiziert

Die Indikationen zur Anlage eines nichtgetunnelten Akutkatheters sind insbesondere die Dialyseenotwendigkeit bei akutem oder passagerem Nierenversagen ohne Shunt sowie bei Nierenversagen von Intensivpatienten mit zahlreichen Infektionen. Im letzteren Fall werden immer wieder großzügige Katheterwechsel bei unklaren Infektfoci indiziert sein, was sehr für die Versorgung mit nichtgetunnelten Akutkathetern spricht. Eine weitere Indikation ergibt sich bei Dialysepatienten, bei denen ein Dialysehunt noch nicht oder nach Revision noch nicht verwendet werden kann. Für Phasen bis zu 3 Wochen kann die Dialyse in diesen Fällen auch über einen nichtgetunnelten Akutkatheter durchgeführt werden. Betont werden soll aber auch an dieser Stelle, dass es sicher eines der Qualitätskriterien eines guten Shuntzentrums ist, die Anlage von Akutkathetern zu minimieren und Shuntrevisionen zeitlich und topographisch so durchzuführen, dass die Dialysen auch über den revidierten Shunt möglich sind [14].

Immer wieder wird hinterfragt, ob bei Patienten mit einem jugulär platzier-

ten nichtgetunnelten Akutdialysekatheter eine vollstationäre Therapie zwingend indiziert ist. Diese Frage muss wohl patientenindividuell beantwortet werden. Durch eine Entlassung könnte eine größere Blutung bei absichtlichem Öffnen des Katheters zu spät bemerkt werden. Auch könnte eine sich anbahnende Sepsis im häuslichen Umfeld schlechter und später erkannt werden. Aus diesen Gründen erscheint eine stationäre Therapie für all die Patienten mit einem Akutdialysekatheter notwendig, die nicht uneingeschränkt kompliant, verwirrt oder zu Hause hilflos sind. Andere kooperative und aufmerksame Patienten können mit vertretbarem Risiko ambulant geführt werden. Patienten mit Akutkathetern in der V. femoralis bedürfen in jedem Fall der stationären Behandlung und sollten Bettruhe bewahren.

### Getunnelte zentralvenöse Dialysekatheter

Im Gegensatz zu den Akutkathetern weisen die getunnelten Katheter einen längeren subkutanen Verlauf auf (■ **Abb. 1**). Sie sind in aller Regel mit einer Dacron-Muffe versehen, die im subkutanen Verlauf des Katheters liegt und die Aszension von Keimen bei Infektionen der Katheteraustrittsstelle verhindern soll.

#### Indikation zur passageren und dauerhaften Dialyse über getunnelte Katheter

Wegen der geringeren Infektionsgefahr sollten bei einer zu vermutenden Dauer der Nutzungsnotwendigkeit von mehr als 2 bis 3 Wochen besser primär schon getunnelte Dialysekatheter implantiert werden [14]. Sollten primär nichtgetunnelte Katheter zur Dialyse verwendet worden sein, sollte man diese frühzeitig entfernen und auf getunnelte Katheter wechseln.

Die Anzahl der Patienten, die über einen getunnelten Katheter dauerhaft dialysiert werden, hat in Deutschland in den letzten Jahren sprunghaft zugenommen. Dies liegt sicherlich an dem deutlich steigenden Alter unserer Patienten und der höheren Komorbidität. Bei regional erheblich schwankenden Zahlen ist jedoch zu mutmaßen, dass auch die chirurgische Versorgung bezüglich der Shuntanlage ein

Problem darstellt. International und jetzt auch in Deutschland wird ein hoher Anteil an Dialysepatienten, die mit einem Dauerkatheter versorgt sind, als negatives Qualitätsmerkmal eines Zentrums gesehen. In den USA richten sich die Aktienkurse der Unternehmen unter anderem nach diesen Zahlen, in Deutschland werden diese Zahlen von allen Dialysezentren ab Januar 2013 zentral berichtet werden müssen. Bei auffällig hohem Katheteranteil könnten auf diese Dialysezentren ab Januar 2013 Einkommenseinbußen zukommen. Auch unter diesem Gesichtspunkt erscheint eine Optimierung der Shuntversorgung, die ja auch Hintergrund dieses Themenheftes ist, und eine strikte Indikationsstellung zur dauerhaften Dialyse über einem getunnelten Katheter sinnvoll. Die deutschen Dialyse-Zugangsempfehlungen geben die Indikation zur dauerhaften Dialyse über einen getunnelten Katheter „als letzte Möglichkeit, falls kein anderer permanenter Zugang oder die keine Peritonealdialyse möglich ist“ an [14]. Indikationen sind in ■ **Infobox 1** zusammengestellt.

### Wahl des Katheters

Getunnelte Dialysekatheter werden als einlumige oder zweilumige Katheter implantiert. Single-Lumen-Katheter haben einen größeren Innendurchmesser als die Doppellumenkatheter. Auch wenn kontrollierte Daten fehlen, sind viele Anwender der Ansicht, dass es bei Single-Lumen-Kathetern seltener zu Kathetherthrombosen und Flussproblemen kommt. Nachteilig ist jedoch eindeutig, dass zur Dialyse nur die „Single-Needle-Technik“ verwendet werden kann. Hierbei muss bei einlumigen Kathetern abwechselnd das Blut von der Dialysemaschine aspiriert und nach einem Zeitintervall das Blut wieder zurückgegeben werden. Durch diesen Pendelfluss sinken die durchschnittliche effektive Blutflussgeschwindigkeit im Dialysator und damit auch die Dialyseeffektivität. Längere Dialysezeiten sind notwendig, die oft von den Patienten nicht akzeptiert und organisatorisch von der Dialyseinstitution schlecht bereitgestellt werden können. Unseres Erachtens sind Single-Lumen-Katheter nur bei Patienten einzusetzen, die noch eine gute Eigennieren-

restfunktion haben und deshalb nur kurze Dialysezeiten benötigen. Bei allen anderen Patienten würden wir Doppellumenkatheter bevorzugen, die bei korrekter Implantationstechnik auch nicht häufiger Flussprobleme aufweisen. Die Wahl des Katheters muss in enger Absprache zwischen Implantateur und betreuendem Nephrologen getroffen werden.

## » Zunehmend werden härtere Kunststoffe als Silikon zur Katheterherstellung eingesetzt

Als *Material* werden meist Silikon oder Polyurethan/Polyethylen/Carbothan verwendet. Silikon hat den Vorteil, dass die Katheter weich sind. Nachteilig ist jedoch eindeutig, dass beim Silikon größere Wanddicken der Katheter benutzt werden müssen. Bei gleichem Außendurchmesser hat der Silikonkatheter immer geringere Innendurchmesser, was zu schlechteren Flussraten führt. Gemäß dem Hagen-Poiseuille-Gesetzes verdoppelt sich die Flussmenge bei gleichen Drücken bei einer Zunahme des Innendurchmessers von nur 19%. Der Durchmesser des Katheters sollte mindestens 12 French betragen. Die Länge des Katheters ist von weit geringerer Bedeutung. Bei perkutaner Implantationstechnik über Seldinger-Drähte ist das weichere Silikonmaterial auch eher störend. Silikonkatheter sind nicht beschichtbar. Insgesamt können keine systematischen Vorteile bei der Verwendung von Silikon gesehen werden. Auch diese Katheter härten bei längerer Liegedauer aus. Der hypothetische Vorteil, dass diese weicheren Katheter weniger zentralvenöse Stenosen hervorrufen könnten, ist experimentell nicht belegt und konnte auch in retrospektiven Untersuchungen nicht bestätigt werden [35].

Aus diesen Gründen werden in letzter Zeit zunehmend härtere und stabilere Kunststoffe zur Katheterherstellung eingesetzt. Höhere Komplikationsraten sind nicht berichtet worden. Neben den per se glatteren Oberflächen können diese Materialien oberflächenmodifiziert und -beschichtet werden. Oberflächenbeschichtungen mit Silber oder Bismut waren bislang aber lediglich in Kurzzeitstudien ef-

Chirurg 2012 · [jvn]:[afp]–[alp] DOI 10.1007/s00104-012-2306-x  
© Springer-Verlag 2012

M. Hollenbeck · A. Niehuus · G. Wozniak · S. Hennigs

## Zentralvenöse Katheter als Zugang für die Akut- und Dauerdialyse

### Zusammenfassung

Zentralvenöse Dialysekatheter sind für Akutdialysen als schnelle großlumige Zugänge zum Blutkompartiment unverzichtbar. Sollte ein solcher zentraler Venenkatheter mehr als 2 bis 3 Wochen notwendig sein, wäre schon initial oder sonst im Verlauf die Implantation eines getunnelten Dialysekatheters mit Cuff indiziert. Solche getunnelten Katheter können über viele Wochen oder auch über Jahre genutzt werden. Ihre Komplikationsrate ist niedriger als die Komplikationsrate der nicht-getunnelten Akutkatheter.

Der Anteil der Dialysepatienten, die über solche getunnelten Katheter mit Cuff auf Dauer dialysiert werden, ist in den letzten Jahren rapide angestiegen und beträgt derzeit in Deutschland ca. 20%. Diese Katheter weisen aber sicher mehr infektiöse Komplikationen und mehr Thrombosen als native arte-

riovenöse (AV-)Fisteln oder Prothesenshunts auf. Die Mortalität der Patienten mit Dauerdialysekathetern ist ebenfalls höher als die mit AV-Shunts. Aus diesem Grund können zentralvenöse Katheter immer nur als Dialysezugangsweg der 3. Wahl angesehen werden, wenn AV-Fisteln nicht möglich sind.

Katheter werden in verschiedensten Designs angeboten deren Vorteile im Einzelnen unklar bleiben. Zur Vermeidung von Kurz- und Langzeitkomplikationen sind verschiedene Maßnahmen bei der Implantation und bei der Verwendung im Rahmen der Dialysebehandlung entwickelt worden, die die Anwendung sicherer machen.

### Schlüsselwörter

Zentralvenöse Katheter · Dialyse · AV-Shunts · Infektion · Thrombose

## Central venous catheters as access for acute and long-term dialysis

### Abstract

Central venous dialysis catheters are indispensable as a rapid large lumen access to the blood compartment. If such a central venous catheter is necessary for longer than 2–3 weeks it is better to implant a tunnelled cuffed catheter initially or to switch early from the non-tunnelled acute catheter to a tunnelled cuffed catheter. Tunnelled cuffed catheters can be used for many weeks or even years and the complication rate is less than that of non-tunnelled acute catheters.

The proportion of dialysis patients with long-term dialysis using tunnelled cuffed catheters has increased rapidly in recent years and now stands at approximately 20 % in Germany. These catheters are, however, prone to more infectious complications and more thromboses than native arteriove-

nous fistulas or prosthetic shunts. The mortality of patients with long-term dialysis catheters is also higher than those with arteriovenous shunts. For these reasons central venous catheters will always be regarded as the third choice dialysis access when arteriovenous fistulas are not possible.

Catheters are available in a wide variety of designs but the individual advantages are still unclear. In order to avoid short-term and long-term complications a variety of measures for implantation and use during dialysis treatment have been developed which make the use safer.

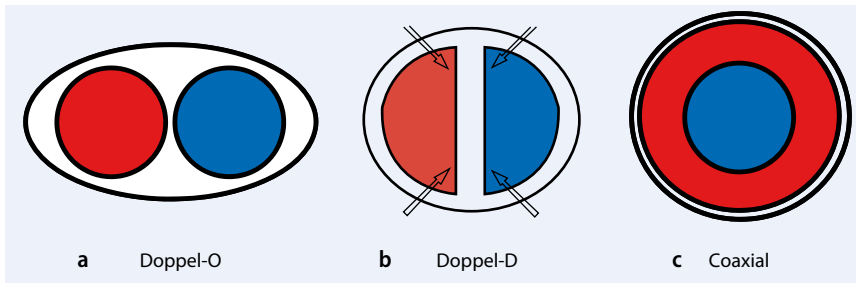
### Keywords

Central venous catheter · Dialysis · Arteriovenous shunt · Infection · Thrombosis

fektiv [6, 23, 25, 29]. Ein Vorteil im Langzeitverlauf konnte noch nicht gezeigt werden.

Doppellumenkatheter unterscheiden sich vielfach im *Katheterdesign*. Der Katheter wird im „Doppel-O“- oder „Doppel-D“- oder „Coaxial“-Design gefertigt (Abb. 2). Katheter mit Doppel-O-Design sind in aller Regel knickstabiler, weisen jedoch einen größeren Querdurch-

messer auf. Bei Kathetern mit Doppel-D-Design muss gut darauf geachtet werden, dass es bei der Implantation nicht zur Knickbildung kommt. Theoretisch ergibt sich die beste Flussdynamik in Kathetern mit einem Doppel-O-Design. In Doppel-D-Kathetern kann es leicht zu Turbulenzen und zu „toten Räumen“ kommen, die unterschiedliche Flussgeschwindigkeiten aufweisen und die zur Katheterthrombo-



**Abb. 2** ▲ Verschiedene Katheterquerschnittsdesigns: **a** „Doppel-O-“, **b** „Doppel-D-“, **c** Coaxial-Katheter. Pfeile markieren Regionen mit nicht laminarem Flussverhalten. Rote und blaue Farbe kennzeichnen die beiden gegenläufigen Flusskompartimente

se oder zur Biofilmbilddung prädestinieren. Gute vergleichende Studien hierzu liegen nicht vor.

Die Katheter unterscheiden sich des Weiteren durch das Design der Katheterspitzen. Einerseits ist nach wie vor nicht entschieden, ob Seitlöcher am Katheterende sinnvoll sind. Die Seitlöcher sollen auch dann einen Fluss ermöglichen, wenn die Katheterspitze z. B. an der Vorhofwand festliegt. Ungünstig erscheint, dass es bei Kathetern mit Seitenlöchern zwangsläufig zu einer Entfernung der sog. „Lock-Lösung“, die nach Dialyseende zum Verschluss des Katheterlumens instilliert wird, kommt [17]. Neben diesen theoretischen Überlegungen werden aber nach wie vor Katheter mit und ohne Seitenlöcher neu auf den Markt gebracht. Beides scheint ähnlich gut zu funktionieren. Die Spitzen unterscheiden sich durch die Anordnung des „arteriellen“ und „venösen“ Katheterendes. In letzter Zeit sind sog. „Split-Katheter“ in Mode gekommen, bei denen sich der venöse und der arterielle Schenkel weit voneinander entfernt befinden. Hierdurch soll die Rezirkulation des Blutes vermindert werden [32]. Vielfach werden aktuell auch sog. „High-flow-Katheter“ angeboten, deren Spitze stufenförmig gestaltet ist. Vergleichende Untersuchungen solcher Katheter gibt es nur wenige. Die Ergebnisse waren zudem auch noch widersprüchlich [22, 32].

Neuere Entwicklungen auf dem ständig zunehmenden Markt der getunnelten zentralvenösen Katheter beziehen sich auf Oberflächenbeschichtungen [25] und Änderungen der Katheterspitze. Ob so z. B. neue, sich selbst in der Vorhofmitte replatzierende Katheter geringere Dysfunktionsraten haben, wird sich zeigen.

Portkathetersysteme bieten ähnlich hohe Flussraten und Effektivität wie getunnelte Katheter und bessere kosmetische Ergebnisse. Leider ist das Infektisiko auch bei Portsystemen ähnlich hoch wie bei zentralvenösen Kathetern [15, 28].

Zusammenfassend kann man sagen, dass bei den vielen erfolgreich auf dem Markt agierenden Kathetern mit unterschiedlichem Material, unterschiedlichem Katheterdesign und unterschiedlichen Spitzen der Stein der Weisen noch nicht gefunden scheint. Man sollte sich im eigenen Zentrum auf einige wenige Kathetertypen spezialisieren, da jeder Wechsel wieder eine Lernkurve bei der Implantation erfordert und die Handhabung in den kooperierenden Dialysezentren verkompliziert.

## Implantation

Während zentralvenöse Dialysekatheter früher durch die Venae sectio operativ eingelegt wurden, ist dies heute zu Tage nur noch in wenigen Ausnahmesituationen notwendig. In der Regel erfolgt die Implantation in Seldinger-Technik unter Lokalanästhesie. Hierdurch ist es auch nicht mehr zwingend notwendig, dass die Implantation in Narkose im Operationssaal erfolgt. Zur Implantation ausreichend ist steriles Vorgehen in Kathetereingriffsräumen wie z. B. auf Angiographieplätzen. Von Seiten der Sterilität sollten aber ähnlich strenge Maßnahmen getroffen sein wie im Operationssaal. Parallel hierzu werden die getunnelten Dialysekatheter zunehmend von Nichtchirurgen implantiert. Viele nephrologische Schwerpunktzentren implantieren ihre Katheter selber. Teilweise werden die Implantationen wie bei uns auch durch Radiolo-

gen oder durch Anästhesisten oder andere durchgeführt. In der Arbeit von Fry et al. [10] zeigten sich keine unterschiedlichen Ergebnisse bei Implantation durch Chirurgen oder Nichtchirurgen. Am wichtigsten erscheint es uns, dass der Implantateur den Eingriff häufig, mit Engagement und mit Detailliebe durchführt.

Implantationsorte der getunnelten Dialysekatheter sind vornehmlich die rechte, aber auch die linke V. jugularis interna. Bei Implantation in die rechte V. jugularis interna treten seltener Flussprobleme auf als an allen anderen Implantationsorten [10]. Die V. subclavia verbietet sich in all den Fällen, in denen noch eine weitere Shuntversorgung geplant ist. Außerdem ist sie dünnlumiger als die proximale V. jugularis. Venöse Thrombosen sind in der Subklavia häufiger. Bei Verschluss der zentralen Venen ist auch eine Implantation über die V. femoralis [7, 19] oder über translumbale [30] oder transhepatische Zugänge möglich. Die Funktionsdauer dieser Zugänge ist aber deutlich limitiert.

Getunnelte Katheter können „antegrad“ oder „retrograd“ implantiert werden. Das antegrade bzw. retrograde Vorgehen bezieht sich in diesem Fall auf die Schaffung des subkutanen Tunnels. Bei antegrader Implantationstechnik muss man als aller erstes den Katheteraustrittspunkt festlegen, tunneliert den Katheter subkutan und versenkt ihn dann nach perkutaner Venenpunktion über den Seldinger-Draht. Bei dieser Technik ist die Feinpositionierung der Katheterspitze nur sehr bedingt möglich, da diese durch die Katheterlänge und die Lokalisation des Katheteraustritts bereits weitgehend festgelegt ist.

Bei der retrograden Implantationstechnik ist die Platzierung der Katheterspitze im Vorhof wesentlich einfacher. Hierbei wird primär der Katheter über den perkutan eingebrachten Seldinger-Draht positioniert. Nach Positionierung erfolgt dann die Bildung des subkutanen Tunnels „retrograd“. Der Katheteraustrittspunkt muss somit erst nach Positionierung der Spitze festgelegt werden. Nachteil der retrograden Katheter ist, dass es durch die nachträgliche Anbringung der Verbindungsstücke zu einigen Stufen innerhalb des Katheterlumens kommt, die Verwirbelun-

gen, Thrombozytenaktivierung und Bio-filmakkumulation provozieren. Die retrograde Implantationstechnik eignet sich besonders für Implantateure, die dies nicht in hoher Frequenz tun oder bei denen häufiger Probleme bei der richtigen Positionierung der Spitze auftreten. Die Positionierung ist schlichtweg einfacher.

► **Die richtige Position der Katheterspitze ist für das Flussverhalten des Katheters elementar.**

Sie sollte am Übergang der V. cava zum rechten Vorhof oder direkt im rechten Vorhof liegen. Für die Implantation ist eine Durchleuchtung zur Positionierung und zur Vermeidung anderer Komplikationen zwingend erforderlich. Bei Split-Kathetern sollte darauf geachtet werden, dass der kürzere, „arterielle“ Schenkel nicht nach lateral, der Vorhofwand nahe, sondern nach medial liegt. So wird vermieden, dass er sich an der Vorhofwand festsaugt. Zu beachten ist auch, dass die Katheterspitze bei sitzenden Patienten während der Dialyse häufig etwas nach kranial wandert [26]. Die Spitze sollte deshalb in Rückenlage eher etwas tiefer platziert werden. Selbstverständlich sind Funktionskontrollen im Rahmen der Implantation. 10-ml-Spritzen müssen sich auch bei rascher Aspiration ohne „Rücken“ füllen.

Die verschiedenen Kathetermodelle werden teilweise über *Schleusensysteme* mit sog. „Split-Schleusen“ eingebracht, teilweise auch ohne Schleusen mit direkter Positionierung „über den Draht“, teilweise mit kleinen Dilatatoren, die in den Katheterlumina während der Implantation eingebracht werden. Die Split-Schleusen-Systeme sind für die rechte V. jugularis interna sehr komfortabel, sofern sie mit einem Ventil ausgestattet sind. Anderenfalls kommt es oft zu erheblichen Blutverlusten und es besteht erhebliche Gefahr durch Luftembolien. Split-Schleusen können bei anderen Implantationsorten jedoch, insbesondere bei dem kurvigen Verlauf der linken V. jugularis interna, unbrauchbar sein oder wegen ihrer Rigidität Komplikationen verursachen. Wegen der Komplikationsträchtigkeit der Schleusen bevorzugen wir ein Einbringen „über den Draht“.

## Komplikationen im Rahmen der Katheteranlage

Neben der falschen Positionierung der Katheterspitze kann es insbesondere zu einem Abknicken des Katheters im bogigen Verlauf vor Schaffung des subkutanen Tunnels kommen. Dies lässt sich vermeiden indem die V. jugularis interna oder die V. anonyma sehr tief direkt oberhalb der Klavikula punktiert wird. Der Katheter kann dann in weitem Bogen über die Klavikula geleitet und über die Thoraxwand ausgeführt werden.

Flussprobleme können auch dann auftreten, wenn der Katheter direkt außerhalb der Katheteraustrittsstelle mit einem Faden zu eng angenäht wird. Die meisten Kathetermodelle haben aber inzwischen externe Annahtösen, die dieses Problem umgehen. Selten kommt es trotz Durchleuchtung zu einer versehentlichen Positionierung in der V. azygos. Hier sollten aber eigentlich schon im Rahmen der Implantation Flussprobleme auffallen.

Weitere schwerwiegende Komplikationen sind die schon genannte Luftembolie, Pneumothorax und mediastinale und perikardiale Blutungen bei Perforation der zentralen Venenwände oder des Vorhofes mit Mandrins, Schleusen oder Draht.

## Komplikationen im Langzeitverlauf

Es sind hier insbesondere Flussprobleme durch Thrombenbildung und die Infektionen zu nennen. Bezüglich der Stenosierung oder Verschlüsse der zentralen Venen inklusive der V. cava soll nur auf weiterführende Literatur verwiesen sein [24].

### Thromben

Thromben können sich innerhalb und außerhalb des Katheterlumens bilden. Interne Thromben sollen durch entsprechende Antikoagulanzen, die zwischen den Dialysebehandlungen als sog. „Lock-Lösung“ appliziert werden, verhindert werden. Akute Katheterverschlüsse im Langzeitverlauf lassen sich durch Gabe von Thrombolytika oft wieder beheben [5], teilweise erscheint auch die regelmäßige Applikation von Thrombolytika einmal pro Woche sinnvoll [13].

Im Langzeitverlauf machen Thromben an der Außenseite des Katheters noch mehr Probleme als die intraluminalen. Schon wenige Tage nach Implantation beschichtet sich der Katheter von außen mit einer Fibrinhülle. Im weiteren Verlauf bildet sich praktisch bei allen Patienten eine Bindegewebshülle. Erreicht diese Hülle die Katheterspitze, kann es dazu kommen, dass sich das Material beim Ansaugen wie ein Ventil vor allen Öffnungen legt. Dies ist auch durch Thrombolytika nicht mehr behebbar.

In diesen Fällen hilft nur der Katheterwechsel oder das sog. „Strippen“ des Katheters. Falls der Katheterwechsel „über einen Draht“ erfolgt, muss darauf geachtet werden, dass der neue Katheter nicht wieder in dem alten Fibrinschlauch positioniert wird. Mehrere amerikanische und britische Autoren empfehlen, den Fibrinschlauch in solchen Fällen nach Rückzug des alten Katheters um 10 cm durch Ballonkatheter zu zerreißen. Er embolisiert dann zwar in die Lunge, dies ist aber in aller Regel asymptomatisch [12]. Alternativ kann man über einen transfemorale Zugang mit einem Schlingenkatheter („Snare-Katheter“) den Dialysekatheter umfassen und die Fibrinhülle auf diesem Weg abscheren [9]. Die Erfolgsraten des letzteren Manövers werden als niedriger angegeben als die Positionierung eines neuen Katheters [18].

Diese Manöver scheinen teilweise heroisch oder auch gefährlich. Bei Patienten, die dauerhaft auf eine Zugangsversorgung mit einem Dialysekatheter angewiesen sind, ist es jedoch nicht immer simpel, den neuen Katheter durch eine neue Venenpunktion zu implantieren. Die Anzahl der Zugangswege kann insbesondere bei stenosierte oder thrombosierte Gefäßen sehr limitiert sein. Hier können sich Situationen ergeben, in denen man keine andere Wahl hat als diese Fibrinscheiden auf einen dieser Wege zu entfernen.

### Atriale Thromben

Als weitere Komplikationen sind atriale Thromben zu nennen. Diese fallen meist durch Flussprobleme oder in der transösophagealen Echokardiographie auf. Hier sind Rechtsherzprobleme, Lungenembolien und infizierte Thromben beschrieben worden. In all diesen Fällen

sollte der zentralvenöse Katheter entfernt und der Patient sollte für mehrere Monate antikoaguliert werden. Neben einem Thrombuswachstum mit zunehmender Einschränkung der rechtsatrialen Füllung wird insbesondere der Infekt dieser Thromben befürchtet, der häufig deletäre Krankheitsverläufe zur Folge hat [11]. Einige Autoren empfehlen gar die operative Entfernung der Thromben bei einer Größe von mehr als 2 cm [11, 21]. Bei lange liegenden Kathetern kann es auch dazu kommen, dass der Katheter an der Vorhofwand so festwächst, dass ein Entfernen nur noch chirurgisch möglich ist.

Zur Prophylaxe von Thrombenbildung scheint es naheliegend, dem Patienten mit einer dauerhaften systemischen Antikoagulation zu versorgen. Die diesbezüglichen Studien haben jedoch alle keine wahren Vorteile zeigen können. Eine Marcumar-Therapie ist nur bei Thrombophilie angezeigt [14].

## Infektionen

Die gesteigerte Mortalität der Dialysepatienten mit permanenten Dialysekathetern ist hauptsächlich durch schwere Infektionen bedingt. Hier sind in erster Linie Endokarditiden und Spondylodiszitiden zu nennen.

## » Dem pflegerischen Kathetermanagement der Dialyse gebührt ein hoher Stellenwert

Neben einer perioperativen Antibiotikaphylaxe z. B. mit einem Cephalosporin der 1. Generation ist die sterile Implantationstechnik wesentlich. Auch dem pflegerischen Kathetermanagement der Dialyse gebührt ein hoher Stellenwert. Es ist vielfach gezeigt worden, dass durch Einführung strikter Hygieneprotokolle im Rahmen des Anschlusses und Abschlusses von der Dialyse Infektionsraten gesenkt werden konnten [4].

Weitere Ansatzpunkte sind die Verwendung von Mupirocin im Bereich der Katheteraustrittsstellen bis zur Einheilung des Katheters oder bei Reizungen und Infektionen. Auch durch die Verwendung von antibiotisch oder antimikrobiell wirksamen Lock-Lösungen, die zwischen den

Dialysen im Katheter verbleiben, scheinbar Verbesserungen möglich [1]. Trotz all dieser Maßnahmen ist der Katheterinfekt immer noch eines der größten Schrecken der Dialysekatheter.

Bei septischen Patienten ohne Hinweis auf sonstigen Fokus sind getunnelte Dialysekatheter unbedingt sofort zu entfernen [3, 14]. Auch bei nichtseptischen Patienten mit Bakteriämie muss der Katheter meist entfernt werden. Ansätze mit Belassung des Katheters und längerfristiger Antibiose führen häufig nicht zur dauerhaften Infektfreiheit und gefährden den Patienten auch durch die Antibiotikanebenwirkungen.

Im angloamerikanischen Raum wird bei Patienten mit Bakteriämie ohne Sepsis häufig der Katheter einfach über den Draht gewechselt. Bei unauffälligem Exit wird der gleiche Exit gewählt, bei Exitinfekt ein neuer Exit geschaffen. Hiermit sind beachtlich gute Ergebnisse zu erzielen. Wesentlich scheint hier, dass der infizierte Biofilm in und um den alten Katheter aus dem Patienten entfernt wird [3]. In Deutschland ist dieses Vorgehen nicht sehr verbreitet. Alle Infektionshygiene-richtlinien widersprechen einem solchen Vorgehen, sodass überwiegend ein neuer Katheter durch Neupunktion gelegt wird. Dies mag aber in Fällen mit limitierten zentralvenösen Zugangswegen manchmal unmöglich sein. Dann bleibt nur ein Katheteraustausch über den Draht.

Bei allen katheterassozierten Bakteriämien wird auch nach einem Austausch des Katheters eine mindestens 3-wöchige Antibiotikatherapie empfohlen [26].

## Fazit für die Praxis

- Nichtgetunnelte Dialyseakutkatheter sind Zugänge der Wahl bei Patienten ohne Shunt, die Akutdialysen benötigen oder bei denen systemische Infekte bestehen.
- Getunnelte Katheter mit Cuff haben weniger infektiöse Komplikationen als die nichtgetunnelten Katheter. Sie sollten im Akutbereich eingesetzt werden, wenn die vermutete Dauer der Dialysebedürftigkeit mehr als 2 bis 3 Wochen beträgt.

- Getunnelte Katheter mit Cuff sind als Dialyседauerzugang nur empfehlenswert, wenn keine Shuntversorgung und keine Peritonealdialyse möglich sind.
- Gefürchtete Komplikationen der getunnelten Katheter mit Cuff sind neben den Akutkomplikationen und der Thrombenbildung insbesondere die Infektionen. Diese sind oft mit hoher Morbidität, Letalität und Kosten verbunden, insbesondere bei Endokarditis und Spondylodiszitis.

## Korrespondenzadresse

### Prof. Dr. M. Hollenbeck

Innere Medizin II – Nephrologie, Rheumatologie, Intensivmedizin, Knappschaftskrankenhaus Bottrop, Osterfelderstr. 155a, 46242 Bottrop  
markus.hollenbeck@kk-bottrop.de

**Interessenkonflikte.** Der korrespondierende Autor gibt für sich und seine Koautoren an, dass kein Interessenkonflikt besteht.

## Literatur

1. Allon M (2008) Prophylaxis against dialysis catheter-related bacteremia: a glimmer of hope. *Am J Kidney Dis* 51:165–168
2. Bansal R, Agarwal SK, Tiwari SC, Dash SC (2005) A prospective randomized study to compare ultrasound-guided with nonultrasound-guided double lumen internal jugular catheter insertion as a temporary hemodialysis access. *Ren Fail* 27:561–564
3. Beathard GA (1999) Management of bacteremia associated with tunneled-cuffed hemodialysis catheters. *J Am Soc Nephrol* 10:1045–1049
4. Beathard GA (2003) Catheter management protocol for catheter-related bacteremia prophylaxis. *Semin Dial* 16:403–405
5. Besarab A, Pandey R (2011) Catheter management in hemodialysis patients: delivering adequate flow. *Clin J Am Soc Nephrol* 6:227–234
6. Chatziniolaou I, Finkel K, Hanna H et al (2003) Antibiotic-coated hemodialysis catheters for the prevention of vascular catheter-related infections: a prospective, randomized study. *Am J Med* 115:352–357
7. Chow KM, Szeto CC, Leung CB et al (2001) Cuffed-tunneled femoral catheter for long-term hemodialysis. *Int J Artif Organs* 24:443–446
8. Clark DD, Albina JE, Chazan JA (1990) Subclavian vein stenosis and thrombosis: a potential serious complication in chronic hemodialysis patients. *Am J Kidney Dis* 15:265–268
9. Crain MR, Mewissen MW, Ostrowski GJ et al (1996) Fibrin sleeve stripping for salvage of failing hemodialysis catheters: technique and initial results. *Radiology* 198:41–44

10. Fry AC, Stratton J, Farrington K et al (2008) Factors affecting long-term survival of tunneled haemodialysis catheters: a prospective audit of 812 tunneled catheters. *Nephrol Dial Transplant* 23:275–281
11. Ghani MK, Boccalandro F, Denktas AE, Barasch E (2003) Right atrial thrombus formation associated with central venous catheters utilization in hemodialysis patients. *Intensive Care Med* 29:1829–1832
12. Gray RJ, Levitin A, Buck D et al (2000) Percutaneous fibrin sheath stripping versus transcatheter urokinase infusion for malfunctioning well-positioned tunneled central venous dialysis catheters: a prospective, randomized trial. *J Vasc Interv Radiol* 11:1121–1129
13. Hemmelgarn BR, Moist L, Pilkey RM et al (2006) Prevention of catheter lumen occlusion with rT-PA versus heparin (Pre-CLOT): study protocol of a randomized trial [ISRCTN35253449]. *BMC Nephrol* 7:8
14. Hollenbeck M, Mickley V, Brunkwall J et al (2009) Interdisziplinäre Empfehlung deutscher Fachgesellschaften zum Gefäßzugang zur Hämodialyse. *Nephrologie* 4:158–176
15. Hollenbeck M, Zolotov D, Debusmann ER et al (2005) Use of LifeSite port systems for hemodialysis in Germany. *Clin Nephrol* 64:138–143
16. Macrae JM, Ahmed A, Johnson N et al (2005) Central vein stenosis: a common problem in patients on hemodialysis. *ASAIO J* 51:77–81
17. Markota I, Markota D, Tomic M (2009) Measuring of the heparin leakage into the circulation from central venous catheters: an in vivo study. *Nephrol Dial Transplant* 24:1550–1553
18. Merport M, Murphy TP, Eggin TK, Dubel GJ (2000) Fibrin sheath stripping versus catheter exchange for the treatment of failed tunneled hemodialysis catheters: randomized clinical trial. *J Vasc Interv Radiol* 11:1115–1120
19. Moinat A, Treguer H, Wehbe B (2001) Tunneled femoral catheters of long duration. *Nephrologie* 22:429–430
20. Nadig C, Leidig M, Schmiedeke T, Hoffken B (1998) The use of ultrasound for the placement of dialysis catheters. *Nephrol Dial Transplant* 13:978–981
21. Negulescu O, Coco M, Croll J, Mokrzycki MH (2003) Large atrial thrombus formation associated with tunneled cuffed hemodialysis catheters. *Clin Nephrol* 59:40–46
22. O'Dwyer H, Fotheringham T, O'Kelly P et al (2005) A prospective comparison of two types of tunneled hemodialysis catheters: the Ash Split versus the PermCath. *Cardiovasc Intervent Radiol* 28:23–29
23. Raad I, Chatzinikolaou I, Chaiban G et al (2003) In vitro and ex vivo activities of minocycline and EDTA against microorganisms embedded in biofilm on catheter surfaces. *Antimicrob Agents Chemother* 47:3580–3585
24. Sabeti S, Schillinger M, Mlekusch W et al (2002) Treatment of subclavian-axillary vein thrombosis: long-term outcome of anticoagulation versus systemic thrombolysis. *Thromb Res* 108:279–285
25. Schindler R, Heemann U, Haug U et al (2010) Bismuth coating of non-tunneled haemodialysis catheters reduces bacterial colonization: a randomized controlled trial. *Nephrol Dial Transplant* 25:2651–2656
26. Schwab SJ, Beathard G (1999) The hemodialysis catheter conundrum: hate living with them, but can't live without them. *Kidney Int* 56:1–17
27. Schwab SJ, Quarles LD, Middleton JP et al (1988) Hemodialysis-associated subclavian vein stenosis. *Kidney Int* 33:1156–1159
28. Schwab SJ, Weiss MA, Rushton F et al (2002) Multi-center clinical trial results with the LifeSite hemodialysis access system. *Kidney Int* 62:1026–1033
29. Tobin EJ, Bambauer R (2003) Silver coating of dialysis catheters to reduce bacterial colonization and infection. *Ther Apher Dial* 7:504–509
30. Trerotola SO (1997) You are asked to place a dialysis access catheter in a patient. What is your preferred access site, and why? *J Vasc Interv Radiol* 8:75–76
31. Trerotola SO, Johnson MS, Harris VJ et al (1997) Outcome of tunneled hemodialysis catheters placed via the right internal jugular vein by interventional radiologists. *Radiology* 203:489–495
32. Trerotola SO, Kraus M, Shah H et al (2002) Randomized comparison of split tip versus step tip high-flow hemodialysis catheters. *Kidney Int* 62:282–289
33. Vanherweghem JL, Yassine T, Goldman M et al (1986) Subclavian vein thrombosis: a frequent complication of subclavian vein cannulation for hemodialysis. *Clin Nephrol* 26:235–238
34. Weijmer MC, Vervloet MG, Wee PM ter (2004) Compared to tunneled cuffed haemodialysis catheters, temporary untunneled catheters are associated with more complications already within 2 weeks of use. *Nephrol Dial Transplant* 19:670–677
35. Wilkin TD, Kraus MA, Lane KA, Trerotola SO (2003) Internal jugular vein thrombosis associated with hemodialysis catheters. *Radiology* 228:697–700
36. M Hollenbeck el (2007) Shunt, Dialyseeinleitung, Katheter. *Nephrologie* 2:242–251
37. <http://www.kfh-dialyse.de/dialyse/dialyse-haemodialyse-gefaesszugang-dialysekatheter.html>