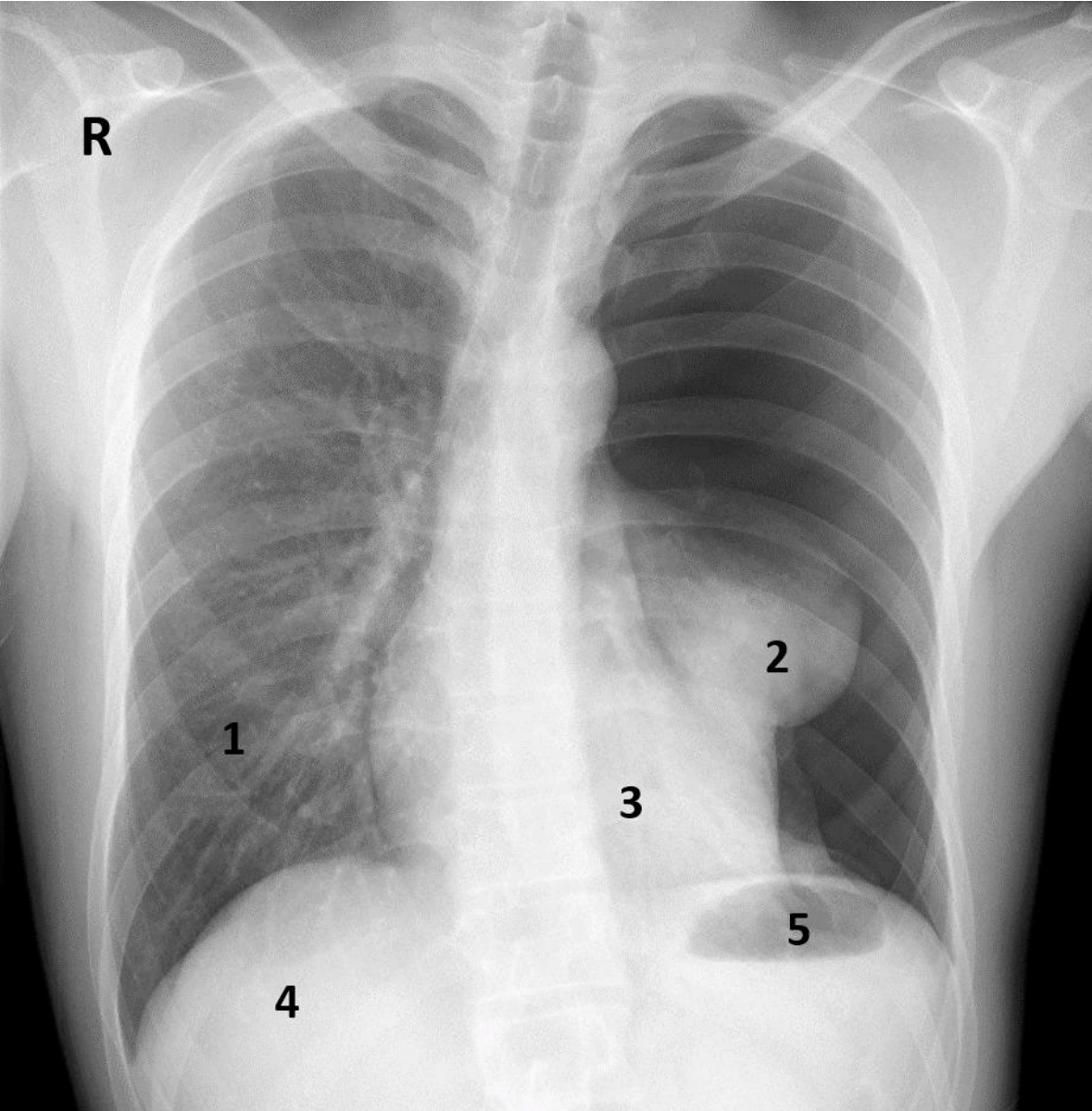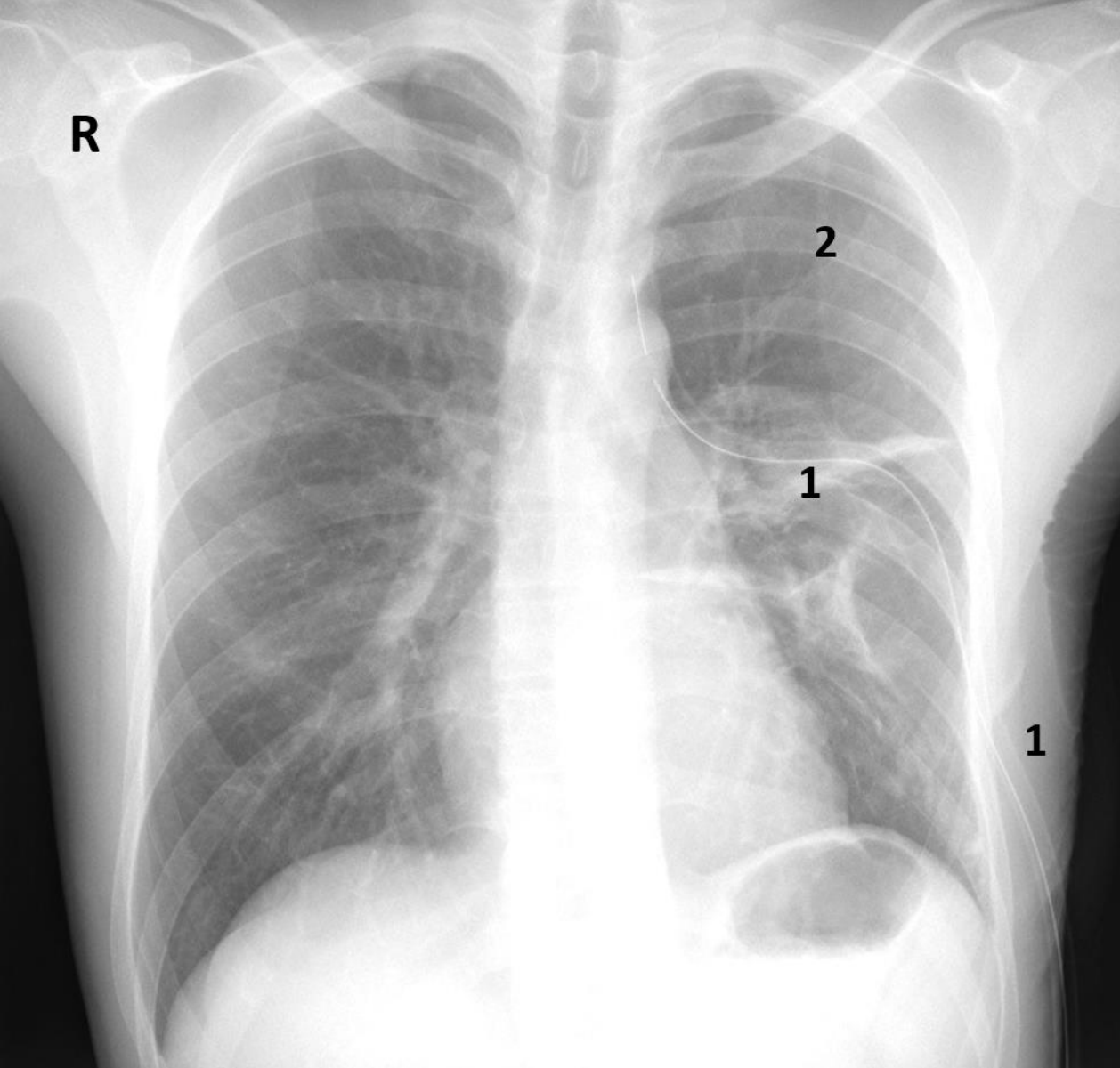


Röntgenbild. Junger Patient mit zusammengefallener linker Lunge (Spontanpneumothorax).
R: rechts, 1: normale linke Lunge, 2: zusammengefallene rechte Lunge, 3: Herz, 4: Leber,
5: Magenblase



Röntgenbild. Patient mit zusammengefallener linker Lunge (Spontanpneumothorax).
Zustand nach Einlage einer Thoraxdrainage.
R: rechts, 1: Thoraxdrainage (Bülau), 2: entfaltete rechte Lunge