

Zahnmedizin *up2date*

6 · 2017

Kieferorthopädie 3

# Die Extraktion in der Kieferorthopädie

*Chris Köbel  
Thomas Röhl*

DOI: 10.1055/s-0043-118202  
Zahnmedizin up2date 2017; 11 (6): 551–576  
ISSN 1865-0457  
© 2017 Georg Thieme Verlag KG

## Unter dieser Rubrik sind bereits erschienen:

**Der Zusammenhang von Kieferorthopädie und Sprech-auffälligkeiten** S. Riemekasten, B. Peter, M. Fuchs Heft 5/2017

**Kraniosynostosen – komplexe interdisziplinäre Therapie**  
A. Hemprich, H.-U. Klapper, K.-H. Dannhauer Heft 4/2017

**Aufgabenstellungen von Zahnärzten in der forensischen Medizin** B. Gelbrich, R. Lessig Heft 4/2016

**Digitale Kieferorthopädie** K.-F. Krey, F. Orlob, S. Gorynia, R. Kühnert Heft 6/2015

**Durchbruchstörungen bleibender Zähne. Teil 2** J. Dürwald, C. Köbel, K.-H. Dannhauer Heft 5/2015

**Durchbruchstörungen bleibender Zähne. Teil 1** J. Dürwald, C. Köbel, K.-H. Dannhauer Heft 4/2015

**Aktuelle Methoden der kieferorthopädischen Frühbehandlung**  
U. Botzenhart, J. Seeliger, T. Gedrange Heft 3/2015

**Präprothetische Kieferorthopädie – eine interdisziplinäre Therapie** N. Watted, M. Abu-Hussein Heft 2/2015

**Wechselbeziehungen zwischen Kieferorthopädie und Parodontologie** C. Reichert, A. Jäger, M. Hagner Heft 3/2014

**Kieferorthopädische Therapieoptionen von Nichtanlagen permanenter Zähne** J. Hourfar, C. Lux, B. Ludwig Heft 2/2014

**Möglichkeiten und Grenzen der Schientherapie in der Kieferorthopädie** W. Schupp, J. Haubrich, E. Hermens Heft 2/2013

**Einsatzbereiche der dentalen Volumentomografie (DVT) in der Kieferorthopädie** H. Vent-Mehnert, S. Heussner Heft 5/2012

**Zahnärztlich-chirurgische Vorbereitung und Unterstützung kieferorthopädischer Maßnahmen** R. Seeberger, R. Weickum Heft 4/2012

**Unsichtbare Kieferorthopädie – Entwicklung und aktueller Stand der Lingualtechnik** D. Kunert Heft 2/2012

**Gebissanomalien und orofaziale Dysfunktionen** F. Stahl de Castrillon, R. Grabowski Heft 3/2011

**Skelettale Klasse-II-Anomalie bei Erwachsenen – therapeutische Optionen** L. Frye, B. Glasl, B. Ludwig, G. Kinzinger Heft 1/2011

**Überwachung der Gebissentwicklung** C. Köbel, C. Lux Heft 4/2010

**Kieferorthopädisch-kieferchirurgische Therapie Erwachsener** K.-H. Dannhauer, K.-F. Krey Heft 6/2009

**Zeitpunkt kieferorthopädischer Maßnahmen** C. Köbel, C. Lux Heft 1/2009

**Mini-Implantate in der Kieferorthopädie: Das Benefit-System** B. Wilmes, D. Drescher Heft 6/2008

**Interdisziplinäre Kieferorthopädie beim Erwachsenen** R. Fuhrmann Heft 1/2008

### ALLES ONLINE LESEN



Mit der eRef lesen Sie Ihre Zeitschrift: online wie offline, am PC und mobil, alle bereits erschienenen Artikel. Für Abonnenten kostenlos!  
<https://eref.thieme.de/zahn-u2d>

### JETZT FREISCHALTEN



Sie haben Ihre Zeitschrift noch nicht freigeschaltet? Ein Klick genügt:  
[www.thieme.de/eref-registrierung](http://www.thieme.de/eref-registrierung)

## Die Extraktion in der Kieferorthopädie

Ist die Zahnextraktion im Rahmen einer kieferorthopädischen Behandlung heute noch „up-to-date“?

Chris Köbel, Thomas Röhl



Innerhalb der Zahnmedizin nimmt das Fachgebiet der Kieferorthopädie eine wichtige Rolle ein, um – häufig auch interdisziplinär – für den Patienten ein funktionelles und ästhetisches Optimum zu erreichen. Sowohl die Therapie von bereits manifestierten Zahn- und Kieferfehlstellungen als auch die Prävention oder zumindest das Abschwächen zu erwartender Spätfolgen gehören zu den Aufgaben des Zahnarztes bzw. Kieferorthopäden.

### Einführung

Nicht selten wird nach der kieferorthopädischen Befundung die Diagnose Platzmangel oder Engstand gestellt. Dabei unterscheidet man grundsätzlich je nach der möglichen Ursache und Lokalisation verschiedene Formen des Platzmangels. Entsprechend der unterschiedlichen Kausalität steht auch eine Vielzahl von Therapieoptionen zur Verfügung. Dabei ist die Reduktion der Zahnanzahl wohl die älteste Variante, um den Platzmangel im Zahnbogen zu beseitigen. Neben dieser eher kieferorthopädischen Indikation ist aber auch z. B. bei kariös zerstörten Zähnen mit einer ungünstigen Langzeitprognose, bei unvollständig entwickelten Zahnanlagen oder bei überzähligen Zähnen die Extraktion zu erwägen.

### Historie

Bereits Fauchard berichtet 1733 von „übersitzenden Zähnen“, die zu extrahieren sind, wenn sie die Position der übrigen Zähne beeinträchtigen, ästhetisch störend sind oder Wange und Zunge verletzen [1]. Bei Mac Lean findet man erste Hinweise auf eine gewisse Systematik bei der Extraktion von Sechsjahrmolaren. Zudem beschreibt er als Vorteile die Vorbeugung und Verbesserung der einfachen Formen von Unregelmäßigkeiten, die Erzielung eines gesünderen Zustands in den übrigen Zähnen und die wahrscheinliche Vorbeugung von Karies [2]. Diese offensichtlichen Vorteile in Verbindung mit der Einführung der Lokalanästhesie führten dazu, dass bereits im 19. Jahrhundert viele Zahnärzte Zähne mit dem Ziel der Verbesserung der Zahnstellung extrahierten. Neben der bis dahin häufig durchgeführten Entfernung der ersten permanenten Molaren empfahlen Kingsley und Hollander die Extraktion von Prämolaren zur Korrektur von frontalen Engständen [2].

Dabei wurde die Extraktion von bleibenden Zähnen auch schon in der Vergangenheit kontrovers diskutiert. So übte Abbot bereits 1875 Kritik an Extraktion zur Korrektur von Fehlstellungen und verwies darauf, dass die Sechsjahrmolaren die wichtigsten Zähne seien. Angle lehnte Extraktionen gänzlich ab und befürwortete die Einordnung aller Zähne in den Zahnbogen. Besonders in den USA, aber auch in Europa genoss Angle ein hohes Ansehen in Fachkreisen, wodurch es letztlich zu einer kritischen Beurteilung der Extraktionstherapie kam.

Jedoch führte der vollständige Verzicht auf das Entfernen von Zähnen besonders bei ausgeprägten Engständen ebenfalls zu Misserfolgen. So kam in den Jahren nach Angle durch Tweed [3] und Begg die Extraktionstherapie der Prämolaren wieder in Mode. Zudem war durch die Weiterentwicklung der festsitzenden Apparaturen eine bessere Kontrolle der körperlichen Zahnbewegungen möglich. In den USA wurde zwischen 1950 und 1970 bei ca. 80% Patienten die Extraktion fester Bestandteil der kieferorthopädischen Therapie [4]. Man kann also den Ausschlag des Pendels in Richtung beider Extreme erkennen. Mit 10–30% lag die Extraktionshäufigkeit in Europa übrigens zu dieser Zeit deutlich niedriger [5].

Herbst regte bezüglich der Extraktion eine Einzelfallentscheidung an. Sein Postulat von 1913 hat bis heute nichts an Gültigkeit verloren und sollte auch in der modernen Kieferorthopädie die Grundlage für eine auf wissenschaftlichen Erkenntnissen basierte Therapieplanung sein:

*Eine Extraktionsentscheidung sei im Einzelfall zu treffen. Weder eine kategorische Ablehnung noch eine kritiklose Anwendung könne befürwortet werden!*

Herbst (1913) [2]

## Die Exaktion

Im Allgemeinen wird in der Definition des Begriffs Exaktion keine Unterscheidung zwischen der ersten und zweiten Dentition vorgenommen.

### DEFINITION

Als (Zahn-)Exaktion (lat.: extrahere „herausziehen“) bezeichnet man das Entfernen eines Zahnes ohne operativen Eingriff. Seltener wird das Synonym Exodontie verwendet [6].

Dem Entfernen von Milchzähnen wird mit deutlich weniger Zurückhaltung begegnet, als es bei der Exaktion bleibender Zähne der Fall ist, wobei der dritte Molar eine Sonderstellung einnimmt, dessen Gerkemektomie heutzutage häufig routinemäßig durchgeführt wird [7]. Selbst die von Herbst angeregten Einzelfallentscheidungen fallen aufgrund der Vielzahl alternativer Behandlungswege und nicht zuletzt durch die Einflussnahme von Patient und Eltern umso schwerer. Im Zeitalter der modernen Kieferorthopädie werden zunehmend Behandlungswege ermöglicht, die eine Exaktion bleibender Zähne innerhalb der Zahnreihen in vielen Fällen vermeidbar machen. Dennoch erscheint die Reduktion der Zahnanzahl in bestimmten Fällen bei gewissenhafter Indikationsstellung sinnvoll.

Ein isoliertes Auftreten einer einzelnen, unten genannten Fehlstellung ist selten. Es muss für die Entscheidung zur Exaktion die gesamte Gebissituation berücksichtigt werden. Häufig ergibt die Summe der zu lösenden Aufgaben den Ausschlag für oder gegen eine Exaktion bzw. welche Zähne letztendlich entfernt werden sollen. Aus didaktischen Gründen wird dennoch versucht die einzelnen Indikationen zu beleuchten.

### PRAXIS

#### Indikationen (kieferorthopädisch) für die Exaktion bleibender Zähne

- Platzmangel im Frontzahn- und Seitenzahnbereich bei starkem Missverhältnis von Zahn- und Kiefergröße
- dentoalveolärer Ausgleich eines deutlich vergrößerten Overjets
- Korrektur von Frontzahnproklinationen
- dentale Mittellinienkorrektur
- Ausgleichsexaktion bei Aplasien/Zahnverlusten (intra- oder intermaxillärer Symmetrieausgleich)
- Einflussnahme auf die vertikalen Parameter (verbessern der vertikalen Kieferlagerelationen)

## Der Platzmangel/Engstand

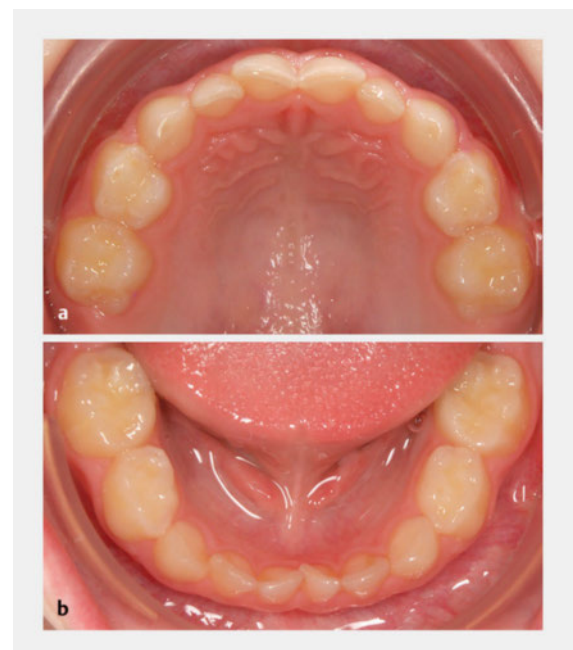
Je nach Lokalisation und Ursache kann man den primären, sekundären und tertiären Engstand unterscheiden [8]:

- **Primärer Engstand:** Es liegt ein Größenmissverhältnis zwischen Zahnbogenlänge (Zahngröße) und Kiefergröße vor.
- **Sekundärer Engstand:** Durch Mesialwanderung der Seitenzähne (bzw. Distalwanderung der Schneidezähne) verursachter Platzmangel in der kieferorthopädischen Stützzone.
- **Tertiärer Engstand:** Als späten oder auch Erwachsenenengstand bezeichnet man den neu erworbenen Platzmangel im Unterkieferfrontzahn-Segment in der Adoleszenz mit multifaktorieller Genese.

## Die Exaktion von Milchzähnen als Platzanleihe

### Primärer Engstand

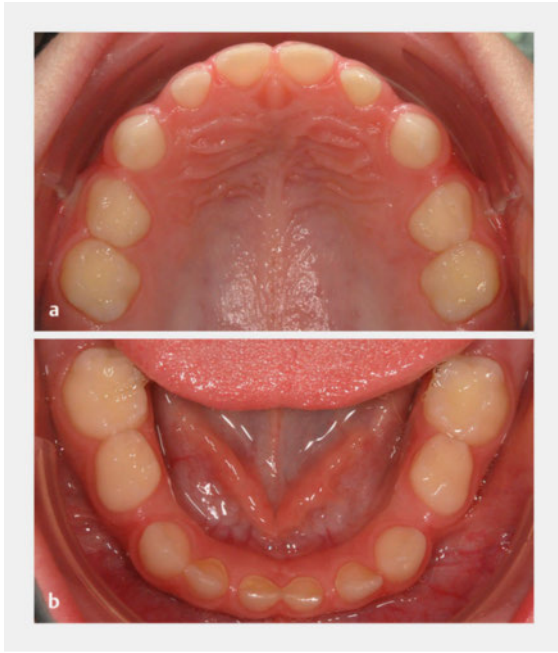
Dieses Platzproblem kann sich bereits im Milchgebiss ankündigen [9] (► **Abb. 1**, **Abb. 2**). Bei moderatem Platzmangel brechen die permanenten Zähne häufig gedreht oder außerhalb ihrer physiologischen Position im Zahnbogen durch (► **Abb. 3**). Es ist ebenfalls möglich, dass ein permanenter Schneidezahn nicht nur seinen Milch-



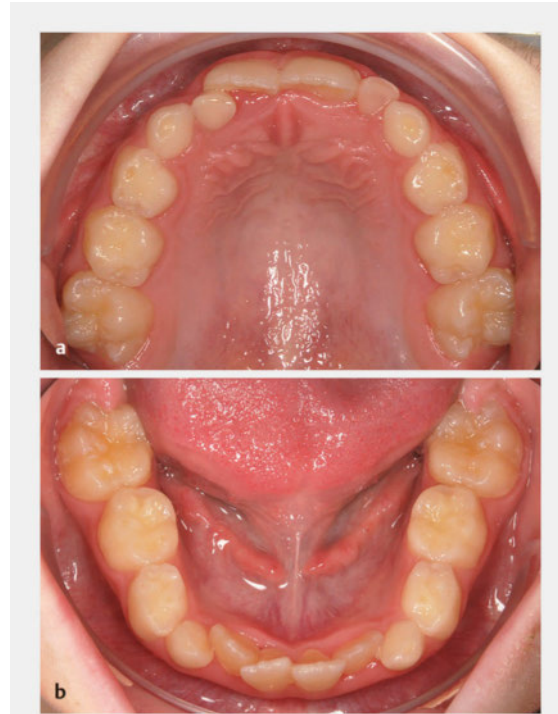
► **Abb. 1** Lückenloses Milchgebiss bei einem 5½-jährigen Jungen.

**a** Oberkiefer: engstandbedingte Rotationsstellung von Zahn 51 und 61.

**b** Unterkiefer: engstandbedingte Rotationsstellung von Zahn 71 und 81.



► **Abb. 2** Zum Vergleich Oberkiefer- und Unterkiefer-Milchzahnreihe mit physiologischer Lückenbildung bei einem 6 Jahre und 7 Monate alten Jungen. Ein lückenloses Milchgebiss führt bei mehr als zwei Dritteln der permanenten Gebisse zu Engständen [9].  
 a Oberkiefer.  
 b Unterkiefer.

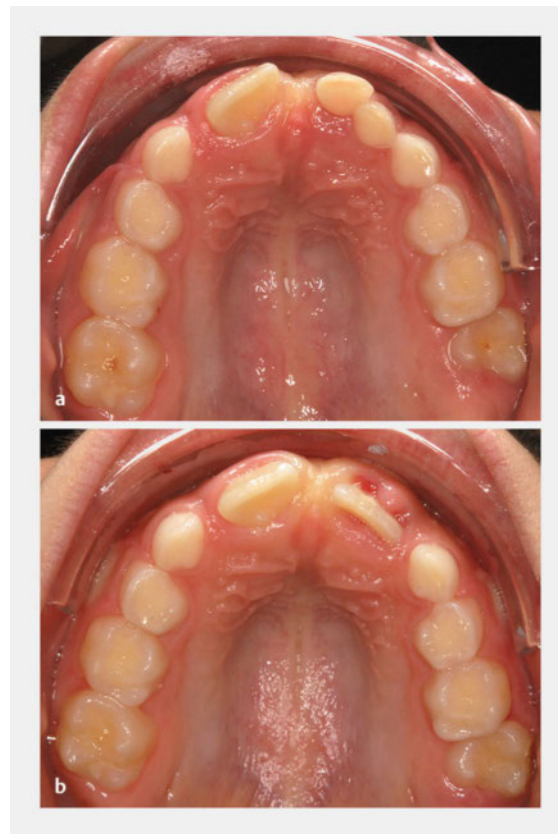

► **Abb. 3** Derselbe Patient wie in ► **Abb. 1** im Alter von 9½ Jahren.  
 a Oberkiefer: frontaler Engstand mit Lückeneinengung für die noch nicht durchgebrochenen permanenten Zweier.  
 b Unterkiefer: Engstand der Schneidezähne.

vorgänger, sondern auch den benachbarten Milchzahn unterminierend resorbiert, was zum vorzeitigen Verlust dieses Zahnes führt (► **Abb. 4**).

In ausgeprägten Fällen kann es zur Retention von permanenten Zähnen kommen. Eine Extraktion von Milchzähnen zur Steuerung des Zahndurchbruchs und zum Auflösen des frontalen Engstands sollte erwogen werden (► **Abb. 5**). Allerdings muss beachtet werden, dass es sich bei dieser Maßnahme nicht um eine kausale Therapie, sondern meist nur um eine „Platzanleihe“ handelt. Das Problem wird lediglich nach weiter distal verschoben (► **Abb. 6**). Aufgrund des Leeway Space (► **Abb. 8**) besteht im Unterkiefer eine etwas größere Chance, dass sich die permanenten Zähne der Stützzone einordnen können (► **Abb. 7**).

► **Abb. 4** Frühes Wechselgebiss bei einem 8-jährigen Jungen.  
 a Zahn 11 hat nicht nur seinen Vorgänger, sondern auch den benachbarten Zahn 52 ausgeworfen. Persistierende Milchzähne 61 und 62.  
 b Derselbe Patient 2 Monate später. Auch Zahn 21 hat Zahn 61 und 62 resorbiert. Es ist kaum Platz für den Durchbruch der seitlichen Schneidezähne vorhanden.





## FALLBEISPIEL 1

## Ausgeprägter Platzmangel im Wechselgebiss

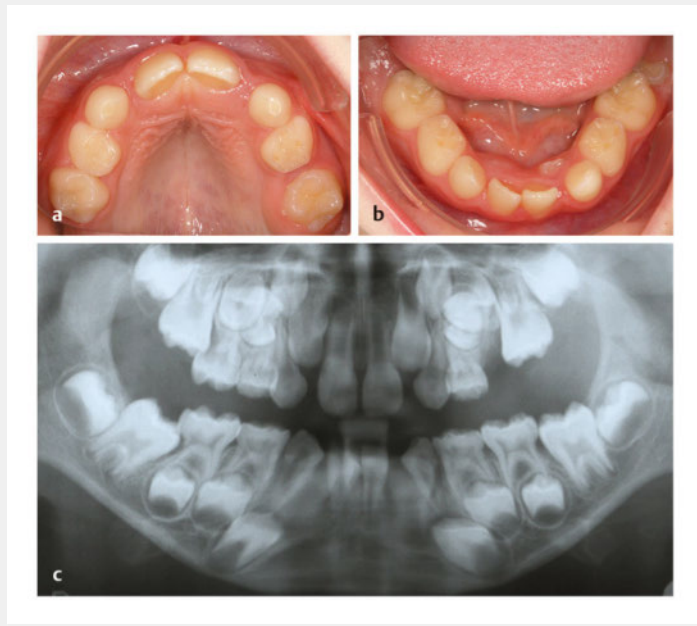
Der klinische Befund bei diesem 8 Jahre und 2 Monate alten Jungen ergibt im Oberkiefer, dass die Zähne 11 und 21 zusätzlich die lateralen Milchzähne unterminierend resorbiert haben (► **Abb. 5 a**). Zudem wurde Zahn 65 durch 26 unterminierend resorbiert; es besteht Retentionsgefahr. Auch im Unterkiefer hat der Durchbruch von Zahn 31 und 41 aufgrund des Platzmangels zum Verlust aller vier Milchschneidezähne geführt (► **Abb. 5 b**). Die Zähne 32 und 42 brechen lingual durch.

Der Röntgenbefund ergibt, dass Retentionsgefahr für die Zähne 12 und 22 sowie eine enge Keimlage der Stützzonenzähne im zweiten Quadranten bestehen (► **Abb. 5 c**). Zudem erkennt man die unterminierende Resorption der Zähne 55 und 85 durch die Zähne 16 und 46. Beide Molaren sind an der Schmelz-Zement-Grenze der Milchmolaren verhaftet und werden am Durchbruch gehindert.

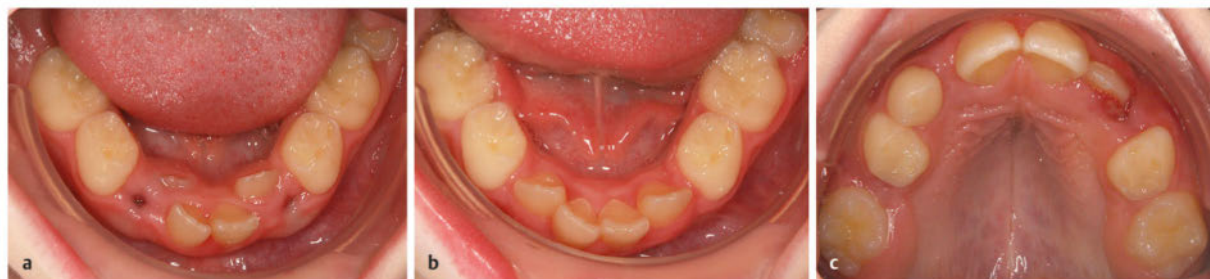Um die Einordnung der Zähne 32 und 42 zu ermöglichen, wurden die Milchcheckzähne im Unterkiefer im Sinne einer „Platzanleihe“ extrahiert (► **Abb. 6 a**). Sechs Monate später haben sich die seitlichen Schneidezähne im Zahnbogen ohne apparative Unterstützung durch den Zungendruck positioniert (► **Abb. 6 b**). Der Platz, der für die Einordnung der permanenten Eckzähne benötigt wird, ist nahezu aufgebraucht. Im Oberkiefer wurde der Milchcheckzahn 63 durch Zahn 22 unterminierend resorbiert und musste extrahiert werden (► **Abb. 6 c**). Auch Zahn 53 ist deutlich gelockert und kann nicht erhalten werden. Zudem ging Zahn 55 inzwischen in Folge unterminierender Resorption durch Zahn 16 frühzeitig verloren. Es deuten sich massive Platzprobleme beim Wechsel der Stützzonenzähne an.

Im Alter von 13 Jahren zeigt sich bei dem Jungen folgendes klinisches Bild: Da der obere Eckzahn der letzte Zahn der zweiten Durchbruchsequenz ist, wirkt sich ein defizitäres Platzangebot hier am stärksten aus (► **Abb. 7 a**). Der vorhandene Platz wurde bereits von Zahn 14 aufgebraucht. Im zweiten Quadranten wurde durch die Mesialwanderung von Zahn 26 die Stützzone zusätzlich von distal eingeengt. Deshalb können sich die Zähne 23 und 25 nur noch unzureichend einstellen.

Im Unterkiefer besteht nach dem Zahnwechsel in der Stützzone unter Nutzung des Leeway Space (► **Abb. 8**) nur ein moderater Engstand (► **Abb. 7 b**). Im Oberkiefer beträgt der Platzgewinn beim Abtausch der Eckzähne und Prämolaren nur ca. 1 mm je Seite. Somit ist häufig der weitere Therapieweg einer Reihenextraktion frühzeitig manifestiert (s. u.).

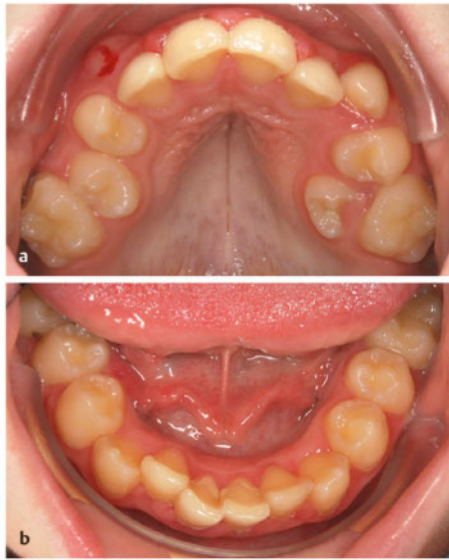


► **Abb. 5** Ausgeprägter Platzmangel bei einem 8 Jahre 2 Monate alten Jungen.  
a Oberkiefer.  
b Unterkiefer.  
c Röntgenbild.



► **Abb. 6** Derselbe Patient wie in ► **Abb. 5**.  
a Im Alter von 8 Jahren und 3 Monaten nach Extraktion der Milchcheckzähne im Unterkiefer.  
b Im Alter von 8 Jahren und 9 Monaten – Unterkiefer.  
c Im Alter von 8 Jahren und 9 Monaten – Oberkiefer.

### FALLBEISPIEL 1 (FORTSETZUNG)



► **Abb. 7** Derselbe Patient im Alter von 13 Jahren 1 Monat.  
a Oberkiefer.  
b Unterkiefer.

Die Reihen- oder Serienextraktion (► **Abb. 9**) wurde erstmals von Kjellgren [10] beschrieben und später von Hotz [11] weiterentwickelt. Ziel war es, ohne kieferorthopädische Geräte Engstände zu beseitigen und lückenlose, harmonische Zahnbögen herzustellen. Dabei sollen zunächst durch die Extraktion der Milchzähne frontale Platzprobleme behoben werden (► **Abb. 10, Abb. 11**).

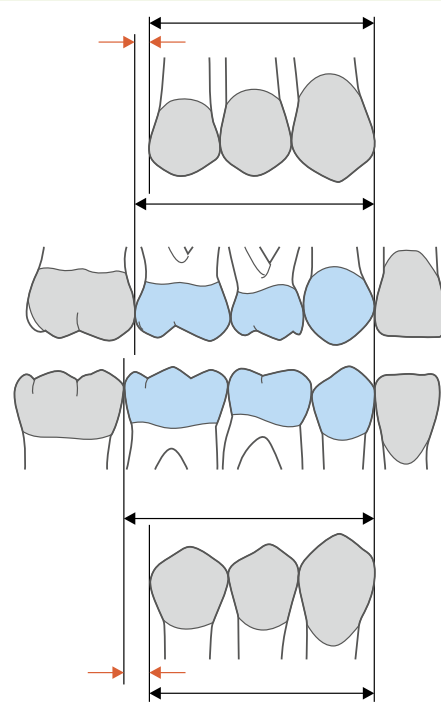
#### DEFINITION

Als **Reihen- oder Serienextraktion** (zurückgehend auf Hotz) bezeichnet man die systematische Extraktion von Milchzähnen und nachfolgendem erstem Prämolaren mit dem Ziel der Steuerung des Zahndurchbruchs.

Diese klassische, von Hotz beschriebene Reihenextraktion ohne apparative Unterstützung wird heutzutage jedoch eher selten durchgeführt. Neben der nicht zu unterschätzenden Belastung der noch sehr jungen Patienten [12] wird zu einem sehr frühen Zeitpunkt eine Therapieentscheidung getroffen, welche kaum noch bzw. nur noch mit sehr hohem Aufwand geändert werden kann. Zudem sind einige Parameter, welche bei der Entscheidung für oder gegen eine Extraktionstherapie generell

#### DEFINITION

Der **Leeway Space** (► **Abb. 8**) ist die Differenz aus der (größeren) mesiodistalen Breite der Milchzähne III, IV, V und der Breitensumme der bleibenden Nachfolger 3, 4, 5. Im Oberkiefer resultiert ein Platzgewinn von ca. 1 mm/Seite und im Unterkiefer von ca. 2,5 mm/Seite.



► **Abb. 8** Leeway Space. Quelle: Köbel C et al. Zahnmedizin up2date 2010; 4: 367–392.

herangezogen werden sollten, in dieser frühen Phase der Gebissentwicklung noch nicht oder nur bedingt aussagekräftig. Durch die frühe Milchzahnextraktion kann auch ein reduziertes lokales Alveolarfortsatzwachstum resultieren, was bei ohnehin knappen Platzverhältnissen als ungünstig zu bewerten ist. Besonders kritisch ist dabei die Extraktion der oberen Milcheckzähne zum Einordnen der lateralen Inzisiven zu sehen, da der physiologische Abtausch der Eckzähne in der Regel erst 3–4 Jahre nach dem Durchbruch der permanenten Zweier erfolgt. Vor- und Nachteile der Reihenextraktion werden in ► **Tab. 1** zusammengefasst.

#### Merke

**Die Extraktion von Milchzähnen im Frontzahnsegment zum Steuern des Durchbruchs benachbarter permanenter Zähne sollte nur bei unmittelbarer Retentionsgefahr und unter Berücksichtigung des physiologischen Abtausches erfolgen.**

## FALLBEISPIEL 2

**Reihenextraktion aufgrund von Platzmangel im Wechselgebiss**

Bei einem 7 Jahre 11 Monate alten Jungen ist ein ausgeprägter Platzmangel festzustellen. Im Oberkiefer (► **Abb. 9 a**) besteht eine Exfoliation aller vier Schneidezähne, Zahn 21 befindet sich im Durchbruch. Im Unterkiefer (► **Abb. 9 b**) haben die Zähne 31 und 41 sowohl ihre Vorgänger als auch die benachbarten Milchzweier resorbiert. Zudem ist kaum Platz für den Durchbruch der seitlichen Schneidezähne vorhanden.

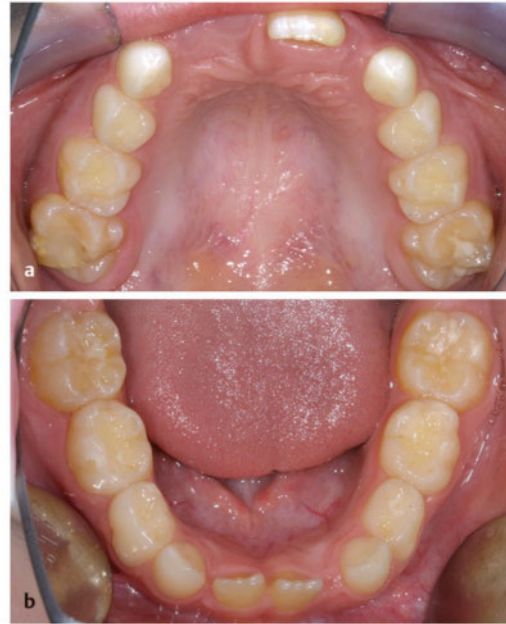Um den Durchbruch der Zähne 32 und 42 zu ermöglichen, wurden die Milchzähne im Unterkiefer im Sinne einer „Platzanleihe“ extrahiert (► **Abb. 10 a**). Vier Monate später ist der Durchbruch der seitlichen Schneidezähne erfolgt (► **Abb. 10 b**). Der Platz, der für die Einordnung der permanenten Eckzähne benötigt wird, ist nahezu aufgebraucht.

Vier Monate später ist ebenfalls der ausgeprägte Platzmangel im Oberkiefer erkennbar (► **Abb. 11 a**). Die Zähne 11 und 12 befinden sich engstandbedingt in einer dystopen Position; zudem zeigen sich eine deutlich zu kleine Lücke und eine Durchbruchbehinderung von Zahn 22. Analog zum Unterkiefer wurden etwas zeitversetzt (8 Jahre 9 Monate) auch die Milchzähne im Oberkiefer im Sinne einer „Platzanleihe“ zum Auflösen des frontalen Engstands extrahiert (► **Abb. 11 b**).

Zwei Jahre später, im Alter von 10 Jahren und 8 Monaten, hat sich der frontale Engstand im Oberkiefer durch die frühzeitige Extraktion der Milchzähne nach distal aufgelöst (► **Abb. 12 a**). Nach Extraktion von Zahn 54 ist Zahn 14 im Durchbruch. Die Extraktion von Zahn 64 folgt. Im Unterkiefer (► **Abb. 12 b**) zeigt sich ein ebenfalls ausgeformtes Frontzahnsegment. Nach Extraktion von Zahn 84 ist Zahn 44 im Durchbruch. Die Extraktion von Zahn 74 folgt.

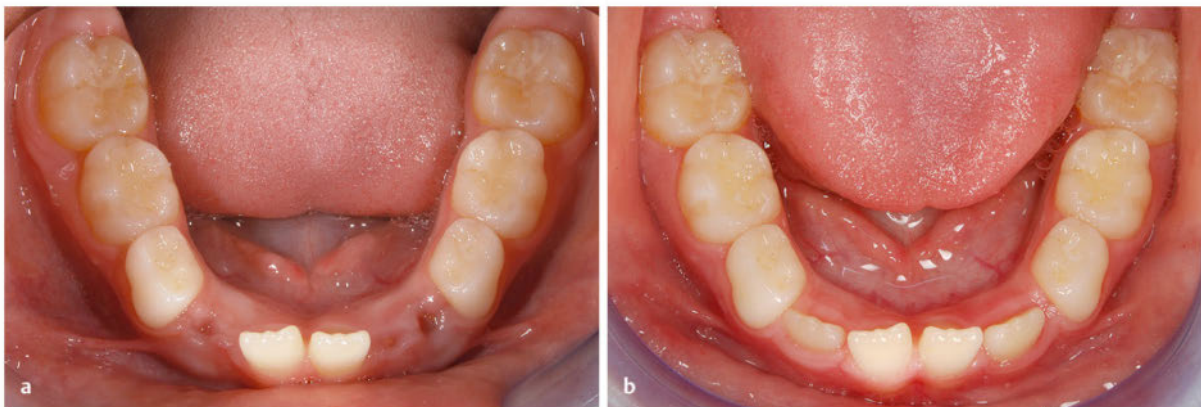Im Alter von 11 Jahren ist schließlich im Oberkiefer nach der Extraktion der ersten Prämolaren ausreichend Platz für die spontane Einordnung der Eckzähne (► **Abb. 13 a**). Ein gelöteter Transpalatinalbügel mit Innenbogen soll vorübergehend die mesiodistale Distanz im Zahnbogen halten. Im Unterkiefer (► **Abb. 13 b**) haben sich die Eckzähne nach der Entfernung der Vierer bereits eingeordnet. Auch Zahn 45 ist schon im Durchbruch. Der gelötete Lingualbügel kann jetzt entfernt werden, um die physiologische Mesialdrift der Sechser zum Lückenschluss nicht zu behindern. Der Endbefund im Modell ist ► **Abb. 14** zu entnehmen.

Als 2. Schritt folgt die Extraktion der ersten Milchmolaren mit dem Ansinnen, den Durchbruch der ersten Prämolaren zu beschleunigen (► **Abb. 11**). Wenn diese schließlich durchgebrochen sind, werden die Vierer im Ober- und Unterkiefer entfernt, um letztendlich den Platz für die permanenten Eckzähne freizugeben (► **Abb. 12**). Der Durchbruch der zweiten Prämolaren erfolgt in der Regel nach Exfoliation der Milchfünfer physiologisch (► **Abb. 13**).



► **Abb. 9** Ausgeprägter Platzmangel bei einem 7 Jahre und 11 Monate alten Jungen.

a Oberkiefer.  
b Unterkiefer.

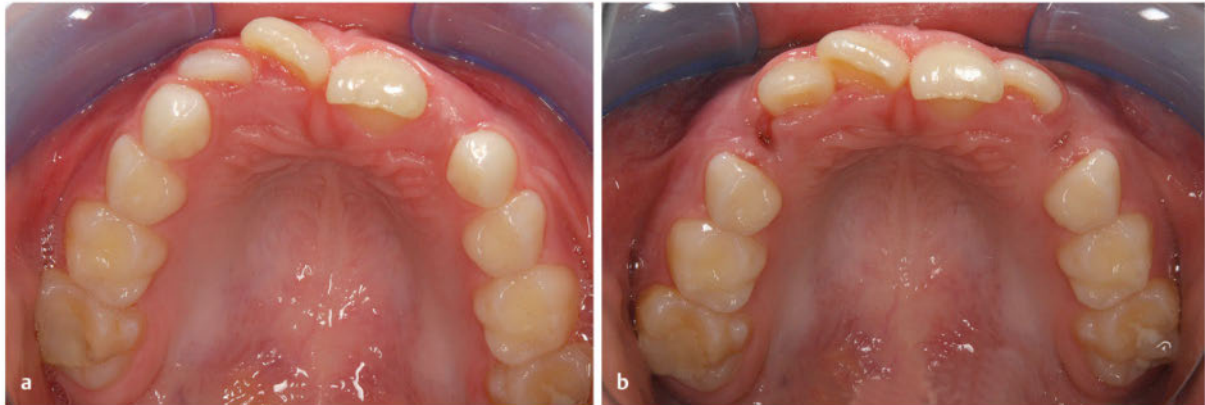


► **Abb. 10** Derselbe Patient wie in ► **Abb. 9** im Alter von 8 Jahren und 1 Monat.

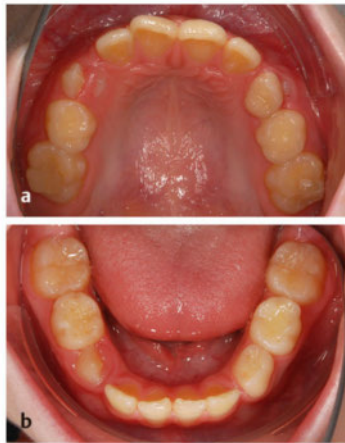
a Die Milchzähne im Unterkiefer wurden extrahiert. b Vier Monate später ist der Durchbruch der seitlichen Schneidezähne erfolgt.



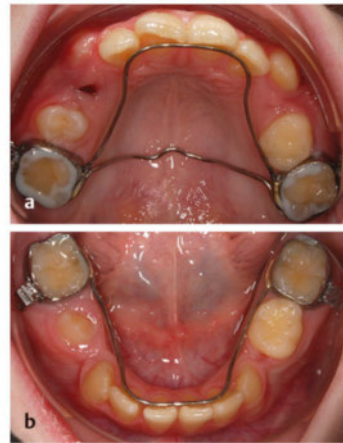
## FALLBEISPIEL 2 (FORTSETZUNG)



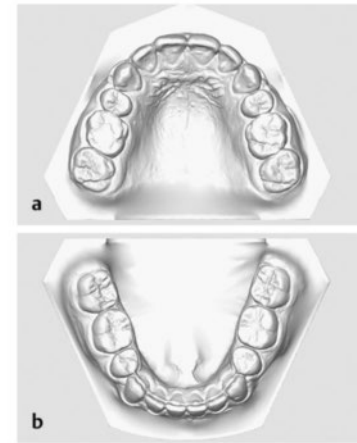
- **Abb. 11** Derselbe Patient wie in ► **Abb. 9** im Alter von 8 Jahren und 5 Monaten.  
 a Oberkiefer.  
 b Extradktion der Milcheckzähne im Oberkiefer.



- **Abb. 12** Derselbe Patient wie in  
 ► **Abb. 9** im Alter von 10 Jahren und 8 Monaten.  
 a Oberkiefer.  
 b Unterkiefer.



- **Abb. 13** Derselbe Patient wie in  
 ► **Abb. 9** im Alter von 11 Jahren und 1 Monat.  
 a Oberkiefer.  
 b Unterkiefer.



- **Abb. 14** Endbefund des Patienten aus ► **Abb. 9**; fehlende Zähne 14, 24, 34 und 44.  
 a Oberkiefer.  
 b Unterkiefer.

### ► **Tab. 1** Vor- und Nachteile der Reihenextraktion.

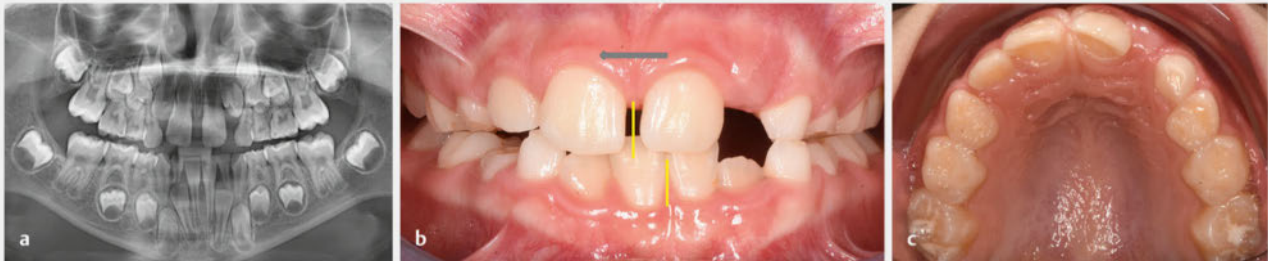
Vorteile	Nachteile
<ul style="list-style-type: none"> <li>frühzeitige Korrektur von Frontzahnfehlstellungen (idealerweise ohne apparative Unterstützung oder zumindest ohne spätere Notwendigkeit einer aufwendigen Stellungskorrektur mittels festsitzender Multibracketapparatur)</li> <li>Vermeiden von Retentionen permanenter Zähne</li> </ul>	<ul style="list-style-type: none"> <li>sehr frühe (häufig unumkehrbare) Therapieentscheidung</li> <li>bis zu 12 Extraktionen (8 Milchzähne und 4 permanente Zähne) erforderlich</li> <li>in Grenzfällen besteht die Gefahr einer „Pro“-Extraktionsentscheidung, welche evtl. vermeidbar gewesen wäre</li> </ul>

## Sekundärer Engstand

Nach frühzeitigem Milchzahnverlust in der (kieferorthopädischen) Stützzone besteht die Gefahr der Mesialwanderung des Sechsjahrmolaren. Durch diese Verringerung der Zahnbogenlänge kann ein Platzmangel für die später durchbrechenden Prämolaren bzw. für den Eckzahn resultieren [13]. Es kann auch zu einer Abweichung der permanenten Schneidezähne in die Lücke und damit zu einer alveolären Mittellinienverschiebung kommen (► **Abb. 15**). Daher wird bei frühzeitigem Milchzahnverlust, insbesondere bei Verlust der zweiten Milchmolaren oder der Eckzähne, das Eingliedern eines Lückenhalters empfohlen [14]. Mit dieser prophylaktischen Maßnahme können unphysiologische Zahnwanderungen mit Verlust der sagittalen und/oder vertikalen Abstützung verhindert werden. Ist dies nicht erfolgt und wird eine Verringerung der Zahnbogenlänge diagnostiziert, sollten platzschaffende Maßnahmen eingeleitet werden. Bei ausgepräg-

tem Platzmangel ist mit Durchbruchbehinderungen bis hin zu Retentionen der Prämolaren bzw. der Eckzähne, insbesondere im Oberkiefer, zu rechnen.

Auch bei sekundärem Engstand kann deshalb die gezielte Extraktion von Milchzähnen zur Durchbruchsteuerung sinnvoll sein. Ob dies in Anlehnung an eine Serienextraktion in mehreren Quadranten oder nur lokalisiert erfolgt, hängt von weiteren Faktoren ab. Ist z. B. die Stützzone nicht nur durch Mesialwanderung der Molaren, sondern auch durch Distalwanderung der Schneidezähne vergesellschaftet mit einer dentalen Mittellinienabweichung eingengt, empfiehlt sich häufig auch eine Extraktion im kontralateralen Quadranten (► **Abb. 16**). Auch hierbei muss man sich bewusst sein, dass frühzeitig eingeleitete Milchzahnextraktionen in der notwendigen Entfernung von permanenten Zähnen münden können.

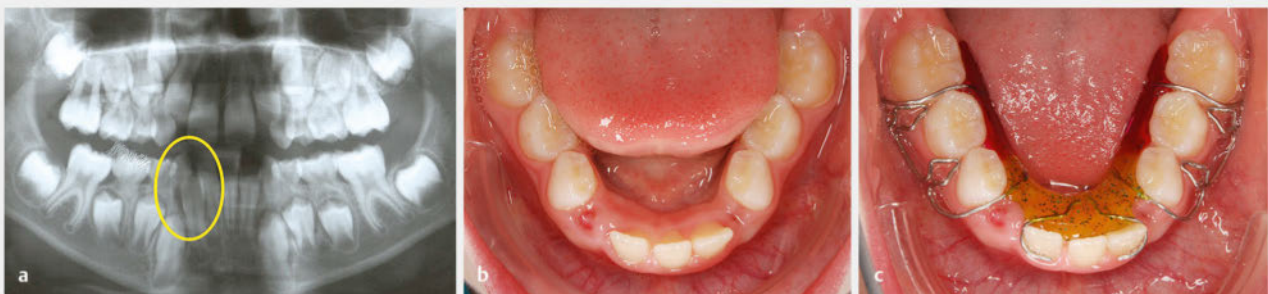

► **Abb. 15** Wechselgebiss einer 8 Jahre und 3 Monate alten Patientin.

**a** OPG: unphysiologische Exfoliation der Zähne 52 und 62 durch die permanenten Einser; Distalwanderung von Zahn 11 vergesellschaftet mit einer Mittellinienabweichung nach rechts; Durchbruchbehinderung mit Retentionsgefahr für die Zähne 12 und 22.

**b** 9 Monate später, Frontansicht: vorzeitiger Verlust von Zahn 53 infolge unterminierender Resorption durch Zahn 12; resultierende Mittellinienabweichung im Oberkiefer mit zu erwartender Durchbruchbehinderung für Zahn 13.

**c** 9 Monate später, Oberkiefer: vorzeitiger Verlust von Zahn 53 infolge unterminierender Resorption durch Zahn 12; resultierende Mittellinienabweichung im Oberkiefer mit zu erwartender Durchbruchbehinderung für Zahn 13; häufig ist dadurch die erste Sequenz einer Reihenextraktion bereits ohne zahnärztliche Intervention eingeleitet.



► **Abb. 16** Wechselgebiss einer 8½-jährigen Patientin.

**a** OPG: unterminierende Resorption von Zahn 83 durch Zahn 42.

**b** Einen Monat später vorzeitiger Verlust von Zahn 83 infolge unterminierender Resorption durch Zahn 42 und kontralaterale Extraktion von Zahn 73.

**c** Um eine weitere Mittellinienabweichung bzw. eine Mesialwanderung der Seitenzahnsegmente zu verhindern, empfiehlt sich die Eingliederung eines Lückenhalters.

In Grenzfällen sollte sowohl beim primären als auch beim sekundären Engstand die Entscheidung bezüglich der Notwendigkeit der Extraktion besser zu einem späteren Zeitpunkt der Gebissentwicklung getroffen werden. Neben einer weniger hypothetischen Platzanalyse/-vorhersage lässt sich nach dem Durchbruch der Prämolaren auch eine verlässliche Aussage über deren Wertigkeit treffen.

## Die Extraktion eines unteren permanenten Schneidezahns

### Tertiärer Engstand

Die multifaktorielle Genese macht einen einheitlichen Therapieansatz unmöglich. Auch spielen bei der Auswahl der geeigneten Behandlungsstrategie andere kieferorthopädische Befunde eine wichtige Rolle. Nicht zuletzt entscheidet der Wunsch des erwachsenen Patienten über den Umfang der kieferorthopädischen Maßnahmen. Bei gewissenhafter Fallselektion stellt aber die Extraktion

**PRAXIS**

**Berechnung des Zahnbreitenverhältnisses zwischen Ober- und Unterkieferzähnen**

**Tonn-Index**  
 $SI_{UK}/SI_{OK} \times 100\% = 74,1\% (\pm 2,4\%)$

**Anterior Ratio (Bolton)**  
 $\sum_{UK} 3-3 / \sum_{OK} 3-3 \times 100\% = AR (75,6-78,9\%)$

AR = anteriores Verhältnis von Eckzahn zu Eckzahn,  
 SI<sub>OK</sub> = Summe der Inzisivi des OK,  
 SI<sub>UK</sub> = Summe der Inzisivi des UK

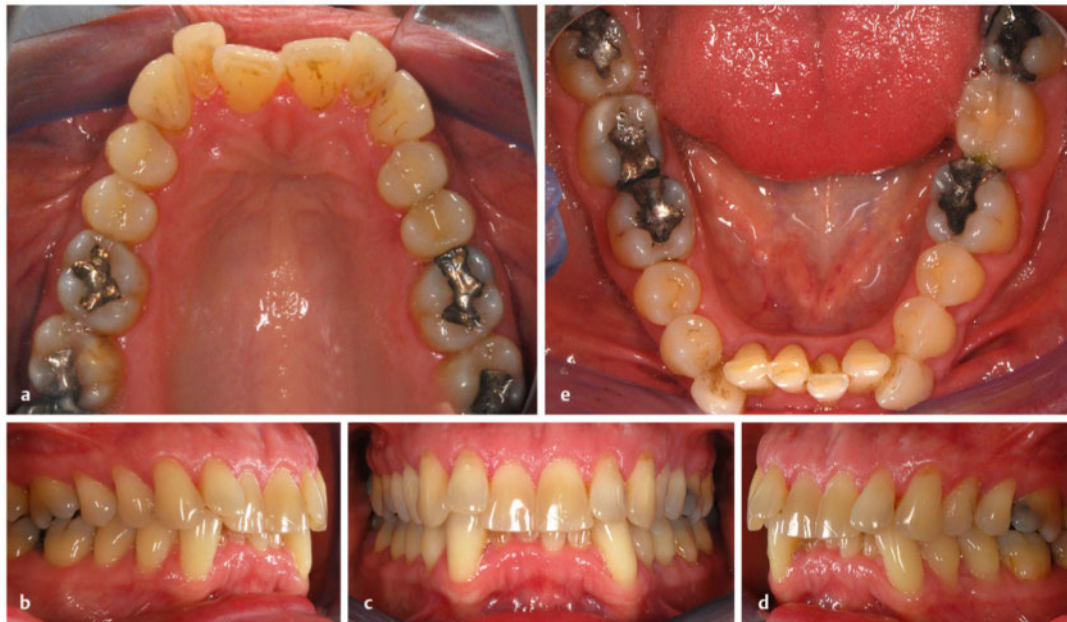eines unteren Schneidezahns eine vollwertige Behandlungsmaßnahme dar [15] (► **Abb. 17**).

Eine absolute Indikation zur Unterkiefer-Frontzahnextraktion ist der Platzmangel im Unterkieferfrontzahnbogen in Kombination mit einer signifikanten anterioren Zahn-

### FALLBERICHT 3

#### Invisalign-Behandlung

Der Ausgangsbefund bei einer 45-jährigen Patientin zeigt einen ausgeprägten frontalen Engstand im Ober- und Unterkiefer bei Neutralverzahnung im Seitenzahngelände (► **Abb. 17**).

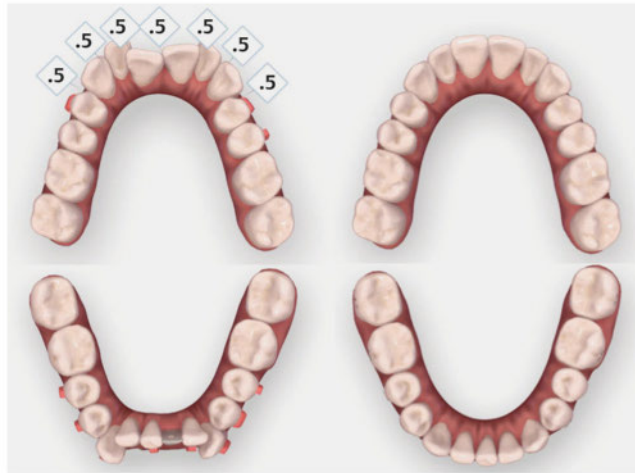


► **Abb. 17** Ausgangsbefund bei einer 45-jährigen Patientin.  
 a Oberkiefer.  
 b Ansicht von rechts.  
 c Frontansicht.  
 d Ansicht von links.  
 e Unterkiefer.

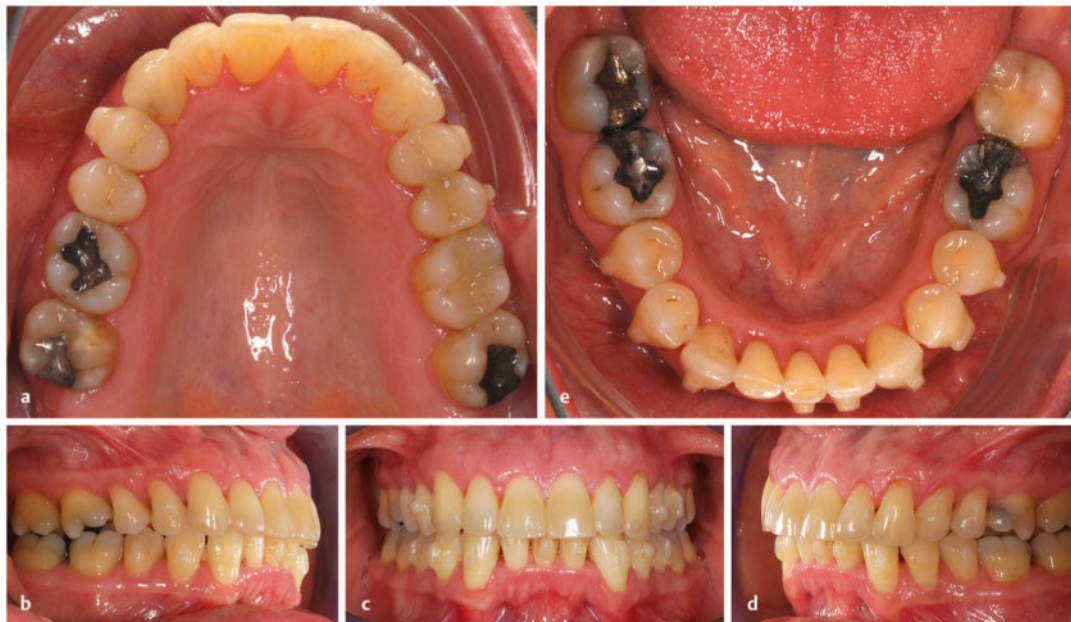

**FALLBERICHT 3 (FORTSETZUNG)**

Nach Planung der Invisalign-Behandlung (► **Abb. 18**) bei der Patientin: Extraktion des Zahnes 31 sowie approximale Schmelzreduktion im Frontzahnsegment des Oberkiefers zur Korrektur der Kronenform sowie zum Angleichen der anterioren Zahnbreitenrelation. Nach 18 Monaten liegt der Endbefund nach durchgeführter Invisalign-Behandlung vor (► **Abb. 19**), Zahn 31 fehlt, und die „Tuerson-Mitte“ ist eingestellt.



► **Abb. 18** Geplante Invisalign-Behandlung bei der Patientin (links: Start der Behandlung; rechts: simulierter Endbefund = digitales Set-up).



► **Abb. 19** Endbefund nach durchgeführter Invisalign-Behandlung (Attachments noch in situ).  
 a Oberkiefer.  
 b Ansicht von rechts.  
 c Frontansicht.  
 d Ansicht von links.  
 e Unterkiefer.



größendiskrepanz. Bei relativ zu schmalen Oberkiefer-schneidezähnen kann somit die Tonn-Diskrepanz ausgeglichen werden. Mit der **Tonn-Formel** [16] lässt sich das Zahnbreitenverhältnis der Schneidezähne bestimmen. Mit dem **anterioren Verhältnis nach Bolton** [17] kann die Breitenrelation der sechs Frontzähne des Ober- und Unterkiefers ermittelt werden.

Ein annähernd korrektes Zahnbreitenverhältnis ist dennoch keine Kontraindikation. Es können, falls therapeutisch sinnvoll, auch Maßnahmen zum Angleichen der Zahnbreiten im Oberkiefer (z. B. approximale Schmelzreduktion) durchgeführt werden [18, 19] (► **Abb. 18**). Bei der Extraktion eines unteren Schneidezahns (meist Einser) kann anschließend der verbliebene Einser in der Kiefermitte positioniert werden [20]. Somit resultiert eine symmetrische Ästhetik bei guter Okklusion der Seitenzähne (► **Abb. 19**).

Die Extraktion eines unteren Schneidezahns ist aber nicht nur zum Auflösen eines tertiären Engstands beim Erwachsenen geeignet, sondern bietet auch bei anderen Therapiezielen eine alternative Behandlungsoption [21]. So z. B. kann in Ausnahmefällen auch bei einem frontalen Kreuzbiss die Extraktion eines unteren Schneidezahns angezeigt sein, um Platz für die Retrusion der unteren Schneidezähne zu schaffen. So wird das Überstellen des Kreuzbisses erleichtert, ohne größeren Einfluss auf die Seitenzahnokklusion zu nehmen. Voraussetzung sind eine gewissenhafte Fallselektion und Therapieplanung. Auch ein diagnostisches Set-up kann dabei hilfreich sein [22].

## Die (systematische) Extraktion der Prämolaren

Feste Regeln, welche permanenten Zähne letztendlich extrahiert werden sollten, lassen sich aufgrund der vielfältigen Aspekte sehr schwer festlegen. Selbst wenn bereits durch das Entfernen von Milchzähnen in Anlehnung an Hotz ein frühzeitig vorgegebener Weg beschritten wird, kommen verschiedene Extraktionsobjekte infrage. Noch mehr Variabilität besteht, wenn die Entscheidung erst im späten Wechselgebiss bzw. in der permanenten Dentition getroffen wird. Dennoch gibt es einige Anhaltspunkte, welche die Auswahl unterstützen.

### Merke

**Allgemeine Auswahlkriterien hinsichtlich des zu extrahierenden Zahnes:**

- allgemeine Wertigkeit des Zahnes
- Position im Zahnbogen (problemnah)
- Größe des Platzbedarfs

Berücksichtigt man diese Kriterien, fällt die Entscheidung sehr häufig auf die Prämolaren. Sie besitzen relativ geringen kaufunktionellen Wert [23]. Ebenso sind sie ästhe-

tisch weniger relevant. Beim Lachen ist nur ein kleiner Teil der vestibulären Fläche sichtbar. Prämolaren haben daher nur geringen Einfluss auf den Bukkalridor [24]. Durch ihre Position im Zahnbogen befinden sie sich sowohl bei Platzmangel in den Stützzonen als auch bei frontalem Engstand problemnah. Und nicht zuletzt reicht der durchschnittliche Platzgewinn von ca. 7 mm [25] durch die Entfernung eines Prämolaren pro Quadrant in der Regel aus, um Defizite auszugleichen.

Die Entscheidung, ob besser der erste oder zweite Prämolare ausgewählt wird, hängt noch von weiteren Faktoren bzw. Behandlungsaufgaben (z. B. Overjet, Mittellinie, Okklusion) ab. Um die strategisch richtige Entscheidung zu treffen, muss der Zahnarzt bzw. Kieferorthopäde über grundlegende Kenntnisse bezüglich der biologischen Parameter und der Verankerungsproblematik verfügen. Anhaltspunkte können die Wanderungsgesetze nach Baume [26] liefern.

### PRAXIS

#### Wanderungsgesetze nach Baume

- Zähne wandern in die vorhandenen Lücken: Molaren nach mesial, Prämolaren nach distal.
- Molaren wandern schneller nach mesial als Prämolaren nach distal (vor allem im Oberkiefer).
- Bereits durchgebrochene Zähne kippen stärker (vor allem im Unterkiefer), Keime wandern eher körperlich.
- Zähne mit noch nicht abgeschlossenem Wurzelwachstum wandern schneller als Zähne mit bereits abgeschlossenem Wurzelwachstum.
- Wanderungen sind im Oberkiefer schneller als im Unterkiefer (etwa doppelt so schnell).
- Auch nicht direkt benachbarte Zähne wandern mit (Eckzähne nehmen nicht an der Wanderung teil) (s. Fallbeispiel 5, ► **Abb. 31–33**).

Auch wenn die Wanderungsgesetze nach Baume eigentlich die zu erwartende Migration der Zähne nach der Entfernung der Sechsjahrmolaren beschreiben, lassen sich gewisse kieferorthopädische Herausforderungen beim Lückenschluss nach Extraktion erkennen. So sind z. B. die Distalisation der oberen Eckzähne und anschließende Retraktion der Schneidezähne häufig aufwendiger als die Mesialisation des oberen Sechssers. Hingegen ist ein Lückenschluss von distal im Unterkiefer ohne unerwünschte Auswirkung auf das Frontzahnsegment schwierig. Unter Beachtung dieser Faktoren ergeben sich in Abhängigkeit von der Lokalisation des Engstands und weiterer kieferorthopädischer Aufgaben vielfältige Variationen der Prämolarenextraktion. Es müssen neben dem Platzmangel auch die Seitenzahnokklusion, der Overjet und die vertikalen Parameter beachtet werden.

## Vergößerter Overjet

Eine deutlich vergrößerte Frontzahnstufe kann durch protrudiert stehende obere Schneidezähne (mit oder ohne Aufwanderung der oberen Seitenzähne) und/oder eine ausgeprägte Unterkieferrücklage hervorgerufen werden. Handelt es sich um eine rein dentale Fehlstellung oder ist eine Kieferlagekorrektur nicht möglich bzw. nicht gewünscht, kann ein dentoalveolärer Ausgleich des Overjets zielführend sein. Die Retraktion der oberen Schneidezähne benötigt allerdings Platz. Je nach Ausmaß der Stufe kann dieser auch durch die unimaxilläre Extradition je eines Prämolaren im ersten und zweiten Quadranten geschaffen werden. Zusätzliches Gewicht verleiht dieser Entscheidung ein bestehender Platzmangel im Oberkiefer. Hierfür wird in der Regel der Vierer ausgewählt. Zunächst müssen die Eckzähne distalisiert werden. Der erste Prämolare befindet sich somit „problemnah“. Zudem kann der Fünfer in den posterioren Verankerungsblock in-

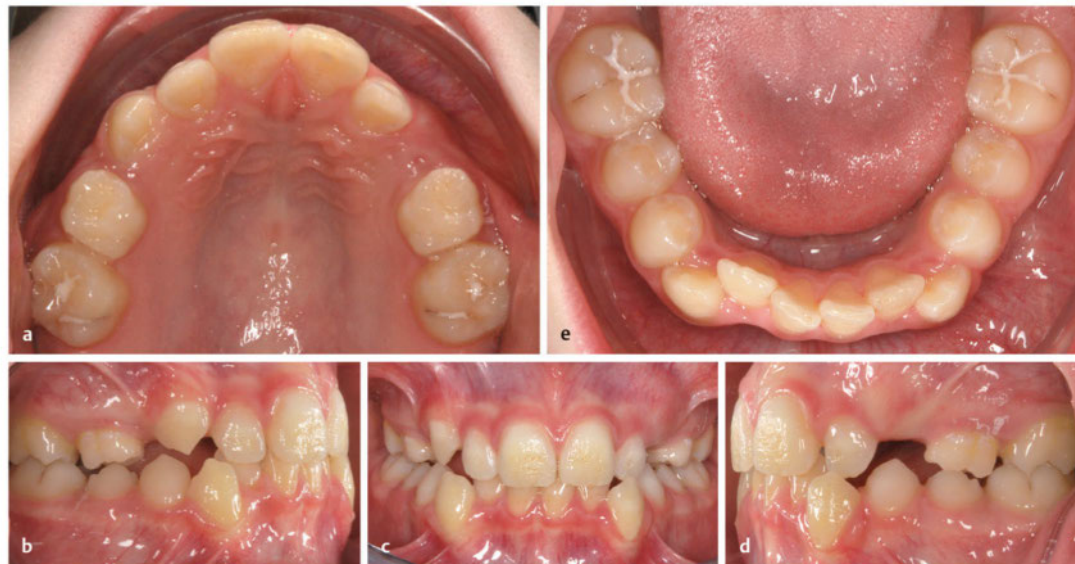tegriert werden. Je nach sagittaler Okklusion ist eine maximale oder mittlere Verankerung der ersten Oberkiefermolaren erforderlich. Am Ende müssen eine Distalokklusion von einer Prämolarenbreite im Molarenbereich und eine Neutralokklusion im Eckzahnbereich resultieren.

Ein analoges Vorgehen im Unterkiefer bei Anomalien des prognen Formenkreises ist nur selten sinnvoll. Eine ausgeprägte Retraktion der Unterkieferschneidezähne zur dentalen Kompensation eines frontalen Kreuzbisses ist aufgrund der Anatomie des Unterkiefers nicht möglich. Aber selbst, wenn es gelingt, nach isolierter Extradition der unteren Vierer die Eck- und Schneidezähne ausreichend nach posterior zu bewegen, muss der Restlückenschluss von distal erfolgen. Dies hat dann in aller Regel zur Folge, dass der obere Siebener antagonistelos wäre – ein Zustand, der nicht als erfolgreicher Behandlungsabschluss gewertet werden kann.

### FALLBEISPIEL 4

#### Extradition der ersten Prämolaren

Bei einem 11 Jahre und 1 Monat alten Jungen waren als platzschaffende Maßnahme die Zähne 14 und 24 bereits zu einem früheren Zeitpunkt extrahiert worden. Zahn 13 konnte die entstandene Lücke für den Durchbruch nutzen (► **Abb. 20**). Der Durchbruch von Zahn 23 steht unmittelbar bevor. Im Unterkiefer liegt ein ausgeprägter Mesialstand der Eckzähne bei zusätzlichem frontalem Engstand vor. Es besteht beidseits eine Neutralverzahnung im Molarenbereich. Um vorwiegend anteriore Effekte zu erzielen, bietet sich die Extradition der Zähne 34 und 44 an. Der Endbefund nach Multi-bracket-Behandlung zeigt fehlende Zähne 14, 24, 34 und 44 sowie einen Adhäsiv-Retainer im Unterkiefer in situ (► **Abb. 21**).



► **Abb. 20** Zwischenbefund eines 11 Jahre 1 Monat alten Jungen.

- a Oberkiefer.
- b Seitenansicht rechts.
- c Frontansicht.
- d Seitenansicht links.
- e Unterkiefer.

## Bialveoläre Frontzahnproklination

Eine ausgeprägte Proklination der Schneidezähne (ggf. auch der Eckzähne) kann ebenfalls Ausdruck eines Platzmangels (Arch-Length-Discrepancy) sein. Durch kompensatorische Labialkippung der Eck- und Schneidezähne werden der Umfang und somit die Zahnbogenlänge vergrößert und dadurch ein Engstand kaschiert. Möchte man eine aktive Behandlung zur Achsenkorrektur und zum Einstellen eines regelrechten Interinzisalwinkels durchführen, muss man sich zunächst über das Ausmaß des Platzbedarfs bewusst werden. Überschlägig darf angenommen werden, dass pro aufzurichtendem Millimeter ca. 2 mm Platz im Zahnbogen benötigt werden [27].

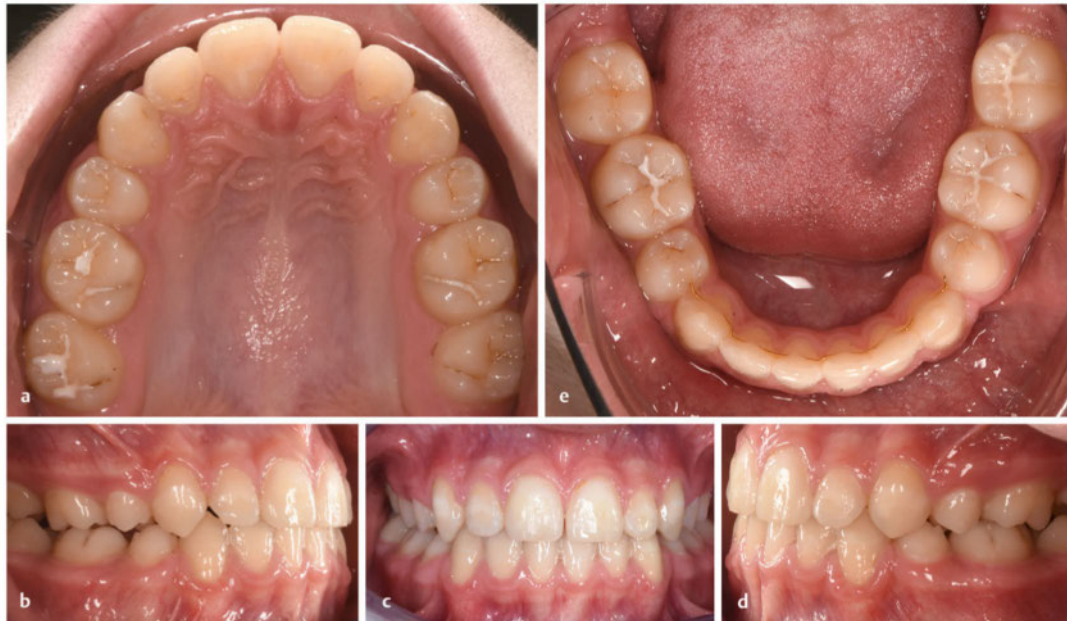Bei ausgeprägten Frontzahnprotrusionen kann also auch die Extraktion als platzschaffende Maßnahme sinnvoll sein. Noch mehr als bei der unimaxillären Extraktion im Oberkiefer zur Korrektur des Overjets müssen hierbei die Okklusion und die Verankerungssituation bei der Auswahl der zu extrahierenden Zähne berücksichtigt werden. Grundsätzlich sind nach der Extraktion der Vierer größere

Auswirkungen auf das Frontzahnsegment zu erwarten, wohingegen das Entfernen der zweiten Prämolaren stärkere Effekte im Molarenbereich und damit bei der Okklusion mit sich bringt. Verschiedene Kombinationen sind somit denkbar:

### Extraktion der ersten Prämolaren im Ober- und Unterkiefer

Wenn eine Korrektur der Frontzahnproklination erfolgen soll, bieten sich die Vierer als „problemnahe“ Objekte an. Dennoch muss man beachten, dass die Effekte auf den anterioren Zahnbogen im Unterkiefer meist deutlicher ausfallen als im Oberkiefer. Die oberen Eckzähne besitzen einen hohen Verankerungswert, was ihre Distalisation und die anschließende Retrusion der Schneidezähne erschwert. Zudem ist nach dem dritten Newtonschen Axiom mit einer stärkeren Mesialwanderung der Molaren (Reactio) zu rechnen. Hingegen gelingt die Retrusion im Unterkiefer nahezu ohne Auswirkung auf die Molaren sehr schnell. Diese Kombination ist also eher bei progner Gesamtkonfiguration zu wählen (► **Abb. 20**).

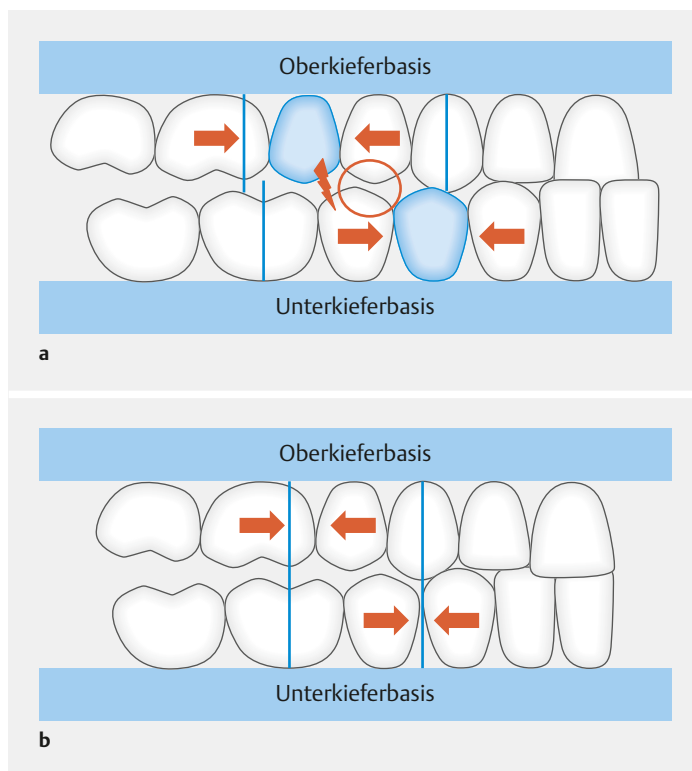
### FALLBEISPIEL 4 (FORTSETZUNG)



► **Abb. 21** Endbefund nach Multibracket-Behandlung.  
a Oberkiefer.  
b Seitenansicht rechts.  
c Frontansicht.  
d Seitenansicht links.  
e Unterkiefer.

### Extraktion der zweiten Prämolaren im Oberkiefer sowie der ersten Prämolaren im Unterkiefer

Sind diese angesprochenen Effekte in noch größerem Ausmaß erwünscht, kann man auch die zweiten Prämolaren im Oberkiefer wählen. Liegt z. B. ein frontaler Kreuzbiss vor, ist eine stärkere Retrusion im Unterkiefer als im Oberkiefer erwünscht. Zudem kann durch eine leichtere Mesialisation der oberen Sechser effektiv Einfluss auf die Okklusion genommen werden. Dennoch soll betont werden, dass es sich hierbei nicht um ein routinemäßiges Vorgehen handelt. Aufwendig ist dieses Extraktionsschema, da die verbliebenen Prämolaren (Oberkiefer-Vierer und Unterkiefer-Fünfer) aneinander vorbei bewegt werden müssen (► **Abb. 22**).



► **Abb. 22** Extraktion der zweiten Prämolaren im Oberkiefer und der ersten Prämolaren im Unterkiefer.

**a** Beispielhafte Darstellung der Ausgangssituation: mesiale Okklusion im Eck- und Seitenzahngelände sowie frontaler Kreuzbiss. Extraktion der zweiten Prämolaren im Oberkiefer und der ersten Prämolaren im Unterkiefer. Problematisch ist das aneinander Vorbeibewegen von Oberkiefer-Vierer und Unterkiefer-Fünfer.

**b** Beispielhafte Darstellung des Endbefunds: Neutralverzahnung im Eck- und Seitenzahngelände bei regelrechtem Overjet nach vollständigem Schluss der Extraktionslücken (Oberkiefer-Fünfer und Unterkiefer-Vierer).

### Extraktion der ersten Prämolaren im Oberkiefer sowie der zweiten Prämolaren im Unterkiefer

Diese Kombination ist besonders für Patienten mit einer Distalokklusion im Molarenbereich geeignet. Durch die Extraktion der Zähne 35 und 45 kann ein maximaler Effekt hinsichtlich einer Mesialisation der Molaren im Unterkiefer erzielt werden. Diese sagittale Positionsänderung der Sechsjahrmolaren begünstigt die Einstellung einer Neutralokklusion (► **Abb. 23, Abb. 24, Abb. 25**).

### Extraktion der zweiten Prämolaren im Ober- und Unterkiefer

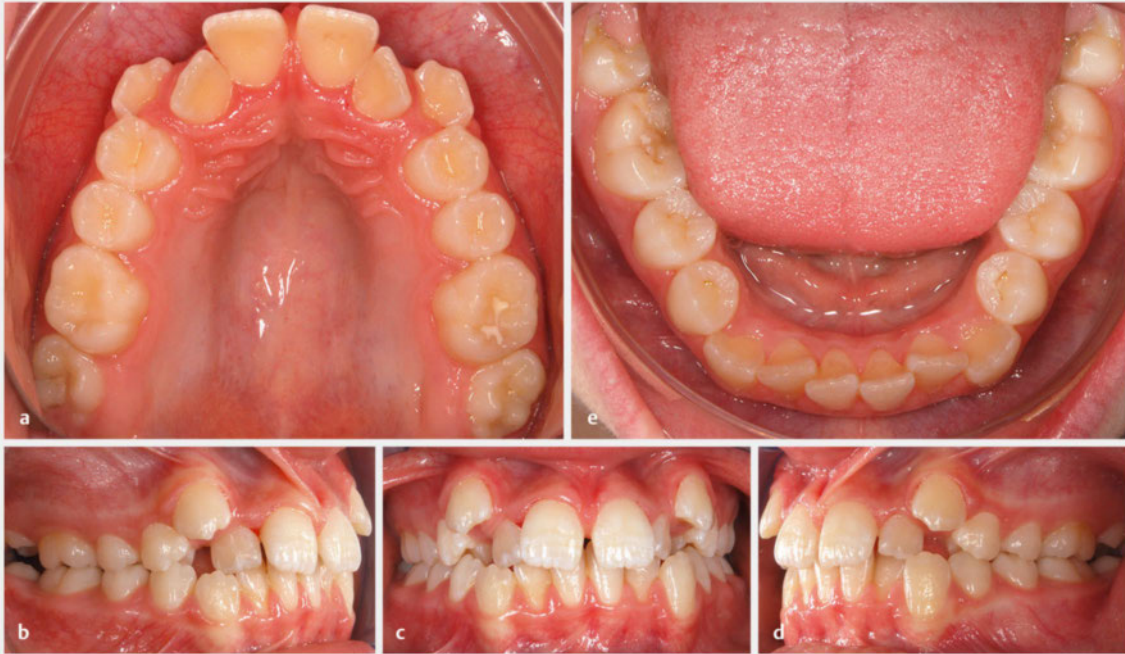Diese Variante wird der Extraktion der ersten Prämolaren gegenüber bevorzugt, wenn die Achsenneigung der Frontzähne nur moderat ist und aufgrund eines nur geringen Platzmangels wenig beeinflusst werden soll. Auch ein vergrößerter Nasolabialwinkel und ein flaches Profil sprechen eher für die Extraktion der zweiten Prämolaren, da die anterioren Effekte geringer ausfallen. Aufgrund der größeren Auswirkungen im Molarenbereich hingegen wird dieses Extraktionsschema bei vertikalem Wachstumsmuster und Tendenz zum offenen Biss bevorzugt.

Neben diesen beschriebenen symmetrischen Extraktionen ist natürlich auch die asymmetrische oder einseitige Entfernung der Prämolaren, z. B. zur Korrektur von Mittellinienabweichungen, möglich.

### Dentale Mittellinienabweichung

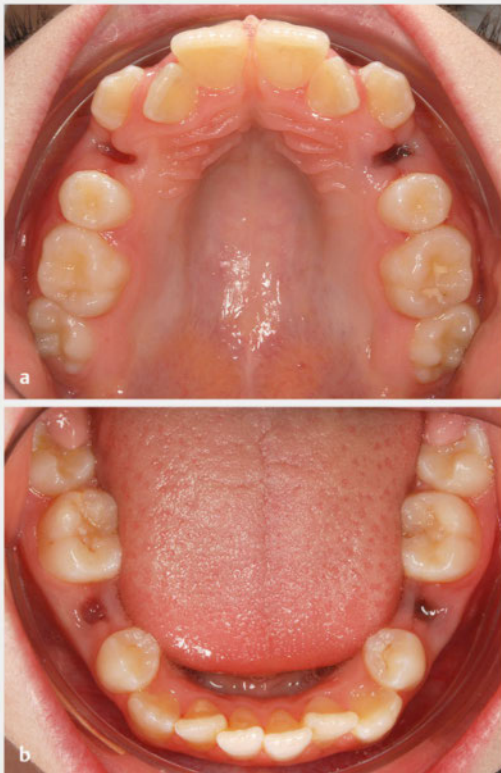
Wie bereits erwähnt, kann es bei primärem Platzmangel und folglich unterminierender Resorption z. B. eines Milchkeinzahns zu Distalwanderungen der Schneidezähne vergesellschaftet mit einer dentalen Mittellinienabweichung kommen. Ist es im Wechselgebiss nicht gelungen, durch kontralaterale Milchzahnextiraktion und unter Nutzung des Leeway Space eine Korrektur der Mittellinienabweichung zu erzielen, und persistiert die Asymmetrie in die permanente Dentition, bietet sich die einseitige Extraktion eines Prämolaren an. Häufig fällt die Wahl auf den ersten Prämolaren als problemnaher Zahn. Aber auch bei der einseitigen Exodontie zur Mittellinienkorrektur muss die Auswahl sorgfältig unter Berücksichtigung aller Faktoren getroffen werden. So z. B. spricht eine ausgeprägte Mittellinienabweichung im Oberkiefer mit leicht vergrößertem Overjet für die Entfernung des kontralateralen Vierers. Hingegen wählt man bei einer geringen Mittellinienabweichung im Unterkiefer und leicht distaler Verzahnung im Molarenbereich eher den zweiten Prämolaren.





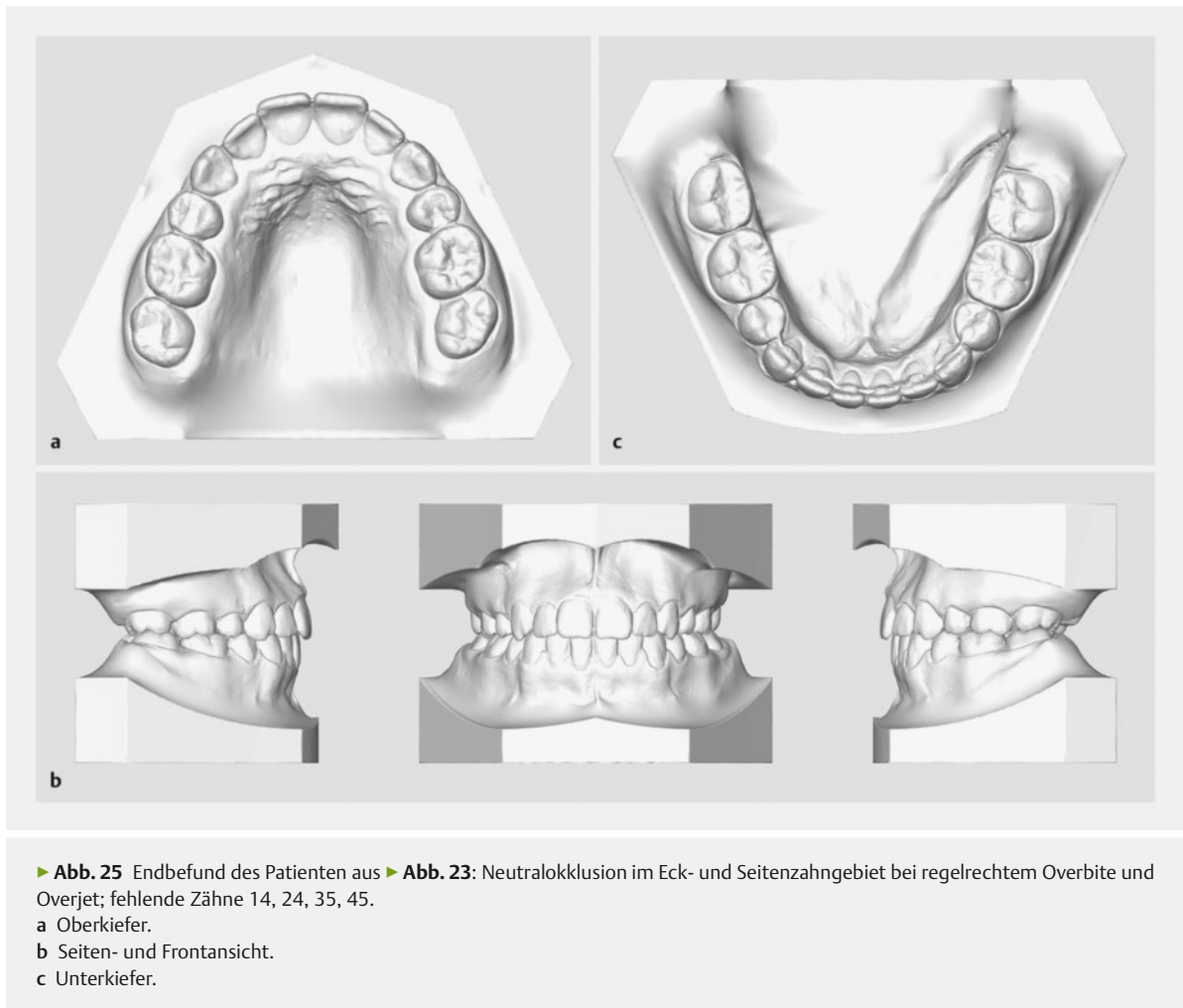
► **Abb. 23** Ausgeprägter Platzmangel im Oberkiefer mit Eckzahnaußenstand. Moderater Engstand im Unterkiefer. Distalokklusion im Seitenzahnggebiet (ca. ½ Prämolarenbreite). Im Oberkiefer sind somit anteriore und im Unterkiefer eher posteriore Effekte durch die Extraktion erwünscht.

a Oberkiefer. b Seitenansicht rechts. c Frontansicht. d Seitenansicht links. e Unterkiefer.



► **Abb. 24** Extraktionen der Prämolaren bei demselben Patienten wie in ► **Abb. 23**.

a Im Oberkiefer Extraktion der ersten Prämolaren (problemnah) zur Einordnung der Eckzähne.  
b Im Unterkiefer Extraktion der zweiten Prämolaren (problemnah) zum Einstellen einer Neutralverzahnung der Molaren.



► **Abb. 25** Endbefund des Patienten aus ► **Abb. 23**: Neutralokklusion im Eck- und Seitenzahngebiet bei regelrechtem Overbite und Overjet; fehlende Zähne 14, 24, 35, 45.  
 a Oberkiefer.  
 b Seiten- und Frontansicht.  
 c Unterkiefer.

### Aplasia/Zahnverlust (intra- oder intermaxillärer Symmetrieausgleich)

Neben der asymmetrischen Extraktion zur Korrektur von Mittellinienabweichung kann auch die Therapieplanung bei Aplasia oder traumatischem Verlust von Zähnen eine einseitige Extraktion (intra- oder intermaxilläre Ausgleichsextraktion) vorsehen.

#### DEFINITION

##### Ausgleichsextraktion

Als Ausgleichsextraktion bezeichnet man die Entfernung eines Zahnes entweder im kontralateralen Quadranten (intramaxillär) oder im antagonistischen Quadranten (intermaxillär).

Die oberen lateralen Inzisiven sind mit einer Prävalenz von 1,5–1,8% nach den unteren zweiten Prämolaren (Prävalenz: 2,9–3,2%) am zweithäufigsten von einer Aplasia betroffen [28] (Weisheitszähne wurden in dieser

Statistik nicht berücksichtigt). Eine rechtzeitige Diagnosestellung ermöglicht eine individuelle und je nach Ausgangssituation optimale interdisziplinäre Therapieplanung [29].

Grundsätzlich sind bei Aplasia eines oder mehrerer Frontzähne drei Varianten denkbar: Zum einen kann ein kieferorthopädischer Lückenschluss angestrebt werden. Demgegenüber steht ein Offenhalten der Lücke für den prophetischen Ersatz der fehlenden Zähne [30]. Eine dritte, seltenere Therapieoption stellt die Zahntransplantation dar [31].

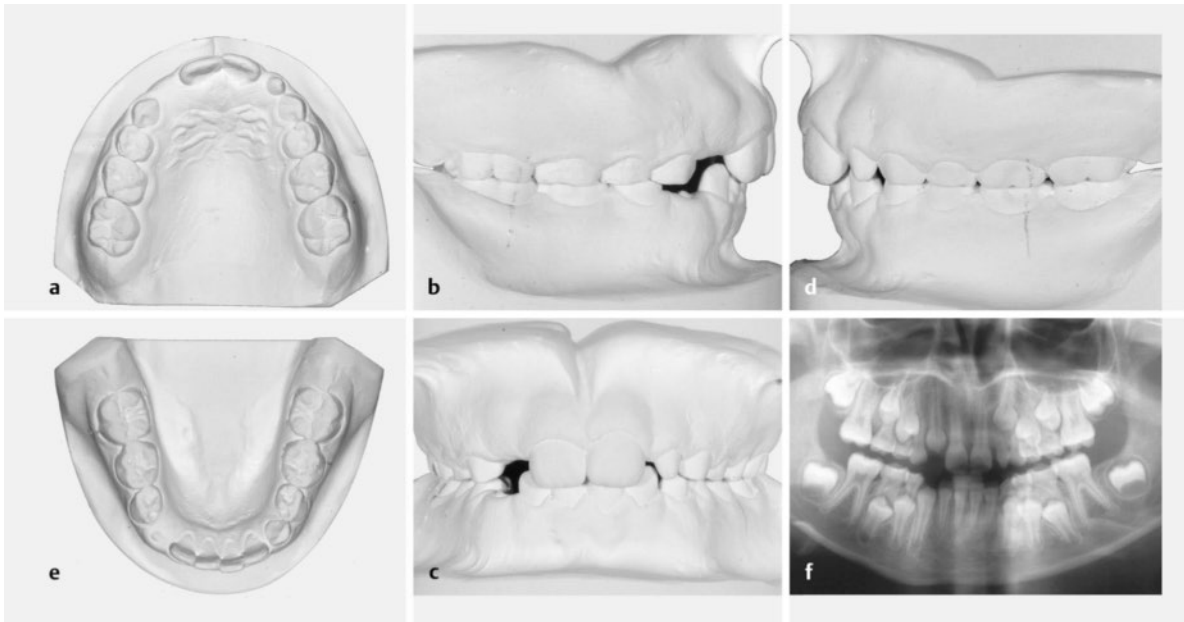
Die Entscheidung hängt von mehreren Faktoren ab. Beim Kind bzw. Jugendlichen sollte insbesondere dann, wenn auch andere kieferorthopädisch relevante Probleme bestehen, die Konsultation des Fachzahnarztes erfolgen, um die Möglichkeit eines kieferorthopädischen Lückenschlusses zu evaluieren. Ist nur in einem Quadranten der seitliche Schneidezahn aplastisch und ein kieferorthopädischer Lückenschluss geplant, kann in einigen Fällen die intramaxilläre Ausgleichsextraktion des kontralatera-

len Zweiers sinnvoll sein. Insbesondere dann, wenn dieser Zahn hypoplastisch (Zapfenzahn) ist oder bereits eine fortgeschrittene Mittenabweichung stattgefunden hat, sollte die Entfernung erwogen werden (► **Abb. 26**).

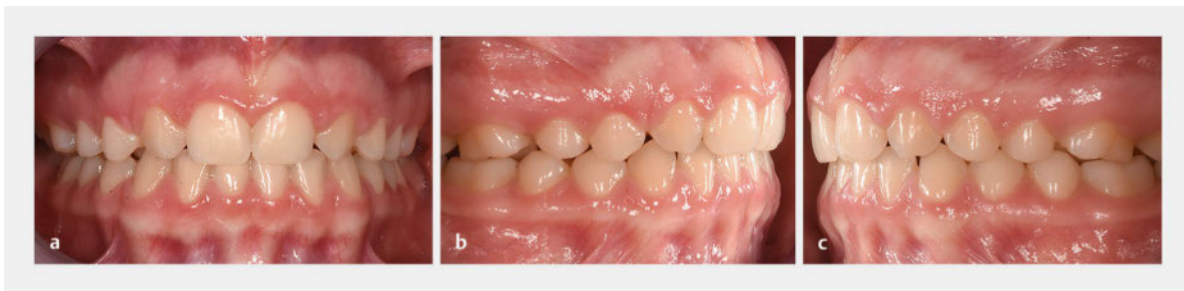Eine intermaxilläre Ausgleichsextraktion im Unterkiefer ist bei Aplasie im Oberkiefer in der Regel nicht erforderlich, da der endständige Molar im Unterkiefer auch bei

einer um einen Zahn verkürzten Oberkieferzahnreihe ausreichend abgestützt ist (► **Abb. 27**). Nur bei zusätzlicher Indikation, z. B. bei Platzmangel, sollte die intermaxilläre Ausgleichsextraktion im Unterkiefer erwogen werden.

Bei Aplasie der zweiten Prämolaren im Unterkiefer bietet sich ein unimaxillärer Lückenschluss ohne Ausgleichsextraktion im Oberkiefer besonders dann an, wenn die

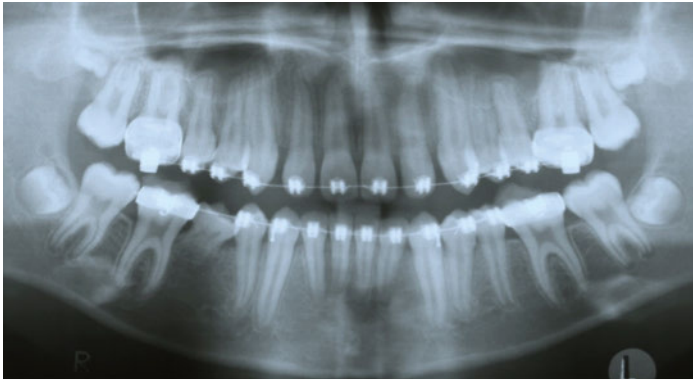


► **Abb. 26** Aplasie von Zahn 12 und hypoplastischer Zahn 22. Der Durchbruch von Zahn 13 an Position 012 steht unmittelbar bevor.  
a Oberkiefer.  
b Seitenansicht rechts.  
c Frontansicht.  
d Seitenansicht links.  
e Unterkiefer.  
f Röntgenbefund: Zahn 13 hat sich bereits mesial in Regio 012 positioniert und zur Exfoliation von Zahn 52 beigetragen. Auch Zahn 23 liegt apikal des hypoplastischen Zahnes 22. Es empfiehlt sich eine intramaxilläre Ausgleichsextraktion von Zahn 22 zur Durchbruchsteuerung von Zahn 23.



► **Abb. 27** Endbefund derselben Patientin wie in ► **Abb. 26** nach dem Entfernen der Multibracket-Apparatur. Es erfolgte ein vollständiger kieferorthopädischer Lückenschluss in Regio 012 und 022. Da keine Ausgleichsextraktion im Unterkiefer erfolgte, resultiert eine Distalverzahnung von einer Prämolarenbreite. Eine Korrektur der Kronenform der Zähne 13 und 23, z. B. durch modellierende Adhäsivtechnik, war seitens der Patientin nicht gewünscht.  
a Frontansicht.  
b Seitenansicht rechts.  
c Seitenansicht links.



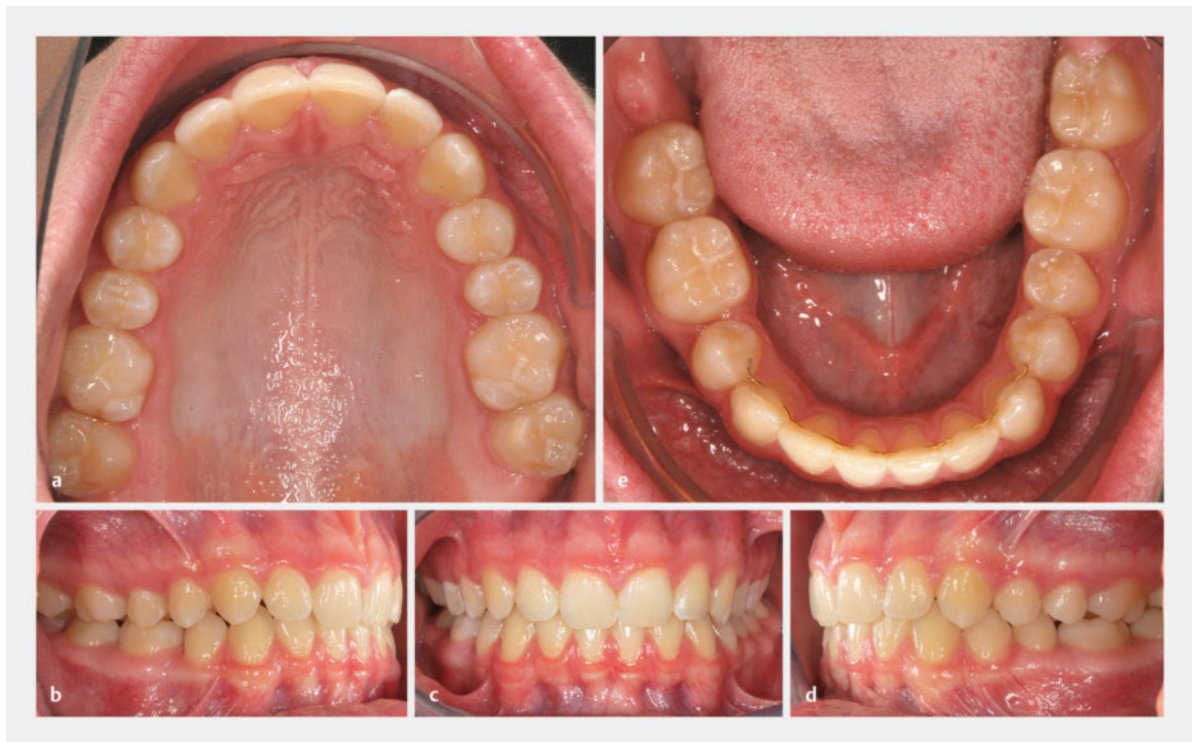

► **Abb. 28** Röntgenbefund eines 13 Jahre und 9 Monaten alten Patienten. Aplasie des Zahnes 45. Der Milchzahn 85 wurde während der Nivellierungsphase belassen. Weisheitszahnanlagen nachweisbar.

Zähne 38 bzw. 48 angelegt sind [32] (► **Abb. 29**). Die Prognose für den Durchbruch des dritten Molaren im Unterkiefer wird zudem signifikant verbessert [33]. Die zunächst antagonistenlosen zweiten Molaren im Oberkiefer würden dann mit den durchbrechenden unteren Weisheitszähnen okkludieren.

Da aber trotz besserer Voraussetzungen bei einem fehlenden Prämolaren der Durchbruch der Achter im entsprechenden Quadranten nicht garantiert werden kann, und zudem in der Regel eine deutliche zeitliche Diskrepanz nach kieferorthopädischem Behandlungsabschluss und zu erwartendem Durchbruch der dritten Molaren besteht, muss trotzdem im Zuge der Therapieplanung eine intermaxilläre Ausgleichsextraktion geprüft werden. Grundsätzlich sollten auch hier dieselben Kriterien herangezogen werden, welche für die systematische Prämolarenextraktion gelten. Ein bereits vergrößerter Overjet, Platzmangel im Oberkiefer, vertikales Wachstumsmuster, ein konvexes Lippenprofil, aber auch das Fehlen der unteren Weisheitszähne sprechen somit eher für eine Ausgleichsextraktion der ersten oder zweiten Prämolaren im Oberkiefer.

Ebenfalls wichtig ist der richtige Zeitpunkt der Entfernung des persistierenden Milchzahns. Wird der kieferorthopädische Lückenschluss mittels festsitzender Multi-bracket-Apparatur durchgeführt, sollte zunächst der Milchzahn noch während der Nivellierungsphase belassen werden (► **Abb. 28**).



► **Abb. 29** Endbefund des Patienten aus ► **Abb. 28**. Kieferorthopädischer Lückenschluss im vierten Quadranten. Da keine Ausgleichsextraktion im Oberkiefer erfolgte, resultiert rechts eine Mesialverzahnung von einer Prämolarenbreite. Infolge eines geringen Verankerungsverlusts kam es zu einer leichten Mittellinienabweichung um ca. 1 mm im Unterkiefer hin zur Seite des Lückenschlusses.

- a Oberkiefer.
- b Seitenansicht rechts.
- c Frontansicht.
- d Seitenansicht links.
- e Unterkiefer.



### Merke

Grundsätzlich empfiehlt sich die Entfernung des gewählten Zahnes (egal ob persistierender Milchzahn oder permanenter Zahn) erst unmittelbar vor dem aktiven Lückenschluss, um zum einen die hohe Umbaubereitschaft des Gewebes im Bereich der Alveole zu nutzen [34]. Zum anderen kann ein längerer Zeitraum zwischen Extraktion und Beginn des Lückenschlusses zur Atrophie des Alveolarfortsatzes führen. Die geplante Zahnbewegung wird besonders durch einen transversalen Rückgang (sanduhrförmige Einziehung) erschwert. Daher sollte auch unbedingt auf die übliche bidigitale Kompression verzichtet werden!

Neben nicht angelegten Zähnen kann auch bei traumatischem Verlust eines permanenten Zahnes eine aktive kieferorthopädische Behandlung ggf. mit Ausgleichsextraktion notwendig werden. Am häufigsten sind die mittleren Schneidezähne im Oberkiefer betroffen [35] (► **Abb. 30**). Grundsätzlich sollte zunächst die Möglichkeit eines unilateralen Lückenschlusses geprüft werden. Hierbei wird der laterale Schneidezahn an die Position des avulsierten mittleren Inzisivus bewegt, gefolgt von der Mesialisation des Eckzahns und der Seitenzähne. Bestehen zudem weitere kieferorthopädische Indikationen (Platzmangel, vergrößerter Overjet, Mittellinienabweichung), kann eine Ausgleichsextraktion erforderlich sein. Die Extraktion des kontralateralen (gesunden) Einsers ist selbstverständlich nicht angezeigt. Es empfiehlt sich eine Ausgleichsextraktion weiter posterior. In der Regel wird hierfür der kontralaterale erste Prämolare gewählt (► **Abb. 30c**).

### Einflussnahme auf die vertikalen Parameter (Verbessern der vertikalen Kieferlagerrelationen)

Eine direkte und vor allem gezielte Einflussnahme auf die vertikalen Parameter durch das Entfernen von Zähnen ist schwierig. Eine bissvertiefende Wirkung kann bei frühzeitiger Extraktion und vorwiegend physiologischer Mesialdrift der posterioren Zähne angenommen werden. So kann es z. B. nach der Extraktion der unteren Fünfer und anschließender Mesialwanderung der Sechser durch Autorotation des Unterkiefers zu einer Bissenkung kommen. Hieraus lassen sich zumindest zusätzliche Entscheidungskriterien, die in Grenzfällen für bzw. gegen eine Extraktion sprechen, ableiten.

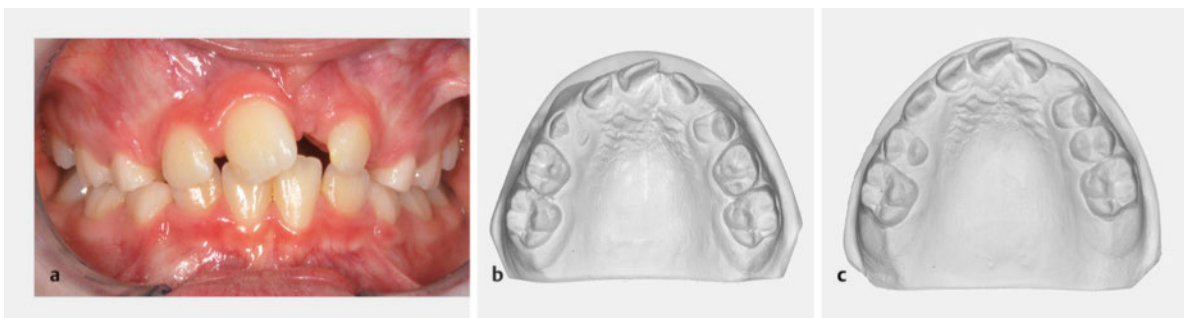
### Merke

Parameter, die grundsätzlich eher gegen eine Extraktion sprechen:

- Tiefbiss
- horizontales Wachstumsmuster
- konkaves Lippenprofil
- prominente Nase
- Steilstand der Frontzähne

Allerdings neigen Zähne, welche mit einer festsitzenden Apparatur aktiv nach mesial bewegt werden, auch zu einer leichten Extrusion. Göz [4] spricht hier von einem „Eiszapfen-Effekt“. Ähnlich einem Eiszapfen, der in der Hand gehalten wird, extrudieren Zähne während ihrer sagittalen Bewegung. Somit wird ein Bissenkungseffekt zum Teil wieder aufgehoben.

Früher galt ein offener Biss mit alleiniger Abstützung auf den ersten Molaren als Ausnahmeindikation zur systematischen Extraktion der Sechsjahrmolaren. Aufgrund der schlechten Langzeiterfolge der erzielten Bissenkung ist diese Maßnahme nicht mehr indiziert [36].



► **Abb. 30** Zahnverlust und Symmetrieausgleich.

a Verlust von Zahn 21 und Mittellinienabweichung im Oberkiefer.

b Dieselbe Patientin im Alter von 9 Jahren 10 Monaten. Beginn der zweiten Wechselgebissphase. Ausgeprägter Platzmangel im Oberkiefer. Fortgeschrittene Lückeneinengung für Zähne 13 und 23.

c Im Sinne einer intramaxillären Ausgleichsextraktion wurde der Zahn 14 entfernt. Jetzt kann durch Distalisieren der Zähne 11 und 12 sowie Mesialisieren von Zahn 22 eine Korrektur der Mittellinie erfolgen und gleichzeitig die Lücke für 23 geöffnet werden.

## Die Extraktion der ersten Molaren

Neben den beschriebenen kieferorthopädischen Indikationen für eine Extraktion spielt natürlich auch die Erhaltungswürdigkeit permanenter Zähne eine wichtige Rolle.

### Merke

**Bevor eine Extraktionsentscheidung gefällt wird, ist der Zustand aller Zähne zu beurteilen. Im Zweifelsfall sollte die Wahl immer auf einen prognostisch ungünstigeren Zahn fallen, auch wenn damit ein höherer kieferorthopädischer Aufwand verbunden ist.**

Ergibt sich aus der kieferorthopädischen Diagnostik und der darauf aufbauenden Therapieplanung grundsätzlich eine Notwendigkeit zur Extraktion, kann unter gewissen

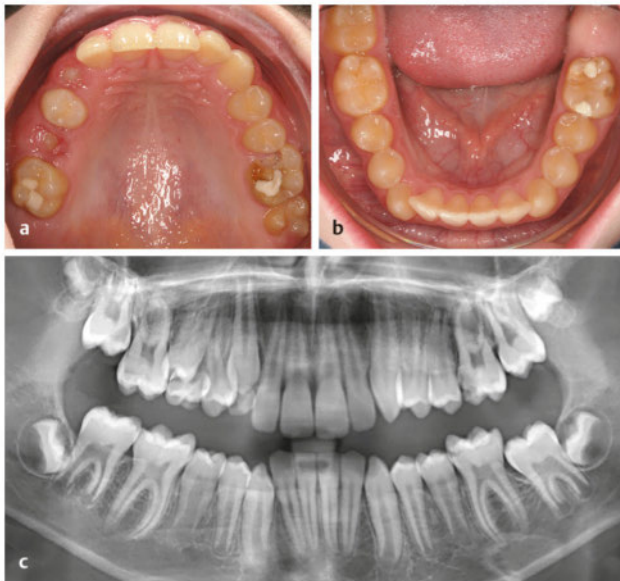
Umständen anstatt des Prämolaren auch der erste Molar gewählt werden. Wurden bereits ausgedehnte kariöse Defekte saniert oder gar eine Wurzelkanalbehandlung durchgeführt, ist in jedem Fall eine Rücksprache mit dem behandelnden Hauszahnarzt angezeigt. Im kollegialen Dialog sollte das geeignete Extraktionsobjekt unter Berücksichtigung aller Befunde und der Langzeitprognose gemeinsam bestimmt werden [37]. So können z. B. auch primär nicht zwingend extraktionspflichtige, konservierend bzw. prothetisch versorgte Sechser gegenüber gesunden Prämolaren den Vorzug erhalten [38]. Es handelt sich hierbei um relative Indikationen zur Extraktion der ersten permanenten Molaren, insbesondere dann, wenn die Erhaltung über das 30. Lebensjahr hinaus fraglich erscheint [39].

### FALLBEISPIEL 5

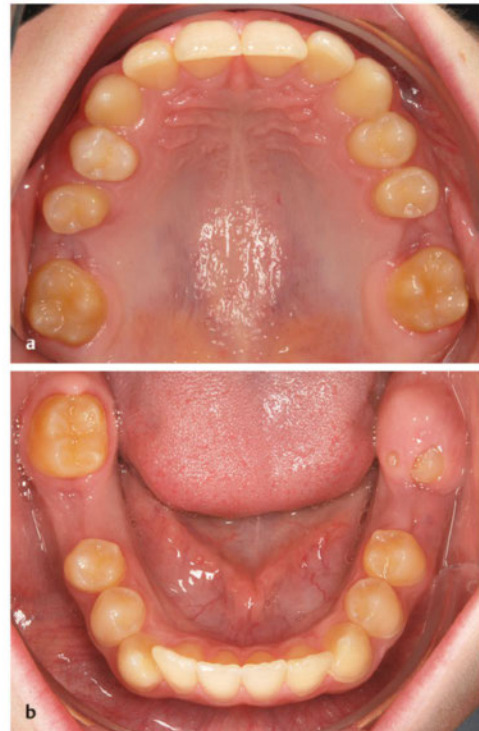
#### Extraktion der ersten Molaren

Der Befund eines 11 Jahre 7 Monate alten Jungen zeigt hypomineralisierte Zähne 16, 26 und 36 (► **Abb. 31**) und großflächige Schmelzabbrüche an Zahn 26 (palatinal) und Zahn 36 (vestibulär). Die Zähne sind aus allgemeinzahnärztlicher Sicht nicht erhaltungsfähig. Auch die langfristige Prognose für Zahn 16 ist eher ungünstig.

Die nicht erhaltungswürdigen Zähne 16, 26 und 36 wurden extrahiert (► **Abb. 32**). Als platzschaffende Maßnahme war auch im vierten Quadranten eine Extraktion angezeigt. Aus Gründen der Symmetrie, und da Zahn 48 angelegt ist, wurde ebenfalls der erste Molar gewählt.



► **Abb. 31** Befunde eines 11 Jahre 7 Monate alten Jungen.  
 a Oberkiefer.  
 b Unterkiefer.  
 c Röntgenbefund: Alle vier Weisheitszähne sind angelegt.



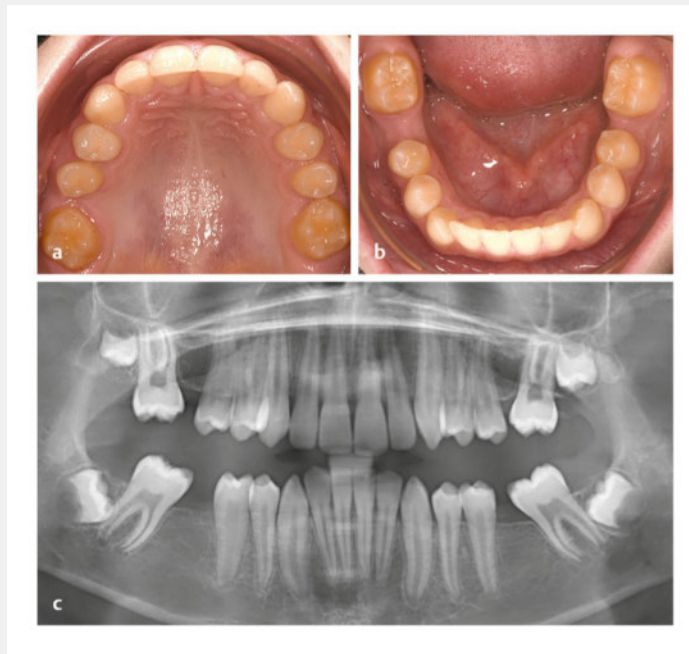
► **Abb. 32** Extraktion der Zähne 16, 26, 36 und 46.  
 a Oberkiefer.  
 b Unterkiefer.

### FALLBEISPIEL 5 FORTSETZUNG

14 Monate nach der Exztraktion haben sich die Zähne 17 und 27 bereits an Position 016 und 026 eingeordnet (► **Abb. 33**).

Die damit häufig vergesellschaftete Mesiorotation ist deutlich zu erkennen. Die Molaren im Unterkiefer wandern vergleichsweise langsamer. Da Zahn 37 zum Zeitpunkt der Exztraktion noch nicht durchgebrochen war, erfolgte die Mesialwanderung schneller als bei Zahn 47. Der Restlückenschluss sowie die Ausformung des Zahnbogens können jetzt mit einer festsitzenden Multibracket-Apparatur erfolgen.

Der Röntgenbefund (► **Abb. 33 c**) zeigt, dass die Molaren im Oberkiefer eher körperlich wandern, wohingegen bei den Zähnen 37 und 47 eine mehr kippende Bewegung stattgefunden hat. Die Weisheitszahnkeime beteiligen sich an der Mesialdrift.



► **Abb. 33** Befunde 14 Monate nach der Exztraktion.  
a Oberkiefer.  
b Unterkiefer.  
c Röntgenbefund.

Demgegenüber stehen eindeutig nicht erhaltungsfähige und aus allgemeinärztlicher Sicht exztraktionspflichtige Zähne. Bei diesen absoluten Indikationen trifft der Zahnarzt die Exztraktionsentscheidung. Dennoch sollte auch in diesen Fällen vor einem entsprechend geplanten Eingriff der Kieferorthopäde konsultiert werden, um den optimalen Zeitpunkt für die Entfernung abzustimmen (► **Abb. 31**).

Ist nach der Entfernung der Sechsjahrmolaren ein kieferorthopädischer Lückenschluss geplant, spielt der Exztraktionszeitpunkt eine entscheidende Rolle. Günstig scheint aus kieferorthopädischer Sicht die Einleitung der systematischen Exztraktion der Sechser zwischen dem 8. und 11,5. Lebensjahr [40,41]. Im Oberkiefer ist ein früher Zeitpunkt weniger problematisch. Hier ist die Ruhephase zu bevorzugen.

Im Unterkiefer besteht bei zu zeitiger Exztraktion die Gefahr der Distalwanderung der Fünferkeime. Hingegen wandern durchgebrochene Prämolaren wesentlich langsamer nach distal als die Molaren nach mesial [26]. Im Unterkiefer sollte also der Durchbruch der zweiten Prämolaren abgewartet werden [40]. Das empfohlene Zeitfenster bietet jedoch nur eine grobe Orientierungshilfe. Zusätzlich muss anhand der radiologischen Befunde der

günstigste Zeitpunkt festgelegt werden. Dabei sollte die Mineralisation der Krone abgeschlossen und die Bifurkation sichtbar sein [42,43].

Ausnahmen von diesen Richtlinien werden im Oberkiefer bei bestimmten zusätzlichen kieferorthopädischen Aufgaben gemacht. Ist grundsätzlich eine Exztraktion im Oberkiefer zum Auflösen eines Engstands bzw. der dentalen Kompensation eines deutlich vergrößerten Overjets geplant, und wurde nur aufgrund einer ungünstigen Prognose der Sechser alternativ zur Prämolarenexztraktion gewählt, empfiehlt es sich, den vollständigen Durchbruch des Zwölfjahrmolaren abzuwarten. So kann eine kontrollierte Verankerung des Siebeners erfolgen, und der benötigte Platz wird nicht durch übermäßige Mesialwanderung der zweiten Molaren aufgebraucht.

### Die Exztraktion der zweiten Molaren

Rein kieferorthopädische Indikationen, die zweiten permanenten Molaren zu entfernen, sind eher selten. Eine denkbare Konstellation wäre ein Tiefbiss vergesellschaftet mit Engständen im Oberkiefer. Hier könnten zum Auflösen der Engstände die oberen ersten Molaren in die Exztraktionsalveole der Siebener distalisiert werden. Neben dem Platzgewinn für den anterioren Zahnbogen kann

durch das Distalisieren der Molaren auch ein bisshen-der Effekt erwartet werden.

Gegen ein routinemäßiges Anwenden dieses Procederes spricht die schwierige Verankerungsproblematik beim Distalisieren von Molaren. Auch kann ein tiefer Recessus der Kieferhöhle die körperliche Bewegung der Sechser beeinträchtigen. Nicht zuletzt opfert man einen bzw. zwei gesunde hochwertige Zähne bei unsicherer Prog-

nose hinsichtlich der spontanen, regelgerechten Einordnung der Weisheitszähne im entsprechenden Quadranten.

Andererseits kann die Wahl auf einen Siebener fallen, wenn seine Einordnung sehr schwierig erscheint. Hier kann unter Abwägung des kieferorthopädischen und kieferchirurgischen Aufwands die Entscheidung zugunsten der Erhaltung des Weisheitszahns gefällt werden.

► **Tab. 3** Einzelne Oberkieferzähne und entsprechende mögliche Extraktionsgründe.

Extraktions-objekt	Häufigkeit	Indikation
Zweier	selten	<ul style="list-style-type: none"> <li>aus Gründen der Symmetrie (bei Aplasie des kontralateralen Zahnes und/oder Hypoplasie)</li> </ul>
Vierer	häufigstes Extraktionsobjekt	<ul style="list-style-type: none"> <li>frontale und laterale Engstände</li> <li>Eckzahnaußenstand</li> <li>Reduktion des Overjets</li> <li>bialveoläre Protrusion</li> </ul>
Fünfer	eher selten	<ul style="list-style-type: none"> <li>geringer Platzbedarf in der Front (und wenn keine/geringe Änderung der Schneidezahnachsen erwünscht)</li> <li>geringer Verankerungsbedarf posterior (Okklusionseinstellung)</li> </ul>
Sechser	i. d. R. nur mit zusätzlicher allgemein Zahnärztlicher Indikation	<ul style="list-style-type: none"> <li>bei starker kariesbedingter Destruktion</li> <li>bei MIH (ab Grad 3)</li> <li>bei kariösen Läsionen und ungünstiger Langzeitprognose in Abwägung gegen gesunde Prämolaren</li> </ul>
Siebener	selten	<ul style="list-style-type: none"> <li>ggf. um Distalisation der Sechser zu erleichtern und anschließend die Einstellung der Achter zu begünstigen</li> </ul>

► **Tab. 4** Einzelne Unterkieferzähne und entsprechende mögliche Extraktionsgründe.

Extraktions-objekt	Häufigkeit	Indikation
Einser	häufig als Einzelzahnextraktion	<ul style="list-style-type: none"> <li>bei Tonn-Diskrepanz (Unterkieferschneidezähne relativ zu groß)</li> <li>bei ausgeprägtem tertiärem Engstand</li> </ul>
Zweier	in Ausnahmefällen alternativ zu Unterkiefer-Einser	<ul style="list-style-type: none"> <li>wenn dadurch der Gesamtbehandlungsaufwand deutlich verringert wird (problematisch: Zweier breiter als Einser – es resultiert eine optische Asymmetrie bei Tuerson-Mitte)</li> </ul>
Vierer	weniger häufig	<ul style="list-style-type: none"> <li>frontale und laterale Engstände</li> <li>Eckzahnaußenstand</li> <li>bialveoläre Protrusion</li> <li>eher bei progner Tendenz</li> </ul>
Fünfer	häufiger als Vierer	<ul style="list-style-type: none"> <li>bei moderatem Verankerungsbedarf (Sechser soll nach mesial wandern zur Okklusionseinstellung) und nur geringem Platzbedarf in der Front</li> </ul>
Sechser	i. d. R. nur mit zusätzlicher allgemein Zahnärztlicher Indikation	<ul style="list-style-type: none"> <li>bei starker kariesbedingter Destruktion</li> <li>bei MIH (ab Grad 3)</li> <li>bei kariösen Läsionen und ungünstiger Langzeitprognose in Abwägung gegen gesunde Prämolaren</li> </ul>
Siebener	selten	<ul style="list-style-type: none"> <li>ggf. bei Teilretention, um den Behandlungsaufwand zu minimieren und anschließend die Einstellung der Achter zu begünstigen</li> </ul>



► **Tab. 5** Allgemeine Entscheidungsparameter, die in Grenzfällen eher für bzw. gegen eine geplante Extraktion sprechen.

Pro Extraktion	kontra Extraktion
kleine apikale Basis (Hinweis: bei Klasse-III-Tendenz eher keine Extraktion im Oberkiefer)	große apikale Basis (mit Lücken)
knapper Overbite (nach Extraktion erfolgt Zahnbewegung der Molaren nach mesial und dadurch gewisse Bissenkung)	tiefer Biss
inkompetenter/potenziell kompetenter Lippenschluss	–
vertikales Wachstumsmuster	horizontales Wachstumsmuster
konvexes Profil	konkaves Profil (alle defizitären Profile – auch retrognathe)
großer Overjet	knapper Overjet
Labialkipfung der Frontzähne	Frontzähne achsengerecht oder Steilstand

### KERNAUSSAGEN

- Die Reduktion der Zahnanzahl ist in bestimmten Fällen bei gewissenhafter Indikationsstellung heutzutage immer noch sinnvoll.
- Auch wenn zunehmend Behandlungswege ermöglicht werden, die eine Extraktion in vielen Fällen vermeidbar machen, ist sie keineswegs obsolet.
- Durch gezielte Milchzahnextraktionen kann der Zahndurchbruch gesteuert werden. Dies ist zum einen dann hilfreich, wenn Retentionen bzw. Verlagerungen permanenter Zähne drohen. Zum anderen kann dadurch der spätere Behandlungsaufwand deutlich verringert werden.
- Auch die Extraktion von permanenten Zähnen u. a. als platzschaffende Maßnahme sollte in Hinblick auf Langzeitstabilität und Behandlungsaufwand bei entsprechender Fallselektion in der Therapieplanung Berücksichtigung finden (► **Tab. 3, Tab. 4, Tab. 5**).
- Bei nicht kieferorthopädischen Indikationen sollte vor der Entfernung das kieferorthopädische Konsil gesucht werden, um den günstigsten Zeitpunkt für eine geplante Therapie zu bestimmen.
- Wenn Zähne in eine Extraktionslücke bewegt werden sollen, darf keine bialveoläre Kompression nach der Zahnentfernung durchgeführt werden.

### Interessenkonflikt

Die Autoren geben an, dass kein Interessenkonflikt besteht.

### Autorinnen / Autoren



#### Chris Köbel

Jahrgang 1974, Dr. med. dent., Fachzahnarzt für Kieferorthopädie, Studium der Zahnmedizin an der Friedrich-Schiller-Universität Jena, 2005 Approbation als Zahnarzt, 2005–2009 Weiterbildungsassistent und Lehrbeauftragter der Poliklinik für Kieferorthopädie des Universitätsklinikums Jena, 2009 Anerkennung zum Fachzahnarzt für Kieferorthopädie, 2009 Niederlassung in eigener Praxis in Zwickau, 2010 Promotion zum Dr. med. dent., ab 2010 Lehrbeauftragter der Poliklinik für Kieferorthopädie des Universitätsklinikums Heidelberg.



#### Thomas Röhl

Jahrgang 1982, Dr. med. dent., Zahnarzt an der Poliklinik für Kieferorthopädie des Universitätsklinikums Leipzig, Studium der Zahnmedizin an der Friedrich-Schiller-Universität Jena, 2010 Approbation als Zahnarzt, 2015 Promotion zum Dr. med. dent., ab 2010 Weiterbildungsassistent zum Fachzahnarzt für Kieferorthopädie.

### Korrespondenzadresse

#### Dr. med. dent. Chris Köbel

Carl-Goerdeler-Straße 2a  
08066 Zwickau  
chris.koebel@t-online.de

### Wissenschaftlich verantwortlich gemäß Zertifizierungsbestimmungen

Wissenschaftlich verantwortlich gemäß Zertifizierungsbestimmungen für diesen Beitrag ist Dr. med. dent. Chris Köbel, Zwickau.

### Literatur

- [1] Reichenbach E. Die Extraktionstherapie in historischer Sicht. Fortschr Kieferorthop 1967; 28: 441

- [2] Rinderer L. Aus der früheren Geschichte der Zahnheilkunde unter besonderer Berücksichtigung orthodontischer Interessen. *Schweiz Mschr Zahnheilk* 1959; 21: 69
- [3] Tweed CH. Indication for the extraction of teeth in orthodontic procedure. *Am J Orthodont Oral Surg* 1944; 30: 405
- [4] Göz G. Zahnextraktion im Rahmen der Kieferorthopädie. In: Dietrich P, Hrsg. *Praxis der Zahnheilkunde (12): Kieferorthopädie III*. 4. Aufl. München: Urban & Fischer; 2002
- [5] Dausch-Neumann D. Die Extraktionstherapie im Wandel der Zeit. *Dtsch Zahnärztl Z* 1986; 41: 92
- [6] Im Internet: [https://de.wikipedia.org/wiki/Extraktion\\_\(Zahnmedizin\)](https://de.wikipedia.org/wiki/Extraktion_(Zahnmedizin)); Stand: 03.12.2017
- [7] DGKFO. Entfernung der Weisheitszahnkeime aus kieferorthopädischer Sicht unter besonderer Berücksichtigung der Prophylaxe eines tertiären Engstandes. Stellungnahme 08/2002. Im Internet: [www.dgkfo.de](http://www.dgkfo.de); Stand: August 2002
- [8] Ehmer U. Klassifikation der kieferorthopädischen Befunde. In: Dietrich P, Hrsg. *Praxis der Zahnheilkunde (11/I): Kieferorthopädie I*. 4. Aufl. München, Jena: Urban & Fischer; 2000
- [9] Leighton BC. Variationen der normalen Gebissentwicklung von der Geburt bis zum Erwachsenenalter. *Fortschr Kieferorthop* 1978; 39: 181–195
- [10] Kjellgren B. Serial extraction as a corrective procedure in dental orthopedic therapy. *Trans Eur Orthod Soc* 1947; 48: 134
- [11] Hotz R. Die Extraktion bleibender Zähne im Rahmen kieferorthopädischer Behandlung. *Dtsch Zahnärztl Z* 1974; 29: 690
- [12] Wagner M, Berg R. Serienextraktion oder Prämolarenextraktion im bleibenden Gebiss? Vergleich von Behandlungsdauer und Behandlungsergebnis. *Fortschr Kieferorthop* 2000; 61: 207
- [13] Northway WM. The not so harmless maxillary primary first molar extraction. *J Amer Dent Assoc* 2000; 131: 1711–1714
- [14] DGZMK. Indikation und Gestaltung von Lückenhaltern nach vorzeitigem Milchzahnverlust. Stellungnahme Juli 2004. Im Internet: [www.dgzmk.de](http://www.dgzmk.de)
- [15] Schepp N. Die Unterkiefer-Frontzahnextraktion – Eine vollwertige Variante der kieferorthopädischen Extraktionsbehandlung. *IOK* 2004; 36: 179–191
- [16] Tonn P. Über die mesio-distalen Zahnbreitenrelationen der Zähne des Oberkiefers zu den entsprechenden des Unterkiefers bei normaler und anormaler Okklusion. *Med Diss. Berlin*; 1937
- [17] Bolton W. The clinical application of a tooth size analysis. *Am J Orthod* 1962; 48: 504–529
- [18] Sheridan JJ, Hastings J. Air-rotor stripping and lower incisor extraction treatment. *J Clin Orthod* 1992; 26: 18–22
- [19] Zachrisson BU, Nyoygaard L, Mobarak K. Dental health assessed more than 10 years after interproximal enamel reduction of mandibular anterior teeth. *Am J Orthod Dentofac Orthop* 2007; 131: 162–169
- [20] Tuverson DL. Anterior interocclusal relations. Part II. *Am J Orthod* 1980; 78: 371–393
- [21] Matsumoto MAN, Romano FL, Ferreira JTL et al. Lower incisor extraction: An orthodontic treatment option. *Dental Press J Orthod* 2010; 15: 143–161
- [22] Vardimon AD. Das diagnostische Set up. 1. Teil: Dentoalveoläre Diskrepanzen. *Fortschr Kieferorthop* 1986; 47: 141–156
- [23] Gernet M, Biffar R, Schwenzer N, Ehrenfeld M. *Zahnärztliche Prothetik*. Stuttgart: Thieme; 2011
- [24] Akyalcin S, Erdinc AE, Dincer B, Nanda RS. Do long-term changes in relative maxillary arch width affect buccal-corridor ratios in extraction and nonextraction treatment? *Am J Orthod Dentofac Orthop* 2011; 139: 356–361
- [25] Moyers RE, van der Linden FP, Riolo ML, McNamara JA. Standards of Human Occlusal Development (Monograph No. 5, Craniofacial growth series). Center for Human Growth and Development. Ann Arbor: University of Michigan; 1976
- [26] Baume IJ. Auswirkungen der Extraktion von Zähnen auf das deforme Gebiss. *Schweiz Mschr Zhk* 1939; 49: 295–337; 1940; 50: 45–64
- [27] Segner D, Hasund A. Individualisierte Kephalemetrie. 3. Aufl. Hamburg: Segner; 1998
- [28] Polder BJ, Van't Hof MA, Van der Linden FP, Kuijpers-Jagtman AM. A meta-analysis of the prevalence of dental agenesis of permanent teeth. *Comm Dent Oral Epidemiol* 2004; 32: 217–226
- [29] Stenvik A, Zachrisson BU. Orthodontic closure and transplantation in the treatment of missing anterior teeth. An overview. *Endod Dent Traumatol* 1993; 9: 45–52
- [30] Harzer W, Eckelt U, Walter M. Nichtanlage bleibender Zähne – Diagnostik und Therapieempfehlung. *Zahnmedizin up2date* 2008; 5: 451–478
- [31] Filippi A. Zahntransplantation. Biologischer Zahnersatz für Kinder, Jugendliche und manche Erwachsenen. Berlin: Quintessenz; 2008
- [32] Zimmer B, Guitard Y. Kieferorthopädischer Lückenschluss ohne Gegenextraktion durch Mesialisierung von unteren Molaren bei unilateraler Nichtanlage zweiter Unterkieferprämolaren. *J Orofac Orthop/Fortschr Kieferorthop* 2001; 62: 350–366
- [33] Castella P, Albright RH, Straja S et al. Prediction of mandibular third molar impaction in the orthodontic patient from a panoramic radiograph. *Clin Orth Res* 1998; 1: 37–43
- [34] DGKFO. Verfahren zur Beschleunigung der orthodontischen Zahnbewegung. Stellungnahme 07/2017. Im Internet: [www.dgkfo.de](http://www.dgkfo.de); Stand: Juli 2017
- [35] Bauss O, Röhling J, Schwestka-Polly R. Prevalence of traumatic injuries to the permanent incisors in candidates for orthodontic treatment. *Dent Traumatol* 2004; 20: 61–66
- [36] Komposch G. Extraction of 1st permanent molars within the framework of orthodontic treatment. Indications, timing and clinical problems (Die Sechsjahrmolarenextraktion im Rahmen der kieferorthopädischen Behandlung. Indikation, Zeitpunkt und klinische Problematik). *Dtsch Zahnärztl Z* 1986; 41: 100–104
- [37] Williams JK, Gowans AJ. Hypomineralised first permanent molars and the orthodontist. *Eur J Paediatr Dent* 2003; 4: 129–132
- [38] Sandler PJ, Atkinson R, Murray AM. For four sixes. *Am J Orthod Dentofacial Orthop* 2000; 117: 418–434
- [39] Schopf P. Curriculum Kieferorthopädie: Werkstoffe. Festsitzende Apparaturen. Kieferorthopädische Therapie. Interdisziplinäre Aspekte. Anhang: Kieferorthopädische Abrechnung. 4. Aufl. Berlin: Quintessenz; 2008
- [40] Schätzle M, Patcas R. Idealer Extraktionszeitpunkt der ersten bleibenden Molaren – eine Literaturübersicht. Berlin: Quintessenz 2011; 62: 1631–1635
- [41] Eichenberger M, Erb J, Zwahlen M. The timing of extraction of non-restorable first permanent molars: a systematic review. *Eur J Paediatr Dent* 2015; 16: 272–278
- [42] Lygidakis NA, Wong F, Jalevik B et al. Best clinical practice guidance for clinicians dealing with children presenting with molar-incisor-hypomineralisation (MIH): An EAPD Policy Document. *Eur Arch Paediatr Dent* 2010; 11: 75–81
- [43] Knapp V, Nies S. Molar-Incisor-Hypomineralization. *Zahnmedizin up2date* 2009; 3: 491–510

## Bibliografie

DOI <https://doi.org/10.1055/s-0043-118202>  
 Zahnmedizin up2date 2017; 11: 551–576  
 © Georg Thieme Verlag KG Stuttgart · New York  
 ISSN 1865-0457

## Punkte sammeln auf CME.thieme.de



Diese Fortbildungseinheit ist 12 Monate online für die Teilnahme verfügbar. Sollten Sie Fragen zur Online-Teilnahme haben, finden Sie unter [cme.thieme.de/hilfe](https://cme.thieme.de/hilfe) eine ausführliche Anleitung. Wir wünschen viel Erfolg beim Beantworten der Fragen!

Unter [eref.thieme.de/ZZX91GE](https://eref.thieme.de/ZZX91GE) oder über den QR-Code kommen Sie direkt zum Artikel zur Eingabe der Antworten.



### Frage 1

Wie sollte (in Anlehnung an Herbst) auch heute noch die Extraktionsentscheidung getroffen werden?

- A Extraktionen werden nur bei Erwachsenen durchgeführt. Hierfür wählt man immer die unteren Eckzähne.
- B Extraktionen sind heutzutage obsolet. Es werden schon seit vielen Jahren keine Zähne mehr extrahiert.
- C Es müssen grundsätzlich bei jedem Kind heutzutage mindestens zwei Prämolaren extrahiert werden.
- D Eine Extraktionsentscheidung ist im Einzelfall zu treffen. Weder eine kategorische Ablehnung noch eine kritiklose Anwendung können befürwortet werden.
- E Es sollten bei jedem Kind frühzeitig die Milchmolaren im Oberkiefer extrahiert werden, um die spätere Einordnung der Weisheitszähne zu garantieren.

### Frage 2

Was können Vorteile einer Reihenextraktion (in Anlehnung an Hotz) sein?

- A Durch die große Anzahl zu extrahierender Zähne bleibt das Kind dem Zahnarzt lange als Patient erhalten.
- B Es kann eine frühzeitige Korrektur von Frontzahnfehlstellungen (idealerweise ohne apparative Unterstützung) erfolgen.
- C Es gibt keine Vorteile.
- D Es kommt später nie zur Retention von Weisheitszähnen.
- E Die Kinder dieser Patienten werden sicher keine Engstände entwickeln.

### Frage 3

Was ist der Leeway Space?

- A Ein breites Diastema mediale (über 2,5 mm) im Oberkiefer.
- B Der voraussichtliche Platzbedarf der unteren Weisheitszähne.
- C Der Platzgewinn nach der Extraktion aller vier Sechsjahrmolaren.
- D Die Breitendiskrepanz zwischen den oberen und unteren Eckzähnen.
- E Die Differenz aus der (größeren) mesiodistalen Breite der Milchzähne III, IV, V und der Breitensumme der bleibenden Nachfolger 3, 4, 5.

### Frage 4

Wann sollten Milchzähne im Frontzahnsegment extrahiert werden?

- A Sofort nach dem Durchbruch. So wird eine frühkindliche Karies vermieden.
- B Circa ein Jahr vor der Einschulung, um die Lautbildung nicht zu gefährden.
- C Die Extraktion von Milchzähnen im Frontzahnsegment zum Steuern des Durchbruchs benachbarter permanenter Zähne sollte nur bei unmittelbarer Retentionsgefahr und unter Berücksichtigung des physiologischen Abtausches erfolgen.
- D Sofort, nachdem sich ein kleiner Engstand zeigt. Je früher, desto besser.
- E Nie! Retinierte und verlagerte Zähne können später problemlos operativ entfernt werden.

### Frage 5

Was ist der tertiäre Engstand?

- A Dieser Engstand tritt nur bei Kindern in der dritten Klasse auf und verschwindet automatisch zum Schuljahresende.
- B Dieser Engstand wurde von Archäologen an Schädeln der im Tertiär lebenden Hominiden Australopithecus entdeckt.
- C Dieser Engstand wird auch als Erwachsenenengstand bezeichnet und beschreibt den neu erworbenen Platzmangel im Unterkiefer-Frontzahnsegment in der Adoleszenz mit multifaktorieller Genese.
- D Dieser Engstand beschreibt den Außenstand der Milchdreier im Oberkiefer.
- E Wenn genau drei Zähne aufgrund von Platzmangel retiniert sind, bezeichnet man das als tertiären Engstand.

► Weitere Fragen auf der folgenden Seite ...

## Punkte sammeln auf CME.thieme.de

Fortsetzung...

### Frage 6

Was ist der Tonn-Index?

- A Der zeitliche Versatz beim Durchbruch der Weisheitszähne im Ober- und Unterkiefer.
- B Der Gewichtsunterschied zwischen oberen und unteren Prämolaren.
- C Auf den Tonn-Index werden die Zähne gesetzt, die nie extrahiert werden dürfen.
- D Beschreibt das Zahnbreitenverhältnis der Inzisiven zwischen Ober- und Unterkiefer.
- E Gibt die Häufigkeit von Nichtanlagen an.

### Frage 7

Wann kann die Extraktion eines einzelnen unteren permanenten Schneidezahns angezeigt sein?

- A Eine absolute Indikation zur Unterkiefer-Frontzahnextraktion stellt der Platzmangel im Unterkiefer-Frontzahnbogen in Kombination mit einer signifikanten anterioren Zahngrößen-diskrepanz dar.
- B Nie! Die unteren Schneidezähne dürfen keinesfalls extrahiert werden.
- C Nur bei einem Overjet von mehr als 10,5 mm.
- D Nur bei Patienten, bei denen keine Weisheitszähne angelegt sind.
- E Schneidezähne im Unterkiefer müssen immer paarweise extrahiert werden.

### Frage 8

Welche Zähne werden in der Regel zur dentalen Kompensation eines vergrößerten Overjets extrahiert?

- A Die unteren mittleren Schneidezähne, da sie die kleinsten Zähne sind.
- B Die oberen Siebener, da so die Extraktionslücken nicht sichtbar sind.
- C Die oberen ersten Prämolaren als problemnahe Zähne.
- D Die oberen Einser, um möglichst schnell die sagittale Frontzahnstufe zu beseitigen.
- E Die oberen Weisheitszähne. Anschließend wandern die restlichen Zähne von selbst nach distal.

### Frage 9

Welche permanenten Zähne (ohne Berücksichtigung der Weisheitszähne) sind statistisch am häufigsten nicht angelegt?

- A Die oberen mittleren Inzisiven. Sie sind bei knapp 60% aller Kinder aplastisch.
- B Mit einer Prävalenz von 2,9–3,2% sind die unteren zweiten Prämolaren am häufigsten von einer Aplasie betroffen.
- C Die oberen Eckzähne, da diese ohnehin häufig zur Retention neigen.
- D Die unteren Sechser als natürliche Anpassung an immer kleiner werdende Unterkiefer.
- E Nichtanlagen kommen nur bei Milchzähnen vor.

### Frage 10

Was muss der Zahnarzt grundsätzlich bei der Extraktion mit anschließend geplantem kieferorthopädischem Lückenschluss beachten?

- A Es sollte unbedingt auf die übliche bidigitale Kompression verzichtet werden, um besonders die transversale Alveolarfortsatzdimension nicht zu verringern.
- B Nichts! Probleme sind nicht zu erwarten.
- C Er sollte grundsätzlich auch immer den Antagonisten gleich mit extrahieren, um den kieferorthopädischen Lückenschluss zu begünstigen.
- D Die benachbarten Zähne sollten zusätzlich mit einem Beinhebel gelockert werden, um den kieferorthopädischen Lückenschluss zu beschleunigen.
- E Es muss unbedingt darauf geachtet werden, dass zwischen Extraktion und Lückenschluss möglichst viel Zeit verstreicht. Nur so kann garantiert werden, dass die in die Lücke bewegten Zähne nicht ausfallen.