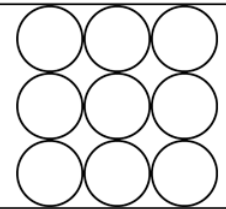


# Thoraxchirurgie Teil II

Prof. H. Jakob

# Fallbeispiel

## *Anamnese*



**66 Jahre, weiblich, 175 cm, 76 kg**  
zugewiesen durch eine radiologische Praxis  
EKG: SR 94, LT, normale Zeitwerte  
Routinelabor zeigt keine Auffälligkeiten

### **Anamnese:**

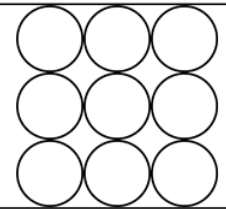
- *Leistungsminderung*
- unklare *Gewichtsabnahme* von 17 kg seit August 2007
- keine Schmerzen, keine Luftnot, kein Nachtschweiss, kein Fieber
- *Nikotinanamnese*: 1 Schachtel Zigaretten/die seit 45 Jahren = 45 PY

**Vorerkrankungen:** D. m. seit 1990 (medikamentös eingestellt)

**Voroperationen:** Hysterektomie 1977, CHE 1983

# Fallbeispiel

## *Anamnese*



Auswärtige Vorbefunde:

→ **subklinische Hyperthyreose**

- bei einer Struma multinodosa II° mit einem SD Volumen von 31 ml

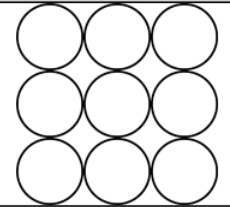
→ **Labor in Haus:** TSH 0,15 mU/l [0,3-3,0]

fT4 15,2 pmol/l [11,5-22,7]

Erklärt dies die Gewichtsabnahme?

**Verdachtsdiagnose/Arbeitshypothese/DD?**

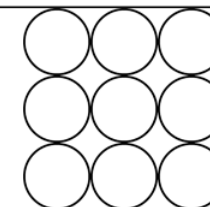
# Fallbeispiel



**Welche weiteren Untersuchungen würden Sie anordnen?**

# Fallbeispiel

## Operationvorbereitung



### Transthorakale Echokardiographie:

**LV:** normal gross, gute systolische Funktion (EF 55%), diastolische Dysfunktion I°

**AK:** morphologisch und funktionell unauffällig

**MK:** MI 0-I°, physiologischer Klappenschluss, morphologisch unauffällig

**RA:** nicht erweitert, über TI 0-I° abgeschätzter sPAP <15 mm Hg. Kein PE.

### Lungenfunktion:

FEV<sub>1</sub>: 3.06 l entspricht 114% des Soll

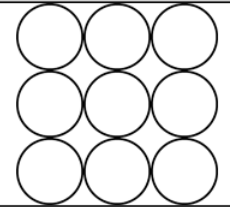
VC in: 3.71 l entspricht 117 % des Soll

### Carotis Doppler:

Keine pathologischen Befunde

# Fallbeispiel

## *Tumormarker*



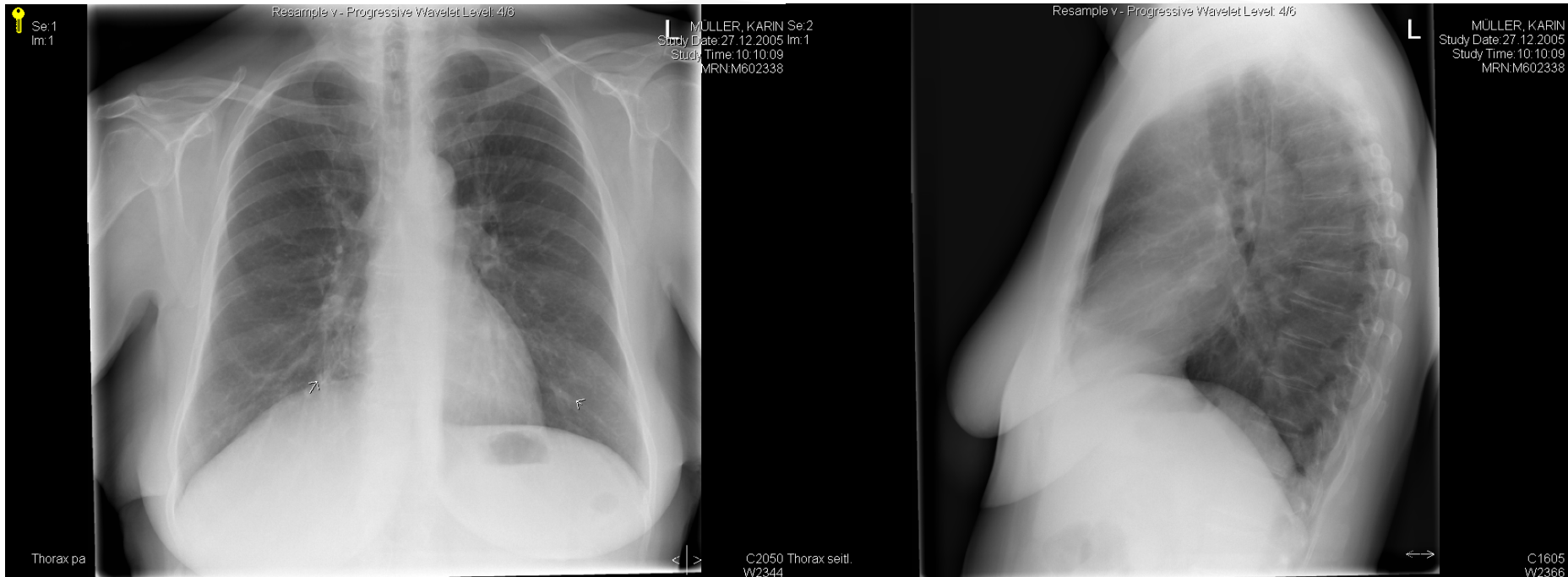
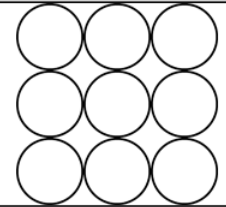
### Tumormarker:

CA 19-9:	23 U/ml [<37]
TPA-M:	70 U/l [<121]
NSE:	11,6 ng/ml [<12,5]
SCC:	0,1 ng/ml [<1,5]
<b>CYFRA 21-1:</b>	<b>3,0 ng/ml [2,5]</b>

Beta-2-Mircoglobulin: 1,8 µg/ml [<2,5]

# Fallbeispiel

## Röntgen Thorax

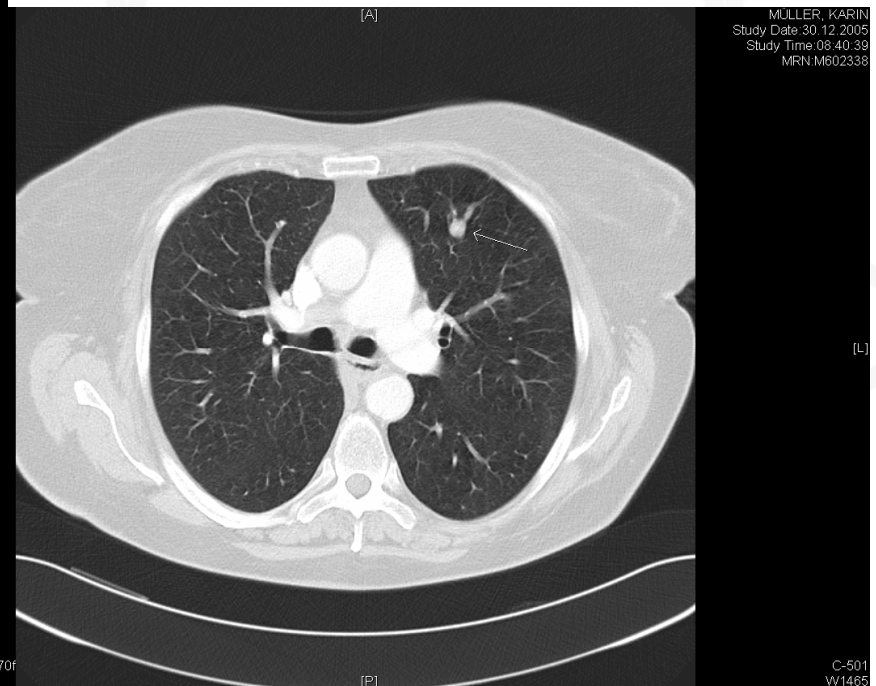
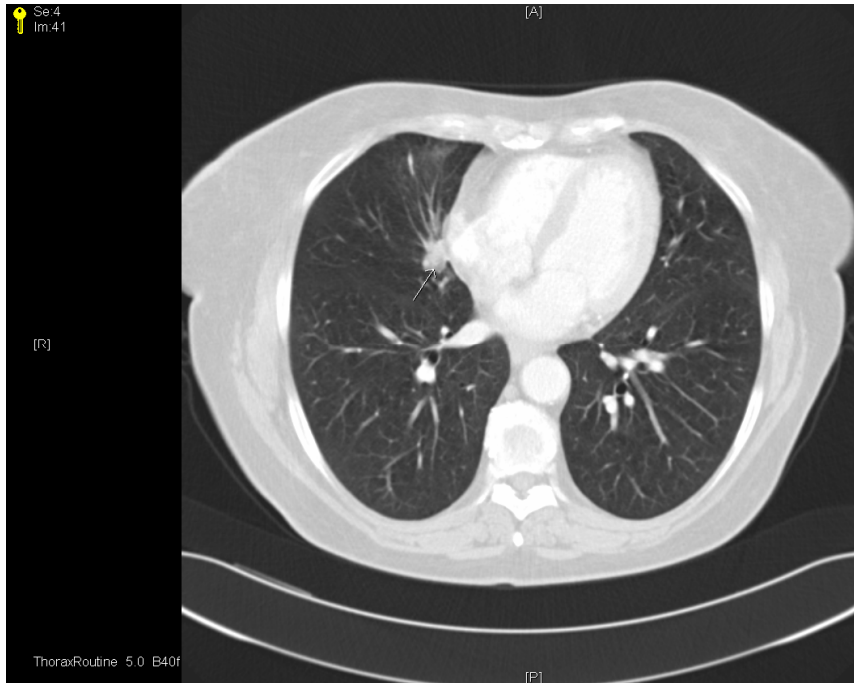
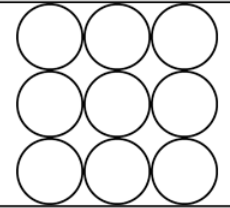


Abschlussbeurteilung:

fragliche **Rundherde** bds. basal (DD: Metastasen, Summationseffekt)

# Fallbeispiel

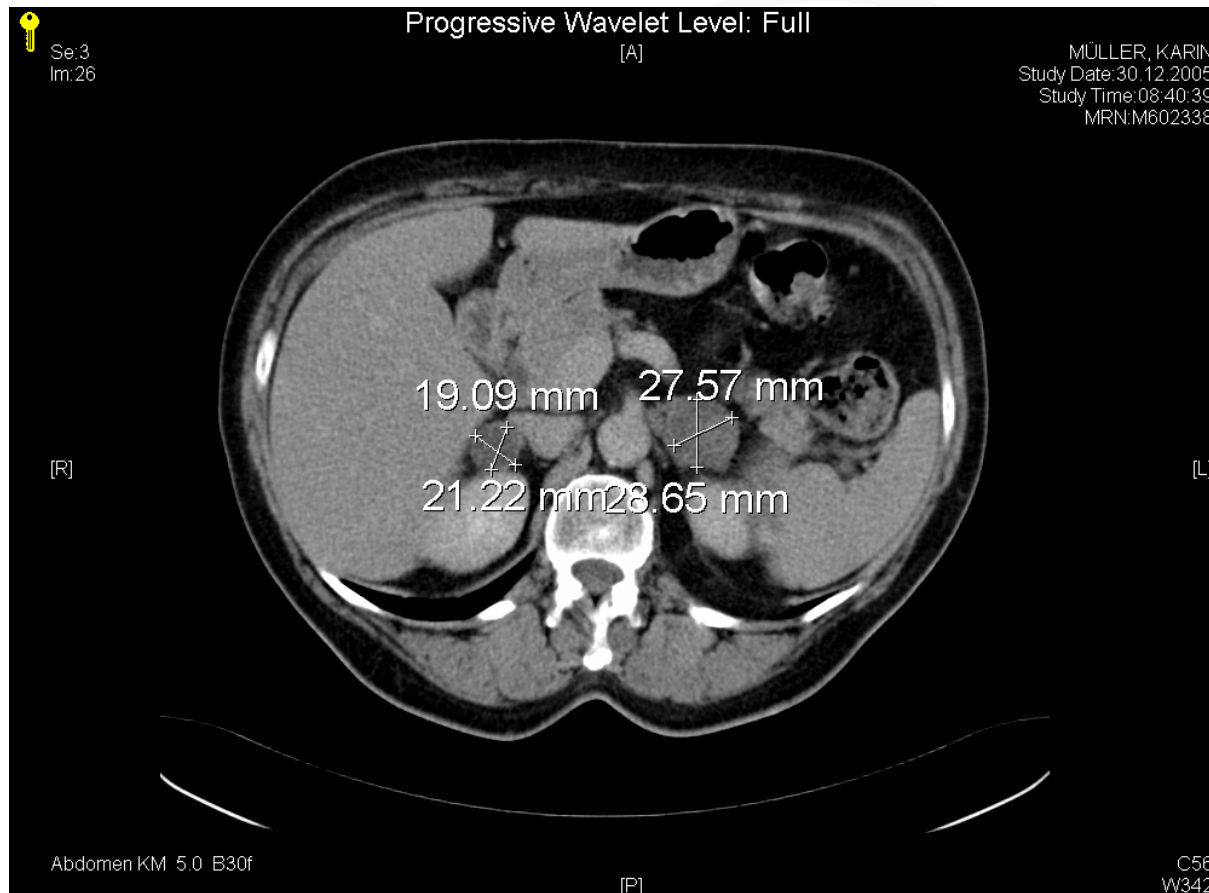
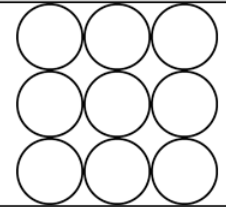
## CT Thorax





# Fallbeispiel

## CT Abdomen

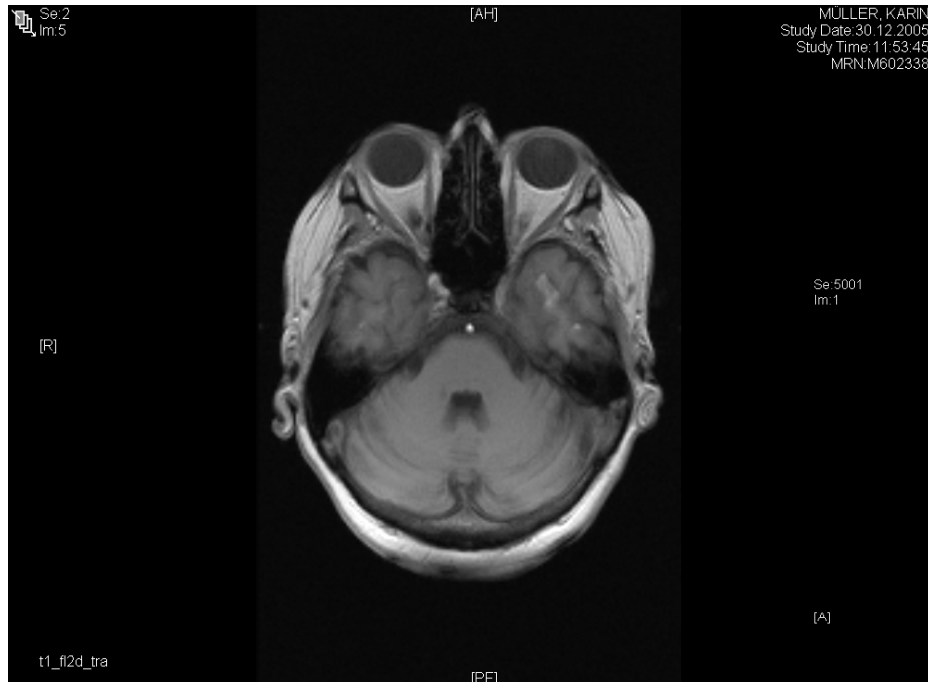
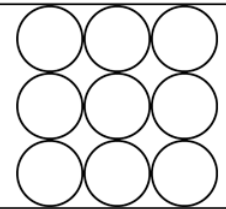


### Beurteilung:

1. V.a. kleines peripheres BC im Mittellappen mit hilärer Metastase
2. Mediastinale und rechts hiläre Lymphknotenmetastasen
3. V.a. kontralaterale pulmonale Metastasen
4. Nebennierenmetastasen bds.

# Fallbeispiel

## Schädel MRT



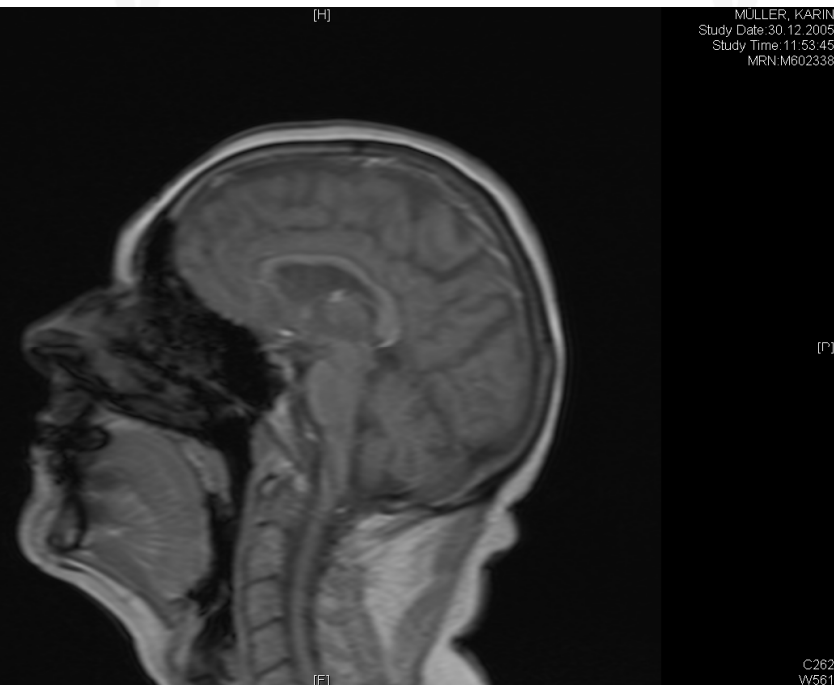
MULLER, KARIN  
Study Date: 30.12.2005  
Study Time: 11:53:45  
MRN: M602338

Kein Nachweis zerebraler Metastasierung

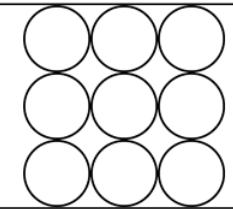
Se: 5001  
Im: 1

[A]

PosDisp: [6] t1\_se\_sag



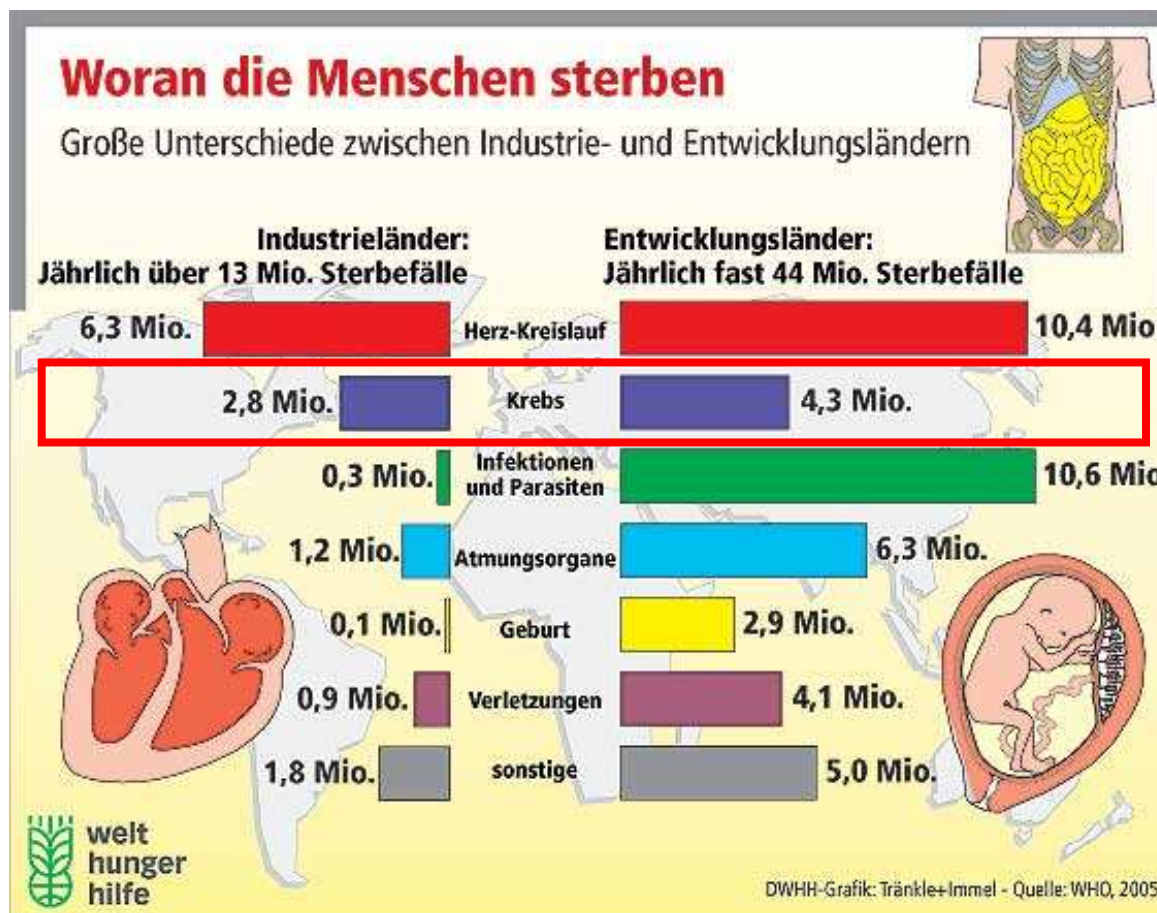
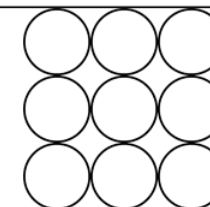
MULLER, KARIN  
Study Date: 30.12.2005  
Study Time: 11:53:45  
MRN: M602338



# Bronchialkarzinom

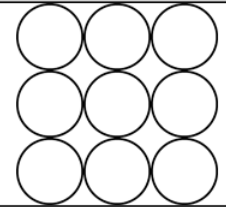
# Bronchialkarzinom

## Todestatistik 2005- weltweit



# Bronchialkarzinom

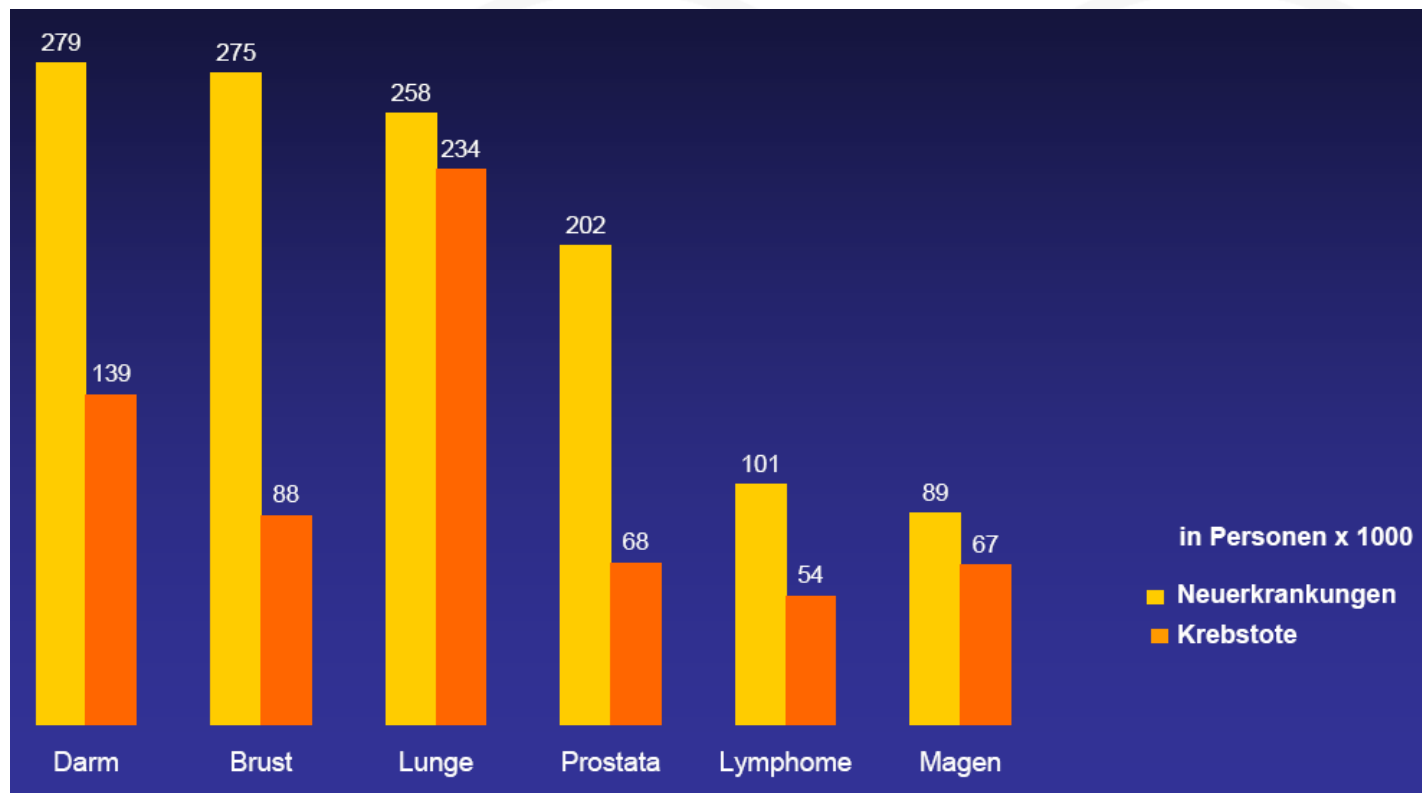
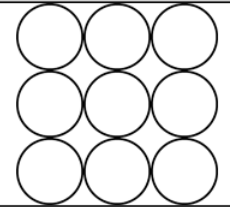
Prozentuale Anteile der jährlichen Sterbefälle für das Jahr 2004  
(Schätzungen des Robert-Koch-Institutes Berlin)



Männer		Frauen	
Organ	Häufigkeit in %	Organ	Häufigkeit in %
<b>Lunge</b>	<b>26,8</b>	Brustdrüse	17,8
Darm	12,5	Darm	15,3
Prostata	10,2	<b>Lunge</b>	<b>9,8</b>
Magen	6,3	Bauchspeicheldrüse	6,3
Bauchspeicheldrüse	5,3	Magen	6,2
Nieren	3,6	Eierstöcke	6,1
Harnblase	3,5	Leukämien	3,3
Mundhöhle und Rachen	3,3	Non-Hodgkin-Lymphome	2,7
Leukämien	3,2	Gebärmutter	2,7
Speiseröhre	2,9	Niere	2,6

# Krebsinzidenz und –mortalität

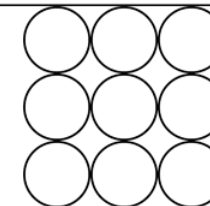
*in der EU 2004*



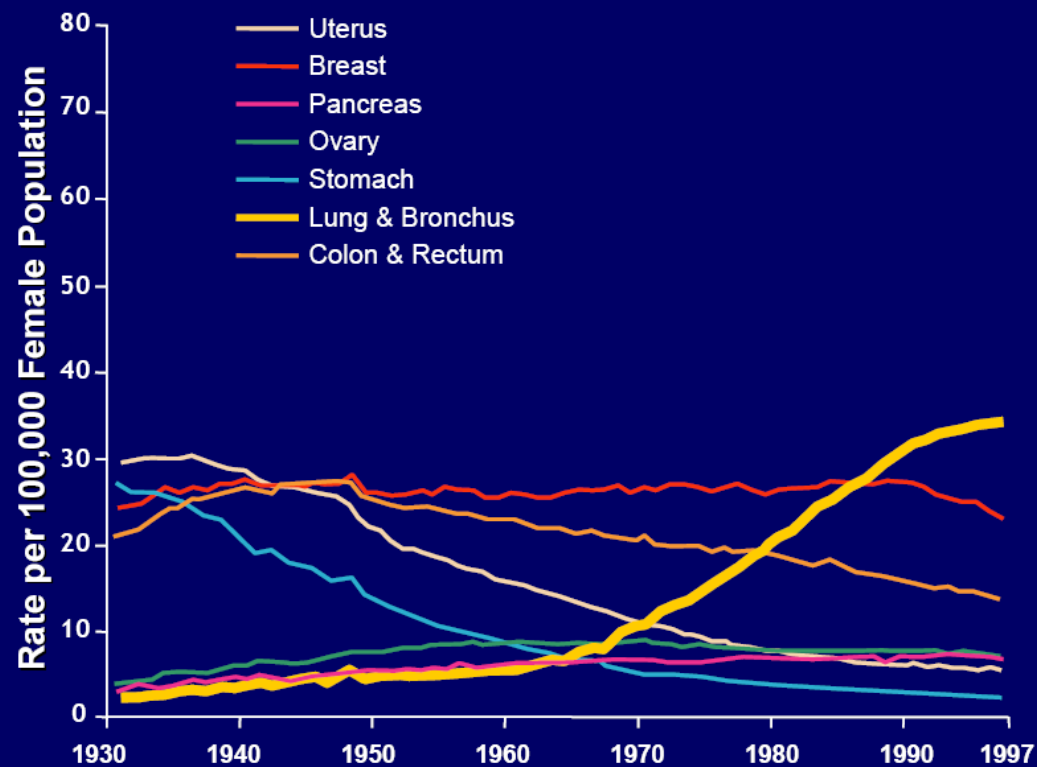
Annals of Oncology 16, 2005, 481

# Bronchialkarzinom

## *Epidemiologie*



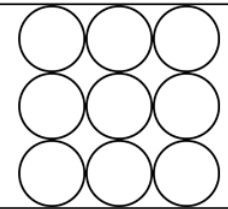
### Entwicklung der tumorbedingten Todesfälle bei Frauen



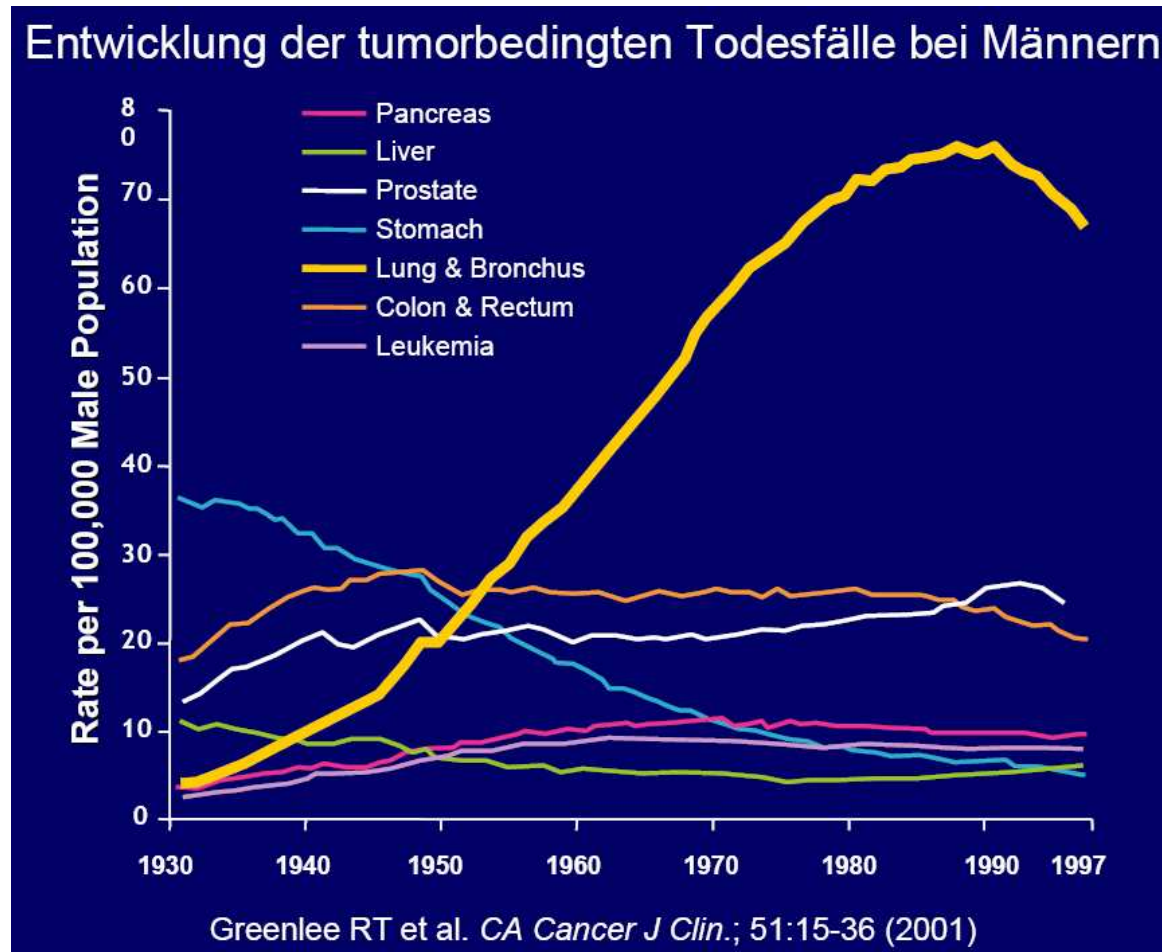
Greenlee RT et al. *CA Cancer J Clin.*; 51:15-36 (2001)

# Bronchialkarzinom

## *Epidemiologie*



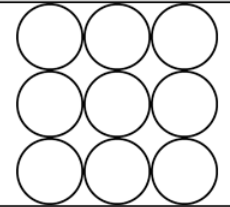
Entwicklung der tumorbedingten Todesfälle bei Männern





# Bronchialkarzinom

## Ätiologie



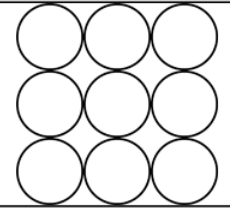
Karzinogene: v.a. **Zigarrettenrauchen** (verantwortlich für 85% der Bronchial-Ca)

### Lungenkrebserzeugende Arbeitsstoffgruppen

- Chrom-Verbindungen
- Arsenverbindungen
- Haloether
- Quarzstaub
- Asbestarten
- Nickelmetalle
- PAH (Polyzyklische aromatische Kohlenwasserstoffe)
- Ionisierende Strahlung (Radon)

# Bronchialkarzinom

## *Ätiologie*

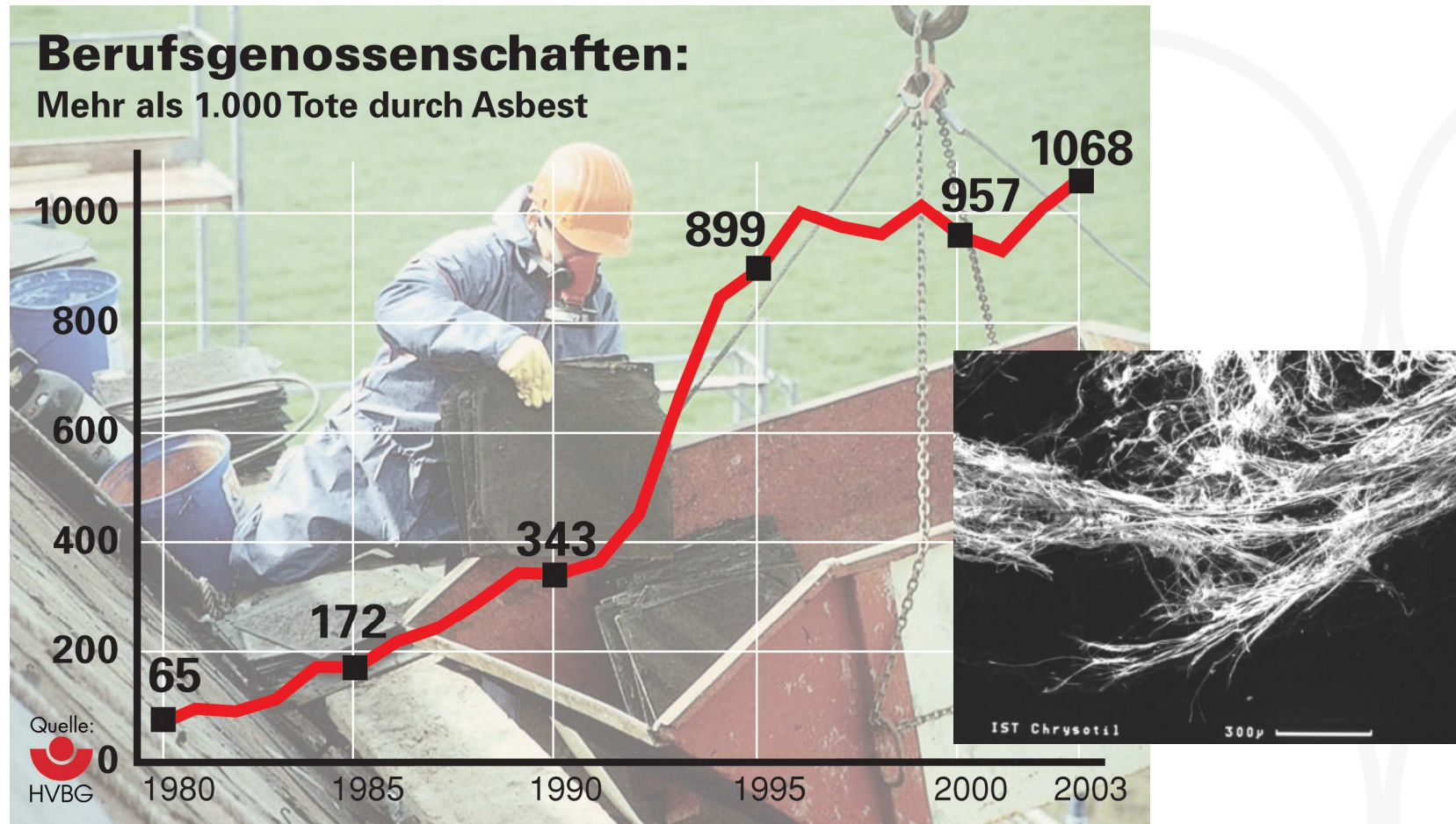
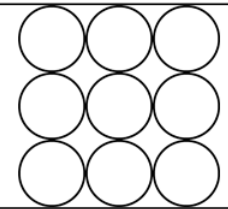



### Andere Risikofaktoren

- Lungennarben („Narbenkarzinom“)
- Tuberkulose: Kavernen-Karzinom
- HIV-Infektion
- Genetische Disposition

# Bronchialkarzinom

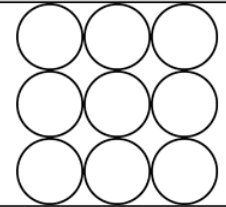
## Ätiologie





# Bronchialkarzinom

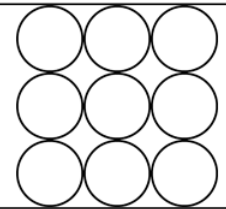
## *Histopathologische Klassifikation der WHO*



Typ	Häufigkeit
<b>Kleinzelliges Bronchialkarzinom</b> <ul style="list-style-type: none"><li>• Oat-Zell-Karzinom („Haferzell-Karzinom“)</li><li>• Kleinzelliges Karzinom vom intermediärzelligen Typ</li><li>• Kombiniertes Oat-Zell- und Plattenepithelkarzinom</li><li>• Kombiniertes Oat-Zell- und Adenokarzinom</li></ul>	20–25 %
<b>Nicht-kleinzellige Bronchialkarzinome</b>	75–80 %
<i>Plattenepithelkarzinom (epidermoid)</i> <ul style="list-style-type: none"><li>• Variante: spindelzelliges Plattenepithelkarzinom</li></ul>	35–40 %
<i>Adenokarzinom</i> <ul style="list-style-type: none"><li>• Azinäres Adenokarzinom</li><li>• Papilläres Adenokarzinom</li><li>• Bronchoalveoläres Karzinom</li><li>• Solides schleimbildendes Adenokarzinom</li></ul>	25–30 %
<i>Großzelliges Bronchialkarzinom</i> <ul style="list-style-type: none"><li>• Großzelliges Karzinom mit Riesenzellen</li><li>• Hellzelliges Bronchialkarzinom</li></ul>	5–10 %
<b>Sonstige</b> <ul style="list-style-type: none"><li>• Adenoid-zystisches Karzinom</li><li>• adenosquamöses Karzinom</li><li>• mukoepidermoides Karzinom</li><li>• Mischtumoren</li></ul>	5 %

# Bronchialkarzinom

## *Histologie*



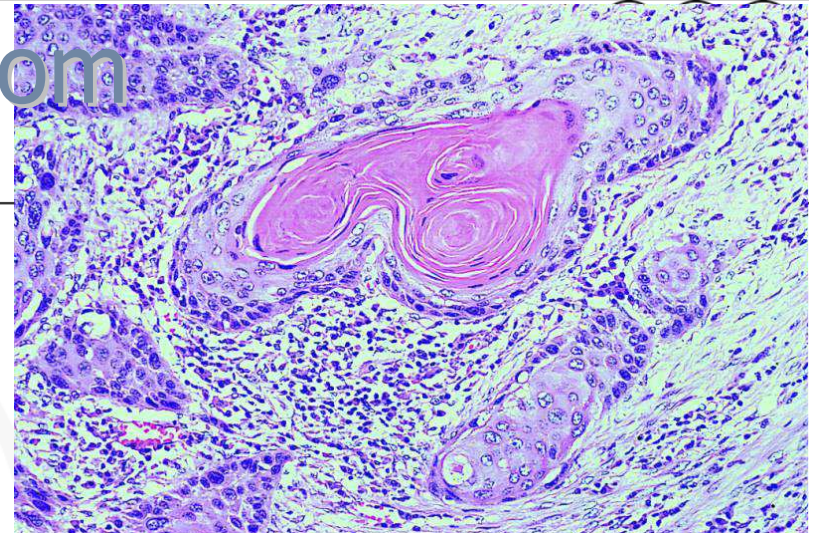
<b>Tumortyp</b>	<b>Mittlere Verdopplungszeit in Tagen</b>
<b>Adenocarcinom</b>	<b>185</b>
<b>Plattenepithelcarcinom</b>	<b>100</b>
<b>Großzelliges Carcinom</b>	<b>95</b>
<b>Kleinzelliges Carcinom</b>	<b>55</b>

H.H. Hansen et al



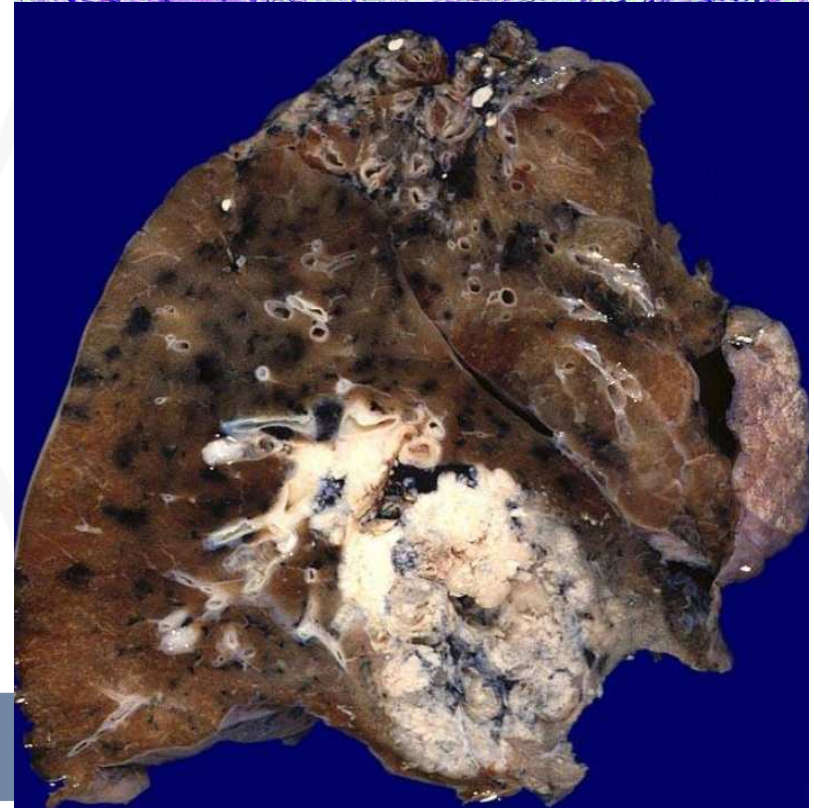
# Bronchialkarzinom

## *Histologie*



### Plattenepithel-Ca

- **Häufigster** Typ in Europa
- Überlebenszeit ohne Therapie: **7 Monate**
- Subtypen:
- **zentraler Typ** (75%): mit Neigung zur intraepithelialen Ausbreitung (Absetzungsbronchus!!!)
- **peripherer Typ** (25%): mit Invasionsneigung in Thoraxwand, Mediastinum oder Zwerchfell
- Ein Teil imponiert als **PANCOAST-TUMOR**: Invasion in Plexus brachialis und Halssympathikus

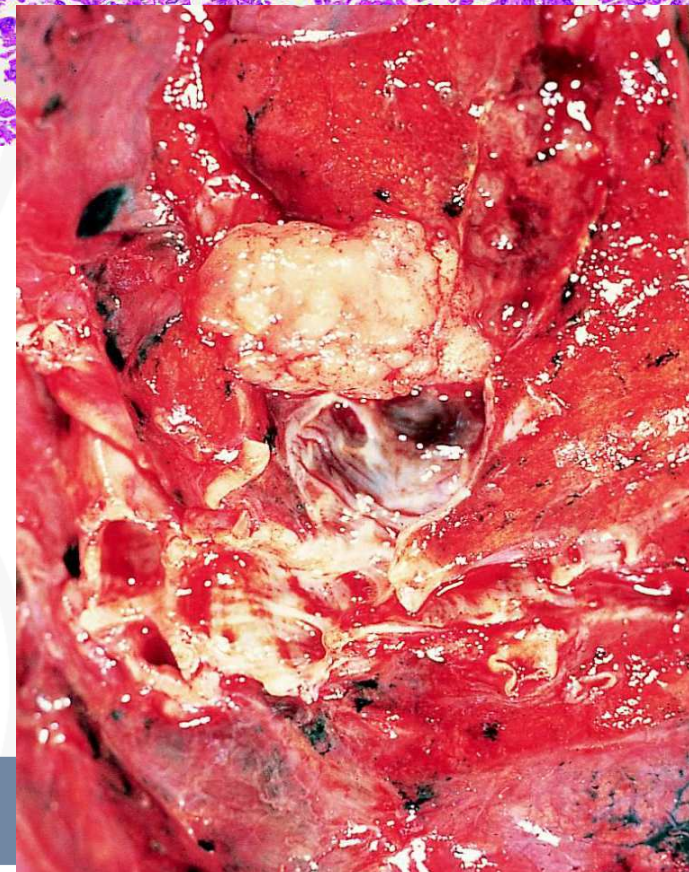
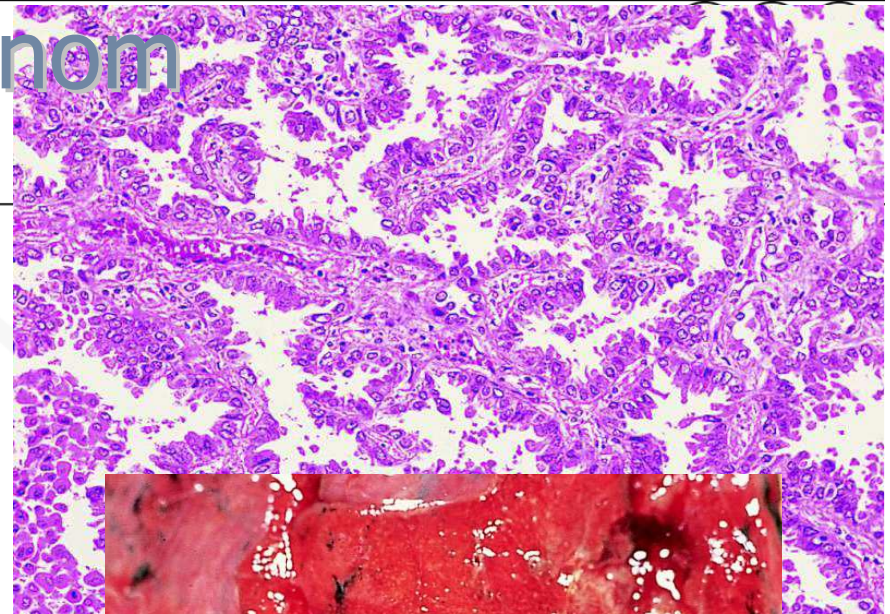


# Bronchialkarzinom

## *Histologie*

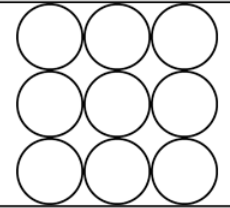
### Adeno-Ca

- Dritthäufigster Typ in Europa
- Überleben ohne Therapie: **8 Monate**
- Häufigster Krebstyp der ***Raucherinnen*** und der ***nichtrauchenden*** Bevölkerung. Oft assoziiert mit Vernarbungsprozessen (Narbenkarzinome)
- Subtypen:
  - Zentraler Typ: 50%
  - Peripherer Typ: 50%
  - Diffuser Typ: selten



# Bronchialkarzinom

## *Histologie*

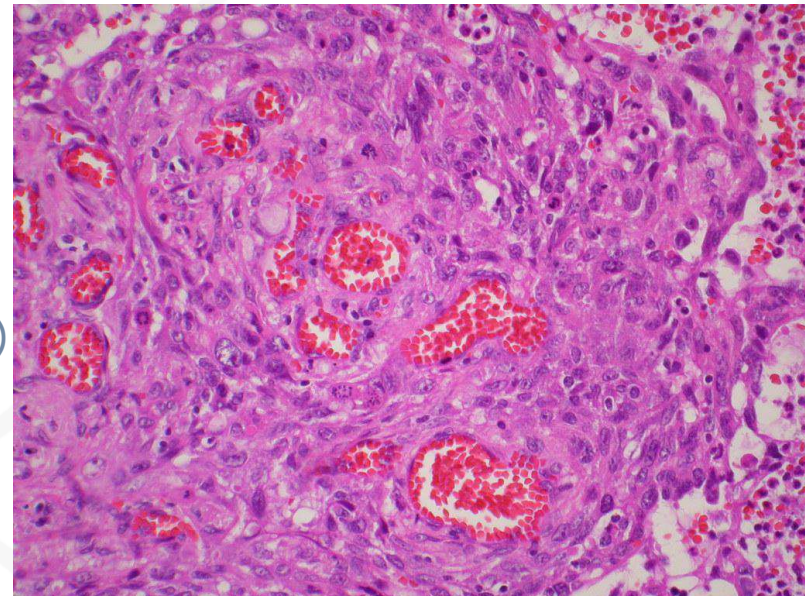


### Großzelliges Ca

Überlebenszeit ohne Therapie: **4 Monate**

Sonderformen:

- Hellzelliges CA
- Riesenzelliges CA (oft  $\beta$ -HCG Expression)

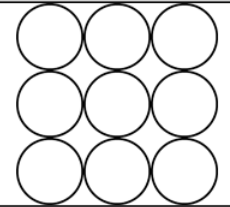






# Bronchialkarzinom

## *Histologie*

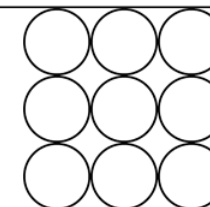


### Kleinzelliges Ca (*SCLC*)

- **Zweithäufigster** Typ in Europa
- mittlere Überlebenszeit ohne Therapie: **3-5 Monate**
- Subtypen: oat-cell- und intermediärer Typ: *keine Relevanz*
- Sinnvoll (internationale Lungenkrebskommission):
  - Reine kleinzellige CA
  - Klein- bis großzellige CA mit großzelliger Subpopulation
  - Kombinierte CA mit Plattenepithel- oder Adeno-CA-Anteilen

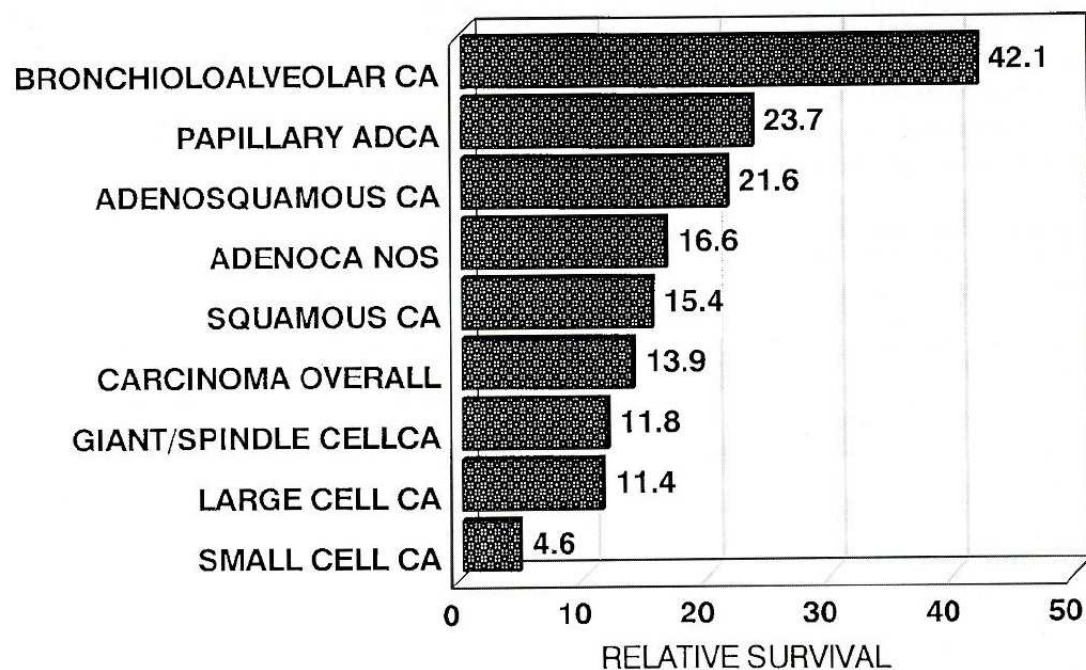
# Bronchialkarzinom

## *Histologie*



### 5-YEAR RELATIVE SURVIVAL RATE

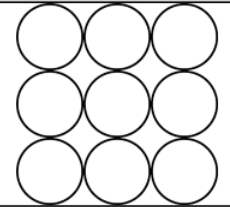
BY HISTOLOGIC TYPE OF LUNG CANCER



H.H. Hansen et al

# Bronchialkarzinom

## *Klinik*



- Häufig kaum Frühsymptome
- 5% Zufallsbefund beim Röntgen-Thorax

### **Allgemeine Symptome**

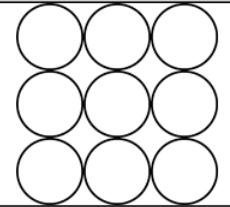
- Husten, Auswurf, blutiges Sputum
- Gewichtsverlust, Abgeschlagenheit, Nachtschweiß, Fieber

### **Spezielle Symptome**

- Lähmung des N. recurrens => Heiserkeit
- Lähmung N. phrenicus => Lähmung des Zwerchfells
- Stones-Kragen (dicker Hals), obere Einflusstauung bei Befall der V. cava

# Bronchialkarzinom

## *Klinik*



### **Beschwerden aufgrund von Metastasen**

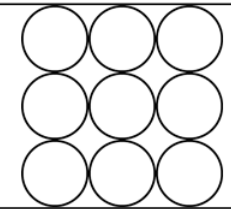
- pathologische Frakturen , Ikterus, neurol. Symptome
- CUP = Cancer with unkown primary tumor

### **Symptome durch Hormonproduktion des Tumors**

= paraneoplastische Syndrome

- v. a. beim kleinzelligen Ca
- Viele Symptomkomplexe möglich, z.B. Cushing-Syndrom (Cortisol-erhöht), Parathormonproduktion (Hyperkalzämie mit Obstipation, HRTS, Durst ...)

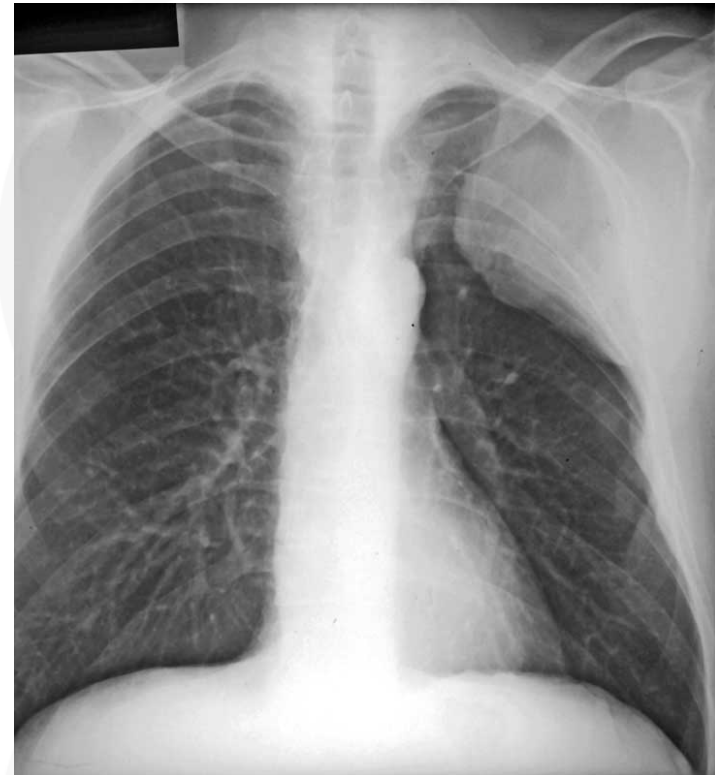# Pancoast-Tumor



- Def.: peripheres Bronchialkarzinom der Lungenspitze, das in Pleura und Thoraxwand infiltriert und dabei typischerweise Nerven des Hals sympathikus und zervikale Spinalnerven komprimiert

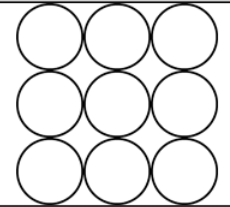
## Klinik

- Im Frühstadium meist klinisch stumm
- Horner-Syndrom bei Sympathikuslähmung (Ganglion stellatum):
  - Ptosis
  - Miosis
  - Enophthalmus
- Armschwellung durch Lymph-/Venenstauung
- Zerstörung der 1. Rippe oder 1. BWK
- Affektion des Armplexus: Armschmerzen, Armschwellung, Parästhesien am Arm, Muskelatrophien



# Bronchialkarzinom

## *Klassifikation*



### **Karzinoidtumor:**

Niedrig-maligne des neuroendokrinen Systems (früher: Bronchus-Adenom)

Subtypen:

- Peripheres Karzinoid (20%)
- Zentrales Karzinoid (80%)

Bildung von Serotonin: **Karzinoidsyndrom:** flush, Diarrhoe

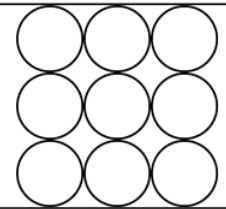
### **Karzinome der Bronchialwanddrüsen:**

(brochoglanduläre Karzinome)

Gehen von den Glandulae bronchiales aus.

# Bronchialkarzinom

## *Diagnose*



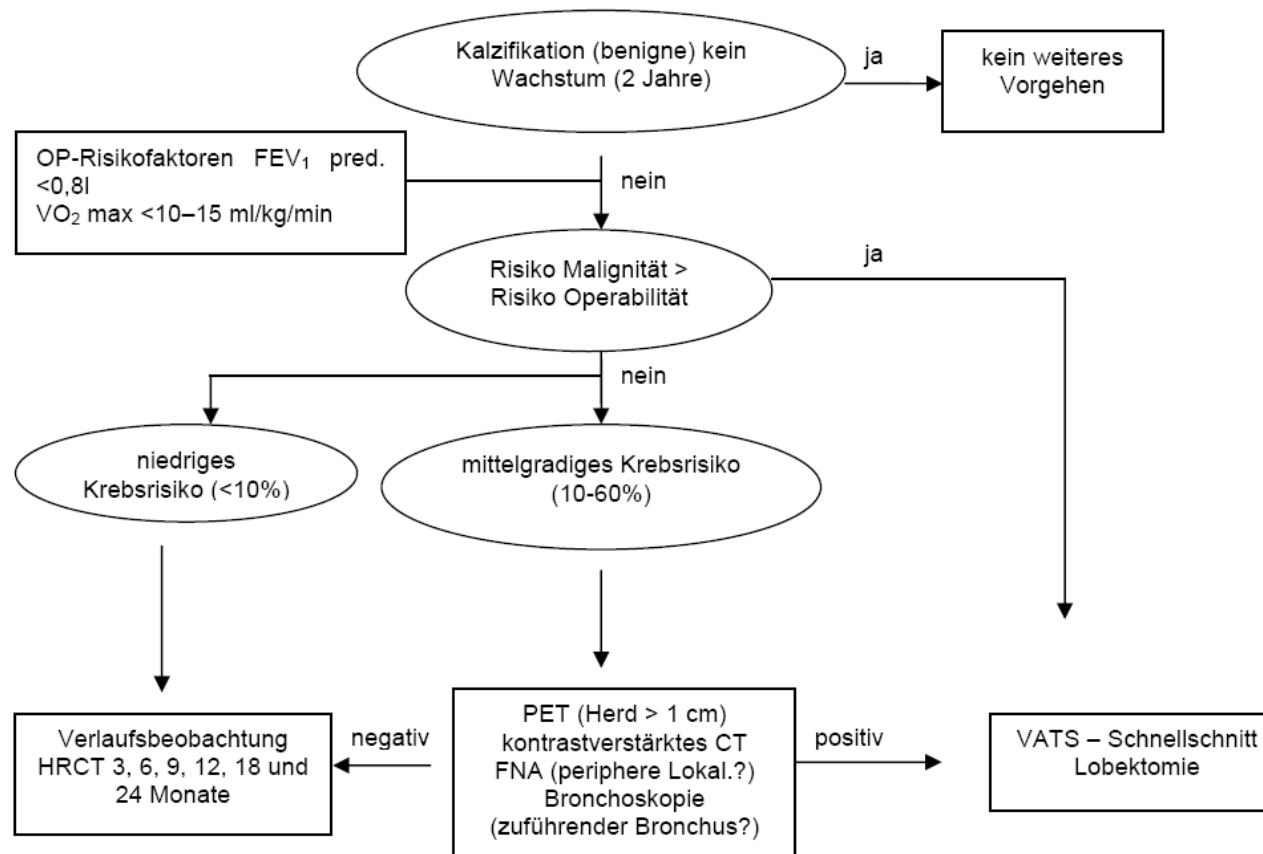
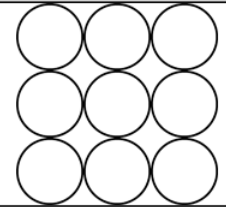
- Röntgen-Thorax / konventionelle Tomographie: hinter jeder Verschattung kann sich ein Tumor verbergen!!!
- CT-Thorax
- PET-CT
- EBUS = endobronchialer Sonographie

### **Biopsie mit Histologie mittels**

- Bronchoskopie
- Mediastinoskopie (heute seltener)
- Transthorakale Feinnadel-Punktion unter Rö-Kontrolle / CT-gesteuert
- Evtl. Diagnostische (+ gleichzeitig therapeutische) Probethoraktomie , offene Lungenbiopsie oder thorakoskopische Lungenbiopsie

# Bronchialkarzinom

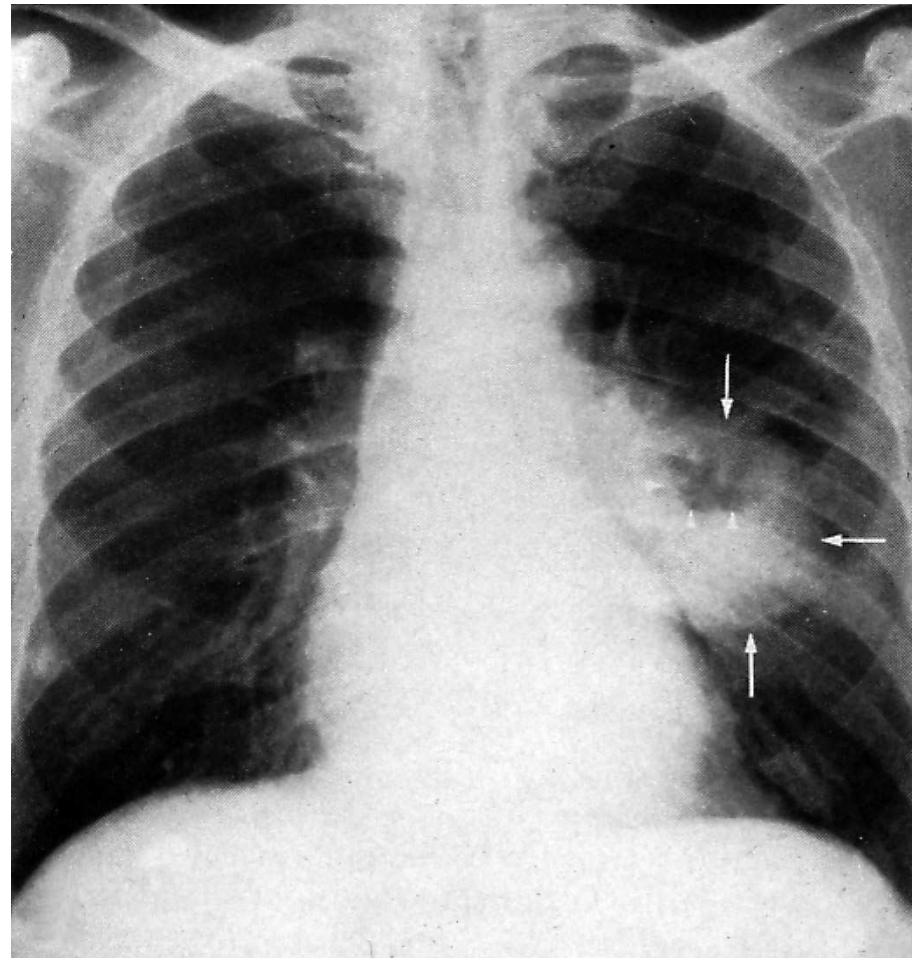
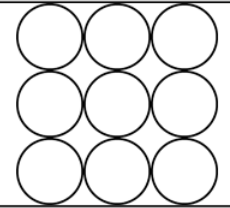
## Praktisches Vorgehen bei unklarem pulmonalen Rundherd





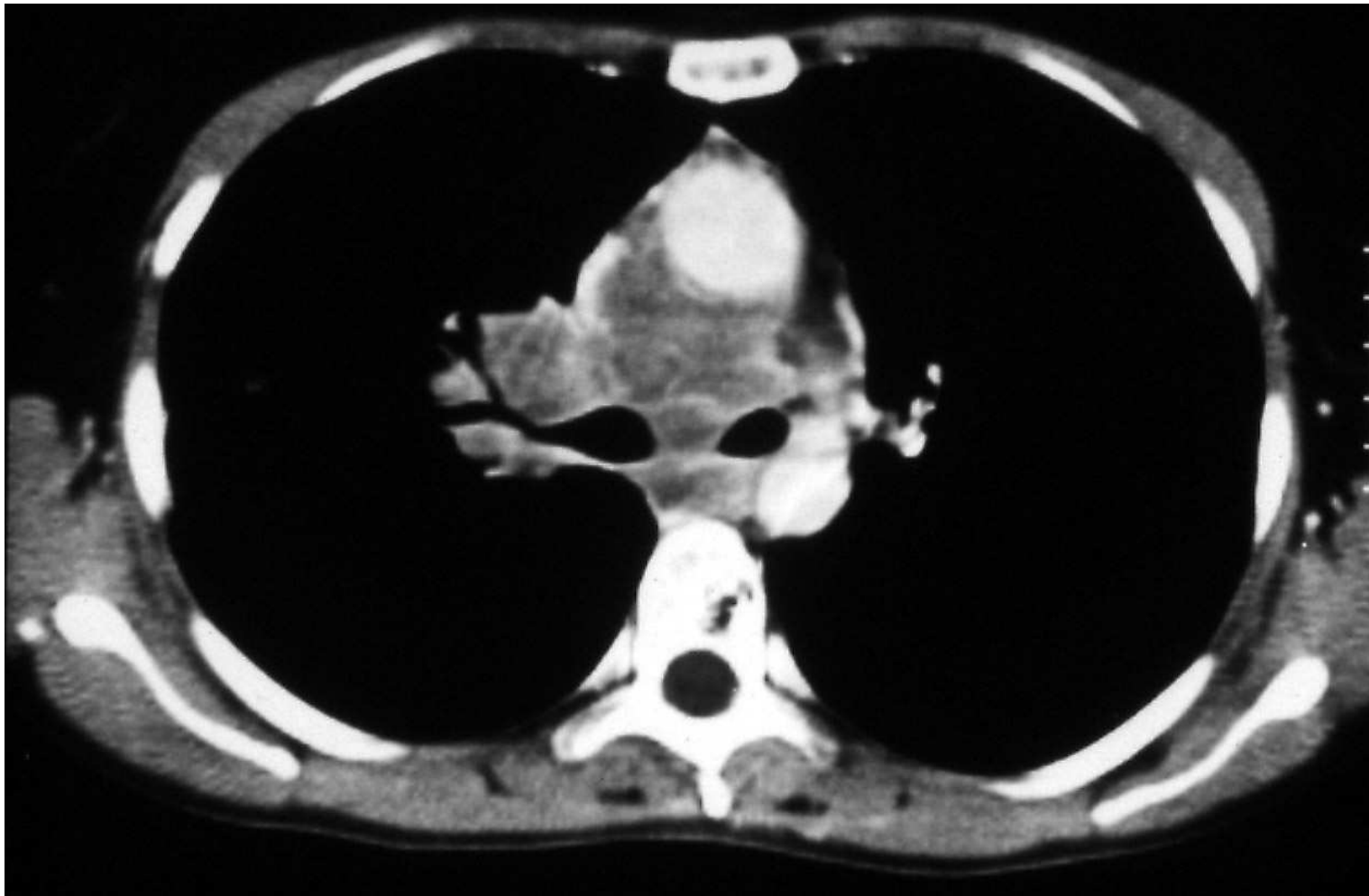
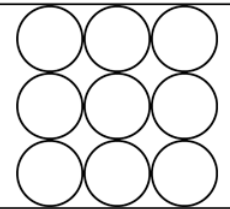
# Bronchialkarzinom

## *Rö-Thorax*



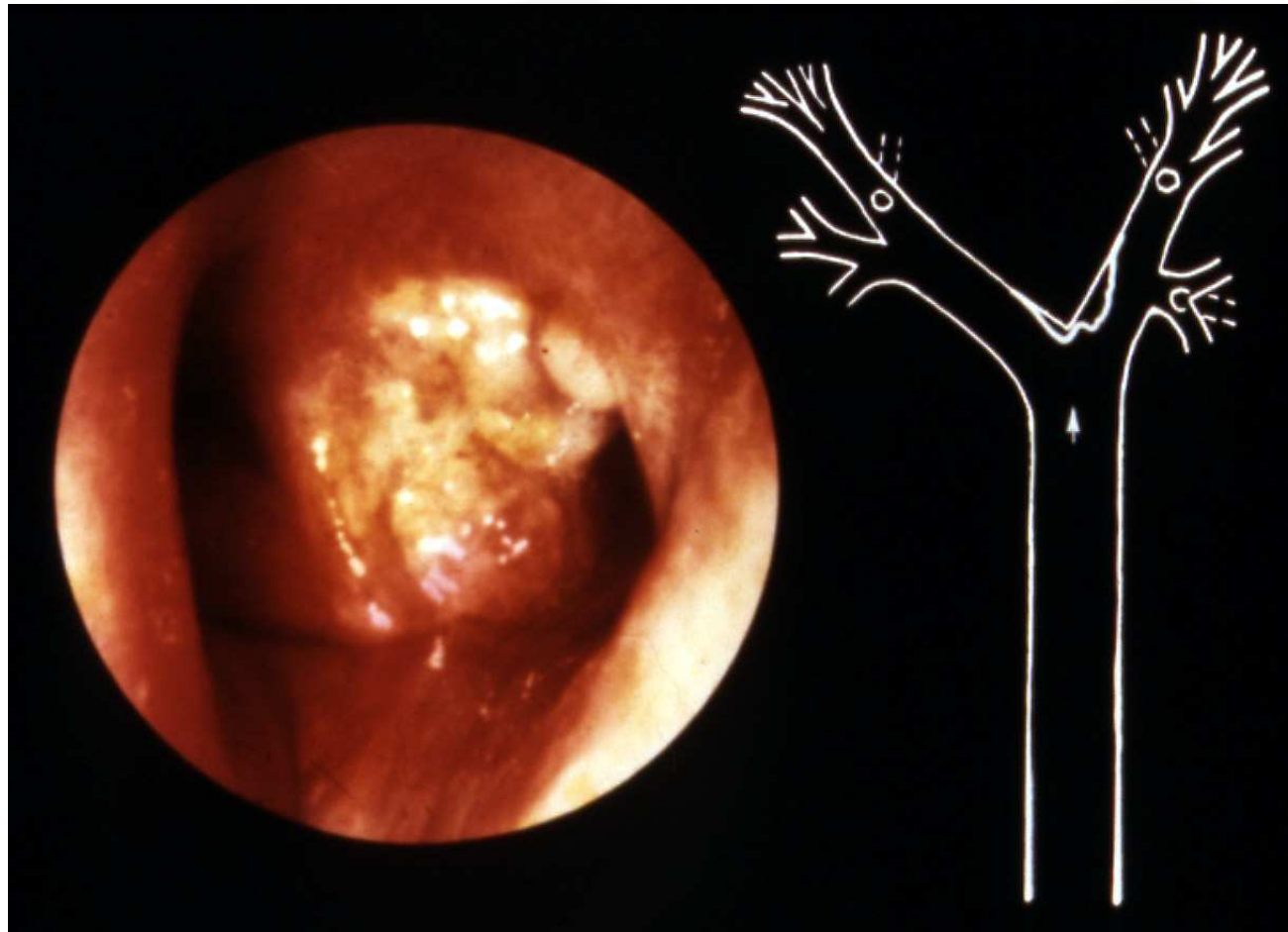
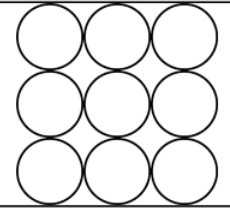
# Bronchialkarzinom

*CT-Thorax*



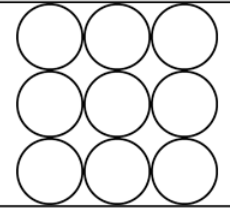
# Bronchialkarzinom

## *Bronchoskopie*

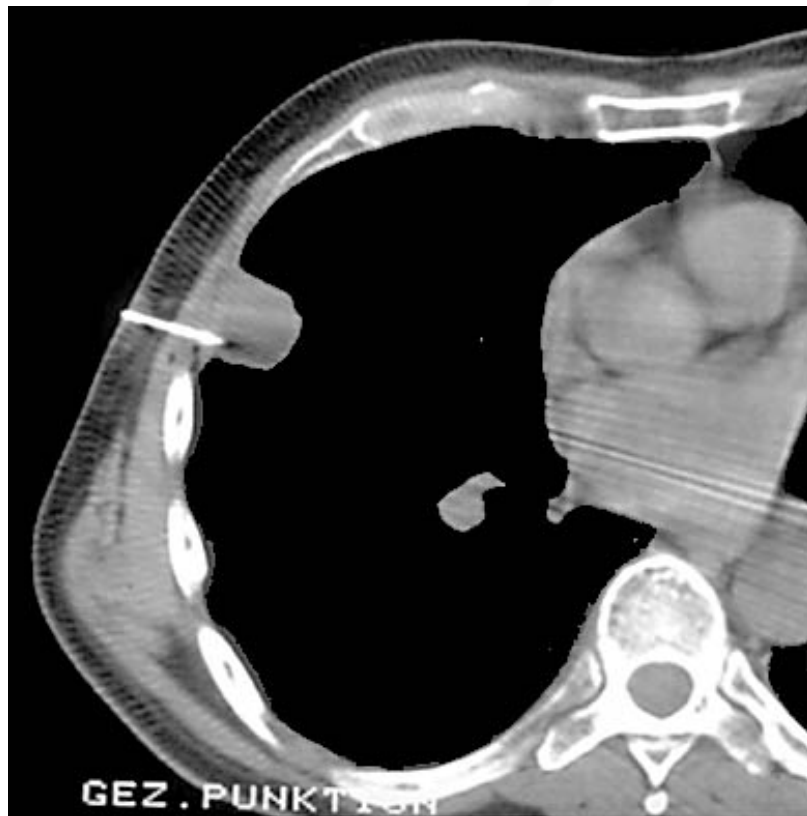

# Bronchialkarzinom

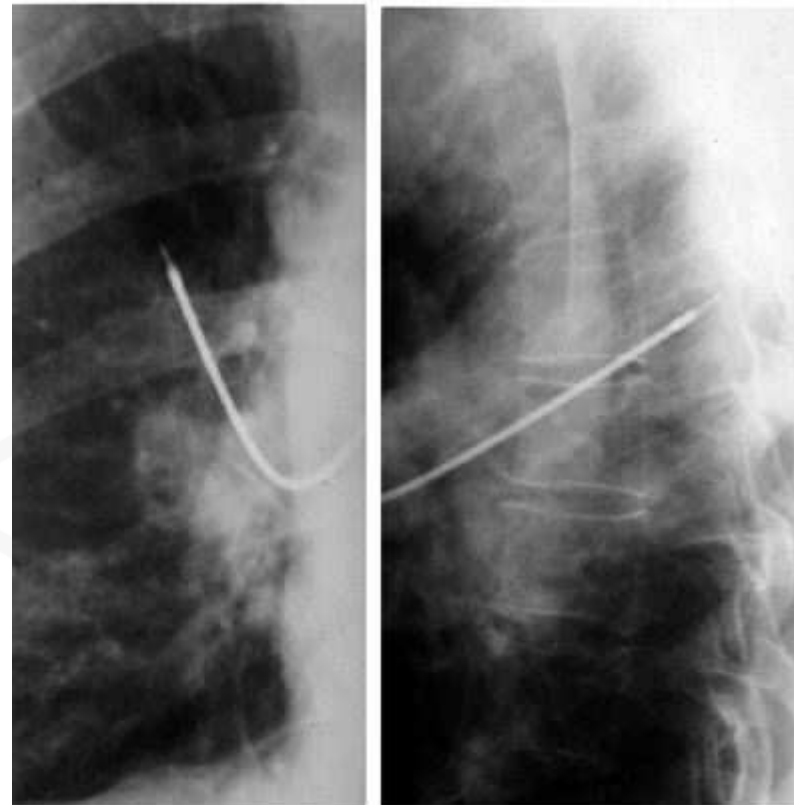
## *Biopsie*



*CT-gesteuerte Biopsie*

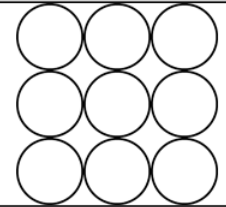


*Transbronchiale Biopsie*



# Bronchialkarzinom

## *Staging*



**Tab. 3** Empfehlungen zum Primärstaging - Basisuntersuchungen

---

Blutbild, Gerinnung, Elektrolyte, Kreatinin,  
GOT, GPT,  $\gamma$ -GT, LDH, AP, Bilirubin

Röntgenaufnahme der Thoraxorgane in 2 Ebenen

Spiral-CT (mit Kontrastmittel) des Thorax unter  
Einschluß der Oberbauchregion (incl. Nebennieren)

Oberbauchsonographie (komplementär zum CT)

Bronchoskopie

Morphologische Diagnosesicherung

---

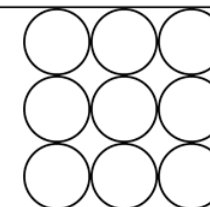
### **Empfehlungen zur Diagnostik des Bronchialkarzinoms**

der Deutschen Gesellschaft für Pneumologie

M. Thomas, U. Gatzemeier, R. Goerg, W. Matthiessen, H. Morr, N. Schoenfeld, D. Ukena, G. Stamatis. Empfehlungen zur Diagnostik des Bronchialkarzinoms.

# Bronchialkarzinom

## Staging

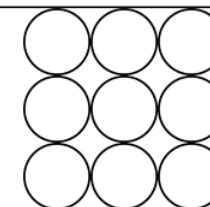


**Tab. 4** Empfehlungen zum Primärstaging - Erweiterte Diagnostik

<u>Untersuchung</u>	<u>Indikation</u>
Bodyplethysmographie arterielle Blutgasanalyse CO-Diffusionskapazität* Spiroergometrie	Geplante Radiotherapie oder Lungenresektion (dann auch*)  Vor Lungenresektion falls $DL_{CO}$ oder $FEV_1 < 80\%$ vom Soll
Lungenperfusionsszintigraphie	Vor Lungenresektion falls $V_{O_2max}$ 40-75% vom Soll (Spiroergometrie)
MRT	Pancoasttumor
Mediastinoskopie ggf. anteriore Mediastinoskopie bzw. videoassistierte Thorakoskopie	Nicht-kleinzelliges Bronchialkarzinom und a) linksseitiger Tumor oder b) mediastinale LK im CT > 1 cm (Querdurchmesser) bei neoadjuvanter Therapieoption

# Bronchialkarzinom

## Staging



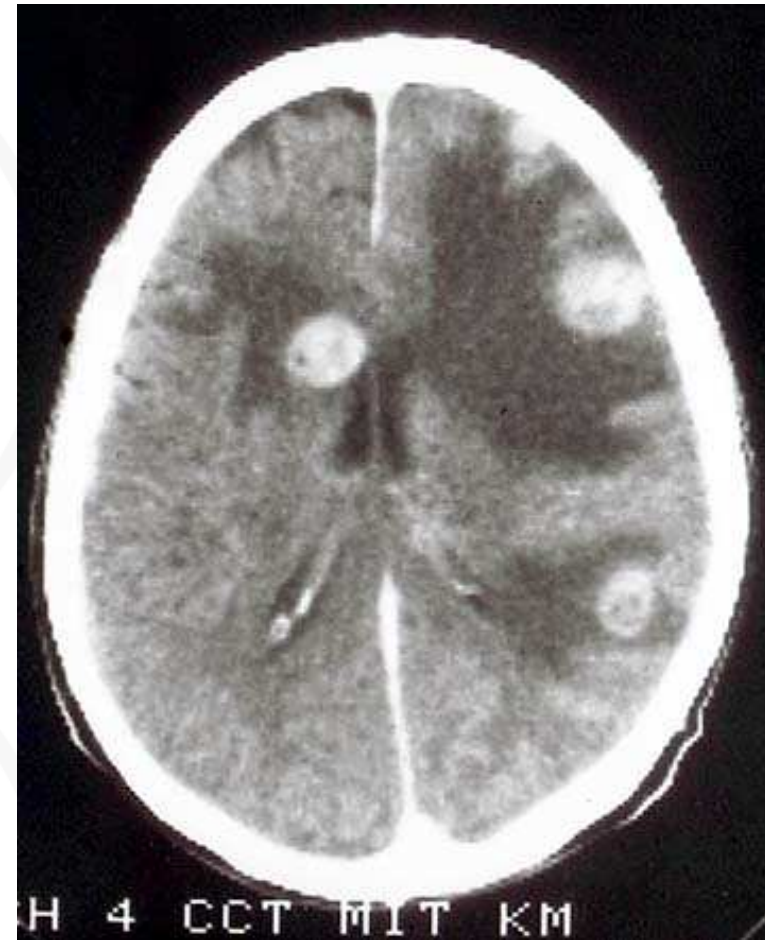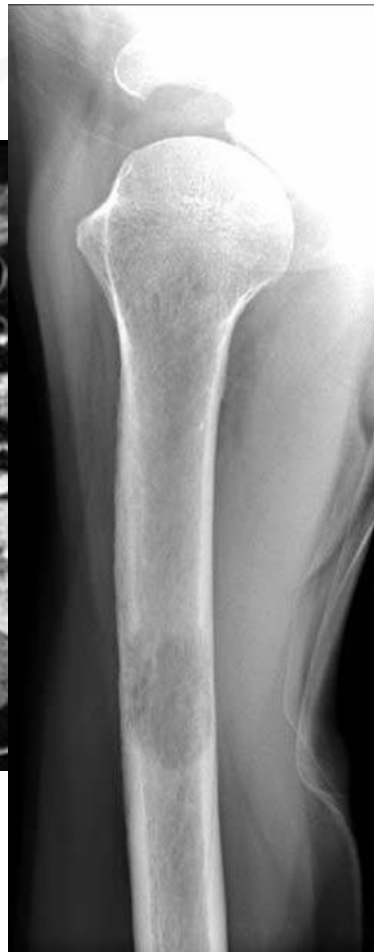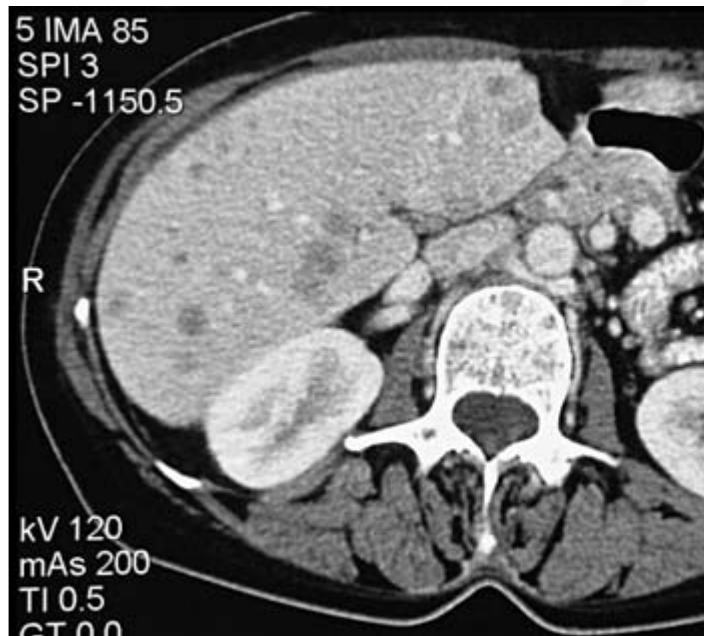
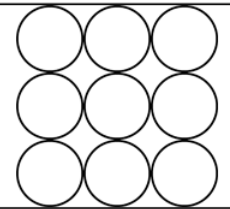
**Tab. 4** Empfehlungen zum Primärstaging - Erweiterte Diagnostik

Schädel-CT mit Kontrastmittel ggf. Schädel-MRT	Im Stadium I/II des nicht-kleinzelligen Bronchialkarzinoms nicht kosteneffektiv; jedoch immer in weiter fortgeschrittenen Stadien sowie bei zerebraler Symptomatik oder unspezifische Zeichen der Metastasierung (Anämie; Gewichtsverlust) oder Ausschluß eines M1-Status beim kleinzelligen Bronchialkarzinom
Skelettszintigramm	Knochenschmerzen, path. Fraktur, AP- / Ca-Erhö- ung, unspezifische Zeichen der Metastasierung
Thorakoskopie	Negative / fragliche Ergußzytologie
Knochenmarkpunktion	Ausschluß eines M1-Status bei kleinzelligem Bronchialkarzinom


LK: Lymphknoten

# Bronchialkarzinom

## *Metastasen*

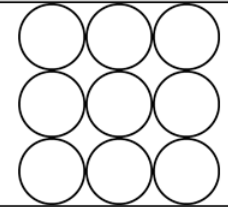






# Bronchialkarzinom

## TNM-System



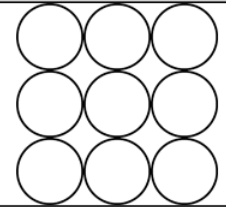
T = Ausdehnung des Primärtumors

T x	Primärtumor kann nicht sicher beurteilt werden, oder Nachweis von malignen Zellen im Sputum oder bei Bronchialspülungen, jedoch Tumor weder radiologisch noch bronchoskopisch sichtbar
T 0	kein Anhalt für Primärtumor
Tis	Carcinoma in situ
T 1	Tumor $\leq 3$ cm oder weniger in größter Ausdehnung, umgeben von Lungengewebe oder viszeraler Pleura, kein bronchoskopischer Nachweis einer Infiltration proximal eines Lappenbronchus (Hauptbronchus frei)
T 2	Tumor mit wenigstens einem der folgenden Kennzeichen hinsichtlich Größe oder Ausbreitung: $> 3$ cm in größter Ausdehnung; Hauptbronchus befallen ( $> 2$ cm distal der Carina); Infiltration der viszeralen Pleura; assoziierte Atelektase oder obstruktive Entzündung bis zum Hilus, jedoch nicht der ganzen Lunge
T 3	Tumor jeder Größe mit Infiltration wenigstens einer der folgenden Strukturen: Brustwand (einschließlich der Sulcus-superior-Tumoren), Zwerchfell, mediastinale Pleura, parietales Perikard oder: Tumor im Hauptbronchus $\leq 2$ cm distal der Carina, jedoch Carina selbst nicht befallen oder: Tumor mit Atelektase oder obstruktiver Entzündung der ganzen Lunge
T 4	Tumor jeder Größe mit Infiltration wenigstens einer der folgenden Strukturen: Mediastinum, Herz, große Gefäße, Trachea, Ösophagus, Wirbelkörper, Carina oder: vom Primärtumor getrennte Tumorherde im gleichen Lappen oder: Tumor mit malignem Pleuraerguß



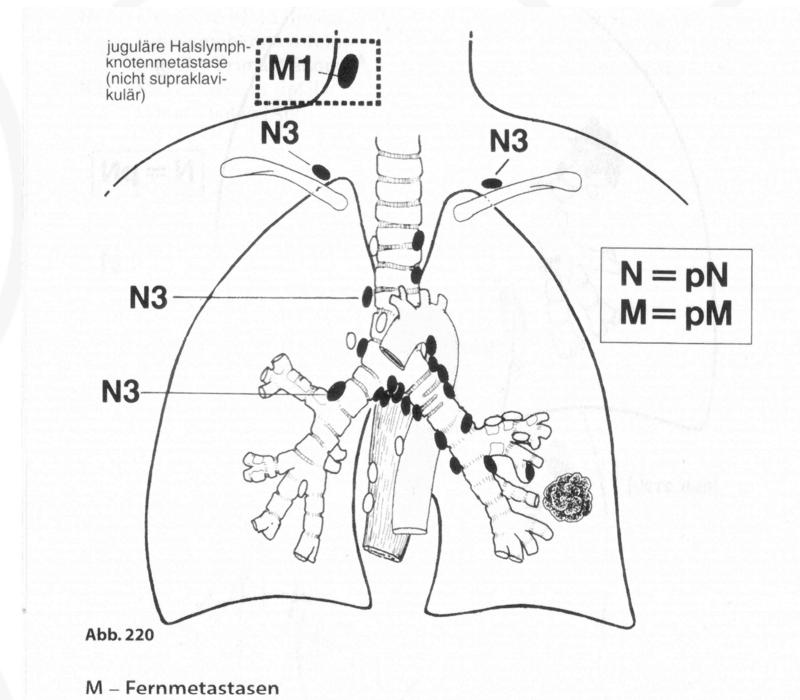
# Bronchialkarzinom

## TNM-System



N = Befall der regionären Lymphknoten

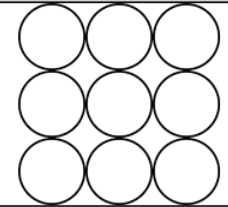
N x	regionäre Lymphknoten können nicht beurteilt werden
N 0	keine regionären Lymphknotenmetastasen
N 1	Metastase(n) im ipsilateralen peribronchialen und / oder ipsilateralen Hiluslymphknoten (einschließlich eines Befalls durch direkte Ausbreitung des Primärtumors in intrapulmonale Lymphknoten)
N 2	Metastasen in ipsilateralen mediastinalen und / oder subkarinalen Lymphknoten
N 3	Metastasen in kontralateralen mediastinalen, kontralateralen Hilus-, ipsi-, oder kontralateralen Skalenus- oder supraclavikulären Lymphknoten





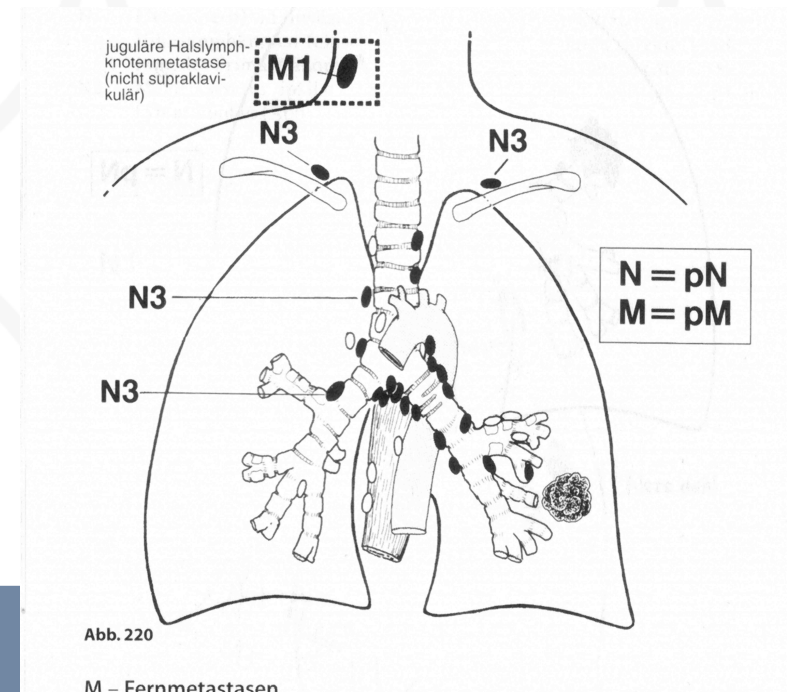
# Bronchialkarzinom

## TNM-System



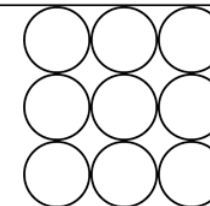
M = Fernmetastasen

M x	Fernmetastasen können nicht beurteilt werden
M 0	keine Fernmetastasen
M 1	Fernmetastasen, einschließlich vom Primärtumor getrennte Tumorherde in einem andern Lungenlappen (ipsi- oder kontralateral)

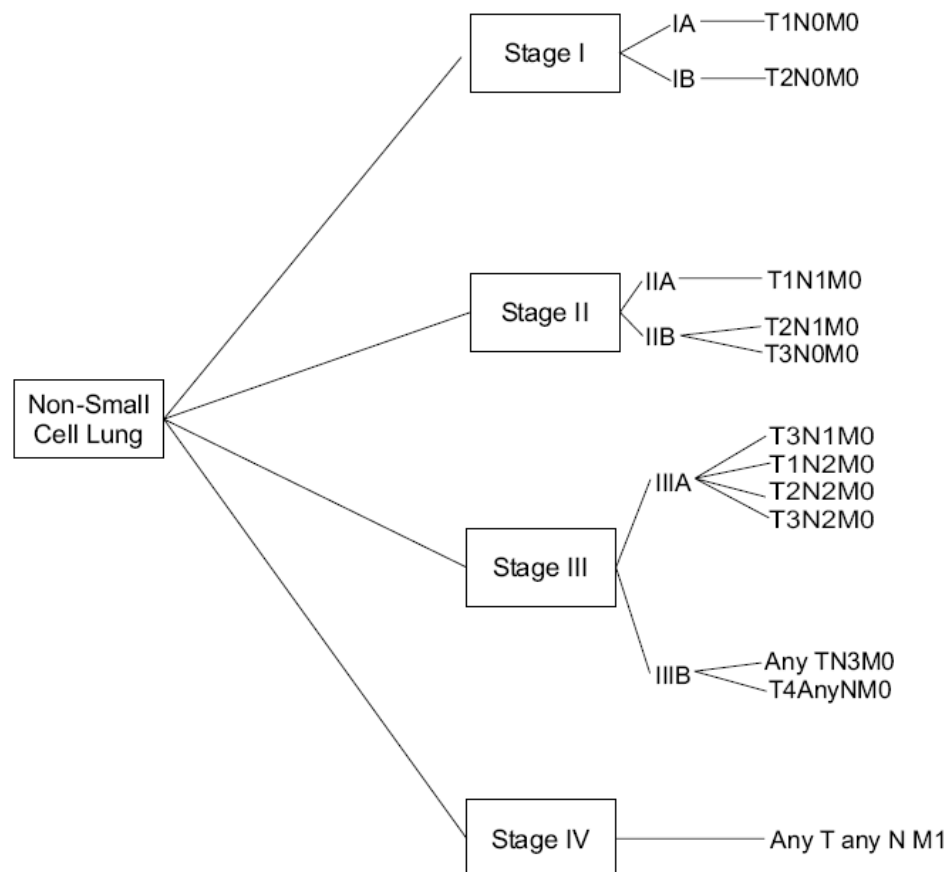


# Bronchialkarzinom

## Einteilung NSCLC

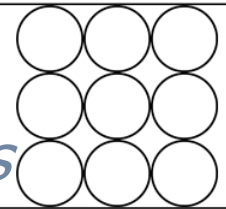


### Non-Small Cell Lung Cancer



# Bronchialkarzinom

## *Stadieneinteilung des kleinzelligen Bronchialkarzinoms*



### "Limited disease"

Begrenzung auf den ipsilateralen Hemithorax

plus/minus ipsilaterale supraklavikuläre Lymphknoten

plus/minus Atelektase

plus/minus Rekurrensparese

plus/minus Pleuraerguß **ohne maligne Zellen**

### "Extensive disease"

Befall beider Thoraxhälften

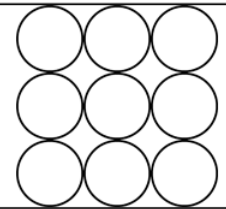
plus/minus Pleuraerguß **mit malignen Zellen**

plus/minus Vena-cava-superior-Syndrom

plus/minus extrathorakale Metastasen

# Bronchialkarzinom

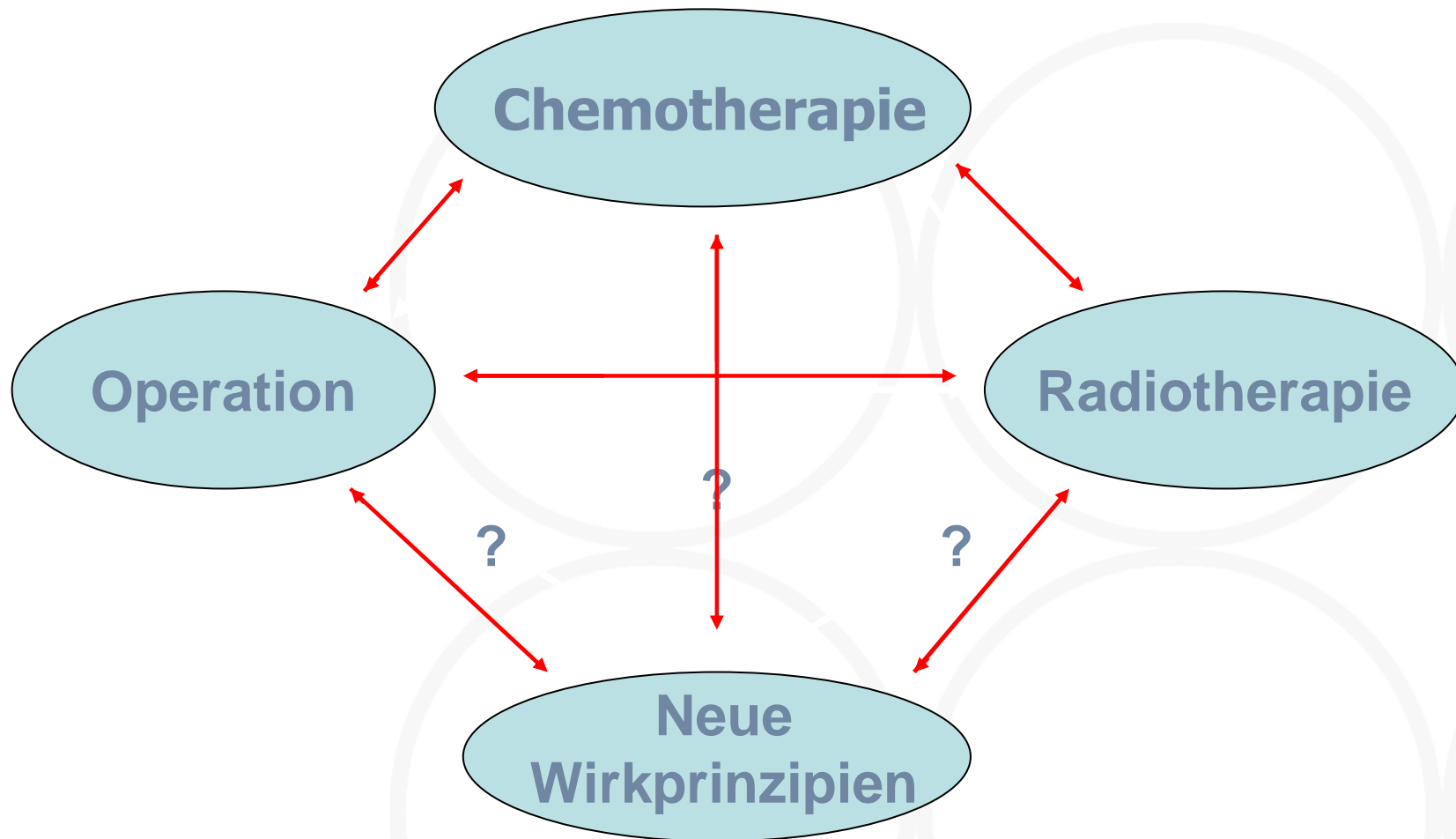
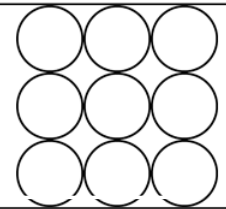
*Marburger Klassifizierung - Stadieneinteilung des kleinzelligen Bronchialkarzinoms*



Very limited disease:	Primärtumor von Lungengewebe oder viszeraler Pleura umgeben, nur partielle Atelektase, ein Pleuraerguß ohne maligne Zellen, Lymphknotenbefall hilär ipsilateral (z.B. isoliert, relativ peripherer Rundherd ohne mediastinalen Befall)
Limited disease:	Primärtumor infiltriert Thoraxwand, parietale Pleura oder Diaphragma, Totalatektase einer Lunge, Lymphknoten bis N 3 (kontralateral hilär)
Extensive disease I:	Primärtumor infiltriert Herz, Ösophagus, Perikard, maligner Pleura- oder Perikarderguss, Phrenikus- oder Recurrensparese, obere Einflusstauung (V. Cava sup. Syndrom), Lymphknoten supraklavikulär
Extensive disease II a:	hämatogene Fernmetastasen in einem Organ, kontralaterale Lunge befallen
Extensive disease II b:	hämatogene Fernmetastasen in mehreren Organen

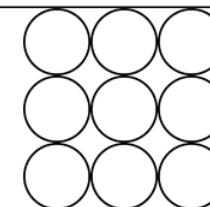
# Bronchialkarzinom

## Multimodale Therapie



# Bronchialkarzinom

## Stadiengerechte Therapie des SCLC



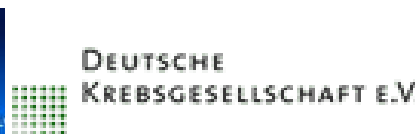Tab. 3 Kleinzelliges Bronchialkarzinom: Therapie gemäß Stadium

Stadium	derzeit überwiegend praktizierte Therapie	Empfehlung	Möglichkeiten zur prognoserelevanten Verbesserung der Therapie
I	OP → CT → PCI bzw. CT → TRT + PCI (falls CR)	OP → CT → PCI bzw. CT/TRT + PCI (falls CR) Behandlung in Studien*	Therapieoptimierung in multimodalen Konzepten
II	OP → CT → TRT → PCI bzw. CT → TRT + PCI (falls CR)	OP → CT → TRT → PCI bzw. CT/TRT + PCI (falls CR) Behandlung in Studien*	Verbesserung der lokalen Kontrolle durch: a) Überprüfung des Stellenwertes der Resektion im Stadium I – IIIA b) Überprüfung von Bestrahlungskonzepten (Fraktionierung, Zielvolumen, Gesamtdosis) im Stadium I – IIIB
IIIA	CT → TRT + PCI (falls CR)	CT/TRT + PCI (falls CR) Behandlung in Studien*	Verbesserung der systemischen Kontrolle durch: a) Überprüfung des Stellenwertes der Hochdosischemotherapie im Stadium I – IIIB b) Überprüfung des Stellenwertes „biologischer Therapieprinzipien“ (Metalloproteinaseinhibitoren; Angiogeneseinhibitoren)
IIIB	CT → TRT + PCI (falls CR)	CT/TRT + PCI (falls CR) Behandlung in Studien*	
IV	Chemotherapie/palliative Therapie am „Ort der Not“	Chemotherapie bzw. Behandlung in Studien*	Überprüfung neuer Chemotherapiekombinationen bzw. Tyrosinkinase-/Angiogeneseinhibitoren


\* Für geeignete Patienten möglichst Teilnahme in Phase-III-Studien mit dem Ziel der Therapieoptimierung. CT: Chemotherapie; TRT: Thorakale Radiotherapie; OP: Operation; PCI: (prophylactic cranial irradiation) adjuvante Ganzschädelbestrahlung; CR: Vollremission

### Empfehlungen zur Therapie des Bronchialkarzinoms

Gemeinsame Empfehlung  
der Deutschen Gesellschaft für Pneumologie (DGP),  
der Deutschen Gesellschaft für Radioonkologie (DEGRO),  
der Deutschen Gesellschaft für Thoraxchirurgie (DGT)  
und der Arbeitsgemeinschaft Internistische Onkologie  
in der Deutschen Krebsgesellschaft (AIO)

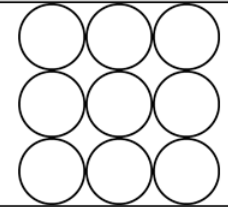






# Bronchialkarzinom

## Stadiengerechte Therapie des NSCLC



Stadium	Überwiegend praktizierte Therapie	Empfehlung
I	Operation/ Bestrahlung	Operation / Bestrahlung, ggf. adjuvante Chemotherapie
II	Operation/ Bestrahlung	ggf. adjuvante Chemotherapie Behandlung in Studien
IIIa	Operation und Radiatio	multimodale Therapie Behandlung in Studien
IIIb	Radiatio	Multimodale Therapie Behandlung in Studien
IV	Chemotherapie	Chemotherapie

*Modifiziert nach*

### Empfehlungen zur Therapie des Bronchialkarzinoms

Gemeinsame Empfehlung  
der Deutschen Gesellschaft für Pneumologie (DGP),  
der Deutschen Gesellschaft für Radioonkologie (DEGRO),  
der Deutschen Gesellschaft für Thoraxchirurgie (DGT)  
und der Arbeitsgemeinschaft Internistische Onkologie  
in der Deutschen Krebsgesellschaft (AIO)

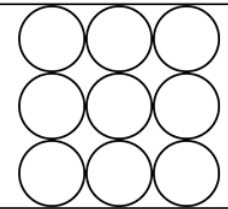


DEUTSCHE  
KREBSGESELLSCHAFT E.V.



# Bronchialkarzinom

## Stadiengerechte Therapie des NSCLC



Tab. 4 Nicht-kleinzelliges Bronchialkarzinom: Therapie gemäß Stadium

Stadium	derzeit überwiegend praktizierte Therapie	Empfehlung	Möglichkeiten zur prognoserelevanten Verbesserung der Therapie
IA	Operation falls inoperabel: Radiotherapie	Operation falls inoperabel: Radiotherapie	Neoadjuvante bzw. adjuvante systemische Therapie. Optimierung der Radiotherapie
IB/II	Operation falls inoperabel: Radiotherapie	Behandlung in Studien*	Neoadjuvante bzw. adjuvante systemische Therapie. Optimierung der Radiotherapie
III			
operabel (zumeist IIIA)	Operation + Radiotherapie	Behandlung in Studien*	Multimodale Konzepte.
inoperabel (zumeist IIIB)	Radiotherapie	Chemotherapie (platinbasiert) – gefolgt von Radiotherapie – simultan zur Radiotherapie bzw. Behandlung in Studien*	Multimodale Konzepte. Optimierung der Radiotherapie
IV	Chemotherapie palliative Therapie am „Ort der Not“	Chemotherapie bzw. Behandlung in Studien*	Überprüfung neuer Chemotherapie-kombinationen bzw. Tyrosinkinase-/ Angiogeneseinhibitoren

\* Für geeignete Patienten möglichst Teilnahme in Phase-III-Studien mit dem Ziel der Therapieoptimierung. Insbesondere für die Stadien I–III ist dies zu empfehlen, da hier die Therapiekonzepte im Fluss sind. In ganz besonders hohem Maß ist dies im Stadium III der Fall. So ist z. B. im Stadium IIIA nach Operation + Radiotherapie im besten Fall eine 5-Jahres-Überlebensrate von 20–25% zu erwarten. Im Rezidiv dominieren in 80% Fernmetastasen, so dass in Studienkonzepten unter Integration einer systemischen Therapie eine Prognoseverbesserung erwartet werden kann. Daher wird hier eine Therapie außerhalb von Studien auch nur eingeschränkt empfohlen.

### Empfehlungen zur Therapie des Bronchialkarzinoms

Gemeinsame Empfehlung  
der Deutschen Gesellschaft für Pneumologie (DGP),  
der Deutschen Gesellschaft für Radioonkologie (DEGRO),  
der Deutschen Gesellschaft für Thoraxchirurgie (DGT)  
und der Arbeitsgemeinschaft Internistische Onkologie  
in der Deutschen Krebsgesellschaft (AIO)

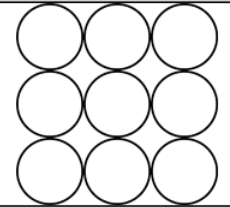


DEUTSCHE  
KREBSGESELLSCHAFT E.V.




# Bronchialkarzinom

## *Chirurgische Therapie - Inoperabilität*

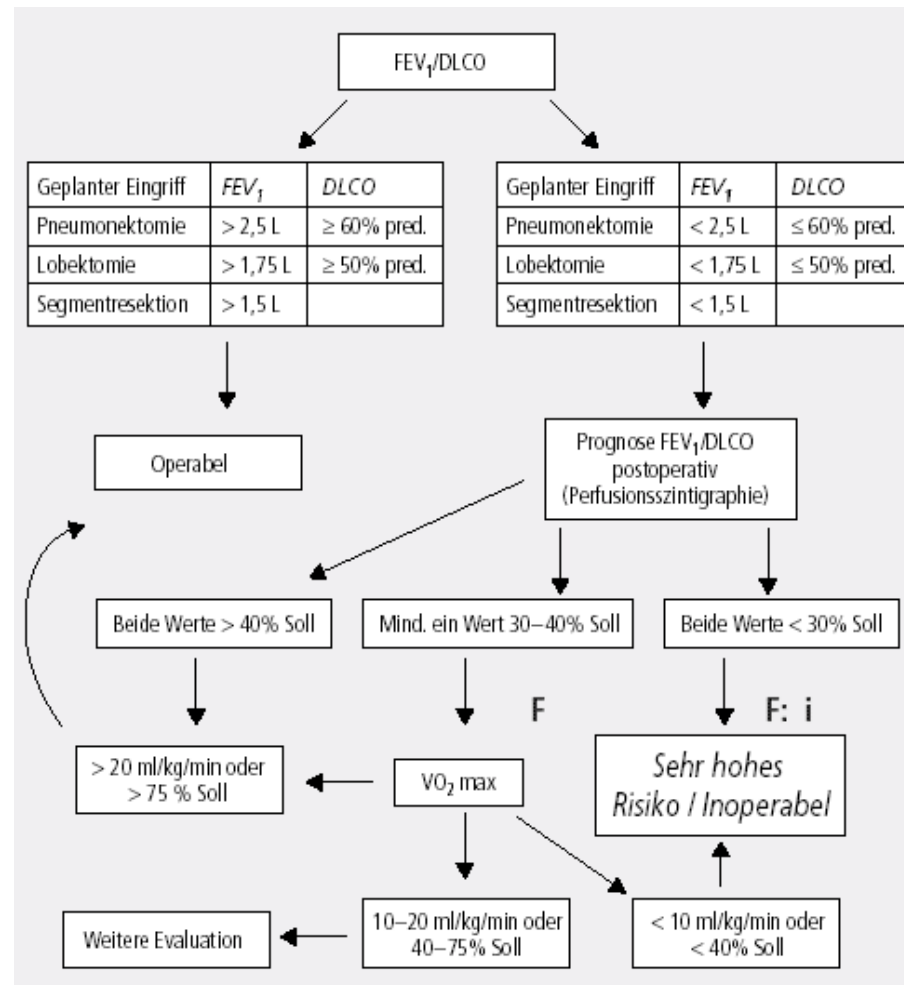
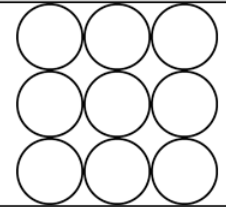


- Maligner Pleuraerguß
- Hämoperikard
- N. recurrens-, N. phrenicus-Parese
- Horner-Syndrom
- Obere Einflußstauung
- Oesophagusinfiltration
- Fern-, kontralaterale Metastasen
- Infiltration Carina, A. pulmonalis
- Überschreitung der Lungengrenzen
- Pancoast-Tumor



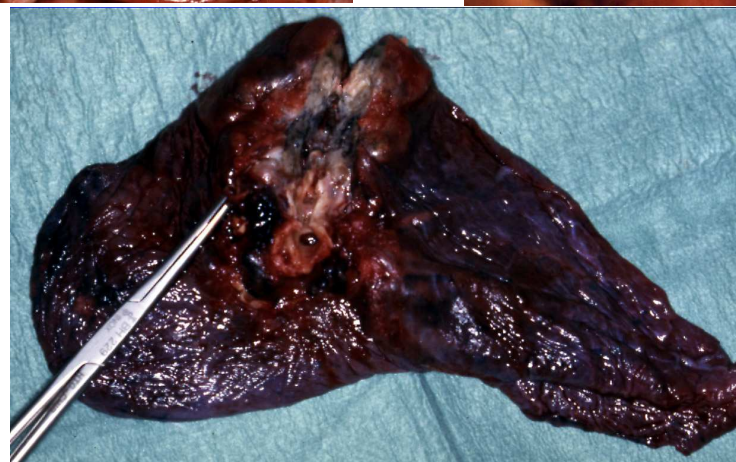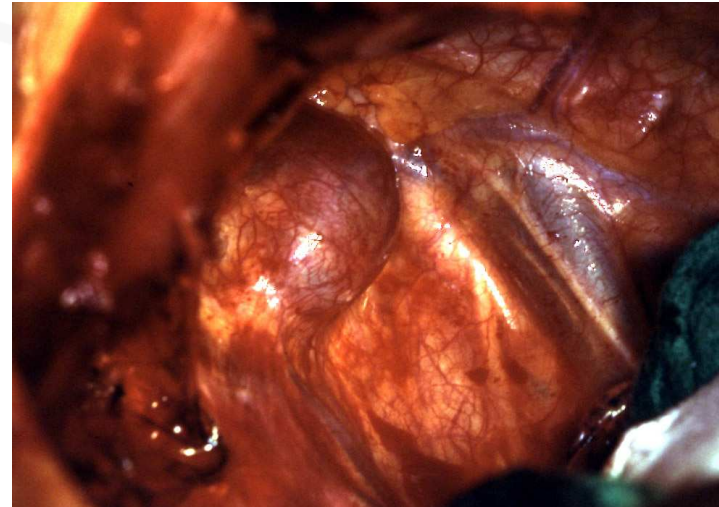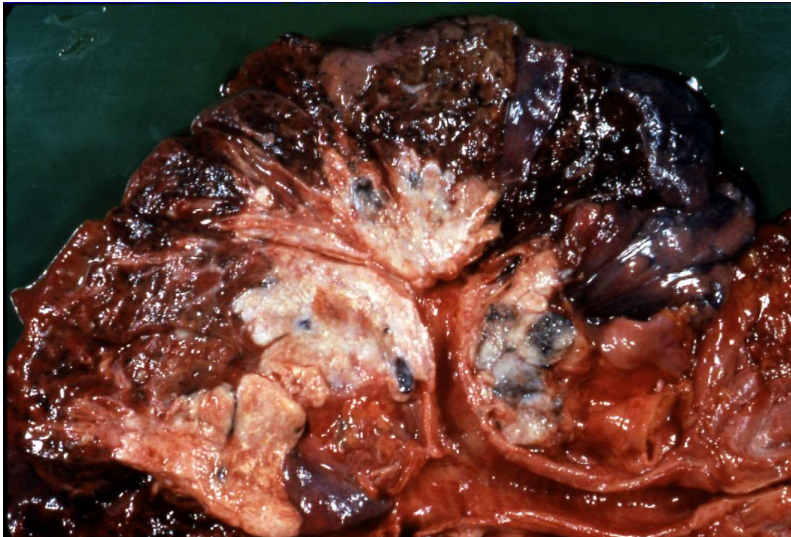
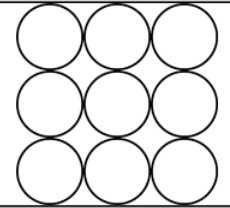
# Bronchialkarzinom

## Operabilität ???



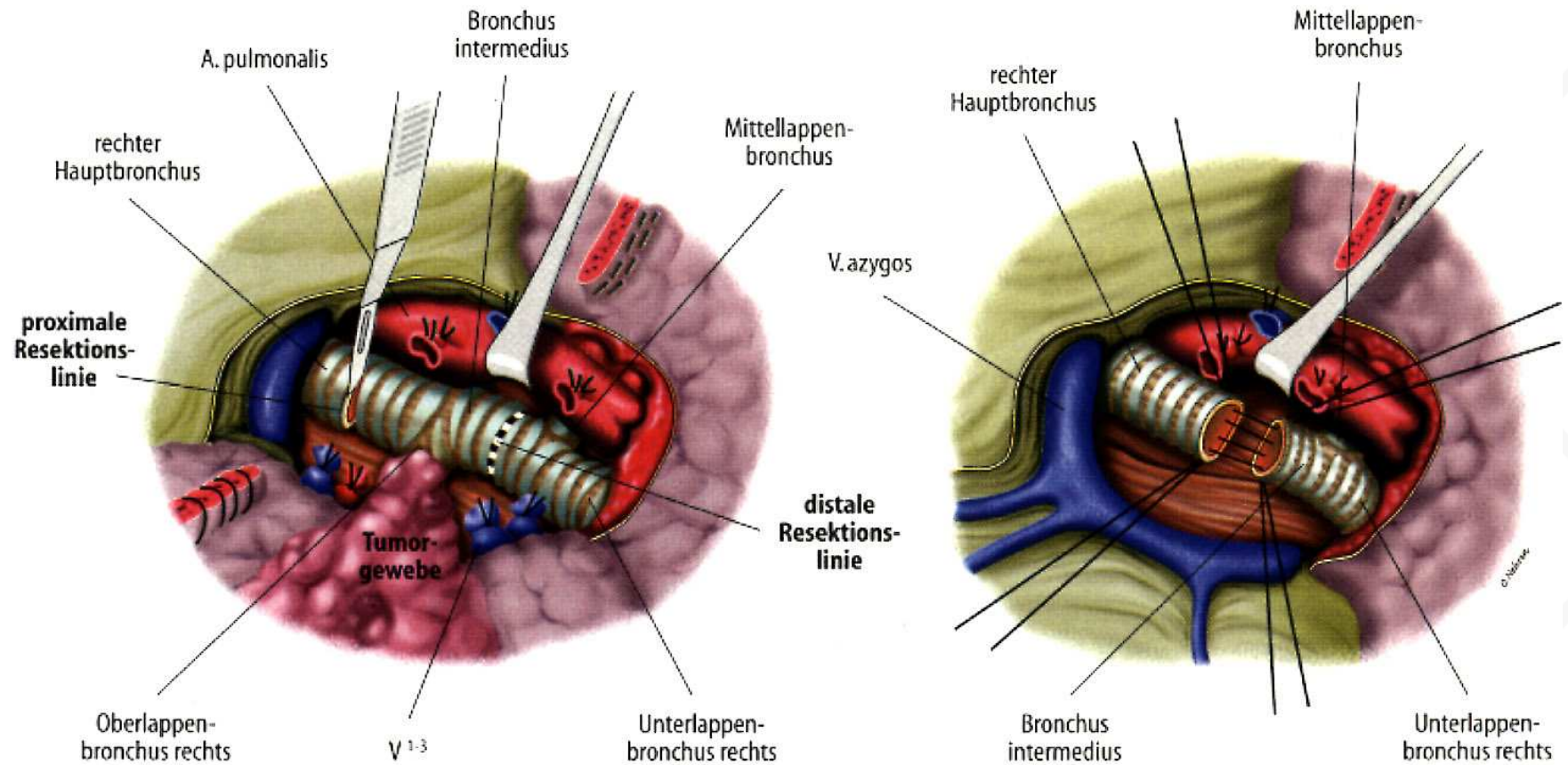
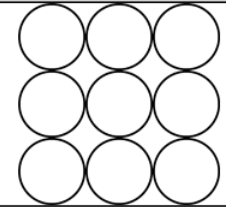
# Bronchialkarzinom

## *Chirurgische Therapie*



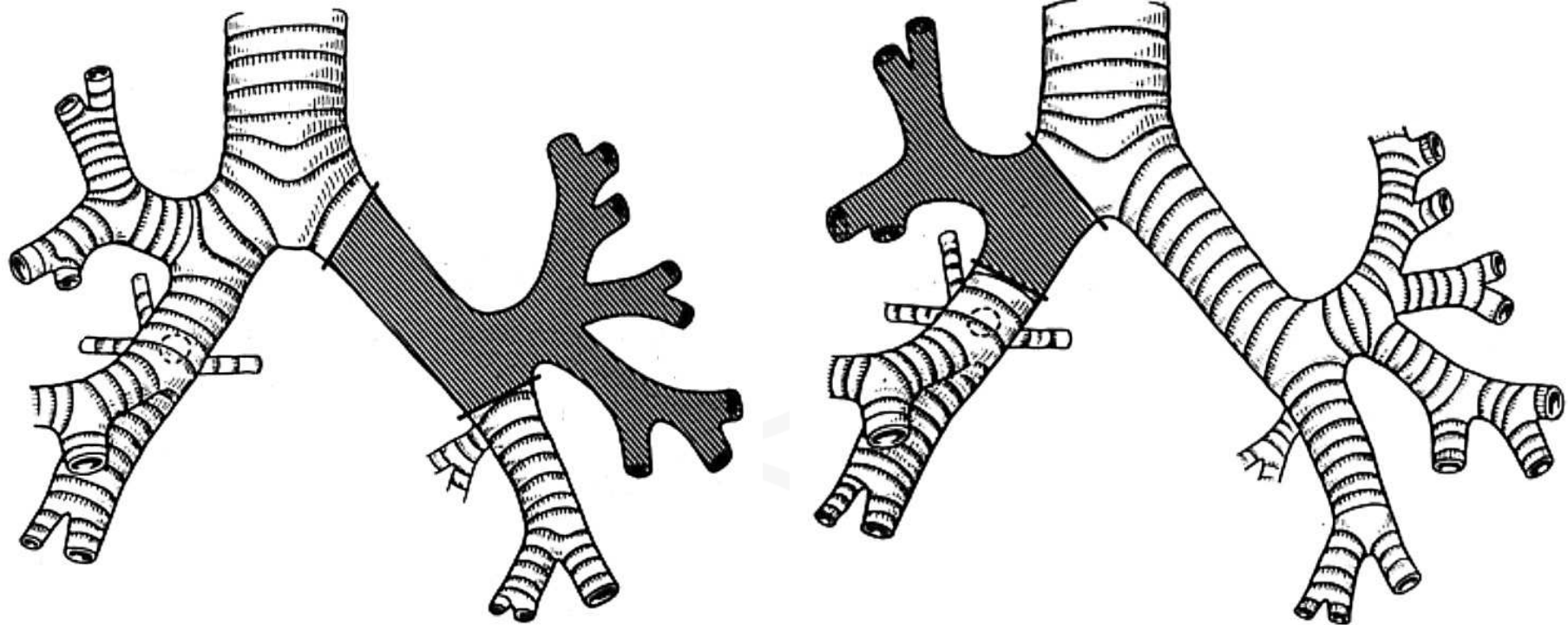
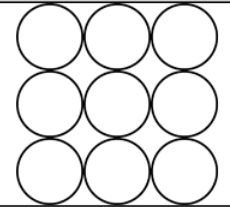
# Bronchialkarzinom

## Manschettenresektion



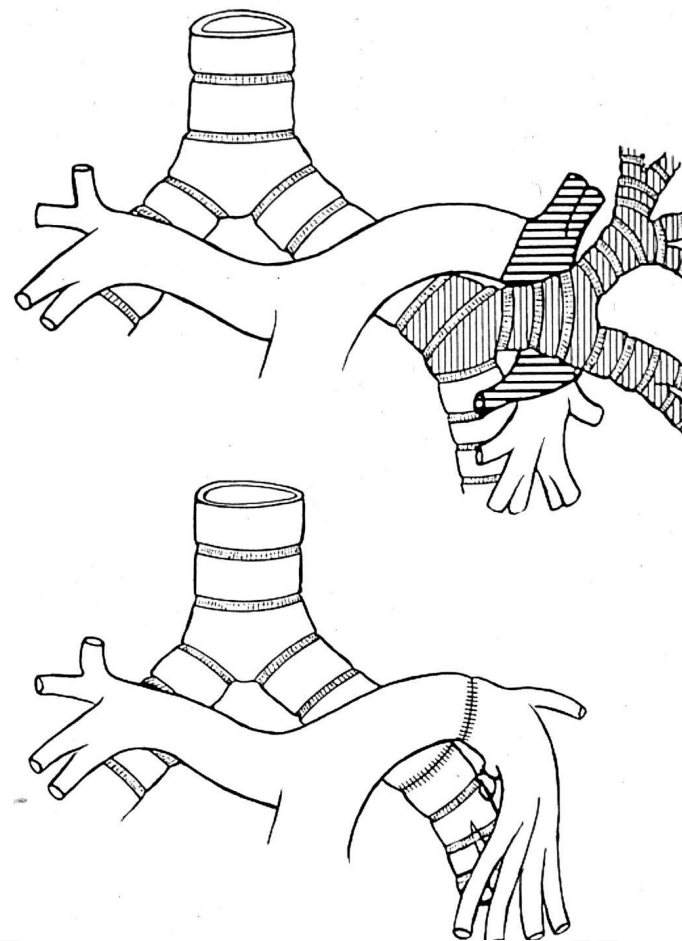
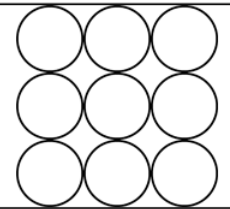
# Bronchialkarzinom

## *Manschettenresektion*



# Bronchialkarzinom

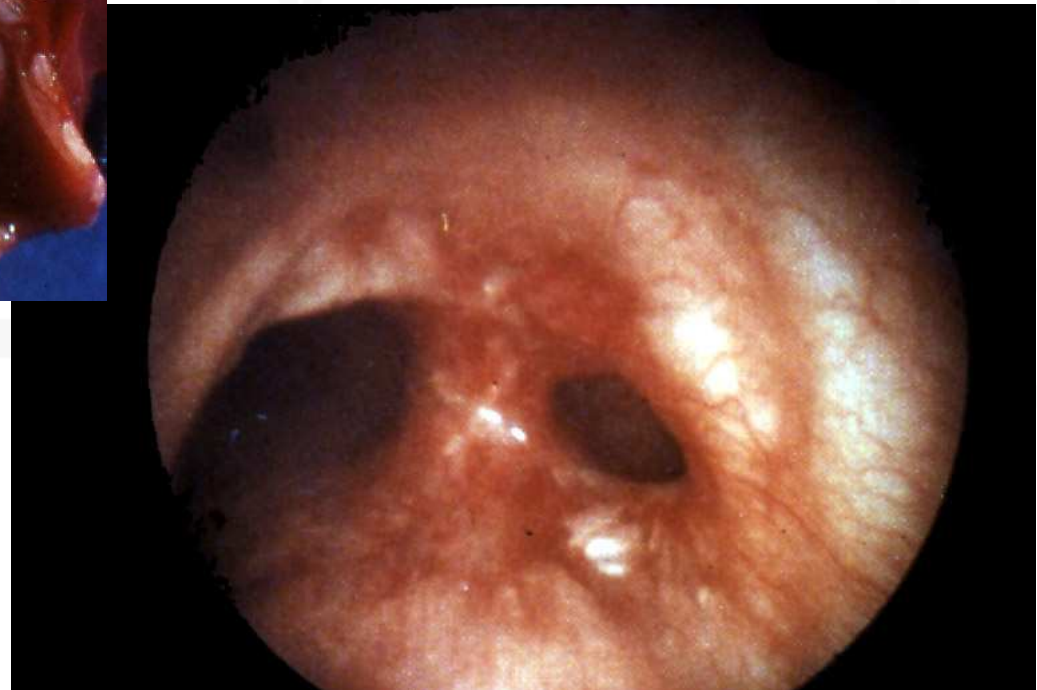
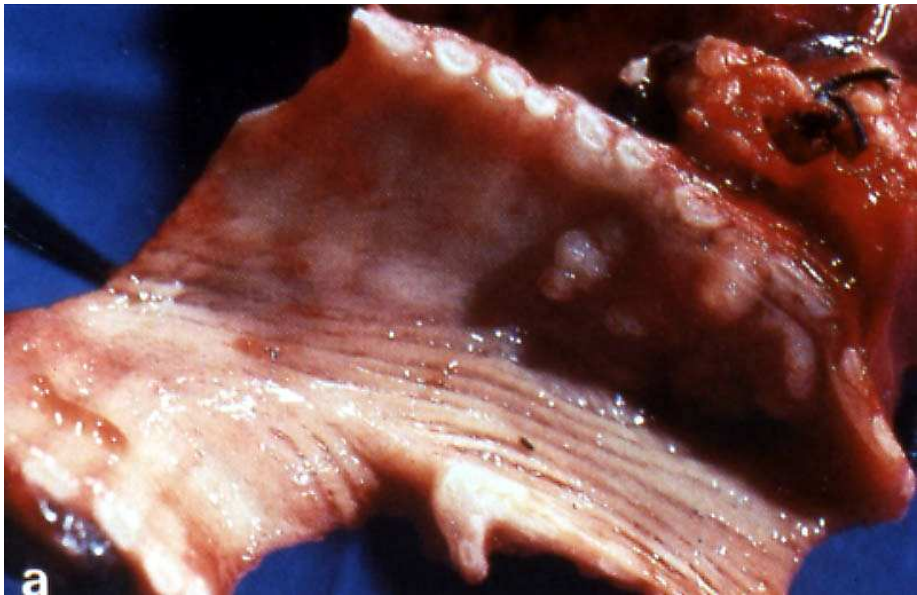
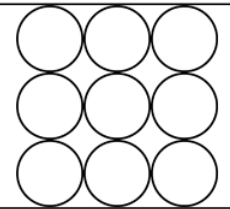
## *Manschettenresektion*





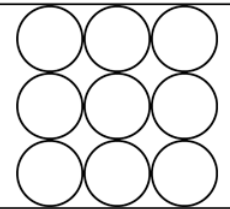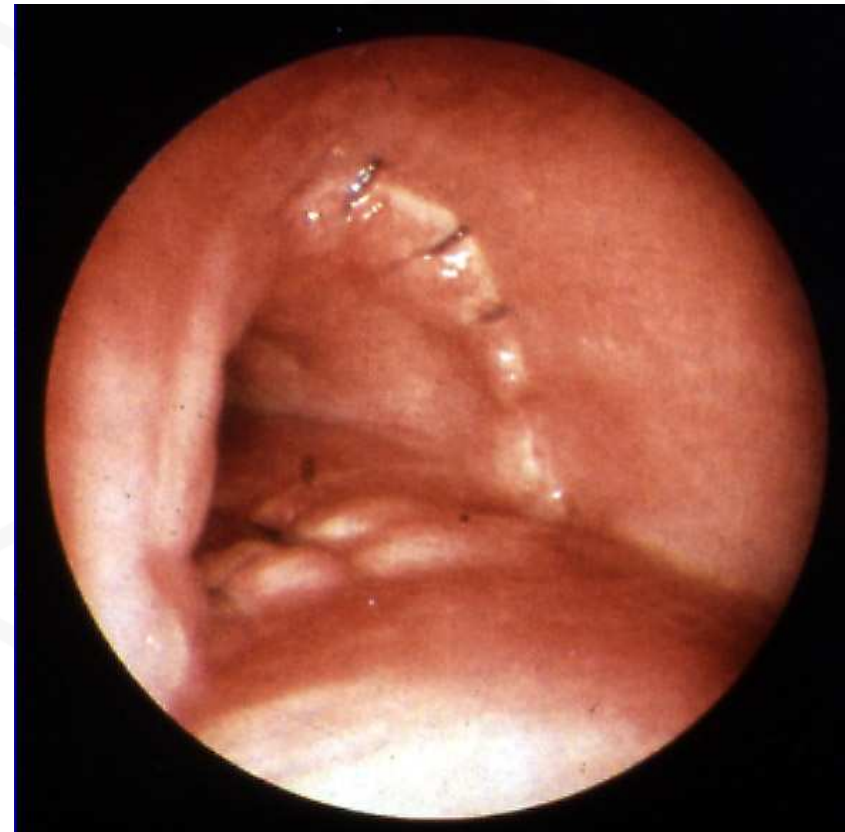
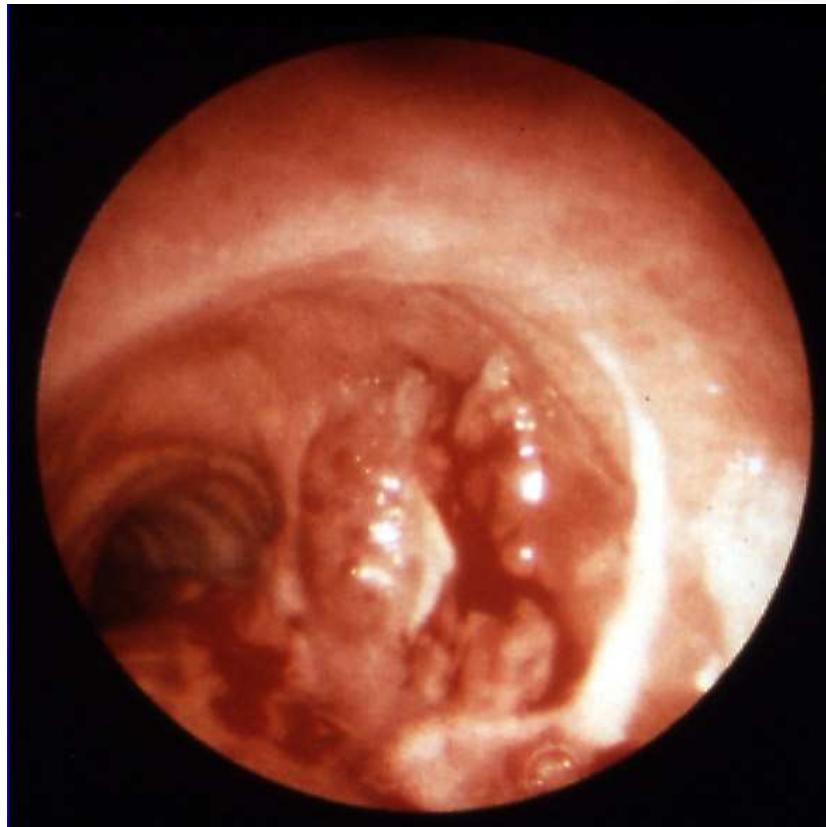# Bronchialkarzinom


## *Manschettenresektion*



# Bronchialkarzinom

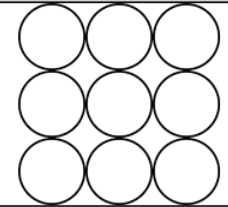
## *Bifurkationsresektion*





# Bronchialkarzinom

## Überlebensraten NSCLC




Tab. 2 5-Jahres-Überlebensraten von Patienten mit nicht-kleinzelligem Bronchialkarzinom gemäß Zuordnung zum Internationalen Staging-System (ISS) nach TNM-Deskriptoren (nach [1])

ISS-Stadium	TNM				5-Jahres-Überlebensrate	
					klinisches Staging	chirurgisches* Staging
Stadium IA	T1	N0	M0	61%	67%	
	T2	N0	M0	38%	57%	
Stadium IIA	T1	N1	M0	34%	55%	
	T2	N1	M0	24%	39%	
	T3	N0	M0	22%	38%	
Stadium IIIB	T3	N1	M0	9%	25%	
	T1-3	N2	M0	13%	23%	
Stadium IV	T4	N0-2	M0	7%	-	
	T1-4	N3	M0	3%	-	
Stadium IV	T1-4	N0-3	M1	1%	-	

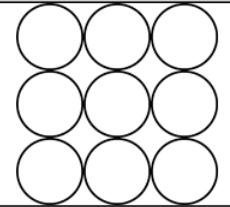
\* Überlebensraten nach operativer Behandlung mit chirurgischer Verifikation des Stadiums und histomorphologischer Bestätigung

Mountain C. Revisions in the international system for staging lung cancer. Chest 1997; 111: 1710-1717



# Bronchialkarzinom

## *Überlebensraten SCLC*



### → Limited disease

- 16 to 22 Monate mittleres Überleben

### → Extensive disease

- 10 Monate mittleres Überleben

Chest. 2007 Sep;132(3 Suppl):324S-339S.