

# Über die Entwicklung der Schleimhautfalten des Darmes von *Salmo irideus* Gibb.

Von

Dr. rer. nat. Hans Güntert

(Mit 15 Textfiguren)

(Vorgelegt in der Sitzung am 13. Jänner 1938)

## Einleitung.

Beim Durchgehen entsprechender Literatur fällt die Lücke auf, die in den Kenntnissen über die histologische Ausbildung der Schleimhautfalten bei den Fischen besteht. Maurer schreibt im Handbuch der vergleichenden Entwicklungslehre der Wirbeltiere von O. Hertwig (1906): „Über die histologische Ausbildung der Schichten des Magens und Darmes der Ganoiden und Teleostei fehlen genauere Angaben. Im Magen kommen Fundus- und Pylorusdrüsen zur Ausbildung, im Mittel- und Enddarm fehlen Drüsen. In welcher Weise und in welchen Stadien die mannigfaltigen Faltenbildungen im Darm der Fische sich entwickeln, ist nicht genauer erforscht bis jetzt.“

In neuerer Zeit folgten die Arbeiten von Egonoff (1907) über die histologische Entwicklung des Darmes der Bachforelle, von Petersen (1908) über den Bau und die Entwicklung des Selachierdarmes, von Walther Schmidt (1915) über den Darmkanal von *Lophius piscatorius* L., und schließlich die umfassenden Untersuchungen von Jacobshagen (1911—1915). Letzterer schreibt (1911): „Leider fehlen Angaben über die Ontogenese dieses schönen Reliefs offenbar noch gänzlich.“ Die entsprechenden Ergebnisse genannter Autoren werden im Laufe der Arbeit erwähnt werden.

In meiner Arbeit wurde nun der Versuch gemacht, die mikroskopische Anatomie der Faltenentstehung bei *Salmo irideus* Gibb. zu schildern, wobei von Mund- und Kiemendarm abgesehen wurde. Meinem verehrten Lehrer, Herrn Professor Dr. H. Erhard, danke ich an dieser Stelle für sein reges Interesse und seine Anregungen, ebenso Herrn Prof. Dr. J. Kälin für wertvolle Hinweise und Herrn Dr. J. Rieder für seine Hilfe besonders in technischen Fragen.

Als Objekte meiner Untersuchungen wurden ausschließlich Regenbogenforellen (*Salmo irideus* Gibb.) verwendet. Sie stammten alle aus der Fischzuchtanstalt in Marly bei Freiburg, in der die Aufzucht der Regenbogenforelle schöne Resultate zeigt. Die Aufzucht der Eier und der geschlüpften Brut erfolgte in Quellwasser mit konstanter Temperatur von 9 bis 10° C.

Zum Fixieren diente vornehmlich Formolalkohol, der mir die besten Resultate zeitigte. Zum Färben der Schnitte wurde nur Hämatoxylin nach Delfield und Eosin verwendet. Die Schnittstärke betrug 5  $\mu$  und 10  $\mu$ . Die Art der Körpermessung zeigt Fig. 1, und für die Zusammenstellung des verwendeten Materials verweise ich auf Tabelle I.

## Allgemeines.

Daß die Fische während ihrer Entwicklung im „Ei“ und nachher außerordentlich starken individuellen Entwicklungsschwankungen unterworfen sind, ist eine längst bekannte Tatsache. Obwohl meine Embryonen wenigstens bis zum Verlassen des Eies unter gleichen Außenbedingungen aufgewachsen sind, konnten

bei gleichaltrigen Individuen oft ganz erhebliche Unterschiede in der Körpergröße und im Entwicklungszustand der Organe festgestellt werden. Es war daher angezeigt, in der Charakterisierung der einzelnen Stadien auf das Alter keine Rücksicht zu nehmen.

Die Tiere des I. Stadiums (Tabelle I, Objekte 1 bis 3) wuchsen bis zum Ausschlüpfen unter recht konstanter Temperatur auf. Bald darauf wurden sie in Teiche ausgesetzt, in denen die künstliche Fütterung begann. Nun begann auch der Kampf der einzelnen Individuen um die Nahrung, in dem natürlich die schwächeren zu kurz kamen und daher in der Entwicklung zurückblieben. Selbstverständlich konnten auch noch andere Faktoren entwicklungshemmend gewirkt haben, sind aber obgem untergeordnet. Jedenfalls beobachtete ich, daß unter Umständen ältere Tiere kleiner waren und ihr Darm ein niedrigeres Stadium zeigte als jüngere. Deshalb habe ich die Objekte nach ihren Körperlängen zusammengestellt (Tabelle I). Wie Tabelle I ergibt, stimmte mit einer einzigen Ausnahme (Objekt 4) die Reihenfolge der Stadien in der Darmentwicklung (I bis V) mit derjenigen der Körperlängen überein.

Schon Henneguy, der ebenfalls feststellte, daß jüngere Tiere weiter entwickelt sein können als ältere, schreibt in seiner Arbeit (Embryogénie de la truite, 1888): „C'est pour cette raison que, dans mon travail, je n'indiquerai pas l'âge des embryons; à l'exemple de Balfour, j'ai établi un certain nombre de stades artificiels, correspondant à des périodes déterminées du développement et caractérisées, soit par une modification dans la forme extérieure, soit par l'apparition d'un nouvel organe. Cette méthode est la seule qui permette de rendre comparables les travaux faits, par des autres différents, sur le développement d'un animal dont la durée de l'évolution embryonnaire varie avec les circonstances extérieures.“ Dasselbe betont Stricker (1899) für *Trutta fario* L., wenn er schreibt: „Besonderer Wert wurde gelegt auf eine genaue Stadiencharakterisierung nach dem äußeren Aussehen sowie nach dem Entwicklungsgrade einiger, dazu besonders geeigneter Organe, da Bestimmungen nach dem Alter allein durchaus unzulässig sind.“ Auch Egonoff (1907) weist öfters auf diese individuellen Schwankungen hin, obwohl sie bei den einzelnen Stadien jeweils das betreffende Alter der Objekte erwähnt.

Für die Entwicklung des Verdauungstraktes im speziellen gelten insofern besondere Regeln, als sich nicht alle Teile desselben zu gleicher Zeit differenzieren. Man konstatiert im großen und ganzen ein Fortschreiten der Entwicklung von vorne nach hinten. Etwas abweichend verhält sich der Mitteldarm (s. p. 14).

Starke zeitliche Differenzen in der Entwicklung der einzelnen Darmteile werden durch verschiedene Autoren angegeben. So sagt Maurer (1906): „Die histologische Entwicklung der Darmwandung erfolgt nicht im ganzen Darmkanal gleichzeitig, ebensowenig tritt sie bei den Embryonen der gleichen Art zur gleichen Zeit ein, es bestehen individuelle Schwankungen. Den früheren Angaben von Barth und Brand entsprechen die Angaben Kölliker's. Die Entwicklung der Wandung des Magens erfolgt früher als die des übrigen Darmes. An die Differenzierung der Magenwand schließt sich an diejenige des Duodenums. Dann folgt das Rectum, während Jejunum und Ileum langsamer folgen.“ (Siehe Barth 1868, Brand 1877, Kölliker 1850!) Diese Angaben beziehen sich allerdings auf höhere Wirbeltiere. Inwieweit sie für *Salmo irideus* Gibb. gelten, werden die folgenden Beobachtungen zeigen. Egonoff (1907) bestätigt sie für *Trutta fario* L.

Für die Charakterisierung meiner Stadien wurden Entwicklungsgrade des Darmkanals gewählt, die sich ausschließlich auf die Schleimhautfalten bezogen. Ich habe dabei die Entwicklung des Schleimhautreliefs in fünf Stadien eingeteilt:

I. Stadium: Der Ösophagus ist noch solid; die Falten im Magen sind im Stadium der „Vorphase“; im Rumpfdarm noch keine Vorbildung der Falten.

II. Stadium Solider Ösophagus; echte Faltenbildung im Magen; noch keine „Vorphase“ der Falten im Rumpfdarm.

III. Stadium: Bildung der vorgebildeten Falten im soliden Ösophagus; Beginn der echten Falten im Rumpfdarm.

IV. Stadium: Offener Ösophagus mit echten Falten; im Rumpfdarm Beginn der Kryptenbildung; ausgesprochenes Vorherrschen der Querfalten im Rumpfdarm.

V. Stadium Ausbildung des definitiven Rumpfdarmreliefs.

Den Ausdruck „Rumpfdarm“ entnehme ich den Ausführungen von Jacobshagen (1911 bis 1915), der ihn gebraucht, um damit anzudeuten, daß Mittel- und Enddarmabschnitt in Innervierung und Struktur eine Einheit bilden.

Ferner werden im Laufe der Arbeit noch folgende Ausdrücke verwendet:

- a) „Vorphase“ der Faltenbildung = Epithelwindungen ohne Beteiligung des subepithelialen Gewebes;
- b) vorgebildete Falten = Epithelwindungen mit Beteiligung des subepithelialen Gewebes im soliden Ösophagus;
- c) echte Falten = b, aber bei geöffnetem Darmlumen;
- d) Kontraktionsfalten = echte Falten, durch Muskelkontraktion mitbedingt.

## I. Stadium.

Embryonen von 6 und 7 mm zeigen im Darm morphologisch und histologisch noch sehr einfache Verhältnisse. Diese Embryonen leiten das I. Stadium ein. Der Darm bildet einen plattgedrückten Schlauch und ist im vorderen Teile noch ganz solid. Die Epithelzellen sind beinahe kubisch und mit großen Kernen versehen. Der Epithelschlauch ist umgeben von einer dünnen Serosa. Von irgendeiner Faltenbildung ist noch keine Spur vorhanden. Die Entstehung des Reliefs ist also eine relativ späte.

Bei Embryonen von 11 mm Länge ist das ganze Darmrohr mit Ausnahme des Ösophagus hohl und noch ganz gerade. Die Resorption des Dotters hat bereits der Blutgefäßapparat des Dottersackes übernommen, da die Abschnürung des Dottersackes vom Darm bei den Salmoniden bekanntlich sehr früh stattfindet. Die Entwicklung der Schwimmblase am oralen Teil der Magengegend, der Leber und des Pankreas am Übergang des späteren Pylorusastes des Magens zum Rumpfdarm hat eingesetzt. Der ganze Darm hängt an einem dorsalen Mesenterium im Cöloin, wozu vorn und hinten je ein kurzer ventraler Strang hinzutritt.

Im späteren Pylorusteil des Magens ist eine Vorbildung von Falten zu erkennen. Sonst sind noch keine bemerkenswerten Differenzierungen zu beobachten.

Ösophagus: Der Ösophagus ist kurz und noch geschlossen. Sein Querschnitt ist oval bis rundlich und läßt vier Schichten erkennen. Zuäußerst befindet sich die Serosa mit zwei eingelagerten Bündeln von Muscularis longitudinalis. Hierauf folgt nach innen die Muscularis circularis, welche das subepitheliale Gewebe umgibt. Zinnerst befindet sich ein breiter an beiden lateralen Enden verdickter Strang vorgebildeter Epithelzellen. Sie bilden zusammen mit dem subepithelialen Gewebe die Mucosa (Schleimhaut) (Fig. 2). Auch dort, wo der Ösophagus schon geöffnet ist, zeigt sich noch keine Faltenbildung. Beim Übergang zum Magen bildet er auf einer ganz kurzen Strecke ein relativ geräumiges Rohr, was durch die dorsale

Erweiterung des Lumens, aus der die Schwimmblase sich abschnürt, hervorgerufen wird. Gegen die Mundhöhle hin beginnt das breite Lager der vorgebildeten Epithelzellen sich an beiden Seiten zu öffnen, ebenso am caudalen Ende.

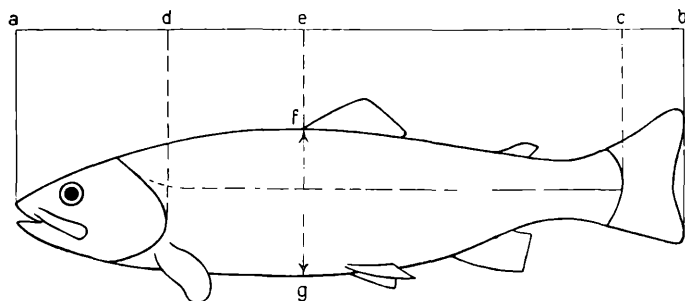


Fig. 1. Schema der gemessenen Dimensionen. *a—b* totale Körperlänge, *a—c* Körperlänge ohne Schwanzflosse, *a—d* Kopflänge, *a—e* Länge des Vorderkörpers, *e—c* Länge des Hinterkörpers, *f—g* Körperhöhe.

### Tabelle I.

Zusammenstellung des verwendeten Materials.

Objekt	Totale Körperlänge	Körperlänge ohne Schwanzfl.	Kopflänge	Länge des Vorderkörpers	Länge des Hinterkörpers	Körperhöhe	Stadium
	<i>cm</i>	<i>cm</i>	<i>cm</i>	<i>cm</i>	<i>cm</i>	<i>cm</i>	
1.	0·6	—	—	—	—	—	I.
2.	0·7	—	—	—	—	—	I.
3.	1·1	—	—	—	—	—	I.
4.	1·8	1·65	—	—	—	—	III.
5.	1·9	1·7	—	—	—	—	II.
6.	1·9	1·7	—	—	—	—	III.
7.	1·9	1·7	—	—	—	—	III.
8.	2·5	2·1	—	—	—	—	IV.
9.	2·5	2·1	—	—	—	—	IV.
10.	2·6	2·2	—	—	—	—	IV.
11.	2·6	2·3	0·6	1·2	1·1	0·5	IV.
12.	2·8	2·5	0·7	1·2	1·3	0·5	IV.
13.	2·9	2·5	0·8	1·3	1·2	0·5	IV.
14.	2·9	2·6	0·7	1·3	1·3	0·45	IV.
15.	6·5	5·7	1·5	2·8	2·9	1·2	V.
16.	7·8	6·8	1·7	3·3	3·5	1·6	V.
17.	8·2	7·2	1·8	3·4	3·8	1·6	V.
18.	9·6	8·5	2·0	4·2	4·3	2·0	V.
19.	9·8	8·9	2·0	4·2	4·7	2·2	V.
20.	9·8	8·8	2·0	4·0	4·8	2·0	V.
21.	9·9	8·6	2·1	4·2	4·4	2·1	V.
22.	22·0	20·0	4·5	9·0	11·0	4·5	V.
23.	22·5	20·5	4·5	9·5	11·0	5·0	V.
24.	23·5	20·0	4·5	10·5	9·5	4·5	V.
25.	24·0	21·0	4·5	9·5	11·5	4·8	V.

Das Epithel ist mehrschichtig. Seine Kerne sind groß, mit grobkörnigem Inhalt. Die Zellgrenzen sind ziemlich gut sichtbar. Becherzellen wurden keine beobachtet.

Die Muscularis circularis tritt in Form eines dünnen Schlauches auf, der sich im Querschnitt aus wenigen, noch unvollständig differenzierten Muskelzellen zusammensetzt. Die Längsmuskelschicht hat sich in zwei Längsbündeln angelegt, die zu beiden Seiten, außerhalb der Ringmuskulatur, etwas dorsal vom Ösophagus liegen. Beide Muskelsysteme verlieren sich caudal in der Magengegend.

Das subepitheliale Gewebe ist noch kaum differenziert und erscheint glasig hell.

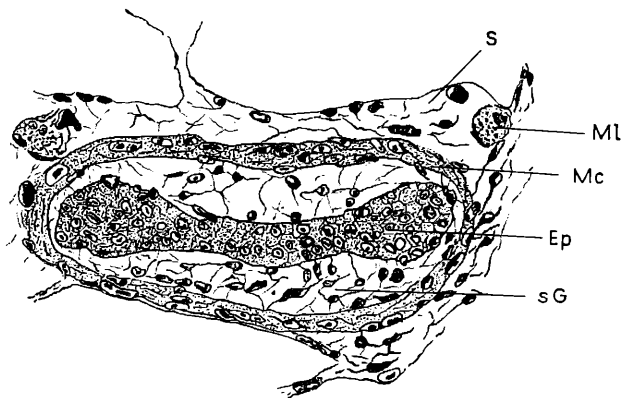


Fig. 2. Querschnitt durch die noch solide Ösophagusanlage.

Ml Muscularis longitudinalis; Mc Muscularis circularis; Ep Epithel; sG subepitheliales Gewebe; S Serosa. Vergrößerung zirka 332 mal.

**Magen:** Der Magen ist der bestentwickelte Teil des ganzen Darmsystems. Unterschiede zwischen dem späteren absteigenden und aufsteigenden Ast (Fundus und Pars pylorica) lassen sich jedoch auf dieser Entwicklungsstufe noch nicht feststellen. Die Schwimmblasenanlage deutet die Gegend des späteren absteigenden Astes an. Histologisch bleibt das Bild auf der ganzen Magenanlage dasselbe.

Das Ösophagusepithel geht langsam in das Epithel des Magens über. Das letztere bildet eine leichte Längsfaltung, die aber nur durch die verschiedene Höhe der einzelnen Zellen hervorgerufen wird. Offenbar haben wir es hier mit einer sehr starken Vermehrung der Epithelzellen zu tun, der die Entwicklung des übrigen Wandmaterials nicht folgen konnte. Aus diesem Grunde wurde das Epithel seitlich stark gepreßt. Da aber das subepitheliale Gewebe noch zu starkem mechanischen Widerstand leistete, um eine Faltung zuzulassen und in diese einbezogen zu werden, blieb es bei einer Zusammenpressung und Streckung einzelner Epithelzellen. Diese Erscheinung dürfte die „Vorphase“ aller Schleimhautfaltungen darstellen. Ich spreche daher von „Falten der Vorphase“ (Fig. 3).

Petersen (1908) verfolgte die Genese der Falten bei *Acanthias vulgaris* Risso und beschreibt sie wie folgt: „Das früher glatte Epithel zeigt eine wellenartige Oberfläche. Das Bindegewebe der Unterlage nimmt daran nicht teil. Die Anordnung der Zellen ist so, daß (im Querschnitt) eine fächerförmige Gruppierung der die Faltenkuppe bildenden Zellen mit einer knospenartigen der die Faltentiefe bildenden abwechselt. Dann sehen wir die Erhöhung immer mehr zunehmen und auch das Bindegewebe der sich wölbenden Basis der Kuppe nachfolgen, nun seinerseits einen Faltenzug bildend.“ Auf ganz dieselbe Ursache führt Egounoff (1907) die Faltenbildung im Magen von *Trutta fario* L. zurück, indem sie hier und auch später im Rumpfdarm ausdrücklich auf die Zellvermehrungen hinweist.

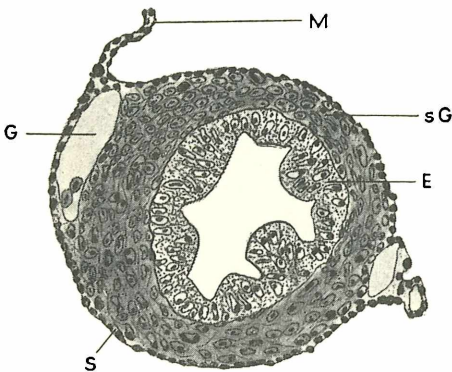


Fig. 3. Querschnitt durch den Magen.  
sG subepitheliales Gewebe; E Epithel; M Mesenterium; S Serosa; G Gefäß. Vergr. zirka 207 mal.

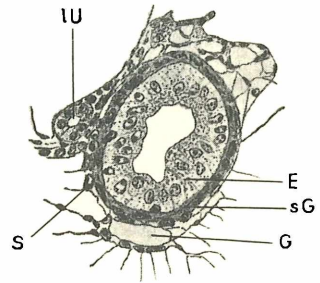


Fig. 4. Rumpfdarmquerschnitt.  
E Epithel; sG subepitheliales Gewebe; G Gefäß; IU Urnierengang. Vergr. zirka 207 mal.

Die Übereinstimmung der Beobachtungen Petersen's für *Acanthias vulgaris* Risso mit denjenigen von Egounoff für *Trutta fario* L. und den meinigen für *Salmo irideus* Gibb. ist auffällig. Die oben beschriebene „Vorphase“ erstreckt sich auf den ganzen Magenteil.

Das Magenepithel zeigt noch nicht die für das erwachsene Tier eigenartige Struktur. Die einzelnen Zellen sind sehr ungleich in ihrer Länge und ihre Grenzen nur undeutlich oder gar nicht zu erkennen. Die Kerne sind rundlich bis elliptisch und liegen vorzugsweise im oberen Drittel oder in der Mitte der Zellen. Vereinzelt liegen jedoch schon im unteren Drittel. Eine Differenzierung des oberen Teiles der Zellen (Pfropfbildung) hat noch nicht stattgefunden.

Das subepitheliale Gewebe verdickt sich beim Übertritt von der Ösophaguswand in die Magengegend sehr rasch. Es zeichnet sich hier durch spindelförmige Zellen mit ebensolchen Kernen aus. Aus diesen spindelförmigen Zellen differenzieren sich später unter anderem auch

die Muskelsysteme der Magenwand. Die Muskulatur des Ösophagus verliert sich aber in der Magenwand, so daß über eine Muscularis hier noch nichts ausgesagt werden kann (Fig. 3).

Von der Anlage eines ein Drüsenfeld umfassenden Längswulstes, wie das von Walther Schmid (1915) für den Magen von *Lophius piscatorius* L. beschrieben wird, konnte in diesem Stadium nichts festgestellt werden.

Wie oben schon bemerkt wurde, treffen wir am oralen Teile des Magens die Schwimmblasenanlage in Form einer leichten dorsalen Ausstülpung des Magenlumens. Auch der Ösophagus wird von ihr noch schwach erfaßt. Das Magenepithel geht direkt in dasjenige der Schwimmblase über. Die Zellen werden jedoch merklich niedriger und nehmen eher kubische Gestalt an. Die vorgebildeten Epithelfalten, die in der oralen Gegend nur noch ganz unbedeutende Höhe erreichen, setzen sich nicht in die Schwimmblase fort. Die Anlage der Schwimmblase wächst nach hinten und wird dabei um ein Geringes nach links verlagert (Stricker 1899).

Die Grenze zwischen Magen und Rumpfdarm ist durch die Bildungsstätte der Leber und des Pankreas gekennzeichnet. Das Rumpfdarmlumen zeigt hier eine bedeutende Erweiterung. Die Epithelzellen sind in diesem Gebiete sehr niedrig, nehmen aber unmittelbar dahinter wieder zylindrische Gestalt an. Auch das Lumen verengt sich rasch weiter hinten.

**Rumpfdarm:** Die histologischen Verhältnisse des Rumpfdarmes sind sehr einfach. Er ist einheitlich gebaut und besteht aus einem einschichtigen Zylinderepithel, subepithelialelem Gewebe und einer dünnen Serosa. Lokale Epithelerhebungen, die durch geringe Größenunterschiede der einzelnen Zellen hervorgerufen werden, sind vorhanden. Diese geringen Unterschiede der Zellhöhe haben aber wahrscheinlich noch nichts zu tun mit der „Vorphase“ der Falten-genese. Ich deute sie als vorübergehende, lokale Erscheinungen.

Die Zellgrenzen der Epithelzellen sind nur undeutlich oder gar nicht sichtbar. Die Kerne sind groß und liegen vielfach ganz unregelmäßig. Die Mitte und das obere Drittel der Zelle haben den Vorzug. Plasma und Kerninhalt sind grobkörnig. Ein Cuticularsaum wurde nicht beobachtet.

Über die Muskelbildung kann noch nichts ausgesagt werden. Das subepitheliale Gewebe erreicht nur unbedeutende Mächtigkeit und besteht aus 2 bis 3 Lagen spindelförmiger Zellen (Fig. 4).

## II. Stadium.

**Ösophagus:** Im Vergleich zum I. Stadium zeigt der Ösophagus kein wesentlich neues Bild. Er ist in seinem mittleren Teile immer noch ganz solid, und der Strang der vorgebildeten Epithelzellen hat seine im Querschnitt hantelförmige Gestalt behalten.

Das Epithel geht ohne scharfe Grenze von der Mundhöhle in die Speiseröhre über. Die Kerne sind oval bis tropfenförmig geworden. Becherzellen wurden immer noch nicht beobachtet.

Das subepitheliale Gewebe ist auch in diesem Stadium noch glasig hell. Die Muscularis circularis bildet wie im ersten Stadium einen dünnen Muskelschlauch, dessen Zellen jedoch schon beinahe ihre endgültige Form angenommen haben. Die Muscularis longitudinalis besteht immer noch aus jenen zwei Längsbündeln, wie sie im vorhergehenden Stadium beschrieben wurden.

Der Ösophagus geht allmählich, ohne scharfe Grenze, in den Magen über, wobei an der Übergangsstelle eine leichte Vorbildung der Falten einsetzt („Vorphase“).

**M a g e n :** Der Magen ist ganz gerade, und die Umbiegung zur typischen V-Form hat noch nicht begonnen. Ein Fundus und eine Pars pylorica sind zu unterscheiden, können aber nicht scharf abgegrenzt werden, da sie histologisch beinahe gleichartig ausgebildet sind. Die geringen Unterschiede werden im Laufe der Beschreibung des Magens hervortreten.

Das Pflasterepithel des Ösophagus geht in das einschichtige Zylinderepithel des Magens über. Die Kerne des Epithels werden größer, oval und tropfenförmig. Sie haben sich etwas verschoben und liegen im Fundus nun fast durchwegs in der Mitte oder im unteren Drittel der Zelle. Im Pylorusteil liegen die Kerne, vornehmlich bei den Faltenkuppen, meist im oberen Zeldrittel. Die Zellgrenzen sind immer noch sehr undeutlich oder gar nicht zu erkennen. Pfropfbildungen konnte ich nicht nachweisen. Anfänge von Drüsenanlagen liegen noch nicht vor.

Die ganze Magenanlage durchzieht ein System von unregelmäßigen Längsfalten, die im Pylorusteil bedeutend stärker sind als weiter vorn. Während es sich vorn um reine Epithelerhöhungen handelt, die Falten hier sich also noch im Stadium der „Vorphase“ befinden, sind sie im Pylorusteil bereits im Begriffe, sich zu echten Schleimhautfalten auszubilden. Diese Erscheinung in der Pars pylorica ist das Typische meines II. Stadiums (Fig. 5).

Von Kontraktionsfalten des Magens, wie sie Petersen in seiner Arbeit über Haifische beschrieb, ist hier noch nicht die Rede. Er schreibt (1908): „Im embryonalen Leben wächst von einem bestimmten Zeitpunkt an die Magenschleimhaut sehr stark, und da die Muskulatur auf einem mittleren Kontraktionszustand beharrt, sehen wir sein Lumen sternförmig, bei älteren Embryonen sind die Falten relativ kleiner und auch zahlreicher. So lange, bis der Magen in Funktion tritt, bleibt dieser Zustand natürlich bestehen und kann dann für gewisse Entwicklungsvorgänge — die Magendrüsenknospen erscheinen zuerst am Grunde dieser Falten — eine gewisse, vielleicht auf irgendwelchen rein mechanischen Ursachen (Pressung und Dehnung im Gewebe) beruhende Bedeutung gewinnen.“



Wenn Petersen jene Falten als Folge eines gewissen Kontraktionszustandes der Muskulatur annimmt, so kann ich für mein Objekt seine Meinung nicht teilen. Ich fand nämlich ähnliche Schleimhautfalten am Ende der Pars pylorica, bis wohin sich die Muskulatur noch gar nicht gebildet hatte, also von einer Muskelkontraktion noch gar nicht die Rede sein kann. Nach meiner Ansicht haben wir einfach die Folge der Weiterentwicklung jener in der Vorphase beschriebenen Zustände vor uns.

Die einzige Erklärung, die bleibt, ist das starke Wachstum der Epithelschicht der Schleimhaut, respektive die starke Vermehrung der Epithelzellen. Mitosen wurden tatsächlich ziemlich häufig gefunden, aber immer am Grunde der Falten.

Die Muscularis circularis erstreckt sich nun schon beinahe über die ganze Magenanlage. Nur ein kleines Stück am Ende der Pars

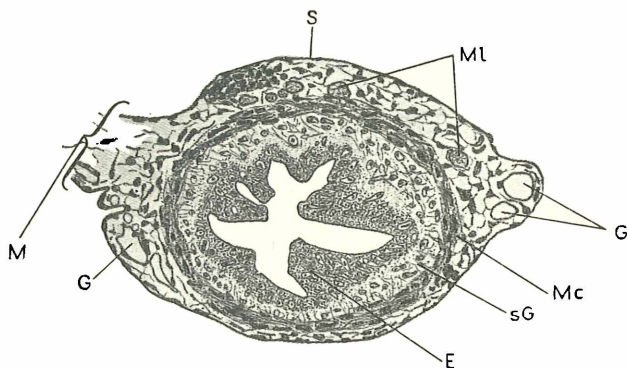


Fig. 5. Querschnitt durch die Pars pylorica eines jungen Magens.

Ml Muscularis longitudinalis; Mc Muscularis circularis; sG subepitheliales Gewebe; E Epithel; M Mesenterium; S Serosa; G Gefäße.  
Vergr. zirka 207 mal.

pylorica ist von der Muskelbildung noch nicht erfaßt worden. Wir finden dort die Magenwand noch im Entwicklungszustand des I. Stadiums. Die zwei Längsbündel der Muscularis longitudinalis haben sich ebenfalls so weit ausgedehnt wie die Ringmuskulatur. Die ganze Muskulatur des Verdauungstraktes entwickelt sich dem Beobachteten zufolge von vorne nach hinten. Zuerst zeigt der Ösophagus Muskelanlagen, dann der Magen und erst zuletzt der Rumpfdarm.

Das subepitheliale Gewebe des Magens beginnt sich, abgesehen von der hinteren Partie, zu verändern, indem die Kerndistanzen sich vergrößern (Fig. 3).

Die Schwimmblase hat sich ganz abgeschnürt und zeigt die gleiche Beschaffenheit wie der Magen. Die Falten sind etwas weniger ausgeprägt und verschwinden ganz in ihrem Hinterende. Sehr stark sind die Falten im Ductus pneumaticus ausgebildet, der am Übergang vom Ösophagus zum Magen ins Darmlumen mündet.

Der Übergang vom Magen zum Rumpfdarm ist in diesem Stadium durch einen kurzen, aber hohen Längswulst gekennzeichnet. In diesem verläuft der Ductus choledochus, der auch auf ihm in den Darm mündet.

**R u m p f d a r m :** Der ganze Rumpfdarm ist einheitlich gebaut. Das Epithel besteht aus niedrigen Zellen und ist einschichtig. Auch die Serosa zeigt keine Veränderungen. Muskelanlagen wurden nicht gefunden. Ein Cuticularsaum hat sich stellenweise zu bilden begonnen. Das Lumen des Darmes ist relativ geräumig und nimmt caudad etwas ab. Von Schleimhautfalten ist noch keine Spur vorhanden.

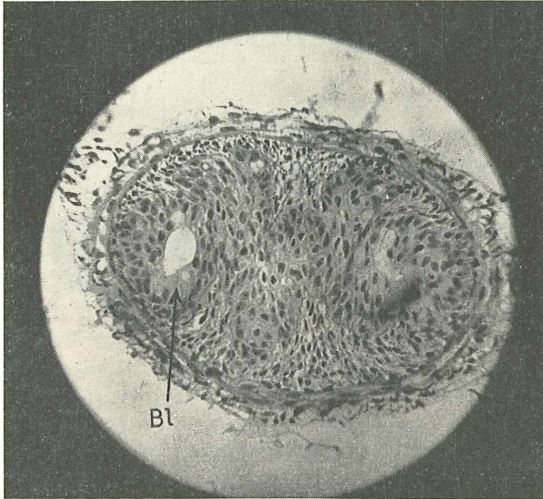


Fig. 6. Querschnitt durch den Ösophagus bei beginnender Öffnung. Das Lager der vorgebildeten Epithelzellen bildet Windungen, die den späteren Längsfalten entsprechen. Um die Öffnung sind einige blasig angeschwollene Zellen (Bl) sichtbar. Vergr. zirka 190 mal.

### III. Stadium.

Außerlich sieht der Embryo vollkommen dem des II. Stadiums gleich. Sowohl Alter als Größe entsprechen ebenfalls dem letzteren. Der Darm hingegen zeigt Veränderungen, die auf weit höheren Entwicklungsgrad hinweisen. Die großen Unterschiede in der Geschwindigkeit des äußeren Wachstums und der inneren Differenzierung zeigen uns sehr deutlich die sprunghafte Entwicklungsweise des Forellendarmes, sowie die Unabhängigkeit des Entwicklungszustandes des Darmes vom Alter.

**Ö s o p h a g u s :** Der Ösophagus ist in seiner mittleren Partie immer noch ganz solid, aber nur auf die kurze Strecke von zirka 12 Schnitten zu  $5 \mu$ . Auch hier beginnt der Durchbruch des Lumens

zuerst in den beiden verdickten, lateralen Enden des hantelförmigen Querschnittes der vorgebildeten Epithelzellen (Fig. 6 u. 7). Gegen die Mundhöhle hin öffnet sich der Ösophagus in Form einer breiten, mit niederen Falten versehenen Öffnung, während der Ösophagusquerschnitt gegen den Magen hin wesentlich dünner ist und ein engeres Lumen besitzt. Im Gegensatz zu den niederen Falten des cranialen Teiles finden sich caudal zwei gut ausgeprägte Längsfalten, eine ventrale und eine dorsale.

Schon im Gebiete des ganz oder teilweise soliden Ösophagus sind gegenüber dem vorhergehenden Stadium starke Veränderungen zu beobachten. Der ursprünglich im Querschnitt hantelförmig erscheinende Zellstrang der vorgebildeten Epithelzellen hat sich in unregelmäßige Längsfalten gelegt, was auf dorsoventrale Wucherungen derselben zurückzuführen ist (Fig. 7). Speziell der Teil zwischen den

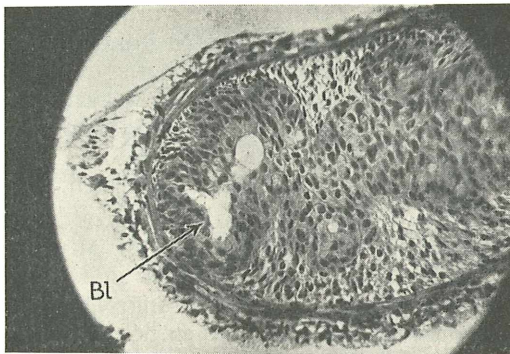


Fig. 7. Querschnitt durch den Ösophagus. Übergang der blasigen Zellen (Bl) in das Lumen. Vergr. zirka 190mal.

verdickten lateralen Partien wird von diesen Wucherungen erfaßt. Die letzteren sind so angeordnet, daß ein System von unregelmäßigen Wellen entsteht, deren Längsachse mit der Ösophagusachse parallel läuft. Öffnet sich schließlich der Ösophagus, so erfolgt der Durchbruch genau den vorgebildeten Windungen entsprechend. Wir haben also hier vorgebildete Falten schon im soliden Zustand der Ösophagusanlage vor uns. Egonoff (1907) beobachtete ebenfalls diese Epithelwindungen bei *Trutta fario*, führt aber keine Erklärung an für ihr Erscheinen.

Die Entstehung der Faltenanlagen vor dem Auftreten eines Lumens kann auf zwei Arten erklärt werden. Entweder vermehren sich die Epithelzellen viel stärker als die Zellen des umliegenden Gewebes oder es vergrößern sich die einzelnen Epithelzellen. In beiden Fällen wird mehr Raum beansprucht. Mögen nun die übrigen Gewebe der Ösophagusanlage dieser raschen Verbreiterung des vorgebildeten Epithelstranges nicht folgen, so muß

es notgedrungen zu einer Faltung kommen. Eine Schrumpfung infolge der Präparation steht außer Frage, da keine Schrumpfungerscheinungen zu konstatieren sind.

Um eine Folge von Kontraktion der Ringmuskulatur handelt es sich nach meiner Ansicht ebenfalls nicht, da in den vorliegenden Präparaten die Muskelzellen keine Kontraktionserscheinungen zeigen.

Eine Faltenbildung durch Zellvergrößerung fällt außer Betracht, da mir vergleichende Zellmessungen mit dem vorhergehenden Stadium zeigten, daß keine Vergrößerung stattgefunden hat. Hingegen fällt auf den ersten Blick die große Zahl der Mitosen gegenüber dem umliegenden Gewebe auf. Ebenso zeigt ein Querschnitt des Epithelstranges bedeutend mehr Zellen als im II. Stadium (vgl. Fig. 2 und 6).

Nicht nur die Faltenbildung hat im soliden Teil des Ösophagus schon eingesetzt, sondern auch die Entwicklung der Becherzellen. Diese liegen vereinzelt im Zellstrang des vorgebildeten Epithels, zum Teil beinahe fertig ausgebildet und an den Rand des späteren Lumens gerückt. Die jüngeren liegen noch etwas tiefer im Epithel und wandern erst später gegen das Lumen hin. Die Sekretion hat noch nicht eingesetzt. Nebst den vereinzelt Becherzellen fallen eine Menge blasig angeschwollener Epithelzellen auf, die uns im folgenden Stadium wieder beschäftigen werden. (Fig. 7.)

Das subepitheliale Gewebe ist gut ausgebildet und füllt den Raum zwischen Epithel und Ringmuskulatur aus. Die letztere hat ihr Aussehen nicht verändert; ihre Fasern sind vollständig ausgebildet mit deutlich sichtbarer Querstreifung. Die Längsmuskulatur besteht aus den schon in früheren Stadien beschriebenen zwei Längsbündeln. Vereinzelt Längsfasern scheinen sich zwischen Epithel und Ringmuskulatur zerstreut angelegt zu haben.

Das Epithel ist, wie für den Ösophagus bezeichnend, mehrschichtig mit großen rundlichen Kernen. Gegen den Magen zu hat sich die oberste, das Lumen begrenzende Schicht etwas differenziert, indem die einzelnen Zellen Zylinderform angenommen haben und ihre ovalen Kerne am Grunde der Zellen sitzen. Becherzellen sind auf beiden Seiten in stattlicher Zahl vorhanden. Ganz allmählich wird das Epithel einschichtig und geht ohne scharfe Grenze in das des Magens über.

**Magen:** Der Magen ist auf diesem Stadium nicht mehr ganz gerade, sondern leicht gebogen, d. h. im Begriffe sich zur charakteristischen V-Form zu biegen. Histologisch können die Fundusgegend und die Pars pylorica mehr oder weniger gut unterschieden werden. Ein Teil geht langsam in den andern über.

Das Epithel, das schon am Ende des Ösophagus aus Zylinderepithel besteht, wird im oberen Teile des Fundus zu einem sehr hohen, einschichtigen Zylinderepithel mit langen, tropfenförmigen, am Grunde der Zellen sitzenden Kernen. Die für das Magenepithel typische Pfropfbildung hat eingesetzt. Sie ist leicht zu erkennen an

dem kelchförmigen, weniger als das übrige Plasma gefärbten Oberende einzelner Epithelzellen.

Die oben beschriebene dorsale und ventrale Längsfalte teilt sich der Länge nach, und auch von den lateralen Magenwänden beginnen sich Längsfalten zu erheben, so daß wir tiefer in der Fundusgegend im Querschnitt ein System von sechs und mehr Falten erhalten. Das Magenrohr erweitert sich caudad, und das Lumen wird infolge der Falten sternförmig im Querschnitt. Auch die hier entstehenden Längsfaltungen durchlaufen das Stadium der Vorphase. Oft kann man an einem einzigen Querschnittsbild alle Stufen der Faltenbildung beobachten. Die Zellkerne der sich in der Vorphase befindlichen Epithelverdickungen sind relativ groß und rund und werden erst in den späteren Stadien tropfenförmig.

Die eben beschriebenen Falten sind reine Wachstumserscheinungen des Epithels und des subepithelia-

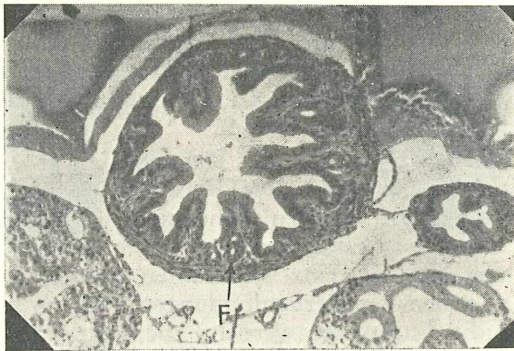


Fig. 8. Querschnitt durch den jungen Magen. Die Fundusdrüsen F beginnen sich zu entwickeln. Vergr. zirka 123mal.

len Gewebes. Mitosen sind häufig anzutreffen. Bevor die Muskulatur ihre Tätigkeit aufgenommen hat, möchte ich nicht von Kontraktionsfalten sprechen, und im vorliegenden Präparat sind keine Anzeichen von Muskelstätigkeit zu konstatieren.

Die Muscularis circularis besitzt im Fundusteil keine bedeutende Mächtigkeit. Sie bleibt ungefähr gleich wie im Ösophagus. Die einzelnen Muskelzellen sind vollständig differenziert. Die Muscularis longitudinalis besteht auch hier aus zwei Längsbündeln, welche die Fortsetzung derjenigen des Ösophagus sind. Die Bündel sind jedoch etwas abgeplattet. Eine besondere dünne Lage von Längsmuskelfasern beginnt sich außerhalb der Ringmuskulatur zu differenzieren. Die Längsbündel sind in sie eingeschaltet.

Das subepitheliale Gewebe ist gut ausgebildet. Es ist in der ganzen Magenwand mit Gefäßen durchsetzt.

Je weiter wir caudad fortschreiten, um so intensiver und reichlicher werden die Falten bis gegen die Region der Fundusdrüsen. Das

Lumen erweitert sich immer mehr, und die großen, im Schnitt fingerförmigen Längsfalten zeigen sogar Anlagen zu sekundären Faltungen. Am Grunde dieser Hauptfalten hat die Entwicklung der Fundusdrüsen eingesetzt. (Fig. 8.)

Wie die Drüsenentwicklung im einzelnen vor sich geht, wurde nicht genau untersucht. Nach meinen Beobachtungen kann ich zum Teil den Resultaten von *Edinger* (1877) und *Brand* (1877) zustimmen, nach denen die Fundusdrüsen durch Einstülpungen des Epithels entstehen. Inwieweit hier rein mechanische Ursachen — Pressung und Dehnung des Gewebes — nach den Vermutungen von *Petersen* (1908) mitwirken, erlaube ich mir nicht zu beurteilen. (Fig. 8.) Die am Grunde der Falten liegenden im Schnittbild ringförmigen Gebilde mit dem runden Lumen in der Mitte sind die ersten Anlagen der Fundusdrüsen. Die Entwicklung der Fundusdrüsen wird im IV. Stadium näher behandelt werden.

Die histologische Beschaffenheit der übrigen Partien der Funduswand, d. h. des subepithelialen Gewebes und der Muskulatur, ist dieselbe geblieben wie im oralen Teil. Die beiden Bündel der Längsmuskulatur sind stark zurückgetreten und weiter gegen den Pylorus hin kaum mehr nachzuweisen. Die Längsmuskulatur behält die gleiche Mächtigkeit im ganzen Magen.

In der Pars pylorica hat die Ringmuskulatur eine ganz bedeutende Mächtigkeit erreicht. Die Muskelzellen sind jedoch nicht vollständig differenziert, sondern immer noch im Stadium der Spindelform. Die Faltung ist noch intensiver als in der Gegend der Fundusdrüsenbildung, und die einzelnen Falten strecken sich fingerförmig gegen das Lumen vor. Drüsenbildungen konnten in diesem Magenabschnitt nicht beobachtet werden. Die Epithelzellen sind hier etwas kürzer als im oberen Fundusteil.

**Rumpfdarm:** Das III. Stadium zeigt uns zum ersten Male Faltenbildung im Rumpfdarm. Dieses erstmalige Auftreten von echten Falten im Rumpfdarm ist, verbunden mit den vorgebildeten Ösophagusfalten im soliden Teil, das Charakteristikum dieses Stadiums. Nicht der ganze Rumpfdarm zeigt echte Faltenbildung. Sie schreitet vom cranialen und vom caudalen Ende des Mitteldarmabschnittes gegen seine Mitte zu vor. Während wir also an beiden Enden des letzteren schon gut ausgeprägte Schleimhautfalten besitzen, zeigt der mittlere Teil kaum die ersten Anfänge zur Vorphase. Der Enddarmabschnitt, soweit er sich unterscheiden läßt, ist ebenfalls in der Entwicklung zurückgeblieben und nicht weiter entwickelt als die mittlere Partie des Mitteldarmabschnittes.

Obwohl man allgemein als erste Bildung Längsfalten erwarten würde, zeigten Längs- und Querschnitte gerade das Gegenteil. Die erste Reliefbildung im Rumpfdarm von *Salmo irideus* Gibb. wird nach meinen Beobachtungen zweifellos durch Querfalten gebildet. Verschiedene Au-

toren mit Ausnahme von E g o n o f f (1907), die ebenfalls zuerst Querfalten sah, fanden an anderen Objekten immer Längsfalten als primäre Bildungen.

E d i n g e r (1877) berichtet für Fische: „Die ersten Oberflächenvergrößerungen treten in der Bildung von Längsfalten auf.“

G a r e l sagt 1879 von den Cyprinoiden, daß die Längsfaltung der Mucosa der Cyprinoiden das erste Stadium der Bildung der Lieberkühn'schen Drüsen darstelle. Auch G a r e l hat bei der Entwicklung des Cyprinoidendarmes also wohl zuerst Längsfalten entdeckt.

Im weiteren sei noch P i l l i e t<sup>1</sup> erwähnt, der die Därme einiger Meeresfische untersuchte. Er erklärt 1885: „Die Darmfalten zeigen Ähnlichkeiten mit denjenigen, welche sich bei Föten der Säugetiere finden. Es herrscht die Längsrichtung bei den Darmfalten vor. Längsgerichtete Darmfalten können allein bestehen, wie bei

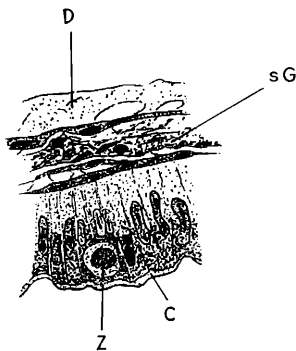


Fig. 9. In Teilung begriffen, an das Lumen gewanderte Epithelzelle.

Z Zelle; D Dotter; C Cuticularsaum; sG subepitheliales Gewebe. Vergr. 496 mal.

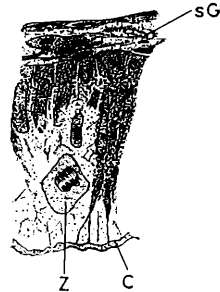

Fig. 10. Sich teilende Epithelzelle Z im Stadium der Metaphase.

C Cuticularsaum; sG subepitheliales Gewebe. Vergr. 496 mal.

*Scomber*, oder durch quere Anastomosen verbunden sein.“ P i l l i e t gibt also auch den Längsfalten den zeitlichen Vorrang. Welche Faltenrichtung im ausgewachsenen Zustande bei *Salmo irideus* Gibb. vorherrschen, werden wir in den nächsten Stadien sehen.

Auch die Querfalten im Rumpfdarm möchte ich nicht als Kontraktionsfalten deuten. Denn der Darm funktioniert noch nicht, also hat wohl noch keine Muskelkontraktion stattgefunden. Ferner habe ich die Därme nicht herauspräpariert (wobei sie sich kontrahieren könnten), sondern das ganze Fischchen möglichst rasch fixiert und hierauf geschnitten. Dagegen springt wiederum die große Zahl der Mitosen im Epithel ins Auge, was Faltenbildungen vorausgeht (vgl. p. 5).

Die Zelle, die zur Teilung schreitet, rundet sich ab und nimmt kugelige Form an. Der Kern wird ebenfalls rund und dessen Inhalt

<sup>1</sup> Zitiert aus O p p e l (1897), da mir die Arbeit nicht zugänglich war.

grobkörnig. Das Chromatin färbt sich mit Hämatoxylin nach De lafield viel intensiver als das der ruhenden Kerne, so daß Mitosen sehr leicht wahrgenommen werden. Das Plasma dagegen färbt sich schlechter als das der ruhenden Zellen und ist beinahe farblos. Während dieses Abrundungsprozesses wandert die Zelle gegen das Darmlumen hin an den Rand des Epithelsaumes. (Fig. 9 und 10.)

Dieses von mir gesehene Herausrücken der Zelle an den Epithelsaum ist wohl rein mechanisch zu erklären. Die sich abrundende Zelle hat keinen Platz zwischen den schon dicht stehenden Kernen am Grunde der Epithelzellen. Infolgedessen muß sie zwischen den Kernen heraus in ein Gebiet, das weniger mechanischen Widerstand entgegengesetzt, wandern. Jenes Gebiet aber der Epithelzellen, in dem keine Kerne liegen, ist plastischer, und die Zellteilung kann hier ungestörter vor sich gehen.

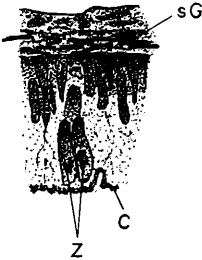


Fig. 11. Epithelzellen (Z) nach der Teilung im Begriffe sich einzukeilen.

C Cuticularsaum; sG subepitheliales Gewebe. Vergr. 496 mal.

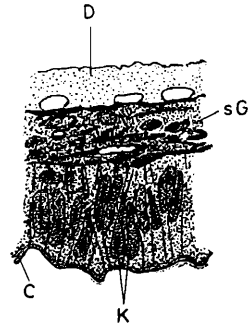


Fig. 12. Einkeilen der Kerne nach erfolgter Teilung.

K Kerne; D Dotter; C Cuticularsaum; sG subepitheliales Gewebe. Vergr. 496 mal.

Nachdem nun die Teilung abgeschlossen ist, versuchen sich die zwei neu entstandenen Zellen zwischen die alten einzukeilen, indem sie zuerst oval werden, sich immer mehr strecken, bis sie schließlich die Länge der übrigen Epithelzellen erreicht haben. (Fig. 11.) Am Schluß versucht dann auch der Kern noch sich in die Reihe der anderen einzugliedern. (Fig. 12.)

Würden jetzt, wie das bei anderen Epithelvermehrungen beobachtet worden ist, die Zellen, die sich geteilt haben, die Gestalt der anderen Epithelzellen annehmen und die Kerne in die gleiche Höhe der anderen rücken, so würde dadurch lediglich eine Verlängerung des Epithelverbandes in horizontaler Richtung erfolgen. Diese Art der Verlängerung findet bei Objekten statt, bei denen entsprechend dem Wachstum des Tieres, das Epithel seiner Ausdehnung nach vergrößert werden muß. Dazu genügen vereinzelte Mitosen. Bei meinem Objekte dagegen sind erstens die Mitosen sehr häufig, und zweitens können infolge dieser Häufung die sich teilenden Zellen mit ihren Kernen nicht ohne weiteres sich in den alten Verband eingliedern,



da das subepitheliale Gewebe in seiner Vermehrung nicht entsprechend Schritt hält. Die neuen Zellen müssen daher mehr oder weniger keilförmig eingeschoben werden. Dadurch aber wird mit der Zeit eine Kuppe in das Lumen vorgeschoben, und diese Kuppe ist dann der erste Beginn einer Falte. Somit ist also letzten Endes die gehäufte Zahl der Mitosen die Ursache der Faltenbildung.

Die Ringmuskulatur hat sich in dünner Lage zu entwickeln begonnen. Sie umfaßt im Querschnitt nur zwei oder drei Zellagen. Die einzelnen Muskelzellen sind noch im Stadium der Spindelform. Das subepitheliale Gewebe ist kaum in Entwicklung begriffen. Die Längsmuskulatur scheint sich ebenfalls anzulegen. Weitere Differenzierungen haben nicht stattgefunden.

Das III. Stadium lehrt uns, daß die Entwicklung der Schleimhautfalten im ganzen Darmrohr bereits einsetzt, bevor die Ernährung von außen erfolgt. Der Darm wird also auf den Moment vorbereitet, wo der Ösophagus durchbricht und für die Verdauung äußerer Nahrung eine Oberflächenvergrößerung als nützlich erscheint.

#### IV. Stadium.

Das IV. Stadium zeigt wiederum eine ganze Reihe neuer Erscheinungen in der Entwicklung des Darmes, die in engem Zusammenhang mit der nun beginnenden Nahrungsaufnahme von außen stehen. Die untersuchten Objekte wurden zum Teil in der Fischzuchtanstalt, zum Teil im Laboratorium mit fein zerhackter Milz oder Leber gefüttert, mit Ausnahme der jüngsten für dieses Stadium untersuchten Tiere, die noch keine äußere Nahrung aufnehmen. Letztere wurden deshalb auch in Betracht gezogen, weil sie direkt vor der Nahrungsaufnahme standen und mir so den Übergang vom III. zum IV. Stadium zeigten. Ihr Alter schwankt zwischen 20 und 30 Tagen, die Länge (gemessen von der Kopfspitze bis zur Schwanzflossenspitze) zwischen 25 und 29 mm. Der Dottersack ist stark zurückgegangen. Der noch vorhandene Dotter kann äußerlich nur an der etwas angeschwellenen Bauchseite erkannt werden.

Die erste Bedingung für die äußere Nahrungsaufnahme ist die nun erfolgte vollständige Öffnung des Ösophagus. Damit Hand in Hand konnte eine starke Entwicklung der Fundusdrüsen des Magens und die Ausstülpung der Appendices pyloricae sowie die ersten Anfänge der Kryptenbildung beobachtet werden.

Ösophagus: Wie eben erwähnt, ist der Ösophagus nun ganz geöffnet. Bei den jüngeren Tieren hängen dorsale und ventrale Wandpartien noch durch äußerst feine Stränge zusammen, die ein weitmaschiges Netzwerk bilden. Vermutlich handelt es sich hier um Reste ehemaliger Zellen, die zur Bildung des Lumens degenerierten und in Auflösung begriffen sind. (Vgl. III. Stadium.) Beim Übergang zur Mundhöhle ist das Lumen dorsoventral abgeplattet, gegen

den Magen zu jedoch im Querschnitt mehr sternförmig. Während die primären Schleimhautfalten im oralen Teile nur unbedeutend und niedrig sind, werden sie caudad immer höher und mit sekundären Fältelungen versehen. Es muß hier jedoch bemerkt werden, daß die Ringmuskulatur gegen den Magen hin deutliche Kontraktionerscheinungen zeigt, so daß bei der intensiven Faltung in diesem Teile nun auch Kontraktion eine Rolle spielt. In der Folge müssen wir daher unterscheiden zwischen Kontraktionsfalten und echten Falten. Die Funktion der Muskulatur hat jetzt begonnen, was mit der Nahrungsaufnahme zusammenhängt.

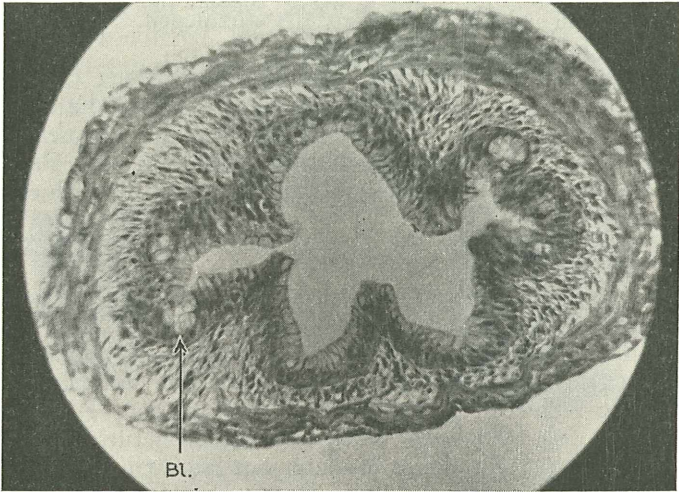


Fig. 13. Querschnitt durch die mittlere Partie des Ösophagus. Links und rechts Herde von blasig angeschwollenen Epithelzellen (Bl). Vergrößerung zirka 133 mal.

Das Epithel des Ösophagus hat keine großen Veränderungen erfahren. Die Grenzen zur Mundhöhle einerseits und zum Magen andererseits sind nur sehr schwer zu erkennen, da die Übergänge ganz allmählich sind. Die Becherzellen liegen im oralen Teile nur vereinzelt im Epithel drinnen, zum Teil noch in Entwicklung begriffen, zum Teil ganz ausgebildet an den Rand des Lumens gerückt. In der Übergangszone vom Ösophagus zum Magen treten die Becherzellen in so großer Menge auf, daß die oberste Schicht des Epithels fast ausschließlich von ihnen gebildet wird. Ihre Form ist eine etwas andere als im Rumpfdarm. Sie gleichen eher den Schleimpfröpfchen des Magens, so daß auch hierdurch wiederum eine Grenze zwischen letzterem und der Speiseröhre zu ziehen erschwert wird. Das caudale Ende des Ösophagus wird durch die Mündung des Ductus pneumaticus ungefähr markiert.

Obwohl das Lumen nun ganz geöffnet ist, ist die Faltengenesse bei den jüngeren Objekten wahrscheinlich noch nicht zum Abschluß

gekommen. Gewisse Epithelverdickungen, die in das subepitheliale Gewebe vordringen, können immer noch als vorgebildete echte Falten betrachtet werden (vgl. III. Stadium). Die mittlere Partie dieser Wucherungen besteht nämlich aus blasig angeschwollenen Zellen. Um was für eine Erscheinung es sich bei diesen blasig angeschwollenen Zellen handelt, weiß ich nicht. Um das feststellen zu können, wären Spezialfärbungen auf Fett, Glykogen, Mucin usw. erforderlich. Wahrscheinlich dürfen wir sie aber mit dem Öffnen des Ösophagus in Beziehung bringen. (III. Stadium.) Diese blasigen Herde von Epithelzellen befinden sich nur noch im

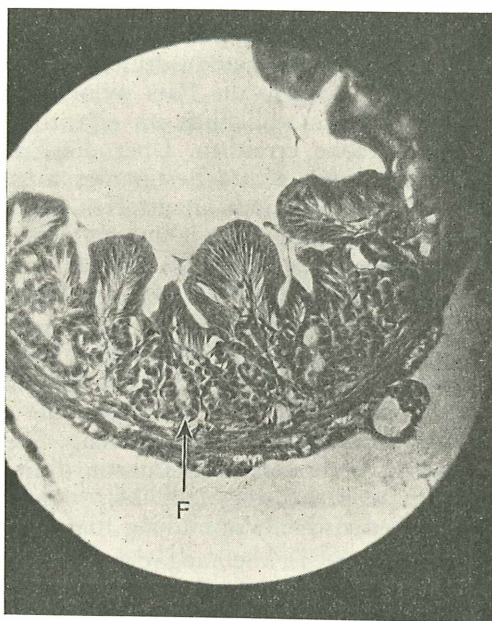


Fig. 14. Querschnitt durch die Fundusgegend eines jüngeren Exemplares. Entwicklung der Fundusdrüsen F. Vergr. zirka 133mal.

mittleren und oralen Teile der Speiseröhre. (Fig. 13.) Egoonoff (1907) erklärt den Durchbruch des Ösophagusrohres durch Resorption von Zellen der axialen Partie. Vielleicht sind die angeführten blasigen Zellen solche in Resorption begriffene Epithelzellen. Die sichere Entscheidung muß ich jedoch offen lassen.

Das subepitheliale Gewebe zeigt keine Veränderungen gegenüber dem vorhergehenden Stadium.

Die Ringmuskulatur läßt bei den jüngeren Tieren ebenfalls keine weiteren Differenzierungen erkennen, während sie bei etwas älteren bereits deutliche Querstreifung zeigt. Bekanntlich ist für Fische die quergestreifte Muskulatur von Schlund und Ösophagus charakteristisch. Die Längsmuskulatur beschränkt sich nicht mehr auf die

beiden in den vorhergehenden Stadien erwähnten Längsbündel, sondern innerhalb des subepithelialen Gewebes konnten zum ersten Male Längsmuskelfasern mit Sicherheit nachgewiesen werden. Diese liegen unregelmäßig zerstreut zwischen *Muscularis circularis* und Epithel im subepithelialen Gewebe.

**Magen:** Das sicherste Merkmal für den Beginn des Magens ist das Einschichtigwerden des Epithels. Die Schleimhautfalten des Ösophagus setzen sich direkt in den Magen fort. In der oberen Funduspartie bleibt ihre Höhe und Gestalt ziemlich dieselbe. Ganz anders wird das Querschnittbild hingegen in der Gegend der Fundusdrüsen. Die Falten werden hier bedeutend niedriger, und der Querschnitt der Falten wird teilweise fächerförmig. Am Grunde der Falten sind überall die Fundusdrüsen in starker Entwicklung begriffen (Fig. 14). Gegen die *Pars pylorica* zu werden die Falten wieder höher, bis sie schließlich im eigentlichen Pylorusteil eine recht ansehnliche Höhe erreichen. Über die Entwicklung von Pylorusdrüsen läßt sich noch nichts Bestimmtes aussagen. Mitosen des Epithels sind da und dort noch anzutreffen.

Das Epithel ist jetzt zum typisch ausgebildeten Magenepithel differenziert. Die untere Partie der Zelle ist außerordentlich schmal, die obere bildet einen Schleimpfropf, wie sie *E d i n g e r* (1877) und andere schon beschrieben haben.

Das Epithel bleibt einschichtig und verändert seine Gestalt nicht mehr durch den ganzen Magen hindurch. Die Zellfortsätze vereinigen sich in den Faltenkuppen zu losen Strängen, die sich dann anscheinend im subepithelialen Gewebe verlieren. Die Kerne sitzen am Grund der oberen, verbreiterten Zellpartie dicht gedrängt und sind langgestreckt bis tropfenförmig (Fig. 14). Die Schleimpfropfe begrenzen in charakteristischer Ausbildung das Magenlumen.

Wohl die markanteste Erscheinung des IV. Stadiums ist die nun intensiv einsetzende Entwicklung der Fundusdrüsen. Während diese schon im III. Stadium auf einer kurzen Strecke eingetreten ist, tritt sie jetzt in der ganzen Fundusgegend auf. Die Drüsen besitzen noch nicht die für sie bezeichnende Schlauchform; sie sind auf dem Querschnitt meist runde oder ovale Gebilde mit einem ebensolchen Lumen in der Mitte (Fig. 14). Die Ausbildung geht äußerst rasch vor sich, so daß sie im Verlaufe von wenigen Tagen ihre definitive Gestalt besitzen. Sie entstehen ausnahmslos am Grunde der Falten.

Über die Entwicklung der Fundusdrüsen ist schon viel geschrieben worden. Ich nenne hier nur *Barth*<sup>1</sup> (1868), *Brand* (1877), *E d i n g e r* (1877), *O p p e l* (1897), *P a t z e l t* (1882) und *V o i g t* (1898). Während diese in ihren Untersuchungen an höheren Wirbeltieren arbeiteten, untersuchten *W. Schmidt* (1915)

---

Zitiert aus *Hertwigs Handbuch der Entwicklungsgeschichte*, da die Originalarbeit bis jetzt nicht erhältlich.

*Lophius piscatorius* L., Petersen (1908) Selachier und Egonoff (1907) *Trutta fario* L.

Das Problem der Fundusdrüsen wurde von mir zu wenig bis in alle Einzelheiten studiert, als daß ich mir ein definitives Urteil gestatten dürfte. Sicher erscheint mir für *Salmo irideus* Gibb., daß diese Drüsen Abkömmlinge von Epithelknospen sind, die sich am Grunde des Faltentales bilden. Hand in Hand mit der Drüsenentwicklung setzt ein Niedrigerwerden der Schleimhautfalten ein, was ein Vergleich mit dem Querschnitt des III. Stadiums bestätigt (Fig. 8). Ob diese Verkürzung nur durch passive Streckung der Epithelfalten infolge stärkeren Längenwachstums des umgebenden Gewebes (Voigt 1899) entstanden ist oder auf einem Verlust an Epithelzellen zugunsten der Fundusdrüsen beruht, weiß ich nicht. Wahrscheinlich dürften beide Momente hier eine Rolle spielen. Weitere ontogenetische Untersuchungen müssen in diesem Punkte noch Klarheit schaffen.

Auf Grund einer Schnittserie durch ein junges Exemplar dieses Stadiums schließe ich mich den Resultaten von Petersen über *Acanthias vulgaris* Risso in einer für mein Objekt etwas modifizierten Form an. Petersen (1908) berichtet:

„Schon früh haben die Magenepithelzellen einen Pfropf erhalten. Zu dieser Zeit (Embryonen von 55 bis 70 mm) liegen die Zellen des Epithels sehr dicht. Ihre Kerne bilden ein breites Band, in seiner Höhe ungefähr der doppelten Länge eines Kernes entsprechend. D. h., es erreichen nicht alle Zellen die freie Oberfläche, sondern viele bilden eine untere Schicht und entbehren des Pfropfes. Diese lassen die Magendrüsenzellen aus sich hervorgehen. Sie wandern aus, ein kurzer, halbkugelliger Fortsatz ragt aus dem Epithel heraus, vergrößert sich, der Kern rückt nach. Andere dicht daneben liegende tun dasselbe, so daß eine Knospe an der Epithelbasis zum Vorschein kommt. Die Zellen bleiben mit einem langen ausgezogenen Ende zunächst noch mit dem übrigen Epithel in Verbindung. Immer mehr Zellen rücken nach und drängen die erst ausgewanderten weiter. Sind ungefähr ein Dutzend Zellen ausgewandert, so erfolgt die erste Bildung eines Lumens von der freien Oberfläche des Epithels her und erst spät auf die untersten Partien der Knospe sich fortsetzend. Die das Lumen direkt begrenzenden Pfropfzellen werden dabei in eine etwas schräge Stellung gebracht.“

Eine untere Schicht von Zellen konnte ich nicht beobachten. Meine Beobachtungen kann ich in folgenden Sätzen zusammenfassen:

Am Grunde der Falten bilden sich Epithelknospen mit einem Lumen in der Mitte. Diese hohlen Gebilde werden in die Tiefe gedrückt und verlängert durch nachdrängende neue Zellen, die sich aus dem Epithel zu Drüsenzellen differenzieren (Fig. 14). Eine Längsfalte, welche ein Drüsenfeld umfassen würde (W. Schmidt 1915), sowie auswandernde Zellen, die sich zu Drüsen gruppieren, konnten nicht nachgewiesen werden. Am meisten dürften meine Beobachtungen mit denjenigen Egonoff's (1907) überein-

stimmen, die schreibt: „Les plis continuant à augmenter en nombre et en hauteur, certaines cellules se trouvant en différents endroits des plis, prolifèrent beaucoup et donnent naissance au bourgeons pénétrant dans la profondeur du tissu conjonctif. Ces bourgeons sont des ébauches glandulaires. Ils augmentent rapidement en nombre et envahissent tous les plis, de leur base jusqu'à leur sommet. Au début, les nouvelles cellules ne se distinguent pas nettement des cellules superficielles recouvrant les plis, mais à mesure que le nombre des glandes augmente, la forme de leurs cellules s'éloigne de plus en plus de celle des cellules superficielles.“

Das subepitheliale Gewebe ist relativ schwächer geworden und reich mit Gefäßen durchsetzt. Die Ring- und Längsmuskulatur sind in ihrer Ausdehnung gleich geblieben. Quergestreifte Muskelemente setzen sich ein Stück weit in den

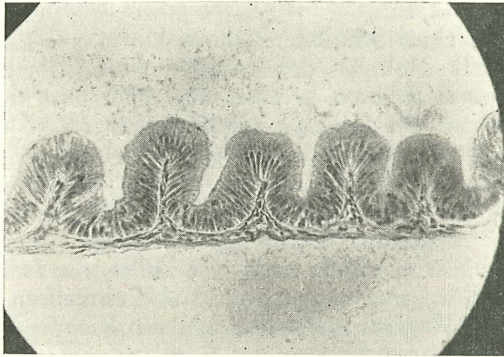


Fig. 15. Längsschnitt durch den Rumpfdarm. Gut ausgeprägte Querfalten. Cuticularsaum ist bei stärkerer Vergrößerung zu erkennen. Vergr. zirka 133 mal.

Magen fort. Nach Gegenbaur (1901) soll das eine allgemeine Erscheinung sein bei den *Teleostei*, nach Pernkopf und Lehner<sup>1</sup> (1937) jedoch ist dies bis heute erst für *Perca*, *Zeus* und *Solea* mit Sicherheit festgestellt worden. Auch Egounoff (1907) stellt das Vorkommen von quergestreifter Muskulatur im Magen noch des bestimmtesten in Abrede.

Rumpfdarm: Der Rumpfdarm zeigt wiederum das ausgesprochene Vorherrschen geschlossener Querfalten, und zwar auf der ganzen Länge des Rumpfdarmes (Fig. 15). Bei den jüngeren Objekten sind noch keine Längsanastomosen — die Anfänge der Kryptenbildung — nachzuweisen, und auch bei den älteren hat ihre Bildung noch kaum eingesetzt. Das Rumpfdarmrohr verharret somit längere Zeit auf dem Stadium der Querfalten.

<sup>1</sup> Bolk, Göppert, Kallius, Lubosch, Handbuch der vergleichenden Anatomie der Wirbeltiere, Bd. 3, Berlin, 1937.

Die Appendices pyloricae beginnen in großer Zahl gleichzeitig aus der Darmwand am cranialen Ende des Rumpfdarmes hervorzuwachsen. Sie sind von gleicher Beschaffenheit wie die Darmwand; die älteren besitzen eine leichte Längsfaltung.

Das Epithel besteht aus einer Schicht hoher Zylinderzellen mit grundständigen Kernen. Becherzellen liegen vereinzelt auf dem ganzen Epithelsaum zerstreut. Ein Cuticularsaum ist gut zu erkennen. Mitosen sind nicht selten anzutreffen, beschränken sich aber fast durchwegs auf den Grund des Faltentales. Die Zellteilung zeigt dieselben Erscheinungen, wie sie im III. Stadium genauer beschrieben wurden.

Über die übrige Rumpfdarmwand läßt sich wenig aussagen. Das subepitheliale Gewebe ist etwas differenzierter und tritt in Form schmaler Zapfen in die Falten ein. Die Muscularis circularis und longitudinalis überschreiten die Mächtigkeit von ein bis zwei Zelllagen nicht.

Es ergibt sich somit, daß der Rumpfdarm lange Zeit weit hinter dem Entwicklungsgrad von Ösophagus und Magen zurückbleibt, was eine stufenweise Differenzierung von vorn nach hinten andeutet.

## V. Stadium.

Das V. und letzte Stadium ist der Zustand des endgültig ausgebildeten Schleimhautreliefs im Rumpfdarm. Im vorhergehenden Stadium hatte die Kryptenbildung bereits eingesetzt, und zwar in der Gegend der Pylorusanhänge. Während im IV. Stadium die Längsfalten des Ösophagus in ihren wesentlichen Bestandteilen ebenso wie die Magengrübchen als ausgebildet betrachtet werden dürfen und die Krypten sich zu bilden begannen, haben die Krypten im Rumpfdarm im V. Stadium sich intensiv entwickelt. Die großen Längsfalten des Magens sind nur Produkte starker Kontraktionszustände der Magenmuskulatur (Kontraktionsfalten). Sie verschwinden bei prall gefülltem oder aufgespanntem Magen vollständig.

Bei einigen Fischen werden die Querfalten des Rumpfdarms durch vereinzelt hohe Längsfalten verbunden.

Das Relief der Schleimhautfalten im Rumpfdarm ist ein doppeltes. Das primäre besteht aus mehr oder weniger hohen Querfalten mit ganz vereinzelt Längsfalten, die jedoch nicht mit den „Längsanastomosen“ vom Stadium IV. verwechselt werden dürfen. Das sekundäre wird durch die wabenartig aussehenden sekundären Krypten gebildet. Die Höhe besonders des primären Reliefs kann stark variieren, je nach dem Kontraktionszustand des Darmes. Es handelt sich nach meiner Auffassung um echte Falten, die durch Kontraktion erhöht werden und damit gleichzeitig den Charakter von Kontraktionsfalten erwerben.

Das Relief der Appendices pyloricae zeigt im Gegensatz zu dem des Rumpfdarmes ein Überwiegen der Längsfalten, die durch Quer-

anastomosen miteinander verbunden sind und so ebenfalls eine den Rumpfdarmkrypten ähnliche Oberflächenvergrößerung bewirken.

Über die mikroskopische Anatomie des Darmes läßt sich, abgesehen von der Kryptenbildung, wenig Neues sagen. Mit Ausnahme des allgemeinen Größenwachstums kamen nur noch die letzten histologischen Schichten zur Differenzierung.

Die Muscularis mucosae und das Stratum compactum O p p e l's innerhalb des subepithelialen Gewebes sind sehr späte Erscheinungen und differenzieren sich meist erst nach Monaten. Die letzte Bildung dürfte die Muscularis mucosae sein. Auch in diesen späten Bildungen ist die Magenwand der übrigen Darmwand voraus.

Pylorusdrüsen sind vorhanden. Die histologische Beschaffenheit von Mittel- und Enddarmabschnitt ist ganz gleich. Die Appendices pyloricae zeigen das gleiche Querschnittsbild wie die Darmwand, aus der sie durch Ausstülpung entstanden sind.

Zum Schlusse lasse ich noch eine kurze makroskopische Beschreibung des Tractus intestinalis dreijähriger Regenbogenforellen folgen. Zur Untersuchung kamen Tiere mit leeren oder nur schwach gefüllten Därmen, da sich diese zum Studium des Reliefs besser eignen. Besonders der Verlauf der Längsfalten im Magen kann so leichter beobachtet werden. Meine Beobachtungen an *Salmo irideus* G i b b. stimmen im wesentlichen mit den Beschreibungen von J a c o b s h a g e n (1911—1915) und v o n E g g e l i n g (1908) für *Trutta fario* L. überein.

Der Ösophagus ist kurz und mündet ohne Einschnürung in den Magen. Der Übergang ist jedoch gut zu bemerken durch eine deutliche Erweiterung des Lumens im Magenkörper. Die Wand des Ösophagus ist dicker als die des Magens und verdünnt sich am Übergang in diesen allmählich. Einige von den Längsfalten verzweigen sich beim Übertritt in die Magengegend dichotom.

Der Magen zerfällt in zwei makroskopisch gut unterscheidbare Teile, in einen absteigenden Ast, der die geradlinige Fortsetzung des Ösophagus darstellt und als Fundus (Magenkörper) bezeichnet wird, und einen aufsteigenden Ast oder Pars pylorica (Pylorusast). Der absteigende und der aufsteigende Ast bilden die bekannte V-Form des fertig ausgebildeten Magens. Das Lumen des absteigenden Astes ist etwas größer als das des muskulöseren aufsteigenden Astes, entsprechend der Funktion beider Teile. Gemäß den verschieden stark ausgebildeten Muskelschichten besitzt der Magenkörper eine dünnere Wand als der Pylorusast.

Die Kontraktionsfalten des Magens sind die direkte Fortsetzung der Längsfalten des Ösophagus. Im absteigenden Ast finden noch einige dichotome Verzweigungen statt, während sie sich im aufsteigenden zum Teil wieder vereinigen. Es entsteht so ein System langgezogener durch Kontraktion bedingter „Krypten“

Der Übergang zum Rumpfdarm ist durch eine gut ausgebildete Pylorusklappe gekennzeichnet. Bei ihr bricht die Längsfaltenbildung



plötzlich ab. Auf der Darmwand hinter ihr ist von Längsfalten nichts mehr zu sehen.

Die Unterscheidung einer Cardia zwischen Ösophagus und Magenkörper scheint mir problematisch, da, wie P e r n k o p f und L e h n e r<sup>1</sup> (1937) erwähnen, eine scheinbare Einschnürung am Beginne des absteigenden Magenteiles wohl nur vom jeweiligen Kontraktionszustande der betreffenden Stelle abhängig sein dürfte. An meinen untersuchten Objekten war bei den wenigsten von einer Einschnürung etwas zu sehen.

Der Rumpfdarm biegt unmittelbar nach dem Pylorus in einem scharfen Bogen nach hinten um und erstreckt sich geradlinig zum After. Ungefähr das erste Fünftel ist mit zahlreichen Pylorusanhängen besetzt, die in 3 bis 4 Längsreihen angeordnet an der dorsalen Wand ins Darmlumen münden. Die Zahl der Appendices schwankt zwischen 50 und 60. (J a c o b s h a g e n 40 bis 50 für *Trutta fario* L.)

Wie stark die Querfalten in ihrer Höhe je nach der Kontraktion an der betreffenden Stelle variieren können, zeigten die von mir untersuchten Objekte gut. Waren das vordere und mittlere Drittel des Rumpfdarmes mit Chymus noch etwas angefüllt, so konnten mit bloßem Auge zum Teil überhaupt keine größeren Faltungen mehr erkannt werden. Nach gründlicher Reinigung und Betrachtung mit der Lupe jedoch ließ sich meist noch eine feine Querfaltung beobachten, oft nur noch eine allgemeine Querorientierung der Krypten. Im Mitteldarmabschnitt werden die Querfalten nie sehr hoch.

Die ganze innere Oberfläche des Rumpfdarmes ist mit den schon oben beschriebenen Krypten bedeckt.

Das letzte Drittel ist durch eine deutliche, besonders hoch und kräftig ausgebildete Ringfalte abgesetzt. Seine ganze Länge ist mit weiteren normalen Querfalten dicht besetzt. Auch in der dem letzten Drittel unmittelbar benachbarten Partie des Mitteldarmabschnittes sind noch einige hohe Falten vorhanden, die aber nach vorn an Höhe einbüßen. Die Aftergegend ist frei von Querfalten. Das Kryptenrelief im Enddarmabschnitt bleibt dasselbe wie im mittleren Teile, und zwar bis zum After, womit ich J a c o b s h a g e n (1911—1915) beistimme gegenüber v o n E g g e l i n g (1908), der die Anwesenheit von Krypten am After für *Trutta fario* L. bestreitet. Die Wanddicke ist durch den ganzen Rumpfdarm konstant. Durch äußerlich sichtbare, ringförmige Einschnürungen sind die durch Kontraktion mitbedingten Querfalten im Innern gekennzeichnet.

Nach diesen Bemerkungen über die makroskopische Anatomie des Verdauungsrohres von *Salmo irideus* Gibb. muß noch einmal ausdrücklich auf die großen Variationsmöglichkeiten in der Ausbildung des Schleimhautreliefs hingewiesen werden, die nach J a c o b s h a g e n (1911—1915) selbst unter Individuen derselben Art auftreten können.

<sup>1</sup> Bolk, Göppert. Kallius Lubosch, Handbuch der vergleichenden Anatomie der Wirbeltiere, Bd. 3, Berlin, 1937.

Kurz sei noch auf Versuche, Glykogen mit Best'schem Karmin in der Darmwand nachzuweisen, hingewiesen. Tabelle II zeigt die Zusammenstellung der Objekte.

Tabelle II.

Objekt	Totale Körperlänge	Körperlänge ohne Schwanzfl.	Kopflänge	Länge des Vorderkörpers	Länge des Hinterkörpers	Körperhöhe
1.	3·4	2·9	0·9	1·5	1·4	0·6
2.	3·4	3·0	0·9	1·5	1·5	0·6
3.	3·8	3·2	0·9	1·7	1·5	0·7
4.	4·1	3·5	1·0	1·8	1·7	0·7

Es gelang mir, Glykogen zu finden, jedoch nur in ganz geringer Menge. Meist lag es fein verteilt im Epithel, zuweilen in größeren Schollen im subepithelialen Gewebe. Den Glykogengehalt der Darmwand in den verschiedenen Stadien in Zusammenhang mit der Falten-genese zu bringen, wie dies C. Zawisch-Ossenitz (1935) für die Entwicklung der Dickdarmzotten vom Meerschweinchen ausführte, war wegen Zeitmangel unmöglich.

### Zusammenfassung.

Der Entwicklung der verschiedenen Darmabschnitte mit Ausnahme des Ösophagus liegt ein gemeinsamer Entwicklungsplan zugrunde. Dabei ist die Ausbildung nicht eine langsame, kontinuierliche, sondern geht sprungweise vor sich, d. h. der Darm kann eine Zeitlang auf einem Entwicklungsstadium verharren und erst nachher sich weiter differenzieren.

Im großen und ganzen stimmen meine Beobachtungen für *Salmo irideus* Gibb., was die Falten-genese betrifft, mit denjenigen Egonoff's (1907) für *Trutta fario* L. überein.

Auf das Alter des Objektes kann zur Charakterisierung der einzelnen Stadien keine Rücksicht genommen werden, da zu starke individuelle Schwankungen auftreten. Die Differenzierung der Darmwand geschieht im allgemeinen von vorne nach hinten.

Die Ontogenese des Faltenreliefs teile ich in fünf Stadien ein. Als Merkmale des einzelnen Stadiums können nur Entwicklungszustände der Falten in den einzelnen Darmabschnitten gewählt werden, da Vergleiche mit anderen Körperteilen oder Organen infolge der großen Variationsmöglichkeiten unzulässig sind.

Merkmale der einzelnen Stadien:

I. Stadium: Solider Ösophagus; Vorbildung der Falten im Magen; die Falten sind im Zustand der „Vorphase“; im Rumpfdarm noch keine Vorbildung der Falten.

II. Stadium: Solider Ösophagus; echte Faltenbildung im Magen; noch keine Vorphase der Falten im Rumpfdarm.



Die Krypten entstehen als Ganzes zwischen und auf den Querfalten und erstrecken sich vom Pylorus bis zum After. Zottenbildungen konnte ich nicht nachweisen. Mittel- und Enddarmabschnitt verhalten sich histologisch gleich. Ihre Grenze wird durch eine deutlich hervortretende Ringfalte gekennzeichnet. Die Bildung der Krypten und die Ausstülpung der Appendices pyloricae fällt mit der Eröffnung des Ösophagus, d. h. mit der Nahrungsaufnahme von außen zusammen.

In den Appendices herrschen die Längsfalten vor, welche durch Queranastomosen verbunden sind. Auch hier werden die Längsfalten zuerst angelegt. Der Bau der Pylorusanhänge ist derselbe wie der Bau der Darmwand, aus der sie hervorgewachsen sind.

Die quergestreifte Muskulatur des Ösophagus erstreckt sich ein Stück weit in den Magen hinein fort. Nach Pernkopf und Lehner (1937) im „Handbuch der vergleichenden Anatomie“ soll dies bis jetzt erst für *Perca*, *Zeus* und *Solea* bekannt sein. Mir jedoch gelang es, dies auch für *Salmo irideus* Gibb. einwandfrei nachzuweisen.

Das Stratum compactum Oppel's und die Muscularis mucosae werden zuletzt differenziert. Sie entstehen erst nach Monaten, nachdem der Darm schon lange seine volle Funktion übernommen hat.

Abweichend von den übrigen Darmabschnitten ist die Faltengenese im Ösophagus. Dort werden die typischen Längsfalten schon im soliden vorgebildeten Epithelstrang angelegt. Das sich bildende Lumen folgt dem in Windungen gelegten Epithelstrang. Eine ähnliche Angabe konnte ich bei keinem Autor finden.

### Literaturverzeichnis.

- 1917 Altzinger, J. Über die quergestreifte Darmmuskulatur der Fische. Anat. Anzeiger, Bd. 50.
- 1868 Barth, Beitrag zur Entwicklung der Darmwand. Wiener Sitzungsberichte, Bd. 8, II. Abt.
- 1911 Biedermann, W. Handbuch der vergleichenden Physiologie, Bd. 2, 11. Teil, Die Ernährung der Fische. Jena.
- 1937 Bolck, Göppert, Kallius, Lubosch, Handbuch der vergleichenden Anatomie der Wirbeltiere. Bd. 3. Berlin.
- 1877 Brand, E. Beiträge zur Entwicklung der Magen- und Darmwand. Verhandlungen d. phys.-med. Gesellschaft in Würzburg. Bd. 10.
- 1877 Edinger, L. Über die Schleimhaut des Fischdarmes, nebst Bemerkungen zur Phylogense der Drüsen des Darmrohres. Archiv f. mikrosk. Anatomie. Bd. 13.
- 1908 Eggeling, von H., Dünndarmrelief und Ernährung bei Knochenfischen. Jen. Zeitschrift f. Naturw., Bd. 43.
- 1907 Egounoff, S. Développement histologique du Tube digestif de la Truite. Revue Suisse de Zoologie. T. 15.

- 1901 Gegenbaur, C. Vergleichende Anatomie der Wirbeltiere mit Berücksichtigung der Wirbellosen. Bd. 2.
- 1900 Heidenhain, M. Über die erste Entstehung der Schleimpfröpfe beim Oberflächenepithel des Magens. Anat. Anzeiger. Bd. 18.
- 1888 Henneguy, F. Recherches sur le développement des poissons osseux. (Embryogénie de la truite). Jour. d. l'anatomie et de la physiologie. Année 24.
- 1911 Jacobshagen, E. Untersuchungen über das Darmsystem der Fische und Dipnoer. Jen. Zeitschrift f. Naturw. Bd. 47 (1911), Bd. 49 (1913), Bd. 55 (1915).
- 1927 Ihle, J. E. W. Die Ernährungsorgane. Vergleichende Anatomie der Wirbeltiere v. J. E. W. Ihle, P. N. van Kampen, H. F. Nierstrasz, J. Versluys. Berlin.
- 1906 Maurer, F. Die Entwicklung des Darmsystems. Handbuch der vergl. und exper. Entwicklungslehre d. Wirbeltiere v. O. Hertwig. Bd. 2.
- 1935 Mazzanti, L. Sui primi momenti dello sviluppo dei villi intestinali nei feti di *cavia*. Monitore zool. ital. Anno 46.
- 1886 Meuron de, P. Sur le développement de l'oesophage. Comptes rendus d. s. d. l'académie d. sciences. Tome 102.
- 1897 Opperl, A. Lehrbuch der vergleichenden mikroskop. Anatomie. Bd. 1 und 2.
- 1882 Patzelt, V. Über die Entwicklung der Dickdarmschleimhaut. Wiener Sitzungsberichte. Bd. 86, III. Abt.
- 1908 Petersen, H. Beiträge zur Kenntnis des Baues und der Entwicklung des Selachierdarmes. Inaug. Diss. Jena.
- 1923 Rauther, M. Zur vergleichenden Anatomie der Schwimmblase der Fische. Ergebnisse und Fortschritte d. Zool. Bd. 5.
- 1915 Schmidt, W. Über den Darmkanal von *Lophius piscatorius* L. (Ein Beitrag zur Histogenese der Magendrüsen der Fische.) Jen. Zeitschr. f. Naturw. Bd. 53.
- 1893 Stöhr, Ph. Die Entwicklung von Leber und Pankreas der Forelle. Anat. Anzeiger, Bd. 8.
- 1922 Stöhr, Ph. Lehrbuch der Histologie und der mikroskopischen Anatomie des Menschen mit Einschluß der mikroskopischen Technik. Jena.
- 1899 Stricker, F. Plattenmodelle zur Entwicklung von Darm, Leber, Pankreas und Schwimmblase der Forelle. Internat. Monatsschrift f. Anat. u. Physiol. Bd. 16.
- 1898 Voigt, J. Zur Entwicklung der Darmschleimhaut. Nachrichten v. d. k. Gesellschaft d. Wissensch. zu Göttingen. Mathem.-naturw. Kl.
- 1899 Voigt, J. Beitrag zur Entwicklung der Darmschleimhaut. Anat. Hefte. Bd. 12, I. Abt.
- 1935 Zawisch-Ossenitz, C. Die epithelialen „Zotten“ im fetalen Dickdarm des Meerschweinchens. Jahrb. f. Morphologie u. mikroskop. Anatomie. II. Abt. Zeitschrift f. mikroskop.-anat. Forschung. Bd. 37.
- 1882 Ziegler, H. E. Die embryonale Entwicklung von *Salmo salar*. Inaug. Diss. Freiburg i. Br.
-

# ZOBODAT - [www.zobodat.at](http://www.zobodat.at)

Zoologisch-Botanische Datenbank/Zoological-Botanical Database

Digitale Literatur/Digital Literature

Zeitschrift/Journal: [Sitzungsberichte der Akademie der Wissenschaften  
mathematisch-naturwissenschaftliche Klasse](#)

Jahr/Year: 1938

Band/Volume: [147](#)

Autor(en)/Author(s): Güntert Hans

Artikel/Article: [Über die Entwicklung der Schleimhautfalten des Darmes von  
Salmo irideus Gibb. 1-29](#)